UNIVERSITY OF TORONTO
3 1761 00474494 2

BIOL. DEPT.
UNIV. TORONTO.

Systematische und topographische

Anatomie des Hundes.

Bearbeitet von

Dr. W. Ellenberger, Professor an der tierärztlichen Hochschule in Dresden

und

Dr. H. Baum, Prosektor an der tierärztlichen Hochschule in Dresden.

Mit 208 in den Text gedruckten Holzschnitten und 37 lithographischen Tafeln.

BERLIN.
VERLAG VON PAUL PAREY.
Verlagshandlung für Landwirtschaft, Gartenbau und Forstwesen.
SW., 10 Hedemannstrasse.
1891.

Alle Rechte vorbehalten.

Dem Herrn Geheimen Rate

Professor Dr. med. C. Ludwig

in ehrerbietigster Hochachtung und Dankbarkeit

gewidmet

von den Verfassern.

Vorrede.

Für die experimentelle Medizin sind der Hund, das Kaninchen und der Frosch hervorragend wichtige Tiere. Ueber die Anatomie des Kaninchens und des Frosches existieren, ebenso wie über die Anatomie des Pferdes und des Rindes, bereits eingehende Werke. Dagegen hat die Anatomie des Hundes bis heute eine besondere Darstellung noch nicht erfahren. Auf Anregung des weltberühmten Physiologen C. Ludwig in Leipzig fassten wir den Vorsatz, die Anatomie des Hundes zu bearbeiten und die Ergebnisse unserer Untersuchungen der Oeffentlichkeit zu übergeben.

Die Ausführung dieses Vorsatzes wurde aber erst durch besondere, uns von staatlicher Seite gewährte Unterstützungen ermöglicht. Das Königliche Ministerium des Kultus und öffentlichen Unterrichts hat uns in wohlwollendster Weise die zur Ausführung unserer Arbeit notwendigen Geldmittel zur Verfügung gestellt und es dadurch unter anderem dem Einen von uns ermöglicht, zwei Jahre nur und allein dieser Arbeit zu widmen und während dieser Zeit von jeder anderen Thätigkeit abzusehen. Das Königliche Ministerium des Innern hat als vorgesetzte Behörde der tierärztlichen Hochschule uns die zu unseren Untersuchungen nötigen Hülfsmittel (Instrumente, Apparate und dergleichen) und vor allem auch das Untersuchungsmaterial zur Verfügung gestellt. Es ist für uns ein dringendes Bedürfnis, den beiden genannten Königlichen Ministerien an dieser Stelle für die wohlwollende Unterstützung, die sie unserem Unternehmen bereitwilligst zu Teil

werden liessen, unseren ehrerbietigsten und tiefgefühltesten Dank auszusprechen und es ausdrücklich zu betonen, dass die Arbeit ohne das thätige Eingreifen von dieser Seite hätte unterbleiben müssen.

Der Herr Geheime Rat Professor Dr. C. Ludwig, dem wir das vorliegende Werk in dankbarer Verehrung widmen durften, hat nicht allein die Anregung zu der Herausgabe des Buches gegeben, sondern er hat uns auch jederzeit mit seinem Rate unterstützt und uns auch bei den einleitenden Schritten, die behufs Erlangung der staatlichen Unterstützung unternommen werden mussten, treu zur Seite gestanden. Ihm hierfür öffentlich unseren verbindlichsten Dank aussprechen zu dürfen, ist uns eine besondere Freude und eine hohe Ehre.

Ueber die Art der Darstellung in dem vorliegenden Buche und über die Einrichtung desselben, über die Auswahl des Stoffes, das Untersuchungsmaterial, über die anatomischen Rasse-Unterschiede und die Nomenklatur und über manches andere, was sonst in der Vorrede erwähnt zu werden pflegt, haben wir uns in der nachfolgenden Einleitung ausgesprochen. Wir wollen uns hier nur darüber äussern, für wen das Buch geschrieben ist. Dasselbe ist für Jeden bestimmt, der sich für die anatomischen und zoologischen Wissenschaften und die Tierzuchtlehre interessiert, insbesondere für die Forscher auf dem Gebiete der Medizin und Veterinärmedizin, der vergleichenden Anatomie und Zoologie und für alle Veterinäre.

Die in dem Werke enthaltenen Abbildungen sind, abgesehen von wenigen mit dem Namen der betreffenden Autoren versehenen Figuren, durchweg Originale. Sie sind, mit Ausnahme der im Anhange beigegebenen, von uns vermittelst eines besonderen Apparates gezeichneten Lithographien, von einem jungen Künstler, Herrn Herrmann Dittrich aus Dresden, nach den von uns angefertigten Präparaten hergestellt und von dem Holzschneider Herrn August Neumann in Leipzig xylographiert worden. Die Lithographien wurden in dem Atelier des Herrn W. A. Meyn in Berlin hergestellt. Allen diesen Herren schulden wir für die Mühe und Sorgfalt, die sie auf ihre Arbeit verwendeten, vielen Dank, den wir hiermit aussprechen.

Die Verlagsbuchhandlung ist allen unseren Wünschen mit der grössten Bereitwilligkeit entgegengekommen und hat kein Opfer gescheut, eine gute Ausstattung des Werkes zu ermöglichen. Wir sind dem Inhaber der Verlagshandlung, Herrn Paul Parey, für sein liebenswürdiges Entgegenkommen und sein bereitwilliges Eingehen auf unsere Wünsche in hohem Grade zu Dank verpflichtet.

Dresden, im Frühjahre 1891.

Die Verfasser.

Inhalt.

Seite

Einleitung XVII

Osteologie und Syndesmologie 1

Skelet 1

A. Stamm 3

I. Wirbelsäule 3

a) Halswirbel 4

b) Rückenwirbel 7

c) Lendenwirbel 9

d) Kreuzwirbel 10

e) Schweifwirbel 11

II. Brustkorb 12

a) Rippen 12

b) Brustbein 13

c) Rippenknorpel 14

Bänder der Wirbelsäule und des Brustkorbes 14

III. Kopf 17

Os occipitale 17

— parietale 21

— frontale 23

— sphenoidale 26

— temporale 30

— ethmoidale 35

— Vomer 37

— palatinum 38

— pterygoideum 40

— maxillare sup. 41

— intermaxillare 44

— lacrymale 45

— jugale 46

— nasale 47

— maxillare inf. 48

— hyoides 51

Bänder des Unterkiefergelenkes und Zungenbeines . . . 52

Kopf als Ganzes 53

Die Zähne 69

Rasseunterschiede des Kopfes 73

B. Brustgliedmassen 81

I. Schultergürtel. Schulterblatt 81

II. Extremitätensäule 84

Oberarmbein 84

Seite

Unterarm 86
Speiche 87
Ellenbogenbein 88
III. Extremitätenspitze 89
Handwurzel 89
Mittelhand 91
Finger 92
Bänder der Schultergliedmassen 93
C. Beckengliedmassen 96
I. Beckengürtel 96
Darmbein 99
Schambein 101
Sitzbein 102
II. Gliedmassensäule 103
Oberschenkelbein 103
Kniescheibe 106
Unterschenkel 106
Schienbein 106
Wadenbein 108
III. Gliedmassenspitze 109
Sprunggelenk 109
Mittelfuss 111
Zehen 112
Bänder der Beckengliedmassen 113

Myologie 117

I. Muskeln des Kopfes 117
A. Muskeln des Gesichtes und des Schädeldaches 117
1. Muskeln der Lippen und Backen 117
2. „ „ Nase 123
3. „ „ Augenlider 123
4. „ „ Ohrmuschel 124
5. „ am Schädeldach 129
B. Muskeln des Visceralskelets des Kopfes 130
1. Muskeln des Unterkiefers 130
2. „ „ Zungenbeines 134
Fascien des Kopfes 137
II. Muskeln des Stammes 138
A. Muskeln des Rückens und Nackens 138
1. Muskeln des Rückens 139
2. „ „ Nackens 147
3. „ „ Schweifes 155
B. Muskeln des Thorax 157
C. „ der Bauchwand 160
D. Muskeln der vorderen Halsregion 167
Fascien des Stammes 175
III. Gliedmassenmuskeln des Stammes 176
1. Rumpfschultermuskeln 176
2. Rumpfarmmuskeln 184
3. Brustmuskeln 188

IV. Muskeln der Brustgliedmassen 190
A. Muskeln an der Schulter 190
B. „ am Oberarm 197
C. „ „ Unterarm 204
D. „ an der Hand 213
Fascien der Brustgliedmassen 222

V. Muskeln der Beckengliedmassen 224
A. Muskeln der Hüfte 224
1. Innere Hüftmuskeln 224
2. Aeussere Hüftmuskeln 227
B. Muskeln am Oberschenkel 235
C. „ „ Unterschenkel 249
D. „ „ Fusse 260
Fascien der Beckengliedmassen 261

Splanchnologie 264

A. Die Verdauungswerkzeuge 266
1. Die Maul- und Rachenhöhle 266
Lippen 266
Backen 267
Gaumen 268
Speicheldrüsen 269
Zunge 273
Muskeln derselben 275
Gaumensegel 278
Rachenhöhle und Schlundkopf 280
Muskeln derselben 283
2. Der Schlund 285
3. Der Magen 289
Netz und Gekröse 294
4. Der Darmkanal 296
Muskeln und Drüsen des Afters 303
5. Die Leber 305
6. Die Milz 310
7. Das Pancreas 312

B. Die Atmungswerkzeuge 313
1. Die Nasenhöhle 313
2. Die Rachenhöhle 317
3. Der Kehlkopf 317
Muskeln desselben 321
4. Die Luftröhre 325
5. Die Lungen 328
6. Die Schild- und Thymusdrüse 331

C. Das Urogenitalsystem 334
I. Die Harnorgane 334
1. Die Nieren 334
2. Nierenbecken und Ureter 336
3. Harnblase 339
4. Nebennieren 347

Seite

II. Die Geschlechtsorgane 337
A. Männliche Geschlechtsorgane 337
a) Hodensack und Hoden 337
b) Nebenhoden 339
c) Samenstrang und Scheidehäute 339
d) Harnröhre 341
e) Vorsteherdrüse 342
f) Penis 343
g) Muskeln 347
B. Weibliche Geschlechtsorgane 349
a) Die Eierstöcke 349
b) „ Eileiter 350
c) „ Gebärmutter 350
d) „ Scham und die Scheide 353
e) „ Milchdrüsen 355
f) Muskeln 356

Angiologie 358
Das Herz und der Herzbeutel 358
Arterien 365
A. Lungenarterie 365
B. Aorta 365
I. Aorta ascendens 366
Aa. cordis 366
II. Arcus Aortae 366
A. carotis communis 368
A. A. carotis interna 371
B. A. occipitalis 373
C. A. carotis externa 376
a) A. lingualis 376
b) A. maxill. ext. 377
c) A. „ int. 379
A. subclavia 387
a) A. vertebralis 387
b) Trunc. costo-cervicalis 388
c) „ omo-cervicalis 390
d) A. mammaria ext. 391
e) „ „ int. 391
A. axillaris 392
a) A. subscapularis 392
b) „ brachialis 394
III. Aorta descendens 403
A. Aorta thoracica 403
a) Aa. intercostales 403
b) „ bronchial. post. 405
c) „ oesophageae 405
B. Aorta abdominalis 405
a) A. coeliaca 406
b) „ mesenterica sup. 408
c) „ phrenica 409
d) „ renalis 410
e) Aa. supra- et infrarenales 411

f) A. spermatica int. 411
g) „ mesenterica inf. 412
h) „ abdominalis 412
i) Aa. lumbales 414
k) A. femoralis 414
l) „ iliaca interna 426
a) Ram. parietalis 427
b) „ visceralis 428
Venen 432
A. Lungenvenen 432
B. Körpervenen 432
I. Herzvenen 432
II. V. cava descendens 433
a) V. azygos 433
b) Truncus vertebro-costo-cervicalis 434
c) V. mammaria interna 436
d) „ jugularis externa 436
V. maxillaris ext. 437
„ „ int. 440
Gehirnvenen 441
Rückenmarksvenen 444
e) V. jugularis interna 445
f) „ axillaris 446
III. V. cava adscendens 448
a) Parietale Wurzeln 449
b) Viscerale „ 449
c) V. portarum 450
d) „ iliaca communis 451
α) V. hypogastrica 451
β) „ femoralis 453
Lymphgefässsystem 457
I. Lymphdrüsen 457
II. Lymphgefässe 460
Neurologie 467
A. Centrales Nervensystem 467
1. Rückenmark 467
2. Gehirn 469
a) Nachhirn und Hinterhirn 469
Medulla oblongata 469
Vierte Hirnkammer 473
Brücke 475
Kleinhirn 476
b) Mittelhirn 479
1. Schenkel des Gehirnes 479
2. Vierhügel 481
c) Zwischenhirn 483
1. Sehhügel 483
2. Streifenhügel 486
3. Oberfläche 488
Hypophyse 489

Seite

d) Grosshirn 489
Furchen und Windungen 490
Gehirnlappen 499
Sonstige Oberflächenbildungen 502
Innere Teile 503
Lage des Gehirns 509
Gehirnhüllen 510
B. Gehirnnerven 510
1. N. olfactorius 510
2. N. opticus 511
3. N. oculimotorius 511
4. N. trochlearis 513
5. N. trigeminus 513
6. N. abducens 522
7. N. facialis 522
8. N. acusticus 525
9. N. glossopharyngeus 525
10. N. vagus 526
11. N. accessorius 535
12. N. hypoglossus 536
C. Rückenmarksnerven 537
1. Nn. cervicales 538
2. Nn. dorsales s. thoracales 541
Plexus brachialis 542
a) Nerven des Schultergürtels 543
b) Nerven der Gliedmassen 545
3. Nn. lumbales 551
Plexus lumbalis 551
4. Nn. sacrales 555
Plexus sacralis 556
5. Nn. coccygei 562
D. N. sympathicus 563

Sinnesorgane und Integument 571

A. Gehörorgan 571
1. Aeusseres Ohr 571
2. Mittelohr 576
3. Inneres Ohr 577
B. Sehorgan 579
1. Orbita 579
2. Augenlider 581
3. Thränenorgane 582
4. Augapfel 583
5. Muskeln des Augapfels 588
C. Geruchsorgane 592
D. Geschmacksorgane 592
E. Aeussere Haut 592
Muskeln derselben 597
Tabellarische Uebersicht der Versorgung der einzelnen Teile mit Arterien und Nerven 601
Register 623

Einleitung.

Wie der Titel des Werkes besagt, so haben wir uns darauf beschränkt, die Anatomie des Hundes systematisch und topographisch darzustellen. Auf histologische, ontogenetische, phylogenetische und vergleichend anatomische und sonstige Verhältnisse sind wir nicht eingegangen, um den Umfang des Buches nicht zu sehr anschwellen zu lassen. Wir haben nach langem Schwanken uns auch entschlossen, weder die günstigen Operationsstellen zu bezeichnen, noch die Operationen zu beschreiben, welche zu physiologischen Versuchen vorgenommen werden können. Die Operationsstellen müssen sich aus der gegebenen Schilderung der anatomischen Verhältnisse und vor allem aus den Abbildungen zur Genüge ergeben. Eine Schilderung der gebräuchlichen Operationen würde viel Raum beansprucht haben; sie erschien uns auch deshalb überflüssig, weil alle bis jetzt vorgenommenen Operationen bereits ausführlich an anderen Orten, zum Beispiel in Cyons Methodik der physiologischen Experimente und Vivisektionen, Giessen 1876, geschildert worden sind. Auch auf physiologische Angaben haben wir verzichtet. Nur bei den Muskeln haben wir die lineare Zugwirkung angegeben. Selbstverständlich soll damit nicht die gesamte Wirkung der Muskeln bezeichnet werden. Die Mannigfaltigkeit der Wirkung jedes einzelnen Muskels und der Muskelgruppen zu schildern, kann nicht die Aufgabe eines Werkes über Anatomie sein.

Litteratur-Angaben sind, abgesehen von denen über die Anatomie des Auges (s. S. 590), nur wenige gemacht worden. Wenn wir auch die gesamte einschlägige und uns zugängliche Litteratur der letzten Dezennien durchgesehen haben, so mussten

wir uns doch im wesentlichen auf unsere eigenen Untersuchungen und deren Ergebnisse verlassen. Selbstverständlich haben wir dabei des Vergleichs halber anatomische Lehrbücher, namentlich die Werke über Veterinär-Anatomie von Franck, von Leisering und C. Müller, von Fr. Müller und insbesondere die Leisering'sche Arbeit über die Muskeln der Hunde zu Rate gezogen.

Zu unseren eigenen Untersuchungen stand uns ein sehr reiches Material zur Verfügung. Es werden in jedem Jahre an der tierärztlichen Hochschule im Durchschnitt 500 Hunde durch Vergiften getötet. Die Kadaver aller dieser Tiere konnten mit wenigen Ausnahmen zu anatomischen Zwecken benutzt werden. Wir konnten sonach von dem Präparieren konservierter Teile, an denen mancherlei undeutlich wird, fast ganz absehen und zu jeder Untersuchung einen anderen frisch getöteten Hund benutzen und waren in der Lage, zweifelhafte Dinge sehr häufig kontrolieren zu können. Da sich unsere Untersuchungen auf mehrere Jahre erstreckten, so ist es klar, dass wir Teile von mehreren Hundert Hunden studiert haben.

Ueber die anatomischen Rasse-Unterschiede der Hunde. Der Bearbeitung und Darstellung der Anatomie des Hundes stellen sich gewisse Schwierigkeiten in den Weg, die in der Verschiedenheit der Hunderassen begründet liegen. Die ausserordentlich bedeutende Verschiedenheit in der Grösse der Hunde ist die Ursache davon, dass wir auf Zahlenangaben vielfach an Stellen verzichten mussten, an denen solche Angaben wohl erwünscht gewesen wären. Im übrigen möchten wir aber bemerken, dass durch die Rasse-Unterschiede keine wesentlichen Verschiedenheiten in Bezug auf die Lage der Muskeln, Gefässe, Nerven und Eingeweide herbeigeführt werden. Nur bei krummbeinigen Hunden, zum Beispiel bei den Dachshunden, tritt entsprechend der Drehung der Extremitätenknochen eine gewisse Abweichung in Bezug auf die Richtung der Flächen der Extremitäten ein; die dadurch hervorgerufenen Abweichungen in der Lage der Muskeln u. s. w. sind selbstverständlich. Es bleibt dabei aber das topographische Verhältnis der Muskeln zu einander und zu den Gefässen und Nerven und Knochen unverändert. Wir haben deshalb auf die Angaben von Rasse-Unterschieden in der Myologie, Angiologie, Neurologie und Splanchnologie verzichtet. Dagegen haben wir die Rassemerkmale des Skelets (der Knochen) in der Osteologie kurz geschildert, weil dieselben

typische Rassemerkmale darstellen. Das Studium dieser Verhältnisse ist uns durch die grosse Liebenswürdigkeit und Zuvorkommenheit des Herrn Dr. Nehring, Professor an der landwirtschaftlichen Hochschule zu Berlin, ermöglicht worden. Er öffnete uns die bedeutenden Sammlungen dieser Hochschule und stand uns, zu jeder Auskunft stets bereit, zur Seite. Es ist für uns eine Pflicht und ein Bedürfnis, dem Herrn Professor Nehring an dieser Stelle unseren verbindlichsten Dank für seine grosse Güte und Liebenswürdigkeit und für seine wertvollen Ratschläge auszudrücken.

Ueber die Art der Darstellung. Bei der Schilderung der anatomischen Verhältnisse des Hundes kam es darauf an, diejenigen Bezeichnungen zu vermeiden, welche sich aus der gewöhnlichen Stellung des Tieres und der Haltung seiner Teile ergeben. Dies kann deshalb in der vergleichenden Anatomie nur zur Verwirrung führen, weil die Stellung der Lebewesen und die Haltung ihrer Teile eine sehr verschiedene ist.

Dies mögen einige Beispiele illustrieren. Der Mensch steht und geht aufrecht: was beim Menschen oben ist, ist beim Vierfüssler vorn u. s. w. Viele Säugetiere halten, ebenso wie Reptilien, Amphibien u. s. w., den Kopf gerade gestreckt, andere, wie die Haussäugetiere, halten ihn gebeugt; bei vielen Tieren bildet der Hals mit dem Rücken eine gerade Linie, bei andern steht er stumpfwinklig zu demselben u. s. w.

Aus den angeführten Beispielen ergiebt sich, dass die Ausdrücke oben, unten, vorn, hinten und ähnliche Bezeichnungen möglichst vermieden werden müssen. Man kann dieselben nur dann gebrauchen, wenn es sich um die Beschreibung von Abbildungen handelt, um den Ort der Teile des Bildes zu bezeichnen, oder bei der Schilderung von baulichen Zuständen, zum Beispiel der Lage der Mucosa zur Muscularis und dergleichen. Wir haben die Namen oben und unten, vorn und hinten auch bei der Schilderung der Sinnesorgane nicht ganz vermeiden können; sie sind da so allgemein gebräuchlich geworden, dass die Schilderung bei Anwendung neuer Bezeichnungen unverständlich geworden wäre.

Bei den im übrigen von uns gebrauchten, der Bestimmung des Ortes, der Richtung u. s. w. der Teile dienenden Worten haben wir uns leider vielfach fremdsprachlicher Ausdrücke anstatt deutscher bedienen müssen und zwar deshalb, weil erstere in der vergleichenden Anatomie bereits üblich und weil sie flexibler als die deutschen und in den verschiedensten Formen anwendbar sind. Man kann von einem oralen und aboralen, nicht aber von einem

mundwärtsigen und mundabwärtsigen Rande und dergleichen sprechen.

Bei unseren Beschreibungen nehmen wir an, dass der Mund, wie dies bei allen Tieren die Regel ist, an dem einen Ende des Körpers und zwar nach der ventralen Seite liegt. Sonach haben wir eine Mundseite resp. ein Mundende des Körpers und ein dem Munde abgewendetes Ende zu unterscheiden; daraus ergiebt sich

die Bedeutung der Ausdrücke oral (mundwärts) und aboral (mundabwärts); aus naheliegenden Gründen ist oral gleichbedeutend mit nasal und aboral gleichbedeutend mit caudal und anal gebraucht worden.

Weiterhin unterscheiden wir an jedem Körper eine Rücken- und eine Bauchseite und gebrauchen danach die Ausdrücke dorsal (rückenwärts, gegen die Rücken**oberfläche**) und ventral (bauchwärts, gegen die Bauch**oberfläche**). Ausserdem sind die Flächen, Ränder, Winkel u. s. w. nach den Teilen genannt worden, nach denen sie gerichtet sind; ebenso geschieht dies bei der Beschreibung der Gefässe und Nerven, wobei die Verlaufsrichtung nach den Teilen bestimmt wird, nach welchen die genannten Organe hinverlaufen. Sollten sich ausnahmsweise

aus Versehen Ausdrücke wie oben und unten etc. eingeschlichen haben, dann beziehen sich dieselben auf die natürliche Stellung des Hundes bei gestrecktem Kopfe.

Die Ausdrücke lateral und medial werden schon allgemein anstatt aussen und innen gebraucht. Aussen und innen ist nur angewendet worden bei der Beschreibung von Hohlorganen, Körperhöhlen und dergleichen und wohl auch bei der Beschreibung des Verlaufes von Gefässen und Nerven, wenn dieselben aus der Tiefe des Schenkels, des Rumpfes etc. nach der Haut (nach der Oberfläche) verlaufen; dann sagt man wohl „die Arterie etc. tritt nach aussen". — Bei der Schilderung gewisser Körperteile werden noch besondere Bezeichnungen gebraucht, die hier kurz erwähnt werden sollen.

Für die Anhänge des Rumpfes gelten die Ausdrücke proximal und distal, Naheende, Fernende, Nahefläche, Fernfläche u. s. w. Sie drücken das Verhältnis der Entfernung vom Rumpfe aus. Gewöhnlich werden diese Ausdrücke nur bei der Schilderung von Teilen der Gliedmassen gebraucht; sie können jedoch für alle Anhänge, zum Beispiel für den Schwanz, die Ohrmuschel und dergleichen benutzt werden. Hier sagt man wohl auch spitzenwärts anstatt distal und rumpfwärts oder basal anstatt proximal. Die Bezeichnung spitzenwärts wird auch bei der Gliedmassenschilderung gebraucht, wenn es sich um die Richtung gegen das Ende der letzten Phalange handelt.

Bei der Beschreibung der Gliedmassengürtel (Schulter und Becken) werden dieselben Ausdrücke wie für den Rumpf gebraucht; für sie finden die Benennungen proximal und distal keine Anwendung. Die Bezeichnung der Flächen des Schulterblattes macht Schwierigkeiten: beim Tiere ist eine laterale und eine mediale, beim Menschen eine vordere und eine hintere Fläche vorhanden. Man kann passend von einer Ober- und Unterfläche (s. Muskeln) sprechen, die letztere auch Rippenfläche nennen. Am Arm (Ober- und Unterarm) und am Schenkel (Ober- und Unterschenkel) unterscheiden wir eine orale und eine aborale, eine mediale und eine laterale Seite. Oral ist alles, was beim Menschen bei herunterhängenden Armen in die Mundfläche, aboral, was in die entgegengesetzte Fläche (beim Tiere in die Schwanzfläche) fällt; hier deckt sich der Begriff oral mit ventral und caudal mit dorsal. An der Hand und am Fusse treten an Stelle dieser Flächenbezeichnung die Worte dorsal und volar

resp. plantar (palmar); wir haben diese Bezeichnungen zuweilen auch für den Unterschenkel und Unterarm gebraucht, um diejenigen Seiten dieser Teile zu bezeichnen, die dem Hand- resp. Fussrücken oder der Planta resp. Vola entsprechen.

Ausserdem sind bei der Beschreibung der Teile des Kopfes und Rumpfes und der Gliedmassen, wo es angebracht erschien, Ausdrücke aufgenommen worden, die ohne weiteres verständlich sind, wie zum Beispiel radial, ulnar, carpalwärts, fusswärts, zehenwärts, schulterwärts, stirnwärts, frontal, scheitelwärts, occipital, thoracalwärts, beckenwärts, Beugeseite, Streckseite, Kniekehlenseite, Kniescheibenseite u. s. w. Leider sind in der Osteologie aus Versehen beim Arme die Ausdrücke Streck- und Beugefläche einige Male unrichtig gebraucht worden. Die Beugefläche des Armes ist die orale, die Streckfläche die aborale Fläche; dies bezieht sich auf Humerus und Antibrachium. Beim Antibrachium sind die Ausdrücke: Beugeseite, dorsale Seite und orale Seite als Synonyma aufzufassen.

Die für den Hals angewandten Bezeichnungen kopfwärts, rumpfwärts, brustwärts, rechts, links bedürfen keiner weiteren Erklärung.

Bei der Schilderung der Teile der Wirbelsäule sind die Ausdrücke hämal, neural und spinal eingeführt worden; als hämale Seite wird die ventralwärts gerichtete, den grossen Gefässen (Aorta, Vena cava, Carotiden, Venae jugulares) zugewandte, als neurale die nach dem Rückenmarke gerichtete und als spinale diejenige Fläche der Wirbel bezeichnet, an der sich die Spinalfortsätze befinden. Die Ausdrücke aussen und innen werden nur im Verhältnisse zu dem Wirbelkanale gebraucht. Im übrigen finden auch hier Benennungen Platz, wie kopfwärts (cranial, nasal, oral), caudalwärts, sacralwärts, lumbalwärts und dergleichen, die keiner Erläuterung bedürfen.

Bei der Beschreibung der **Muskeln** haben wir der Kürze halber die Oberfläche derselben in eine Oberfläche im engeren Sinne und eine Unterfläche (Knochenfläche, Tiefenfläche) abgeteilt. Die Oberfläche ist dem Integument, die Unterfläche den Knochen, Bändern, anderen Muskeln resp. der Tiefe u. s. w. zugewandt. Natürlich finden auch hier Ausdrücke Platz, wie Humeralrand, Skapularrand, Radial- und Ulnarfläche und bei Gliedmassenmuskeln distales und proximales Ende, dorsale und volare Fläche u. s. w.

Bei der Beschreibung der **Eingeweide** sind nur leicht verständliche Ausdrücke, wie brustwärts, herzwärts, beckenwärts und dergleichen gebraucht worden. Beim Darmkanale ist wohl auch anstatt mundwärts proximal und anstatt afterwärts distal angewendet worden. Die Flächen, Ränder etc. der Organe sind nach den Teilen benannt worden, denen sie anliegen, resp. nach denen hin sie gerichtet sind.

Ueber die Benennungen (Nomenklatur) der Teile. Wir haben uns bestrebt, jedem Teile des Körpers denjenigen Namen zu geben, welchen der analoge resp. homologe Teil des Menschen in den gebräuchlichen anatomischen Lehrbüchern führt. Gern hätten wir die Ausdrücke anterior, posterior, superior, inferior ausgemerzt und an ihre Stelle oralis, aboralis, dorsalis, ventralis gesetzt; wir haben dies aber, um nicht missverstanden zu werden, unterlassen. Auch die Namen internus und externus sind nicht durchgängig durch medialis und lateralis ersetzt worden; wir mussten uns dem herrschenden Gebrauche fügen.

Leider sind beim Menschen Dinge, die an der Daumenseite der Brust-Extremität liegen, früher als externus und solche an der Kleinfingerseite als internus bezeichnet worden; diesem Gebrauche konnten wir uns deshalb nicht anschliessen, weil der Daumen zweifellos der medialste und der kleine Finger der lateralste Finger ist.

Die Bezeichnung der Muskeln der Hand und des Fusses und ihre Homologisierung ist in der bis dahin üblichen Weise erfolgt. Die neuen Arbeiten von Bardeleben lagen uns noch nicht vor, als der betreffende Abschnitt gedruckt wurde, siehe hierüber: 1. Bardeleben, Ueber die Hand- und Fussmuskeln des Menschen und der Säugetiere, besonders des Praepollex (Praehallux) und des Postminimus, Anatom. Anzeiger V, S. 435; 2. Derselbe, Bemerkungen über die Bezeichnungen Flexor digitorum tibialis und fibularis, ebendaselbst S. 556.

Bei Benennung der Ohrmuskeln hätte an Stelle der Bezeichnung: M. drepressor auris (Gurlt) die Benennung M. detrahens (Tereg) treten können.

Es soll auch hier noch darauf aufmerksam gemacht werden, dass wir die Bezeichnung der Gefässe und Nerven der Zehen und Finger aus Versehen nicht ganz konsequent gewählt haben; eigentlich sollte man bei der gemeinschaftlichen Arterie (Nerv, Vene) stets den Genitiv plural. des Hauptwortes, zum Beispiel

A. digitorum commun. II und bei den besonderen Arterien das Adjectiv digitalis, zum Beispiel A. digitalis propria I ulnaris anwenden.

Für die in den Text aufzunehmenden **Abbildungen** haben wir durchgängig Holzschnitte gewählt, weil sie die zu demonstrierenden Verhältnisse besser zeigen, als dies Zinkographien, Autotypien und ähnliche Darstellungen vermögen.

In Bezug auf die Zahl der Text-Abbildungen haben wir uns aus naheliegenden Gründen eine gewisse Beschränkung auferlegen müssen. Wir hoffen aber, dass keine wesentliche, zur Orientierung erforderliche Abbildung fehlt. Um etwaige Lücken in dieser Richtung zu beseitigen und um die Topographie der einzelnen Teile (namentlich für operative Zwecke) möglichst zur Anschauung zu bringen, sind dem Werke noch eine Anzahl Tafeln von Lithographien angehängt worden. Es sind dies Durchschnitte durch gefrorene Kadaver und einzelne Teile derselben. Kurze, den Lithographien beigegebene Legenden erläutern das Erforderliche. Aus Raummangel konnten Abbildungen von Lymphgefässen und die genauere Schilderung des Lymphgefässsystems keine Aufnahme finden. Wir hoffen, diese Lücke durch Veröffentlichung einer Special-Arbeit ausgleichen zu können.

Auf die Aufnahme eines Figurenverzeichnisses haben wir als überflüssig Verzicht geleistet.

Die Einteilung des Stoffes in Kapitel und dergleichen ist in der herkömmlichen Weise geschehen.

Osteologie und Syndesmologie.

Das Skelett des Hundes (s. Fig. 1).

Abgesehen von den Zähnen und den Gehörknöchelchen besteht das Skelett des Hundes aus 228—232 Knochen, davon kommen auf das axiale Skelett 106—110 und auf die Extremitäten 118 und zwar auf den Kopf 26, auf die Wirbelsäule 46—50, auf den Thorax, abgesehen von den Rückenwirbeln, 34, auf beide Brustextremitäten 62 und auf beide Beckenextremitäten 56 Stück. Dazu kommen dann noch als Anhangsknochen: das Zungenbein, der Penisknochen, die Sesambeine, die Knöchelchen am lateralen und medialen Condylus des Femur (Chritoite interne et externe, Strauss-Dürkheim), 42 Zähne ($J.\frac{3.3}{3.3}C.\frac{1.1.}{1.1.}P.\frac{4.4}{4.4}M.\frac{2.2}{3.3}$) und die Gehörknöchelchen. Der Kopf besteht aus 9 Schädel- und 17 Gesichtsknochen, die Wirbelsäule aus 7 Hals-, 13 Brust-, 7 Lendenwirbeln (in Summa 27 präsacralen Wirbeln), 1 Kreuzbeine und 18—22 Schweif- oder postsacralen Wirbeln. Die ventrale Thoraxwand besteht aus 8 Sternebrae und jede Seitenwand aus 9 wahren und 4 falschen Rippen. Jede Brustextremität besteht aus 3 präcarpalen (Humerus, Ulna, Radius), 8 carpalen und 19 postcarpalen (5 metacarpalen und 14 digitalen) Knochen; jede Beckenextremität setzt sich aus 4 prätarsalen (Femur, Tibia, Fibula, Patella), 7 tarsalen und 16 posttarsalen (4 metatarsalen und 12 digitalen) Knochen zusammen. Dazu kommt jederseits 1 Knochen des Schulter- und 3 Knochen des Beckengürtels. Das Skelett wiegt nach Falck und Schürmann 8,53 pCt. (inkl. Zähne 8,8 pCt.) des Körpergewichtes. Von dem gesamten Knochengewichte kommen 16,78 pCt. auf die Kopfknochen, 23,13 pCt. auf die Wirbelsäule allein, 32,44 pCt. auf die Wirbelsäule inkl. Thoraxknochen, sodass der gesamte axiale Teil

des Skelettes 49,22 pCt. des Gesamtgewichtes der Skelettknochen ausmacht. Die Knochen der Brustextremität wiegen 23,28, die der Beckenextremität 27,49 pCt. vom Gesamtskelettgewicht. Die Knochen der 4 Extremitäten betragen 4,3 pCt. vom Körper- und

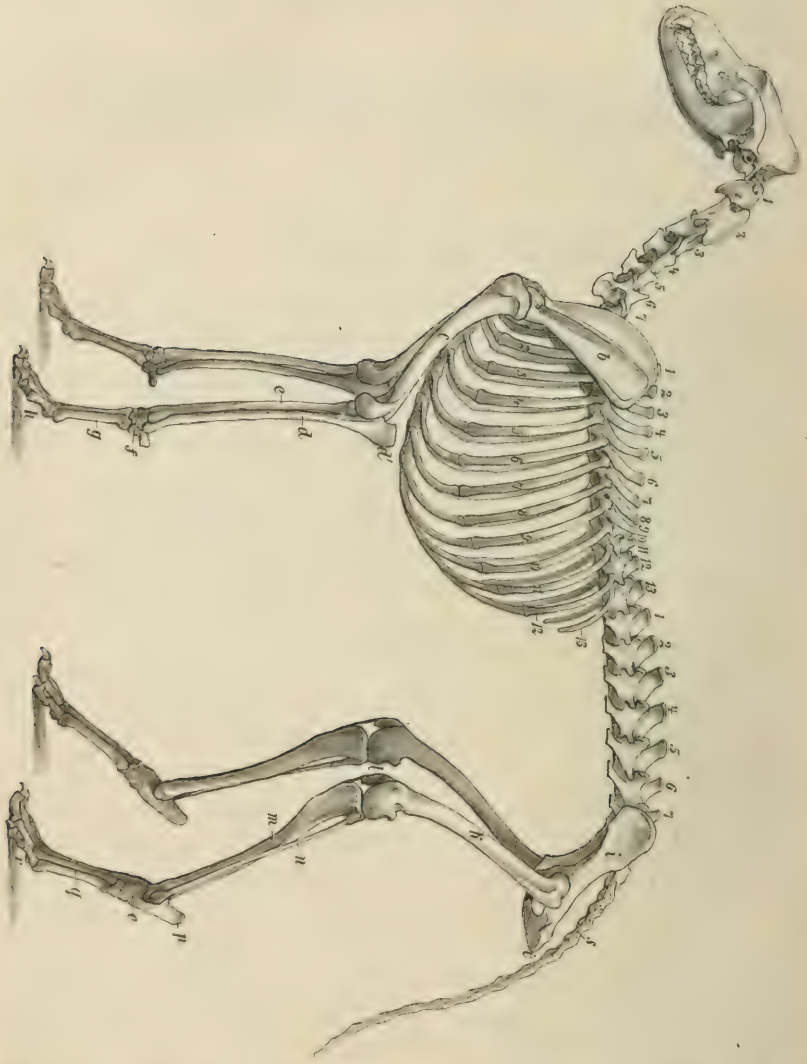

Fig. 1. Skelett des Hundes. a Kopf, b Scapula, c Humerus, d Ulna, d' Olecranon, e Radius, f Carpus, g Metacarpus, h Zehen, i Pelvis, i' Tuber ischii, k Femur, l Patella, m Tibia, n Fibula, o Tarsus, p Tuber calcanei, q Metatarsus, r Zehen, s Schweifwirbel. Die Hals-, Rücken- und Lendenwirbel und die Rippen sind mit den entsprechenden, fortlaufenden Zahlen versehen.

50,78 pCt. vom Skelettgewichte des Hundes. Der axiale Teil des Skelettes macht 4,17 des Körper- und 49,22 pCt. des Skelettgewichtes aus. Das Kopfskelett ist 1,42, das Rückgratskelett (inkl. Thorax) 2,75 pCt. des Körpergewichtes.

A. Truncus. Stamm.

I. Columna vertebralis. Wirbelsäule.

Die Wirbelsäule des Hundes besteht aus 50—52 Metameren und zwar 7 Hals-, 13 Rücken-, 7 Lenden-, 3 Kreuz- und 20 bis 22 Schweifwirbeln (s. Fig. 1). Der opisthocöle, den Boden des Wirbelkanales bildende **Körper (Corpus vertebrae)** kommt allen Wirbeln, vielleicht mit Ausnahme des ersten, zu. Die Apophyses haemales und die Spinae haemales und Zygapophyses fehlen durchgängig. Die mit 2 seitlichen Wurzeln aus dem Körper entspringenden **Apophyses neurales**, die zusammen den **Arcus vertebrae** (Wirbelbogen) und die Decke und Seitenwand der **Apertura spinalis** bilden, fehlen den letzten Schweifwirbeln ebenso wie die, das Schlussstück des Arcus vertebrae bildenden Spinae neurales **(Processus spinosi**, Dornfortsätze). An allen anderen Wirbeln finden sich diese Teile, wenn auch die Dornfortsätze oft nur schwach entwickelt sind. Auch die anderen Fortsätze, die **Processus transversi** (Apophyses pleurales, Quer-, Muskelfortsätze) und die **Processus articulares** (s. obliqui, Gelenkfortsätze) fehlen vielen Schwanzwirbeln. Die übrigen Wirbel besitzen jederseits einen Quer- und zwei, einen oralen und einen caudalen, Gelenkfortsatz.

Da, wo der Wirbelbogen aus dem Wirbelkörper entspringt, befindet sich kopf- und schwanzwärts jederseits ein Ausschnitt **(Incisura intervertebralis)**, der mit dem des vorhergehenden oder folgenden Wirbels das **Foramen intervertebrale** zum Durchtritt von den Rückenmarksnerven und von Blutgefässen bildet.

Man unterscheidet an jedem Wirbel ein kopfwärts gerichtetes (orales, nasales, craniales) und ein schwanzwärts gerichtetes (aborales, caudales) Ende und eine Aussen- und eine Innenfläche (in Bezug auf den umschlossenen Wirbelkanal); am Körper spricht man auch von der der Medulla spinalis zugewandten Neural (Medullar-) und von der den grossen Gefässen (Aorta) zugekehrten Hämal- (Ventral-) Fläche.

Rasse-Verschiedenheiten: Mit Ausnahme der beim Atlas, Epistropheus und dem Os sacrum vorkommenden und dort erwähnten Verschiedenheiten, lassen sich durchgreifende Rasse-Abweichungen kaum konstatieren. Man kann nur sagen, dass im allgemeinen bei muskelkräftigen Hunden die einzelnen Teile besser ausgeprägt und stärker entwickelt sind als bei muskelschwachen Tieren.

a) V. cervicales. Halswirbel.

Von den 7 verhältnismässig langen Halswirbeln ist der 2. der längste, der 7. der kürzeste; vom 2. an nimmt die Länge allmählich ab. Der **Halswirbelkanal** ist weit. Die **Proc. spinosi** sind schwach entwickelt und nehmen caudal an Grösse zu. Die **Proc. transversi** sind gross; sie entspringen mit einer Wurzel aus dem Bogen und einer aus dem Körper. An ihrer Basis werden sie der Länge nach von dem **Foramen transversarium** durchbohrt. In ihrer Gesamtheit bilden die Foramina transv. den **Canalis transversarius,** in dem die A. und V. vertebralis verläuft; der 1. und 7. Wirbel lassen diese Verhältnisse nicht erkennen; die **Proc. articulares** sind, abgesehen vom 1. und 2. Wirbel, deutlich ausgeprägt.

Atlas, erster Halswirbel (Fig. 2). Er hat fast die Form eines Siegelringes und besitzt jederseits einen grossen, lateral und caudal abstehenden, platten Proc. transversus = **Ala atlantis** (Flügelfortsatz) (a), dessen lateraler Rand aufgebogen ist und kammartig vorspringt; derselbe dient einer grösseren Anzahl von Muskeln (M. longus atlantis, obliquus capit. inf. et sup., rectus capit. lateral., levator scapul. ventral.) zur Insertion resp. zum Ursprunge. Da der Flügel fast ganz horizontal vom Körper absteht, so ist die Flügelgrube fast ganz verwischt. — Der schmalere, ventrale Teil des Ringes, der sich an Stelle des **Wirbelkörpers** findet und als **Arcus anterior** bezeichnet wird, ist ohne Gelenkflächen; er besitzt an seiner haemalen Seite das stark vorspringende **Tuberculum anterius** (c) für den M. longus colli. Seine neurale Fläche

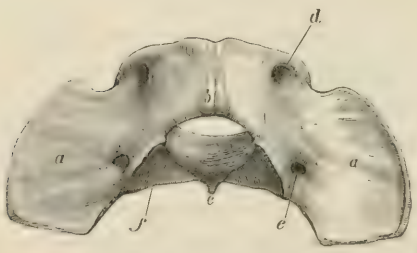

Fig. 2. Spinalfläche des Atlas (von der aboralen Seite gesehen). a Alae atlantis, b Tubercul. poster., c Tubercul. anter., d Foramen obliquum, e Foramen transversarium, f Gelenkflächen an Stelle der caudalen Proc. articulares.

besitzt eine Vertiefung zur Aufnahme des Proc. odontoides des Epistropheus. Der breitere, eigentliche Bogen, **Arcus posterior** trägt median an seiner Aussenseite an Stelle des Proc. spinosus das unbedeutende, kaum sichtbare **Tuberculum posterius** (b) für den M. obliquus capit. inf. Die **Proc. articulares** werden durch einfache (kopfwärts tiefe, caudal flache) Gelenkflächen am Bogen, die sich aber an der caudalen Seite (f) bis an den Arcus anterior erstrecken, vertreten. — Am Ursprunge der Flügel findet man 1. am nasalen Wurzelrande einen halbkreisförmigen Ausschnitt, durch welchen der ventrale Ast des 1. Halsnerven in die Flügelgrube tritt, 2. ein in den Wirbelkanal führendes, gegen den Kopfrand gelegenes Loch, **Foramen obliquum** (d), für den Austritt des 1. Halsnerven, 3. ein caudales Loch, **Foramen transversarium** (e); dies führt in einen schräg verlaufenden Kanal, der in der Flügelgrube endet und den Endstamm der A. vertebralis in die letztere treten lässt. Von diesem Kanale zweigt in der Flügelgrube ein Seitenkanal ab, der in den Wirbelkanal geht und in diesen den Ramus cerebro-spinal. der A. occipit. gelangen lässt.

Verschiedenheiten. Bei kleinen, wenig muskulösen Rassen (Dachshund, Wachtelhund, Windspiel, Affenpintscher) sind die Alae atlantis scharfrandig, weniger entwickelt und im allgemeinen fast rein horizontal abstehend, während sie bei muskelstarken Hunden (Doggen, Mastif) stärker entwickelt und ventral gerichtet sind und vor allem einen breiten, stumpfen Rand besitzen. Die Entwickelung der Tubercula richtet sich nach der Entwickelung der Muskulatur.

Epistropheus, zweiter Halswirbel (Fig. 3). Der lange **Körper** zeigt median an der hämalen Seite eine scharfe und auf der neuralen eine stumpfe Leiste. Neben dem hämalen Kamme, der dem M. longus colli zur Insertion dient, liegt jederseits eine flache Längsgrube, die rechts und links von einem scharfen Kamme, dem ventralen Rande des Proc. transv. und sowohl nasal als caudal durch je einen Querkamm, den ventralen Rändern der Gelenkflächen des Körpers, überragt wird. Kopfwärts geht der Körper in den verhältnismässig langen, auf seiner ventralen Seite überknorpelten, cylindrischen **Proc. odontoides** (a) aus, welcher genetisch dem Atlas zuzurechnen ist. Neben der Basis desselben befindet sich jederseits an Stelle der oralen **Proc. obliqui** eine Gelenkfläche (b), die an der Hämalseite des Proc. odont. durch eine kammartige, kopfwärts überknorpelte Commissur mit der der anderen Seite in Verbindung steht.

Der **Proc. transversus** (c) entspringt mit 2 Wurzeln, welche

das Foramen transversarium umschliessen, und ist mit dem freien Ende ventral und caudal gerichtet; seine Körperwurzel bildet den oben erwähnten, scharfen, ventral gerichteten Kamm. — An Stelle des **Dornfortsatzes** findet man am Bogen einen sehr hohen Sagittal-Kamm (e). Derselbe springt nasal weit vor, so dass eine tiefe **Incisura intervertebralis** entsteht, und dient Muskeln (M. rectus capit. postic. major et medius, obliquus capit. inf.) und dem Nackenbande zur Befestigung. Caudal und lateral entspringen aus dem Bogen als seitliche Fortsetzungen desselben die platten, horizontalen, aboralen **Proc. articulares.** An ihnen findet sich seitlich eine ventral gerichtete, flache Gelenkfläche (f) zur Articulation mit den oralen Gelenkfortsätzen des 3. Halswirbels.

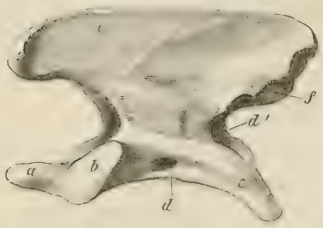

Fig. 3. Epistropheus (von links gesehen). a Proc. odontoides, b Gelenkfläche an Stelle des oralen Gelenkfortsatzes, c Proc. transversus, d Foramen transvers., d' Eingang in den Canalis transversus, e Kamm des Epistropheus an Stelle des Dornfortsatzes. f Caudaler Gelenkfortsatz mit seiner Gelenkfläche.

Verschiedenheiten. Bei grossen, muskulösen Hunden ist der Kamm des Epistropheus hoch und stumpfrandig, umgekehrt bei kleinen, muskelschwachen Tieren.

Die letzten 5 Halswirbel (Fig. 4). Der **Körper** besitzt (bis zum 5.) hämal einen medianen Kamm für den M. longus colli und neural eine rauhe, mediane Leiste, welch letztere am 6. und 7. Wirbel als Knochensteg eine Grube überbrückt.



Fig. 4. 6. Halswirbel (von links gesehen). a Proc. transversus in Form einer viereckigen Knochenplatte, von der sich ein Fortsatz (b) erhebt, c Foramen transversar., d oraler Gelenkfortsatz, e aboraler Gelenkfortsatz mit dem Proc. accessorius f, g Proc. spinos., h Gelenkkopf des Wirbelkörpers.

Die **Processus transversi**, an denen sich der M. serratus anticus major, longissimus cervic., scalenus, longus colli, atlantis und capitis und der ileo-costalis befestigen, sind an ihrem Ursprunge vom Foramen transversar. durchbohrt und gehen am 3., 4. und 5. Wirbel in 2 Aeste (einen nasalen und einen caudalen) aus, die ventral und lateral gerichtet sind. Am 6. Wirbel stellt dieser

Fortsatz eine viereckige Knochenplatte (a) dar, aus deren dorsaler Fläche ein hakenförmiger, medio-caudal gerichteter Fortsatz sich erhebt (b). Der 7. Wirbel besitzt einen einfachen, ungeteilten Querfortsatz, ihm fehlt das Foramen transversarium. Die **Gelenkfortsätze** (d, e). **Processus obliqui**, sind deutlich, die oralen haben spinal gerichtete, flache, die caudalen ventral gerichtete, seichte Gelenkflächen. Von den caudalen Fortsätzen entspringt ein kleiner Fortsatz, der **Proc. accessorius** (f). An ihm und an den Proc. obliqui befestigen sich der M. longissimus capitis, semispinal. cervicis et capit., transverso-spinal. cervic., multifidus spinae und der spinalis dorsi et cervicis.

Der **Proc. spinosus** (g) ist am 3. Wirbel durch einen kaum merkbaren Kamm vertreten und nimmt vom 4. bis 7. an Höhe zu. Er ist am 4. bis 6. Wirbel caudal gewendet und steht am 7. fast senkrecht. An ihm inseriert sich der M. spinalis dorsi et cervicis.

b) V. dorsales. Rückenwirbel (Fig. 5).

Der **Körper** ist an den ersten Wirbeln in dorso-ventraler Richtung flach und verhältnismässig breit, wird dann schmäler und höher und an den letzten Wirbeln wieder breiter und flacher; er ist bei den ersten 11 Wirbeln fast gleich gross und wird am 12. und 13. etwas länger. An seiner ventralen Fläche, die ein Ernährungsloch besitzt, ist er convex, abgerundet, nur stehen die Ränder der proximalen und der caudalen Gelenkflächen etwas ventral vor. Die medullare Fläche besitzt eine mediane Leiste und neben derselben jederseits 1—2 Löcher. Die Gelenkflächen des Körpers (a, b) sind flach; an beiden Seiten befindet sich an jeder Hauptgelenkfläche dorsal eine kleine Nebengelenkfläche **(Rippengelenkfläche, Superficies costalis)** (c), die mit der des vorhergehenden oder folgenden Wirbels zusammen eine kleine Pfanne zur Aufnahme des Capitulum costae bildet. Die caudale Rippengelenkfläche erstreckt sich noch auf den Bogen, die nasale liegt nur am Körper. Lumbalwärts wird die caudale Fläche immer kleiner und fehlt den 3 letzten Wirbeln ganz, sodass die Rippengelenkpfanne nur an dem cranialen Ende des Wirbelkörpers liegt. An den 2 letzten Wirbeln sind auch die oralen Rippengelenkflächen nur schwach angedeutet. Der **Arcus vertebrae** ist an den ersten Wirbeln flacher, an den mittleren steiler und an den letzten wieder flacher gewölbt; demnach ist der Wirbelkanal halswärts breit, in der Rückenmitte cylindrisch und lumbalwärts (vom 10. Wirbel ab)

wieder breiter. Die für die Bildung der **Foramina intervertebralia** bestimmten Ausschnitte sind am nasalen Rande des Wirbels seichter und liegen nur am Bogen; am caudalen Rande sind sie tiefer und ventral vom Körper begrenzt. Die **Proc. transversi** (d) besitzen seitlich eine sagittal gestellte, vertiefte Gelenkfläche (e) für das Tuberculum costae. Diese wird lumbalwärts kleiner und flacher und rückt näher an die für das Capitulum costae bestimmte Gelenkfläche heran. Vom 2. Rückenwirbel an geht aus der spinalen Fläche des Querfortsatzes ein abgerundeter, kleiner Höcker (**Proc. transv. accessorius**) (f), der vom 9. Wirbel ab spitz und grösser wird, hervor. Er ist an den ersten 7 Wirbeln halswärts und an den letzten Wirbeln lendenwärts gerichtet. Die Querfortsätze werden lumbalwärts kleiner.

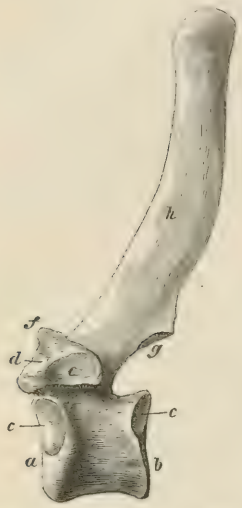

Fig. 5. 4. Rückenwirbel (von links gesehen). a Gelenkkopf und b Gelenkgrube des Wirbelkörpers, c Gelenkfläche für das Capitulum costae, d Proc. transversus, e die an demselben befindliche Gelenkfläche für das Tuberculum costae, f rudimentärer Proc. transvers. accessorius, g Gelenkfläche an Stelle des caudalen Gelenkfortsatzes, h Proc. spinos.

An den letzten 3 Rückenwirbeln erhebt sich von der dorsalen Fläche der oralen Gelenkfortsätze ein deutlicher Höcker (**Proc. mamillaris**). An Stelle der **Proc. obliqui** findet man einfache Gelenkflächen am Grunde des Proc. spinos. (g); nur am 1., halswärts am 2. und an den 3 letzten Rückenwirbeln findet man wirkliche Gelenkfortsätze. — Der **Proc. spinosus** (h) ist verhältnismässig stark entwickelt; er zeigt an den ersten 6—7 Rückenwirbeln fast dieselbe Länge, nimmt dann an Höhe bis zum 10. ab und stellt an den letzten 3 Rückenwirbeln nur noch einen niedrigen, seitlich komprimierten Fortsatz dar. Er ist an den ersten 10 Wirbeln leicht caudal gerichtet und zwar derart, dass bis zum 9. die Richtung eine immer schrägere wird; am 10. steht der Dornfortsatz wieder steiler und am 11., 12. und 13. Wirbel fast senkrecht. Im Verhältnis zur Breite ist er an den 10 ersten Wirbeln dick und an seinem caudalen Rande mehr abgerundet. Das freie Ende ist meist beulenartig verdickt. — An den Rückenwirbeln befestigen

sich die meisten der in der Rückenregion gelegenen Muskeln (M. cucullaris, rhomboideus, latissimus dorsi, subcutaneus abdominis, serrat. postic., longissimus dorsi, spinalis dorsi, multifidus spinae, multifidus cervicis und capitis, semispinalis cervicis et capitis, levatores costarum, longus colli und z. T. die Lendenmuskeln).

c) V. lumbales. Lendenwirbel (Fig. 6).

Der verhältnismässig starke **Körper** ist in dorso-ventraler Richtung etwas abgeflacht; er nimmt bis zum 5. an Stärke zu und dann wieder ab. Seine hämale, mit einem grossen und mehreren kleineren Ernährungslöchern versehene Fläche ist abgerundet und in der Längsrichtung etwas eingebogen, sodass beide Enden ventral ein wenig vorspringen; seine neurale Fläche besitzt eine mediane Leiste und seitlich derselben je 1 Ernährungsloch. Gelenkkopf und Gelenkpfanne sind flach (a und b). Die platten, bandartigen **Proc. transversi** (c) sind gross und entspringen vom Körper. Der Ursprung rückt an den letzten Wirbeln gegen den Bogen vor, sodass am 6. und 7. Wirbel eine Wurzel vom Bogen entspringt. Den längsten Querfortsatz hat der 4. Lumbalwirbel, von hier aus nimmt die Länge nach beiden Seiten, schwanzwärts aber viel weniger als rückenwärts, ab, sodass der 1. Lendenwirbel den kürzesten Querfortsatz besitzt. Sie sind lateral, ventral und vom 2. ab stark kopfwärts gerichtet. Die Querfortsätze der ersten 4 Lendenwirbel besitzen wie die Rückenwirbel einen **Proc. accessorius** (d), während die 3 letzten an der betreffenden Stelle nur eine kleine, rauhe Beule zeigen. Der Proc. accessor. tritt als ein kleiner, zapfenartiger Fortsatz auf, der aus dem caudalen, freien Rande der Seitenfläche des Bogens in Verlängerung der Bogenwurzel des Querfortsatzes entspringt und caudal gerichtet ist.

Fig. 6. 4. Lendenwirbel (von links gesehen). a Gelenkkopf und b Gelenkgrube des Wirbelkörpers. c Proc. transversus. d Proc. transversus accessorius. e oraler Gelenkfortsatz mit e' dem Proc. mamillaris. f Gelenkfläche am aboralen Proc. articular.. g Proc. spinosus.

Er begrenzt den Ausschnitt für das Foramen intervertebr. dorsal, während der Wirbelkörper dessen ventrale Wand bildet. Die 4 **Proc. articulares** (e, f) sind stärker als die der Rückenwirbel; die nasalen tragen die Gelenkflächen an der medialen, die caudalen an der lateralen Seite. Die ersteren werden von einem undeutlichen **Proc. mamillaris** (e′) überragt. Die **Proc. spinosi** (g) sind breiter und höher als die der 3 letzten Rückenwirbel; ihre Höhe nimmt bis zum 4. Lendenwirbel ein Wenig zu und dann bis zum letzten ab. Sie sind basal breiter als am freien, etwas verdickten Ende; der 7. ist spitz. Die ersten 6 sind etwas kopfwärts geneigt, der letzte steht gerade. — An den Lendenwirbeln befestigen sich die Lendenmuskeln, der M. longissimus dorsi, multifidus spinae, transversus abdomin. und die Fascia lumbo-dorsalis.

d) V. sacrales. Kreuzwirbel (Fig. 7).

Die drei Kreuzwirbel sind zu einem vierseitigen, caudal verschmälerten Knochen, dem **Kreuzbeine, Os sacrum** verschmolzen. Die hämale Fläche desselben ist breit und in der Längsrichtung derart eingebogen, dass beide Enden ventral vorstehen. Das vorragende lumbale Ende wird als **Promontorium** bezeichnet. 2 Querlinien dieser Fläche sind die Verschmelzungslinien der 3 Wirbelkörper. Seitlich von ihnen findet sich ventral jederseits je 1 Loch = **Foramina sacralia anteriora**; diese führen in einen Kanal, der an der spinalen Fläche in Form der **Foramina sacralia posteriora** (a) endet. Von diesem Kanale führt ein Nebenkanal in den Wirbelkanal. Diese Löcher entsprechen den Foramina intervertebralia der übrigen Wirbelsäule und dienen zum Austritt der Lenden-Nerven und zum Eintritt von kleineren Gefässen. Das lumbale Ende besitzt einen flachen, breiten Gelenkkopf (b), das caudale eine schmale, ebene Gelenkfläche. — Zur Seite des lumbalen Gelenkkopfes befindet sich jederseits ein gewaltiger Fortsatz, der sich

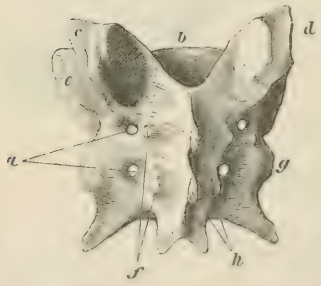

Fig. 7. Os sacrum (von der spinalen Seite gesehen). a Foramina sacralia poster., b Gelenkkopf am proximalen Ende, c und d oraler Gelenkfortsatz, e Flügelfortsatz mit der Facies auricularis, f rudimentäre Proc. articular., g verschmolzene Proc. transversi, h Proc. spinosi.

in einen spinal und einen ventral gerichteten Ast teilt. Beide Aeste sind durch einen ziemlich tiefen Ausschnitt von einander getrennt. Der dorsale Ast (c. d) stellt einen Gelenkfortsatz mit sagittal gestellter, medial gerichteter Gelenkfläche dar. Der ventrale, flügelartige Ast (e) ist der grosse Processus transversus des 1. Wirbels und heisst **Flügelfortsatz**. Die laterale Fläche beider Aeste ist rauh und uneben (**Facies auricularis**) und mit kleinen und einem grösseren Ernährungsloche versehen. Diese sagittal gestellte Fläche dient zur Verbindung mit dem Os ileum. Die verschmolzenen **Proc. transversi** des 2. und 3. Wirbels bilden eine seitliche, schmale Knochenplatte (g), die caudal in einen schräg lateral gerichteten Fortsatz ausgeht.

Auf der Medianlinie der Spinalfläche erhebt sich eine dreizackige, caudal niedriger werdende Leiste (h), die durch Verschmelzung der 3 **Proc. spinosi** entstanden ist. Neben ihr und medial von den Foramina sacralia findet man jederseits 2 kleine Vorsprünge (f), die Rudimente der caudalen Gelenkfortsätze des 1. und 2. und der lumbalen des 2. und 3. Wirbels. Die caudalen Gelenkfortsätze des 3. Wirbels stehen über das caudale Ende des Kreuzbeines vor und besitzen ventral gerichtete Gelenkflächen. Zwischen ihnen und dem distalen Ende des Körpers findet sich der Ausschnitt für ein Foramen intervertebrale.

Verschiedenheiten. Das Kreuzbein ist kurz und breit (breiter als lang) beim Mastif, bei der Ulmer und dänischen Dogge, beim Bulldogg; es ist fast genau so lang wie breit beim Jagdhund, beim Bullterrier; es ist lang und schmal (länger als breit) beim Windhund und Mops.

Die lumbale Gelenkfläche verhält sich in Bezug auf ihre Breite zu ihrer Höhe bei weiblichen Tieren wie 1 : 2, bei männlichen Tieren 1,5 : 2,5 (1,4 : 2,8; 1,7 : 2,9; 1,2 : 1,85; 1,7 : 2,9 etc.).

e) V. caudales s. coccygeae. Schwanzwirbel.

Die 20—22 Caudalwirbel zeigen das bekannte Verhalten, d. h. die ersten 3 bis 4 Wirbel lassen noch alle Teile erkennen, die wir in der Einleitung als Wirbelteile beschrieben haben; spitzenwärts verschwinden allmählich einzelne Teile, es tritt Reduction an den Wirbeln auf, so dass diese bald nur noch aus dem Körper bestehen; es verkümmern erst die Processus obliqui, namentlich die aboralen, dann die Arcus, dann die Processus transversi. Die **Körper** der Schweifwirbel bilden Cylinder, deren sacrales Ende dicker ist als das Spitzenende; sie nehmen bis zum 10. an Länge zu und dann allmählich wieder ab, sodass der letzte nur noch ein

stumpf zugespitztes, kegelförmiges Knöchelchen bildet. Der **Proc. spinosus** bildet eine einfache Crista. Es sind orale und aborale **Proc. obliqui** vorhanden, die sich gelenkig verbinden; die oralen lassen sich als kleine, dicht neben einander stehende Tubera bis zum 15. ja 19. Wirbel verfolgen, die aboralen nur bis zum 6. Die **Arcus** und damit der enger werdende Canalis vertebralis erhalten sich bis zum 6. Wirbel. Die **Proc. transversi**, die an den ersten 5 Wirbeln verhältnismässig gross und mit Proc. transversi accessorii versehen sind, verschwinden vom 8. Wirbel ab. Vom 4. oder 5. Schweifwirbel ab treten gewöhnlich an 2 Wirbeln deutliche **Proc. hämales** auf; dieselben bilden die Seiten-Begrenzung eines Kanales, der ventral durch eine Spina haemalis geschlossen wird. Vom 6. oder 7. Wirbel ab sind die Hämalfortsätze sehr unbedeutend, sie bilden keinen Kanal mehr; vom 15. Wirbel ab fehlen sie ganz.

II. Thorax. Brustkorb.

a) Costae. Rippen (Fig. 8).

Der Hund besitzt 13 Rippen, 9 wahre und 4 falsche. Die Länge derselben nimmt bis zur 7. resp. 8. zu (von 64—190 mm), bleibt bei der 7., 8. und 9. fast gleich und nimmt dann wieder derart ab (von 190 bis 123 mm), dass die 13. noch länger als die erste, ungefähr so lang wie die 3. oder 4. Rippe ist. Die Breite der Rippen nimmt von der 1. bis 13. ab, während ihre Krümmung bis zur 8. oder 9. zu- und dann wieder abnimmt; die erste Rippe steht fast gerade. Die ersten 6 Rippen sind platt und besitzen eine laterale und eine mediale Fläche und 2 Ränder, einen oralen (Hals-) und einen aboralen (Bauch-) Rand; die letzten 7 Rippen besitzen eine fast cylindrische Gestalt. Das vertebrale (dorsale) Ende geht in einen kleinen, abgerundeten Gelenkkopf, **Capitulum costae** (a), aus, der halsartig **(Collum capituli)** (b) abgesetzt ist; lateral von ihm befindet sich das **Tuberculum costae** (c), das ebenfalls eine Gelenkfläche besitzt. Das Tuberculum

Fig. 8. 4. Rippe (von der lateralen Seite gesehen). a Capitulum costae, b Collum, c Tuberculum costae, d Ansatzstelle des M. levator costarum, e Rippenknorpel.

costae nimmt von den ersten bis zu den letzten Rippen immer mehr an Grösse und Ausdehnung ab. An den letzten Rippen liegen beide Gelenkflächen (die des Capitulum und Tuberculum) dicht neben einander, ja sie verschmelzen zu einer einzigen Gelenkfläche, die nicht mehr mit dem Proc. transversus der Rückenwirbel articuliert. Vom Tuberculum (c.) zieht eine undeutliche Crista zum Ansatze des M. levator costarum lateral und ventral, ihr laterales Ende springt höckerig vor (d) und befindet sich an der dorso-ventralen Umbiegungsstelle jeder Rippe **(Angulus costae)**. Das sternale Rippenende geht in den Rippenknorpel (e) über. — Der an der medialen Rippenfläche verlaufende Sulcus costalis ist sehr undeutlich. — An den Rippen befestigen sich der M. latissimus dorsi, serratus antic. major, serrat. post., longiss. dorsi, ileo-costalis, intercostalis, transversus costarum, skalenus, das Zwerchfell und die Bauchmuskeln.

b) Sternum. Brustbein (Fig. 9).

Das schmale und platte, ventral ein wenig convexe Brustbein besteht aus acht cylindrischen, seitlich etwas zusammengedrückten Stücken **(Sternebrae)**, von denen das 8. die übrigen, fast gleichlangen, bedeutend an Länge überragt. Die einzelnen Stücke sind durch Knorpelscheiben mit einander verbunden, erst im höheren Alter tritt Verknöcherung resp. Verkalkung derselben und damit Verschmelzung der einzelnen Teile ein. Das erste Stück spitzt sich an seinem freien Ende zu und geht in einen kleinen, knorpeligen Fortsatz, **Manubrium sterni** (a), zur Insertion des M. sterno-mastoideus, sterno-hyoideus und thyreoideus, über; das 8. Stück geht an seinem freien Ende in einen stumpfen, kegelförmigen Fortsatz aus, an welchem sich der schmale Schaufelknorpel **(Cartilago xiphoidea)** (b) zur Insertion des Zwerchfelles und des M. rectus abdomin. befestigt. An den Seitenflächen befinden sich 9 Gelenkflächen für die Rippenknorpel (c); die erste liegt am Halsende des 1. Stückes, die folgenden zwischen je zwei

Fig. 9. Sternum von der Brusthöhle aus gesehen. a Manubrium sterni. b Cartilago xiphoidea. c wahre und d falsche Rippen. e Rippenknorpel. f M. intercostalis.

Stücken und die neunte endlich am Körper des achten Stückes. — An dem Sternum entspringen die Brustmuskeln.

c) Cartilagines costarum. Rippenknorpel (Fig. 9 e).

Es sind abgerundete, fast cylindrische Knorpelstücke, die mit den Rippen verschmolzen und gegen das Sternum etwas verbreitert sind. Nahe dem Rippenansatze biegen die Knorpel im stumpfen, bei den mittleren Rippen in fast rechtem Winkel gegen das Sternum hin ab. Sie nehmen beckenwärts bis zum 10. an Länge zu (z. B. von 26—110 mm); dann nimmt ihre Länge wieder ab, so dass der 12. halb so lang als der 10. und der 13. noch kürzer als der erste ist. Die Knorpel der wahren Rippen sind mit dem Sternum gelenkig verbunden, indem ihre orale Gelenkerhöhung in eine kleine Gelenkpfanne des Sternum passt. Die Knorpel der 4 falschen Rippen legen sich, abgesehen von der letzten, welche frei in der Bauchwand endet, zu dem **Rippenbogen** an einander. Sie enden in der Leibeswand. — Die Uebergangsstellen zwischen Rippen und Rippenknorpel liegen (abgesehen von den 3 letzten Rippen) in einer Linie, die an der dorsalen Grenze des ventralen Viertels des Thorax parallel mit dem Rücken gezogen wird; caudal ist die Linie etwas dorsal aufgekrümmt.

Bänder der Wirbelsäule.

A. Gemeinschaftliche Bänder.

1. **Ligament. nuchae s. supraspinale** (Nackenband). Dasselbe beginnt als ein schmaler, rundlicher Strang am Kamme des Epistropheus und heftet sich an die Proc. spinosi der Rücken- und Lendenwirbel an, indem es sich dabei allmählich verliert. Es wird von den Halsstreckern vollständig umfasst. — Ein platter Teil, wie er bei anderen Tieren vorkommt und den Raum zwischen dem strangförmigen Teile und den Proc. spinosi der Halswirbel ausfüllt, fehlt.

2. **Ligamentum longitudinale anterius.** Es beginnt ungefähr in der Mitte der Rückenwirbelsäule an der hämalen Seite der Wirbelkörper und verschmilzt mit dem Periost des Os sacrum. Es bedeckt die hämale Seite der Lumbal- und eines Teiles der Dorsalwirbelsäule. Rudimentär findet es sich schon vom 2. Halswirbel ab.

3. **Ligamentum longitudinale posterius.** Dieses Band liegt im Wirbelkanale auf dem Wirbelkörper und befestigt sich an dem rauhen Kamme daselbst und an den Intervertebralknorpeln. Es beginnt am Processus odontoides des Epistropheus und endet am Os sacrum. An der Intervertebralfuge ist es breiter als auf dem Wirbelkörper.

B. Besondere Bänder.

a) Kopfgelenk. Atlanto-Occipitalgelenk. Articulatio capitis.

1. **Ligament. capsular.** Zwischen beiden oralen Flanken des Atlas und den Proc. condyloid. des Occipitale findet sich ein am Knochen befestigter Faserknorpel. Beide Gelenkkapseln, die sich in der Umgebung der Proc. condyloidei oss. occipit. und der oralen Gelenkflächen des Atlas anheften, kommunizieren mit einander und mit dem Lig. capsulare der beiden ersten Halswirbel.

2. **Ligament. obturator. poster.** Es befestigt sich einerseits am Kopfende des Arcus posterior des Atlas, andererseits am dorsalen Rande des Foramen magnum zwischen den beiden Proc. condyloid. und ist mit den Kapselbändern verbunden.

3. **Ligam. obturatorium anterius.** Es schliesst die ventrale Oeffnung zwischen dem Arcus anterior des Atlas und den Condylen. Es beginnt am Kopfrande des Arcus anterior und endet über die Incisura intercondyloidea hinweggehend am Corpus des Occipitale und ist ebenfalls mit dem Kapselbande verbunden.

4. **Ligamenta lateralia Atlantis.** Sie entspringen an dem lateralen Teile des Kopfrandes des Arcus posterior, am Uebergange dieses in den Arcus anterior, gehen, mit den Kapselbändern verbunden, ventral und lateral und enden an den Processus jugulares.

5. **Ligamenta lateralia superiora.** Es sind dies 2 Bänder, die am Kopfrande des Arcus posterior beginnen und an der Squama ossis occipitis enden und Verstärkungen der Kapselbänder darstellen.

b) Gelenk zwischen Atlas und Epistropheus.

1. **Ligament. capsulare Atlantis et Epistrophei.** Dasselbe umgiebt das Gelenk und bildet einen geräumigen Sack, der sich einerseits am caudalen Rande des Arcus ant. et post. des Atlas, andererseits am ventralen und lateralen Rande der oralen Gelenkflächen des Epistropheus, an der oralen Incisura intervertebralis und dem Kamme des letzteren befestigt. Es wird verstärkt durch das Lig. intercrurale und interspinale (s. unten 2 und 3) und durch fibröse Bandzüge an der ventralen Seite.

2. Das **Ligamentum intercrurale** ist sehr klein, füllt die Oeffnung zwischen den Bögen aus und ist mit dem Lig. capsulare fest verbunden.

3. Das **Ligamentum interspinale**, eine doppelte, fibröse Platte, die vom Tuberculum posterius atlantis zum Kamme des Epistropheus geht und mit dem Ligam. intercrurale und capsulare verschmilzt.

4. **Ligamenta lateralia** proc. odontoid. s. alaria. Sie entspringen jederseits an den Seiten des Proc. odont. bis zu seiner Spitze, divergieren lateral und kopfwärts und enden an der inneren Fläche der Condylen des Occipitale, jeder an dem Condylus seiner Seite.

5. **Ligamentum transversum dentis**, geht quer über den Proc. odont. hinweg; es stellt einen Teil des bei anderen Tieren vorhandenen Ligam. cruciatum dar. Unter dem Querbande liegt ein kleiner Schleimbeutel. Es beginnt an der neuralen Fläche des Atlas und zwar an der Stelle, wo Arcus anterior und posterior zusammenstossen, geht quer über den Proc. odont. hinweg und endet an derselben Stelle der anderen Seite.

c) Verbindung zwischen den übrigen Wirbeln.

1. **Ligamenta intervertebralia.** Zwischen den Wirbelkörpern befinden sich Faserknorpelscheiben, die an den Rückenwirbeln am dünnsten, an den Schweifwirbeln am dicksten sind. Sie sind aussen von glänzenden, sehnigen, sich überkreuzenden Fasern überzogen, die sich mit dem Periost der Wirbelkörper und mit dem Lig. longitudinale ant. et post. verbinden. Die Scheiben bestehen aus einer faserigen Rindensubstanz und einem pulpösen Nucleus.

2. **Articulatio processuum obliquorum.** Zwischen den Gelenkfortsätzen befinden sich Ligamenta capsularia, die an den Halswirbeln lockere Säcke bilden, an den Rückenwirbeln aber fest anliegen.

3. **Ligamenta intertransversaria** Es sind Bandfasern, die von dem Querfortsatze des einen zu dem des anderen Lendenwirbels verlaufen.

4. **Ligamenta intercruralia s. flava.** Sie füllen die Zwischenräume zwischen den Bögen aus.

5. **Ligamenta interspinalia,** fibröse Bänder, welche die Zwischenräume zwischen den Processus spinosi ausfüllen, ohne aber zusammenhängende Sehnenplatten zu bilden. Zwischen den einzelnen Zügen befinden sich vielfach Muskelbündel.

d) Verbindung der Rippen mit den Rückenwirbeln und dem Sternum.

1. **Lig. capsular. capituli costae** (costovertebrale), umgiebt das Gelenk des letzteren: es ist einfächerig und nur an dem der 10. und 11. Rippe zweifächerig (Franck).

2. **Lig. capsulare tuberculi costae** (costotransversarium) umgiebt das Gelenk des letzteren und ist ziemlich straff.

3. **Ligamentum transversarium externum.** Ein starkes Band, das von der Rippe zum Querfortsatze geht und zwar nimmt es seinen Ursprung lateral vom Rippenhöckerchen, mehr am caudalen Rande der Rippe und endet am Querfortsatze des betr. Wirbels, medial von der Gelenkfläche für das Rippenhöckerchen.

4. **Ligament. colli costae anterius.** Ein Verstärkungsband des Kapselbandes für das Rippenköpfchen an der ventralen Seite.

5. **Ligamenta capituli costae.** Es sind unbedeutende Bänder, welche von den Capitula costarum zu den Lig. intervertebralia verlaufen und sich beiderseits zu einem auf der spinalen Fläche der Wirbelkörper verlaufenden Lig. conjugale verbinden.

6. **Ligament. colli costae med., post. und inf.** lassen sich nicht isolieren, sondern sind höchstens als Verstärkungszüge vorhanden.

7. **Ligamenta sterno-costalia,** schwache Kapselbänder, die die Rippenknorpel an das Sternum befestigen.

8. **Ligamentum sterni proprium** verbindet die einzelnen Sternebrae mit einander. Seinen Ursprung nimmt es zwischen den beiden ersten Sternebrae und teilt sich dann bald in 3 Schenkel, von denen der mittlere der stärkste ist und sich bis zur Cartilago xiphoidea verfolgen lässt; die seitlichen Schenkel sind schwächer und bedecken die dorso-laterale Fläche des Sternum.

III. Kopf. Caput.

1. Die einzelnen Kopfknochen.*)

Os occipitale (Fig. 10).

Das Occipitale (1) ist den Wirbeln analog gebaut. Man kann an demselben den **Wirbelkörper** (Os occipitale basale, Corpus, Pars basilaris, Basioccipitale) (12), die **Bogenstücke** (Partes laterales s. condyloideae, Ossa occipitalia lateralia, Exoccipitalia) mit den Gelenk- (Proc. condyloidei) (7) und Querfortsätzen (Proc. styloidei) (10) und das **Schlussstück** (Spina, Squama occipitis, Pars occipitalis, Supraoccipitale) (4) unterscheiden. Das Schlussstück, die Squama, zerfällt wieder in den eigentlichen Schuppenteil, das eigentliche Schlussstück (Os occipitale superius) (4) und einen Deckknochen, den Processus interparietalis (1). Die einzelnen Teile des Occipitale umgeben eine grosse Oeffnung, das Analogon des Wirbelkanales, das **Foramen magnum s. occipitale** (9).

Fig. 10. Planum nuchale. 1 Occipitale, 1 Proc. interparietalis, 2 Linea nuchal. sup., 3 Linea nuchal. infer., 4 Squama (die speziell mit 4 bezeichnete Stelle giebt ausserdem die Linea nuchalis median. an), 5 Protuberantia occipital. extern., 6 rauhe Gruben zur Insertion von Muskeln, 7 Proc. condyloid., 8 Incisur. intercondyloid., 9 Foramen magnum, 10 Proc. jugular., 11 Fossa condyloidea, 12 Pars basilaris oss. occipitis, 13 Foramen condyloideum, 14 Pars mastoidea oss. tempor., 14 Eingang in den Schläfenkanal.

1. Die **Squama, Schlussstück, Schuppe,** wird äusserlich durch einen Vorsprung, die **Spina s. Protuberantia occipital. externa** (5), welche sich beiderseits als scharfer, gegen den äusseren Gehörgang abfallender Kamm, **Linea nuchalis sup.** (Linea semicircul. sup. s. Crista lambdoidea) (2), in eine ebensolche kammartige Linie der Squama oss. temp. fortsetzt, in den **Nacken-** und den **Scheitel-** oder **Hinterhauptsteil** getrennt. Ersterer (**Pars nuchalis**) bildet eine quergestellte, dreiseitige Knochentafel, deren breitere

*) Die topographischen Angaben finden sich beim „Kopf als Ganzes"; die Rassenunterschiede, die an den einzelnen Kopfknochen hervortreten, sind in einem besonderen Kapitel (s. unten) zusammengestellt.

Seite sich mit den Partes laterales (7) verbindet und die dorsale Seite des Foramen magnum (9) umgrenzt, während ihr dorsaler Winkel, in den Occipitalteil, **Proc. interparietalis** (1), übergeht. Dieser stellt einen keilförmigen, dreieckigen, sich oral zuspitzenden Knochenfortsatz dar, der sich eine Strecke zwischen die Scheitelbeine einschiebt und bei allen muskelkräftigen Hunden einen median vorspringenden Kamm **(Crista occipitalis s. mediana s. sagittalis)** bildet. Die Aussenfläche des Scheitelteiles **(Superficies parietalis)** wird entweder durch den gen. Kamm dargestellt oder bildet eine schmale, dreieckige, glatte Fläche, während die des Nackenteiles **(Superficies nuchalis)** uneben und rauh ist. Von der Protuberantia externa (5) geht in der Regel eine kammartige Linie **(Linea nuchae mediana,** Crista occipitalis externa) (4) gegen das Foramen magnum. Sie wird in ihrer Mitte oft durch eine glatte, durchscheinende, halbkugelige Vorragung **(Bulla mediana)** unterbrochen.

Die Bulla mediana fehlt bei muskelkräftigen Hunden. Oft fehlt auch der Mediankamm; an seiner Stelle sind dann 2 kurze, parallele Kämme vorhanden, die eine vertiefte, längliche, mediane Fläche (Fossa nuchalis) frei lassen, an deren lateraler Seite sich je eine rauhe Grube (6) befindet.

An der Nackenfläche ist meistens noch eine 2. kammähnliche Querlinie, die fast parallel mit der Linea nuchalis sup. (2) verläuft und nicht weit von ihr entfernt liegt, zu bemerken, die **Linea nuchalis infer.** (3). An ihr, die abwärts von der Sutura occipitotemporalis liegt, befindet sich eine Gefässrinne, die in ein nahe an der Basis des Proc. jugularis liegendes Loch (einen Eingang in den Meatus temporalis) (14) mündet.

Eine flächenartige Verbreiterung der Linea nuchalis sup. und dadurch das Zustandekommen einer Linea n. suprema ist nur bei ganz grossen Hunden zuweilen zu beobachten.

Die Innenfläche der Schuppe **(Superficies cerebralis)** besitzt an der Grenze des Interparietal- und des Nackenteiles einen rauhen Vorsprung **(Protuberantia occipitalis interna)**, der sich beiderseits in einen rauhen Querkamm und oral in einen kurzen Sagittalkamm fortsetzt und so eine Art Eminentia cruciata bildet. Die Protuberantia interna und der Querkamm werden durch einen bogenförmigen, mit einigen Oeffnungen versehenen Querkanal **(Canalis transversus s. occipitalis)**, in welchem der Sinus transversus liegt, unterminiert; der Querkanal geht beiderseits im Querkamme mit je einem Loche in eine offene Rinne aus, die sich ventral in den **Meatus temporalis** fortsetzt. Ventral von der Protuberanz und dem

Querkamme befindet sich eine tiefe Grube, die **Fossa occipitalis s. mediana** s. cerebelli, die für den Wurm des Cerebellum bestimmt ist und von 2 sagittalen, kammartigen Linien **(Lineae s. Cristae occipitales internae)**, die den gespaltenen, ventral gerichteten 4. Schenkel der Eminentia cruciata darstellen, begrenzt wird. Seitlich von der Fossa cerebelli liegen jederseits 2, durch eine **Linea transversa** geschiedene, seichte Gruben, eine dorsale, grössere und eine ventrale, kleinere zur Aufnahme der Seitenteile des kleinen Gehirnes. — Von der Protuberantia interna und vor allem von dem Occipitalrande der Ossa parietalia entspringen dünne Knochenplatten, welche das **Tentorium osseum** bilden.

Der Processus interparietalis entspricht z. T. dem Os interparietale, zuweilen liegt aber zwischen ihm und dem Os parietale noch ein (oder mehrere) besonderes Os interparietale (Ismailow).

2. Die **Partes laterales** bilden als besondere Abschnitte die **Proc. condyloidei s. articulares** (7) und die **Proc. jugulares s. styloidei** (10). Erstere (Condyli occipitales) stellen sagittal liegende, überknorpelte Cylinderabschnitte dar, die beiderseits das Foramen magnum begrenzen und ventral durch eine kleine **Incisura intercondyloidea** (8) von einander getrennt sind, während sich dorsal die Schuppe zwischen sie einschiebt. Lateral von ihnen ist der Knochen zu einer Grube, der **Fossa condyloidea** (11), vertieft. Die **Proc. jugulares** (10) liegen als flügelartige (ohrartige) Anhänge des Occipitale lateral von den Proc. condyloidei an dem Os petrosum. Sie entspringen aus der ganzen Breite der Seitenteile und zwar derart, dass ein Wurzelrand aus der Schuppe, der zweite aus dem Pars basilaris zu kommen scheint, und gehen in ein freies, stumpfes Ende über. Zwischen dem ventralen Teile ihrer Basis und dem Pars basilaris des Occipitale befindet sich ein Loch, das **Foramen condyloideum** (13), welches von einer schwachen Knochenleiste **(Tuberculum jugulare s. Proc. anonymus)** überbrückt wird und in einen Kanal **(Canalis hypoglossi)** übergeht, der an der Innenfläche der Proc. condyloidei mit 1—2 Oeffnungen in die Schädelhöhle mündet.

Der aborale, zweilippige Rand des Proc. jugularis hebt sich von dem betreffenden Proc. condyloideus durch einen Ausschnitt, die **Incisura condylo-jugularis** ab; auch zwischen dem Proc. basilaris und dem Proc. jugularis befindet sich ein ebensolcher Ausschnitt, die **Incisura jugularis**. Diese bildet mit der Pars tympanica oss. temp. eine tiefe Grube (Fig. 13 *), in welche das

2*

Foramen lacerum posterius und der Canalis caroticus münden. Man nennt wohl auch die ganze, spaltenförmige Grube, deren aboraler Rand von der Incisura jugularis gebildet wird, das **Foramen jugulare** s. **lacerum.**

3. Der länglich viereckige **Processus basilaris** (12) ist sehr breit. An seiner ventralen Fläche ist nahe der Incisura intercondyloidea (8) eine flache, rauhe Vorragung (**Tuberculum pharyngeum medium**) und ein Mediankamm sichtbar. Die Vorragung dient der Schlundkopffascie zur Anheftung. Nahe den verdickten und ventral aufgebogenen Seitenrändern des Proc. basilaris, also nahe an der Pars tympanica oss. temp., ist noch jederseits ein Muskelhöcker (**Tuberculum pharyng. laterale** zur Insertion der Kopfbeuger Fig. 13_{11}) vorhanden, sodass die Mitte der Aussenfläche des Pars basilaris ausgehöhlt, vertieft erscheint. — Die dorsale Fläche (**Superficies cerebralis**) besitzt eine breite, sagittal gerichtete Längsgrube für die Medulla oblongata **(Sulcus medullae obl.)** und an jedem Seitenrande den undeutlichen Semisulcus petrosus inferior.

4. Das **Foramen magnum** s. occipitale (9) wird beiderseits von den Condyli occipit. (7), dorsal von der Squama (4) und ventral an der medianen Partie von dem Corpus des Occipitale (12) begrenzt. Die Form ist nach Rasse, Alter, Aufzucht u. s. w. verschieden. Am dorsalen (Schuppen-) Rande bemerkt man dicht neben der Medianebene meist je eine länglich-ovale, pufferähnliche Vorragung (Tuberculum nuchale); beide Vorragungen sind durch einen Ausschnitt getrennt. Die Innenfläche des Foramen magnum ist glatt. An der Innenfläche der Condylen finden sich die Oeffnungen des Canalis condyloideus s. hypoglossi. Seitlich von ihnen befindet sich in der Wand des Occiput ein sowohl in seinem Lumen als in seinem Vorkommen inconstanter Kanal zur Aufnahme des Sinus occipital. anter.

Verbindungen. Das Occipitale verbindet sich: 1. durch die Sutura lambdoidea mit den Ossa parietalia. 2. durch die Sutura squamoso-occipitalis und occipito-mastoidea mit der Squama oss. temporum, 3. durch die Symphysis petroso-occipitalis mit dem Os tympanicum und petrosum; hier bleibt zuweilen 1 (oder 2) Spalte, **Fissura petroso-occipitalis** (Fig. 13_9). 4. durch die Synchondrosis occipito-sphenoidalis (Sutura basilaris) mit dem Sphenoideum. — Die einzelnen Teile des Occipitale sind durch verknöchernde Synchondrosen vereinigt. (S. condyloidea, zwischen Basilare und Condyli, S. occipitis media zwischen den Condyli. S. transversa occipitalis zwischen Condyli und Squama.)

Ossa parietalia (Fig. 11 II und Fig. 12 II).

Die Scheitelbeine sind schalenartige, aussen konvexe, innen konkave Knochenplatten, welche in der Medianlinie zusammenstossen und den grössten Teil des Daches der Schädelhöhle, namentlich der Fossa cranii media bilden. Die Aussenfläche **(Superficies externa)** zeigt rauhe Linien und Leistchen zum Ansatze des M. temporalis. Ihre Wölbung ist in der Mitte, nahe am Os temporum am stärksten **(Tuber s. Eminentia parietal.)** (Fig. 11 $_{9}$ und Fig. 12 $_{10}$). Der nasal vom Tuber liegende, ein Wenig abfallende Teil beteiligt sich als **Planum temporale** (Fig. 11 $_{8}$ und Fig. 12 $_{11}$) an der Bildung der Schläfengrube; der aboral vom Tuber liegende, ebenfalls etwas abfallende Teil biegt sich nahe der Linea nuchal. sup. oss. occipitis wieder ein Wenig auf, sodass eine flache, horizontal verlaufende Grube **(Fossa transversa post.)** entsteht. — Die Innenfläche **(Superficies cerebralis)** (Fig. 14 h) ist ausgehöhlt und durch breite Vertiefungen und leistenartige Erhöhungen **(Impressiones digitatae** und **Juga cerebralia)** ausgezeichnet, welche genau den Gyri und Sulci des Gehirnes entsprechen; ausserdem finden wir feine, sich baumartig verzweigende Eindrücke für die A. meningea media. Der längs der Medianlinie verlaufende, von beiden Ossa parietalia gebildete **Sulcus sagittalis s. longitudinal.** zur Aufnahme des gleichnamigen Venensinus ist, ebenso wie die **Crista sagittalis s. frontalis interna** nur undeutlich ausgeprägt. Gegen das Occiput besitzt der Knochen an seiner Innenfläche dünne, nach innen vorspringende Knochenplatten, die für sich allein oder mit ähnlichen Vorsprüngen des Occipitale zusammen das **Tentorium osseum** (Fig. 14 m) bilden und eine nahe dem Lambdarande und mit letzterem verlaufende Rinne **(Sulcus transversus)** begrenzen, die in den Schläfengang einerseits und in den Canalis transversus oss. occipitis andrerseits führt und zur Aufnahme der A. und V. meningea postica und des Sinus transversus dient.

Die **Ränder** des Parietale: 1. der **Margo sagittalis s. parietalis** (Fig. 11 $_{5}$) verbindet sich durch eine wahre Naht (Sutura sagittalis) mit dem der anderen Seite und steht bei gewissen Hunderassen (s. Rassenunterschiede), in Form eines senkrechten Knochenkammes **(Crista sagittalis externa)** (Fig. 12 $_{9}$) hervor. Caudal weichen die Ränder auseinander und bilden einen dreieckigen Ausschnitt **(Incisura occipitalis)** zur Aufnahme des Tuc.

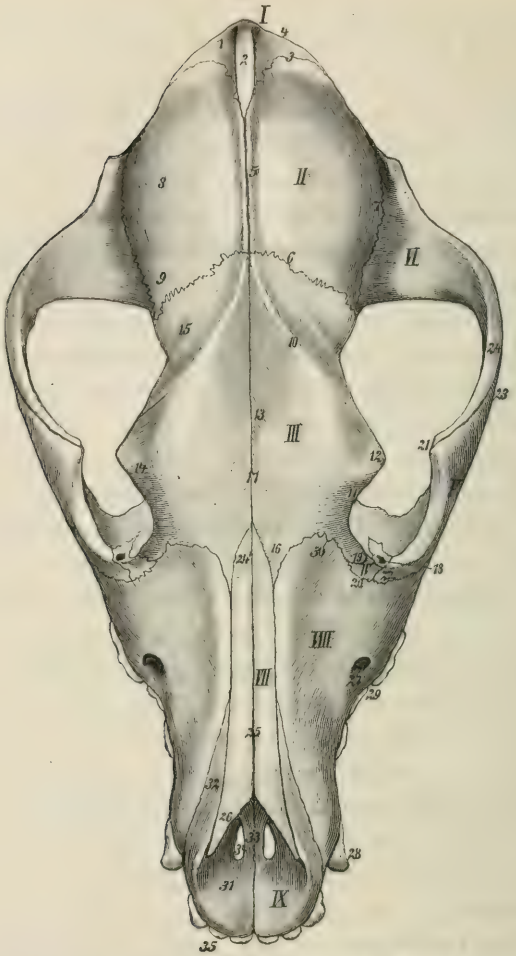

Fig. 11. Frontalansicht (dorsale Fläche) des Kopfes. I Os occipitale, II Os (planum) parietale, III Os (planum) frontale, IV Os lacrymale, V Os jugale, VI Pars squamos. oss. tempor., VII Os nasale, VIII Os maxillare sup., IX Os intermaxillare, 1 Scheitelteil des Occiput., 2 Proc. interparietal., 3 Sutura lambdoid., 4 Lin. nuchal. sup. oss. occipitis, 5 Crista s. margo sagittalis, 6 Sutura (margo) coronal., 7 Sutura (margo) squamos., 8 Eminentia parietal., 9 Planum temporale, 10 Linea semicircular. oss. frontis., 11 Margo orbitalis, 12 Proc. zygomatic., 13 Fossa frontalis, 14 Arcus superciliaris, 15 Pars parieto-temporal. oss. front., 16 Proc. nasalis oss. front., 17 Sutura frontalis, 18 Foramen lacrymale, 19 Proc. maxillar. oss. front., 20 Maxillarrand des Thränenbeines, 21 Proc. orbital. des Jochbogens, 22 Ramus frontalis des Jochbeines, 23 Proc. temporalis des Jochbeines, 24 Proc. zygomatic. oss. tempor., 24′ Proc. frontal. des Nasenbeines, 25 Sutura nasalis, 26 Proc. nasalis des Nasenbeines, 27 Foramen infraorbitale, 28 Dens caninus, 29 Dentes molares, 30 Proc. frontal. oss. maxillar., 31 Corpus oss. intermaxillar., 32 Proc. nasalis und 33 Proc. palatin. oss. intermaxillar., 34 Incisura palatina, 35 Dentes incisivi.

interparietalis oss. occipit. (Fig. 11 $_2$). Bei anderen Hunderassen findet man an Stelle des Sagittalkammes eine mehr oder weniger breite, glatte Fläche **(Interparietalfläche)**, die jederseits von einer niedrigen **Crista parietalis** begrenzt wird; letztere geht oral in die Linea semicircular. oss. front., aboral in die Linea nuch. sup. oss. occipit. über. 2. Der **Margo frontalis** (Fig. 12 $_{13}$ und Fig. 11 $_6$) ist in der Mitte etwas eingebogen zur Aufnahme des Stirnbeines und verbindet sich durch die Kranznaht (Sutura coronalis) mit dem Stirnbeine, 3. der **Margo squamosus s. temporalis** (Fig. 12 $_{14}$ und Fig. 11 $_7$) stösst in der Schuppennaht (Sutura squamosa) mit dem Schläfenbeine zusammen. Die Sut. coronal. und squamos. sind Schuppennähte. 4. Der **Margo occipital. s. lambdoid.** vereinigt sich durch die Sut. lambdoid. (Fig. 11 $_3$) mit dem Occiput. — Die 4 Ränder stossen in den 4 entsprechenden Winkeln zusammen.

Ossa frontis (Frontalia) (Fig. 11 III und Fig. 12 III).

Die Stirnbeine beteiligen sich an der Bildung der Schädel-, Augen- und Nasenhöhlen und der Schläfengrube und enthalten die Sinus frontales. — An jedem von ihnen kann man 4 Abschnitte: Pars frontalis, parieto-temporalis, orbitalis und nasalis unterscheiden.

Der **Pars frontalis** geht oral ohne jegliche Grenze ununterbrochen in den zwischen den Augenhöhlen gelegenen, schwach entwickelten Pars nasalis über, sodass man am besten beide zusammen als **Pars naso-frontalis** beschreibt. Dieser Abschnitt ist aboral durch die **Linea semicircularis** (zygomatica) (Fig. 11 $_{10}$) und lateral durch den **Margo supraorbitalis** (Fig. 11 $_{11}$) begrenzt. Median stösst er in der **Sutura frontalis** (Fig. 11 $_{17}$) mit dem der anderen Seite zusammen und oral bildet er einen medialen, spitzen, dem Nasenbeine **(Proc. nasalis)** (Fig. 11 $_{18}$) und einen lateralen, dem Augenhöhlenrande anliegenden Fortsatz **(Proc. maxillaris)** (Fig. 11 $_{19}$). Zwischen beiden bleibt ein Ausschnitt **(Incisura maxillaris)**, in welchem der Proc. frontalis des Os maxillare sup. (Fig. 11 $_{20}$) liegt. Zwischen den beiden Proc. nasales befindet sich die dreieckige, aboral spitz zulaufende **Incisura nasalis.** — Beide Stirnteile bilden den Stirnteil des Schädelgewölbes **(Planum frontale)** (Fig. 11 III): die Oberfläche desselben ist gewölbt, median aber mehr oder weniger vertieft, weil beide Stirnteile sich gegen die Sutura frontalis abdachen, sodass eine sagittale Stirngrube **(Fossa frontalis)** (Fig. 11 $_{16}$) entsteht. Zu beiden Seiten der Fossa springt das Stirnbein stark

vor und bildet jederseits ein **Tuber frontale**; von diesem aus fällt es lateral gegen den Augenbogen resp. den Proc. zygomaticus und oral gegen das Os nasale und maxillare sup. ab. Der der Nasenwurzel anliegende und gegen die Nase abfallende Teil des Stirnbeines (der orale Teil der Fossa) entspricht der **Glabella hom.** — Die **Linea semicircularis** (Fig. 11 10) entspringt aus der Crista sagittalis (Fig. 11 5) resp. der jederseitigen Crista parietalis des Schädelgewölbes und läuft im schwachen Bogen lateral und oral; sie stösst mit dem freien Rande der Orbita (Margo orbitalis) in einem Vorsprunge oder Höcker zusammen, der sich zwischen Schläfengrube und Augenhöhle einschiebt und den **Proc. zygomaticus** (Fig. 11 12), an dem sich das Lig. orbitale befestigt, darstellt. Der **Margo orbitalis s. supraorbitalis** (Fig. 11 11) bildet den freien Rand der Augenhöhle und geht in den Margo orbitalis des Os lacrymale und zygomaticum über. Parallel mit diesem Rande bemerkt man eine schwache, bogige Vorragung, **Arcus superciliaris** (Fig. 11 14). — Der Pars naso-frontalis besitzt viele kleine Löcher; dagegen fehlt das **Foramen supraorbitale.** — Als **Pars parieto-temporalis** ist der aboral von der Linea semicircularis liegende und von derselben aboral und ventral abfallende, aber gewölbte Stirnteil zu betrachten (Fig. 11 15). Die Wölbung dieses Teiles geht ventral und zwar in einer Linie, die vom Proc. zygomaticus oss. frontis zur oralen Wurzel des Schläfenbogens gerichtet ist **(Linea orbito-temporal.)**, in die konkave Fläche des Orbitalteiles über, während er sich aboral in der Sutura coronalis (Fig. 11 6) mit dem Os parietale (Fig 11 II) verbindet.

Der **Pars orbitalis** stellt eine ventral gerichtete, beinahe dreieckige, lateral fast rechtwinklig am Stirn- und Nasenteile ansitzende Knochenplatte dar und bildet die **Fossa oculi.** Sie reicht vom Margo orbitalis (Fig. 12 18) bis in den Ausschnitt zwischen beiden Keilbeinflügeln (Fig. 12 35 u. 36) und verbindet sich durch eine Naht sowohl mit diesen als auch mit dem Pars sagittalis des Os palatin. (Fig. 12 IX) und mit dem Os lacrymale (Fig. 12 IV). Den zwischen die Keilbeinflügel sich einschiebenden Teil bezeichnet man als **Proc. sphenoidalis** (Fig. 12 20). Die laterale Fläche ist ausgehöhlt und geht in die Konvexität des Pars parieto-tempor. über. Die **Fossa trochlearis** ist ebenso wie die **Fossa lacrymalis** undeutlich; das **Foramen supraorbitale** fehlt. Gegen die Alae orbitales des Sphenoidale hin oder in der Grenze zwischen ihnen und dem Pars

orbitalis befinden sich 1—2 (-3) kleine Oeffnungen, **Foramina ethmoidalia** (Fig. 12 19).

Die Innenfläche des Stirnbeines **(Facies cerebralis)** beteiligt sich nur zu einem kleinen Teile, der dem aboralen und ventralen Abschnitte des Pars orbitalis und parieto-temporalis entspricht, an der Bildung der Schädelhöhle. Dieser Teil ist mit Juga cerebralia, Impressiones digitatae und Sulci vasorum versehen und besitzt nahe der Lamina cribrosa des Ethmoidale (Fig. 14 d) 1 dorsoventral verlaufende Gefässrinne, die zu den Foramina ethmoidalia (Fig. 14 d') führt. Oral von dieser Rinne besitzt der Orbitalteil einen flachen Ausschnitt, der mit dem der anderen Seite zusammen die **Incisura ethmoidalis** zur Aufnahme der Lamina cribrosa des Siebbeines bildet. An diesem Teile des Stirnbeines, der sich an der Bildung der Schädelhöhle beteiligt, liegen die beiden Knochenplatten fest aneinander und sind zu einer vereinigt. In der ganzen übrigen Ausdehnung des Knochens weichen dieselben auseinander, sodass grosse Höhlen (Sinus frontales) zwischen beiden entstehen; die laterale Knochenplatte bildet den beschriebenen Pars orbitalis und einen Teil des Pars parieto-temporalis; sie besitzt an ihrer medialen Seite Leisten und Furchen für die Anlagerung der Cellulae ethmoidales. Die mediale Platte **(Lamina sagittalis)** stellt eine senkrecht gestellte, sagittale Platte dar, die der der anderen Seite direkt anliegt. Der hierdurch entstehende Sagittalkamm schiebt sich dorsal zwischen beide Laminae cribrosae ein und stösst auf die Lamina sagittalis des Siebbeines. — Die Decke der **Sinus frontales** (Fig. 14 e) bildet der Pars frontalis des Stirnbeines. Die Sinus erreichen ihre grösste Ausdehnung in der Region der Tubera frontalia und der Augenbogen, sie reichen z. T. in den Orbital- und Parieto-Temporalteil hinein, nur der eigentliche Nasenteil ist frei von ihnen.

Verbindungen. Mit dem Margo medianus verbindet sich das Stirnbein mit dem der anderen Seite in der Sutura frontalis (Fig. 11 17), mit dem Margo parietalis in der Sutura coronalis (Fig. 11) mit dem Parietale (Fig. 11 II), mit dem Margo naso-orbitalis in den Suturae fronto-nasalis, fronto-maxillaris, fronto-lacrymalis mit dem Nasale (Fig. 11 VII), Maxillare (Fig. 11 VIII) und Lacrymale (Fig. 11 IV). Mit dem Margo ventralis verbindet es sich mit dem Lacrymale (Fig. 12 IV), Palatinum (Fig. 12 IX) und Sphenoidale (Fig. 12 X) in der Sutura fronto-lacrymalis, fronto-palatina und spheno-frontalis. Mit dem nasalen Ende verbindet es sich noch mit dem Ethmoideum in der Sutura fronto-ethmoidalis und fronto-papyracea.

Sphenoidale. Os sphenoideum (Fig. 12 X und Fig. 13 III).

Das Keilbein zerfällt bei jungen Tieren in 2 Metameren, das **Os sphenoidale anterius** (Fig. 13 $_{26}$) **et posterius** (Fig. 13 $_{25}$). An jedem Teile unterscheidet man das **Corpus** (Diaphysis) und die **Fortsätze** (die **Sphenoidalia lateralia**). Von dem Corpus des Sphenoidale posterius (**Basiphenoid**) entspringen die **Alae temporales** (s. **magnae**) (Fig. 12 $_{36}$) und die **Processus pterygoidei** und von dem Corpus des Sphenoidale anterius (**Präsphenoid**) die **Alae orbitales** (s. **parvae**) (Fig. 12 $_{35}$) und das **Rostrum sphenoidale**. Bei älteren Tieren sind die beiden Mittelstücke zu einem Corpus vereinigt.

1. Der **Körper (Sphenoidale basale)** (Fig. 13 $_{25}$ u. $_{26}$) stellt einen verhältnismässig breiten, dorso-ventral zusammengedrückten Knochen dar, welcher sich oral verschmälert und verdickt. Seine ventrale Fläche (**Superficies externa**) ist nur in dem aboralen Teile ganz frei, im übrigen ist sie z. T. vom Os palatinum (Fig. 13 $_{32}$), z. T. vom Vomer (Fig. 13 VI) und z. T. vom Os pterygoideum (Fig. 13 IV) bedeckt. Die frei bleibende Fläche erscheint dreieckig und läuft oral spitz zu; sie ist eben und glatt und nur an der Synchondrosis spheno-occipitalis etwas vorspringend. Nahe dem lateralen Rande verläuft an ihr in nasaler und medialer Richtung eine seichte Furche, die oral in den Canalis Vidianus (s. S. 30) übergeht. Die dorsale Fläche (**Superficies cerebralis**) besitzt eine grubenartige Vertiefung, die **Sella turcica** (s. equina, s. ephippium, s. fossa hypophyseos) (Fig. 14z), die aboral von einem Knochenvorsprunge (**Dorsum sellae turc.** s. **ephippii**) (Fig. 14z′), der median mit einem Knöpfchen endet und oft seitliche Vorsprünge (Proc. clinoidei post.) besitzt, begrenzt wird. Zuweilen ragen Knochenplättchen (Proc. occipitales) bis an das Felsenbein. Die aborale Fläche des Dorsum sellae bildet mit dem Occipitale eine gegen das Foramen magnum abfallende Fläche, **Clivus** (Blumenbachii). Oral von der Grube findet sich eine niedrige Erhöhung, der Sattelknopf (**Tuberculum sellae turc.** s. Proc. olivaris), und seitlich von ihr niedrige Leisten (Proc. clin. medii). Neben der Sella findet man jederseits eine Grube, den **Sulcus caroticus**, und Nervenrinnen, die zu den betreffenden Löchern führen. Oral vom Sattelknopfe ist die Knochenpartie (Sphenoidale anterius) etwas erhöht, besitzt seitlich vom Tubercul. sellae turcic. einen kurzen, aboral gerichteten Fortsatz (**Proc. clinoid. ant.**) und vertieft sich nasal zu einer

Grube für das Chiasma (**Fossa optica**). Oral von dieser ist die Schädelgrundfläche erhöht zum **Jugum sphenoidale**. Das Jugum ist von der Fossa durch eine scharfe Leiste, welche den dorsalen freien Rand des Foramen opticum (Fig. 14 v) darstellt, die **Crista orbito-sphenoidalis**, getrennt. Jugum und Fossa gehören dem Sphenoidale ant. (Fig. 14 l'), Sella turcica mit Anhängen dem Sphenoid. post. (Fig. 14 l) an. Die Sellapartie stellt die mittlere Schläfengrube dar. — Der Körper des Os sphenoideum enthält in seinem oralen Ende jederseits eine tiefe Grube, die **Fossae sphenoidales**, die unter Umständen als **Sinus sphenoidales** gedeutet werden könnten. Sie sind durch ein mediales Septum getrennt und von den Seitenteilen des Ethmoidale ausgefüllt. Das Septum ragt oral als **Rostrum sphenoidale**, welches auf seiner Schädel-

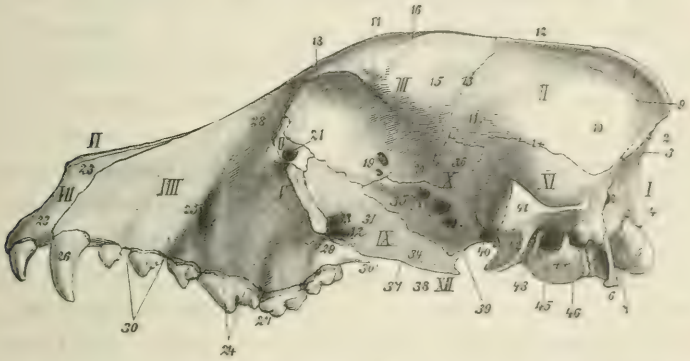

Fig. 12. Seitenansicht des Kopfes. I Os occiput., II Os parietale, III Os frontale, IV Os lacrymale, V Os jugale (abgesägt), VI Os nasale, VII Os intermaxillare, VIII Os maxillare sup., IX Os palatinum, X Os sphenoideum, XI Os temporum (Squama), XII Os pterygoideum. 1 Proc. interparietalis, 2 Linea nuchal. sup., 3 Linea nuch. median., 4 Tuberculum nuchale, 5 Proc. condyloid., 6 Proc. jugular., 7 Fossa condyloidea, 8 Eingang in den Meatus temporal. für die A. meningea postic., 9 Sutur. lambdoidea, 10 Eminentia parietalis, 11 Planum temporale, 12 Crista sagittalis, 13 Sutur. coronalis, 14 Sutur. squamos., 15 Pars parieto-temporal. oss. frontis., 16 Linea semicircularis, 17 Arcus superciliaris, 18 Margo orbitalis, 19 Foramina ethmoidalia, 20 Proc. sphenoidalis oss. frontis., 21 Foramen lacrymale, 22 Corpus oss. intermaxill., 23 Proc. nasalis oss. intermaxill., 24 Juga alveolaria, 25 Foramen infraorbitale, 26 Dens caninus, 27 Dentes molares, 28 Proc. frontalis, 29 Proc. zygomaticus (die Zahl 29 steht aus Versehen etwas zu weit ventral), 30 Proc. alveolaris, 30' Proc. pterygoideus, 31 Pars sagittalis oss. palatini, 32 Foramen palatin. post., 33 Foramen palato-nasale, 34 Proc. sphenoidalis, 35 Ala orbital. oss. sphenoid., 36 Ala temporal. oss. sphenoid., 37 Foramen opticum, 38 Fissura orbital., 39 Foramen pterygoid. ant., 40 Foramen pterygoid. post., 41 Proc. zygomatic. oss. tempor. (abgesägt), 42 Proc. postglenoid., 43 Eingang in den Meatus temporalis, 44 Bulla ossea, 45 Porus acustic. extern., 46 Foramen stylo-mastoideum.

fläche die **Crista sphenoidalis** bildet, vor und stösst an die Lamina sagittalis des Ethmoidale. Die Seitenplatten der Höhlen verbreitern sich und springen oral und lateral als dünne Platten über das Keilbein vor (**Lamina papyracea Conchae sphenoidal.** s. Cornua spenoidalia, Ossicula Bertini). Sie legen sich einem grossen Teile der lateralen Fläche des Ethmoidale an, ersetzen hier die Lamina papyracea und schieben sich zwischen Palatinum und Frontale ein und dienen z. T. zur Begrenzung der Orbita. Jede Lamina papyracea besitzt bisweilen 1—2 Löcher. Der halbkreisförmige Ausschnitt zwischen beiden (**Incisura ethmoidalis**) wird vom Siebbeine ausgefüllt. Seitlich vom Rostrum sollen 2 Knochenplättchen stehen, die Alae minimae (Luschka). — Mit den Seitenflächen geht der Körper in die Flügel über.

2. Die **Alae temporales (magnae)** (Fig. 12_{36}) sind 2 vom Körper in lateraler und dorsaler Richtung abstehende, dünne Knochenplatten, die sich zwischen Os temporum (Fig. 12 XI), Os parietale (Fig. 12 II) und Os frontale (Fig. 12 III) einschieben und die Wand der Schläfengrube bilden helfen. Man kann an ihnen den Pars superior und inferior unterscheiden. Ihre Aussenfläche (**Superficies temporalis**) ist gewölbt und in ihrem aboralen Teile von der Squama oss. temp. bedeckt; an ihrem freien Teile bemerkt man eine horizontale, dorsal aufgebogene, gegen den Proc. zygomat. oss. front. gerichtete, abgerundete Kante (**Crista orbitalis ant.**); dieselbe stellt einen Teil der Linea orbito-temporalis (s. S. 24) dar. Eine zweite Leiste beginnt zwischen Foramen pterygoideum anterius und Fissur. orbit. und geht ventral an der Fiss. orbit. und dem For. optic. vorbei im Bogen gegen die dorsale Kante der Oeffnung des Canalis infraorbitalis, **Crista orbitalis posterior.** Die Innenfläche (**Superficies cerebralis**) ist ausgehöhlt und in ihrem aboralen Teile mit Gehirneindrücken und Juga cerebralia versehen, während der rauhe, orale Teil dem Frontale anliegt. Da, wo die Alae magnae mit ihren beiden Knochenplatten aus dem Körper entspringen, liegen 2 Löcher, das **Foramen rotundum** (Fig. 14 w), welches in den Canalis pterygoideus mündet, und das **Foramen ovale** (Fig. 14 x und Fig. 13_{18}). Am lateralen Rande beider Oeffnungen befindet sich an der Superficies cerebral. eine bis zur Fiss. orbit. sup. ziehende Leiste; entlang dem lateralen Rande der aboralen Hälfte derselben verläuft eine Rinne, der **Sulcus der A. meningea media**; am medialen Rande befindet sich eine weniger ausgeprägte Kante (Lingula sphenoidalis). Das **Foramen spinosum** fehlt entweder und fällt dann

mit dem Foramen ovale zusammen, oder es zweigt sich von letzterem als ein besonderes, kleines Loch ab, das in den Sulcus der A. meningea media führt.

Der aborale Rand ist uneben, mit Zacken und Vorsprüngen versehen und bildet mit dem Os tympanic. das **Foramen caroticum** (Fig. 13_{14}). Der orale Rand besitzt einen glatten, halbkreisförmigen Ausschnitt, der mit einem ebensolchen am aboralen Rande der Alae orbitales die **Fissura orbitalis** (Fig. $12_{\ldots}$) bildet, und einen dorsal und oral gerichteten, zackigen Vorsprung (**Spina angularis** s. sphenoidalis s. Proc. spinosus).

3. Die **Alae orbitales** s. **parvae** (Fig. 12_{35}) stellen 2 kleine Knochenplättchen dar, die sich fast horizontal den Seitenrändern des Corpus anlegen und sich grösstenteils mit dem Os palat. verbinden, resp. sich zwischen Frontale (Fig. 12 III) und Palat. (Fig. 12 IX) einschieben. Sie besitzen eine glatte Aussenfläche (**Facies orbitalis** und **spheno-maxillaris**) und eine Innenfläche (**Facies cerebralis**). Der ventrale Rand verbindet sich mit dem Os palat., der orale und dorsale mit dem Frontale, der aborale mit den Alae temporales, mit denen er die **Fissur. orbit.** (Fig. $12_{\ldots}$) herstellt. Die kleinen Flügel zerfallen in einen Pars posterior und anterior. Der **Pars posterior** entspringt mit 2 Leisten resp. Wurzeln, von denen die eine oral von der Fossa optica und höher, die andere aboral von dieser Grube und tief liegt. Zwischen beiden Leisten einer Seite liegt das **Foramen opticum** (Fig. $12_{\ldots}$ und Fig. 14 v). Die orale Leiste der einen Seite geht in die der andern Seite median über und bildet so die aborale Kante des Jugum und die orale Grenze der Fossa optica (Crista orbito-sphenoidalis). Jede aborale Wurzel geht in 1 caudal gerichteten, kurzen Fortsatz aus, **Proc. clinoid. ant.** (s. S. 26).

Der Pars anterior entspringt breit am Körper und ist mit der Lamina papyracea verschmolzen.

4. Die **Processus pterygoidei** (Alae descendentes s. palatinae) entspringen vom Körper in gemeinsamem Wurzelstücke mit den Alae magnae und ragen als 2 fast sagittale, vierseitige, solide Knochenplatten ventral hervor. Der Caudalrand ist verbreitert und bildet mit den Alae magnae eine wenig ausgeprägte, grubenartige Vertiefung, die ventral von einem Fortsatze überragt wird und mit der Fossa pterygoidea des Menschen und vieler Tiere kaum zu vergleichen ist. Die laterale Fläche ist grubenartig vertieft und glatt, die mediale Fläche ist rauh und liegt dem Os pter-

goideum **(Lamina pterygoidea interna hom.)** (Fig. 12 XII) an. An der Basis der Proc. findet sich der sagittal gerichtete **Canalis pterygoideus** mit einer oralen und einer aboralen Oeffnung **(Foramen pterygoid. ant. (Fig. 13 27) und post. (Fig. 13 19)**; in ihn mündet von der Schädelhöhle aus das **Foramen rotundum** ein. Von dem Foramen pterygoideum ant. geht eine Leiste aus, die Crista orbitalis post. (s. oben S. 28). An der Basis des Flügelfortsatzes, zwischen ihm und dem Os pterygoideum, liegt der **Canalis Vidianus.**

Oeffnungen des Os sphenoidale: Von denselben liegt am meisten oral das **Foramen opticum** (Fig. 12 37), dann folgt in aboraler Richtung die **Fissur. orbital. sup.** (Fig. 12 38) und das **Foramen pterygoid. ant.** (Fig. 12 39); das letztere führt in den **Canalis pterygoideus,** der aboral vom **Foramen pterygoid. post.** (Fig. 13 19) begrenzt wird; in ihn mündet von der Schädelhöhle aus das **Foramen rotundum.** Lateral und caudal neben dem Foramen pterygoid. post. liegt das **Foramen ovale** (Fig. 13 18), von dem sich in vielen Fällen ein besonderes **Foramen spinosum** zum Durchtritt der A. meningea media abzweigt.

Verbindungen: Das Caudalende des Körpers verbindet sich mit dem Occipitale basale (Fig. 13 I) in der Sutura spheno-occipitalis (basilaris, spheno-basilaris), das orale Ende mit dem Ethmoidale in der Sut. spheno-ethmoid. und spheno-papyracea und in der vomero-sphenoidalis mit dem Vomer (Fig. 13 VI). Die Flügel stossen in den Sutur. spheno-frontalis, spheno-parietalis, spheno-temporalis, spheno-palatina mit dem Frontale (Fig. 12 III), Parietale (Fig. 12 II), Temporale (Fig. 12 XI) und Palatinum (Fig. 12 IX) zusammen. Die Proc. pterygoidei verbinden sich mit dem Os palatinum in der Sut. pterygo-palatina und mit dem Os pterygoideum (Fig. 12 XII) in der S. pterygo-sphenoid. Auch das Corpus verbindet sich mit dem Os pterygoideum und palatinum.

Ossa temporis. Temporalia.

Am Temporale des Hundes sind die Abteilungen, in welche man diesen Knochen zu zerlegen pflegt, unter einander verschmolzen. Trotzdem sollen in der nachfolgenden Beschreibung die üblichen Abschnitte unterschieden und besonders beschrieben werden.

1. Die **Pars squamosa** (Squamosum) (Fig. 12 XI) stellt eine dünne, der Schädelwölbung entsprechend gewölbte Knochenplatte dar, an die sich aboral und ventral die anderen Abschnitte des Temporale anlegen und die oral in einen hakenartigen Bogenfortsatz übergeht. Die Aussenfläche **(Superficies externa,** temporalis et infratemporalis) ist glatt, leicht gewölbt und hilft die Schläfengrube bilden. An ihrem aboralen Rande befindet sich eine dorso-ventral verlaufende Leiste, als ventrale Fortsetzung der

Linea nuchal. sup. des Occipitale (Fig. 12_2). Sie endet caudal von der aboralen Wurzel des Proc. zygomat. an einer kleinen Beule, die am Proc. mastoid. liegt. Von dieser Fläche springt lateral und ventral ein langer, stark lateral gebogener, oral gerichteter Fortsatz, der **Proc. zygomaticus (s. malaris)** vor (Fig. 12_{41}, Fig. 11_{24}). Er ist an seinem Ursprunge am breitesten **(Basis)**, verschmälert sich gegen sein Ende, welches über den Proc. temporalis des Jugale (Fig. 11_{23}) hinausgreift, und läuft spitz zu. An der Basis kann man 2 divergierende Wurzeln unterscheiden, eine orale und eine aborale. Die **aborale Wurzel** stellt eine Kante **(Linea temporalis s. tympanica)** dar, die aus der Linea nuch. sup. kurz vor deren Ende entspringt, sich lateral wendet und in den dorsalen Rand des Proc. übergeht. Die **orale Wurzel** entspringt mit einer Kante ventral an der Squama, geht rechtwinklig lateral, um dann in den ventralen Rand des Proc. umzubiegen. An der ventralen Seite der Basis, zwischen beiden Wurzeln liegt eine quere, bogenförmige Gelenkvertiefung, die **Fossa articularis** (s. mandibularis s. glenoidea) (Fig. 13_{17}), und aboral von dieser ein etwas oral gekrümmter Fortsatz **(Proc. postglenoidalis s. articular. post.)** (Fig. 13_{16} und Fig. 12_{42}). Am lateralen Ende der Fossa bemerkt man oral einen kleinen Höcker **(Tuberculum articulare)** für den M. masseter. Eine Trochlea artic. fehlt. Aboral an diesem Proc. liegt die Pars tympanica und ein Loch als **Eingang in den Meatus temporalis** (Fig. 13_{20}) und medial an seinem Grunde lateral neben dem Foramen ovale die **Fiss. Glaseri** (Fig. 13_{10}). Die Innenfläche **(Superficies cerebralis)** besitzt Gehirn- und Gefässeindrücke, namentlich eine tiefe Gefässrinne, dicht an dem Os petrosum **(Sulcus des A. meningea media)**, die mit einem Ausschnitt **(Incisura spinosa)** oder einem besonderen **Foramen spinosum** am Foramen ovale beginnt. — Der dorsale Rand verbindet sich in der Sutura squamosa (Fig. 12_{11}) mit dem Parietale (Fig. 12 II), der orale und der ventrale mit dem Sphenoidale (Fig. 12 X). Im übrigen verschmilzt das Squamosum mit den anderen Teilen des Temporale.

2. Die **Pars tympanica**, Tympanicum (Fig. 13 II) liegt ventral der Pars squamosa und petrosa an und bildet eine ventral und medial gerichtete, fast kugelige, äusserlich glatte Knochenblase **(Bulla ossea)** (Fig. 13_{12} und Fig. 12_{44}). Dieselbe besitzt dorsal eine grosse Oeffnung, **Porus acusticus externus** (Fig. 12_{43}), mit einem wenig vorstehenden Knochenrande **(Proc. audit. ext.)**. Ein Meatus auditorius fehlt, er wird durch den gen. Knochenrand

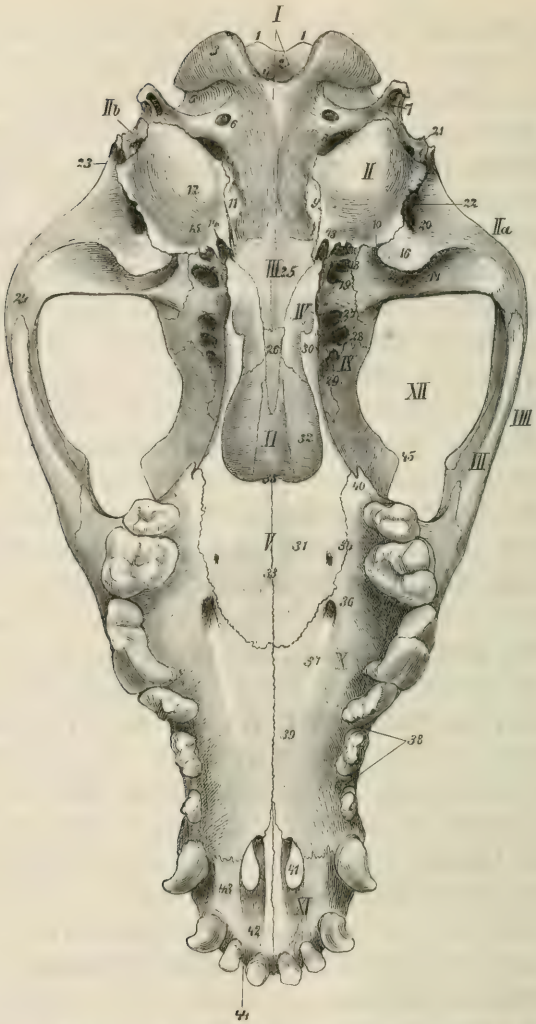

Fig. 13. Basale Fläche des Kopfes. I Os occiput., II Os tempor. pars tympanica, IIa Os tempor. pars squamos., IIb Os tempor. pars mastoidea, III Os sphenoideum, IV Os pterygoid., V Os palatin., VI Vomer, VII Os jugale, VIII Arcus zygomaticus, IX Seitenfläche des Schädels, X Os maxillare sup., XI Os intermaxillare, XII Cavum orbitale. 1 Tubercul. nuchalia, 2 Foramen magnum, 3 Proc. condyloid., 4 Incisur. intercondyloid., 5 Fossa condyloidea, 6 Foramen condyloid., 7 Proc. jugularis, 8 Foramen lacerum und aborale Oeffnung des Canalis caroticus, 9 Fissura petroso-occipit., 10 Fissura Glaseri, 11 Tubercul. pharyng. laterale, 12 Bulla ossea, 13 Proc. styliformis oss. temp., 14 Foramen caroticum, 15 Tuba Eustachii ossea, 16 Proc. postglenoid., 17 Fossa articularis, 18 Foramen ovale, 19 Foramen pterygoid. post., 20 Eingang in den Meat. temporal., 21 Foramen stylo-mastoid., 22 Porus acusticus externus, 23 Ende der Lin. nuchal. sup., 24 Proc. zygomatic. oss. tempor., 25 Os sphenoidal. post., 26 Os sphenoidal. ant., 27 Foramen pterygoid. anter., 28 Fissur. orbital., 29 Foramen opticum, 30 Hamulus oss. pterygoid., 31 Pars horizontal. oss. palatin., 32 Pars perpend. oss. palatin., 33 Sutura palatin., 34 Sut. palato-maxill. ventr., 35 Spina nasalis post., 36 Foramina palatina, 37 Sulc. palatin., 38 Proc. alveolar., 39 Proc. palatin. oss. maxillar. sup., 40 Proc. pterygoid. oss. maxill. sup., 41 Incisur. palatina, 42 Corpus oss. intermaxillar., 43 Lateraler Ast des Proc. palatin. oss. intermaxill., 44 Margo alveolaris, 45 Proc. zygomatic. oss. front.

(Knochenring) ersetzt. Die Knochenwand der Bulla ossea (**Lamina tympanica**) liegt oral dem Proc. postglenoidalis an und ist von der Pars petrosa (mastoidea) (Fig. 13 IIb) durch die **Fissura tympanico-mastoidea**, in der sich (caudal vom Porus acusticus) das **Foramen stylo-mastoideum** (Fig. 13_{21} und Fig. 12_{18}) befindet, getrennt. Der Proc. lingualis fehlt. An dem freien, oro-ventralen Rande steht eine Knochenspitze (**Proc. styliformis**) (Fig. 13_{14}) vor, an dessen medialer Seite sich eine von einem dünnen Knochenblättchen begrenzte Oeffnung (**Foramen caroticum** (Fig. 13_{11}), der orale Eingang in den **Canalis caroticus**), befindet. Lateral vom Foramen caroticum liegt die Oeffnung für die **Tuba Eustachii ossea** (Fig. 13_{15}).

Das Tympanum stösst medial an das Corpus des Occipitale; zwischen beiden liegt meist ein enger Spalt: **Fissura petroso-occipitalis** (Fig. 13_9); aboral grenzt es an die Partes laterales des Occipitale; hier befindet sich der **Eingang** in das **Foramen lacerum** und die **aborale Oeffnung des Canalis caroticus** (Fig. 13_4); medial und dorsal stösst das Tympanum an die Squama und das Os petrosum und oral an die Squama und das Sphenoidale.

3. Die **Pars petrosa** (Petrosum, Pars pyramidalis) mit der Pars mastoidea s. mamillaris. Letztere wird von den Autoren als fehlend bezeichnet. Von der Hauptmasse des Petrosum entspringt indes ein dorsal gerichteter, spitz zulaufender Fortsatz (Fig. 10 II), der mit dem Squamosum in der Linea nuchalis sup. verschmilzt; diesen Teil möchten wir als **Pars mamillaris** (mastoid.) auffassen. Die **Pars petrosa** liegt dem Tympanum an und ist mit diesem verwachsen, meist ist aber ein Spalt, **Fissura petro-tympanica** als Grenzandeutung vorhanden. Die dem Tympanum anliegende Fläche ist rauh; die entgegengesetzte Fläche hilft die Schädelhöhle bilden **(Facies cerebralis)**. Sie zerfällt durch eine hohe, scharfe, unebene, schräge, oro-ventral verlaufende Kante oder Leiste **(Crista petrosa)**, die als Fortsetzung des Tentorium osseum (Fig. 14 m) erscheint und an das Dorsum sellae (Fig. 14 *n*) anstösst, in 2 Hälften, eine orale und eine aborale. Diese Crista petrosa bildet die Grenze zwischen der Fossa cranii media und post. und dient dem Tentorium cerebelli zur Anheftung. — Die orale Hälfte der Facies cerebralis ist schwach gewölbt und dem Schläfenlappen des Gehirnes zugewendet. Sowohl an der Fläche selbst als zwischen ihr und der Squama ist je eine Furche wahrzunehmen. Die letztere **(Sulcus der A. meningea med.)** führt zum

Foramen ovale resp. dem Foramen spinosum. — Die **aborale** Hälfte **(Superfic. occipitalis)** bildet einen Teil der Wand der Fossa cranii post. Sie besitzt in der Mitte eine rundliche Grube, den **Porus acust. int.** (Fig. 14 r), der mit der oralen Abteilung **(Fovea vestibuli et cochleae)** in das innere Ohr und mit der aboralen in den **Canalis Fallopianus (Apertura interna (hiatus) canalis Fallopiae)** führt. Dorsal von ihnen und gegen die Crista hin findet sich eine 2. rundliche Grube, in welche der Aquaeduct. vestibul. et cochleae mündet. Dorsal und aboral von beiden findet man mehrere, blind endende Gruben (Fig. 14 s und u), die zur Aufnahme einzelner Teile des Kleinhirnes dienen. An der Grenze zwischen Pars petros. und Occiput liegt ferner die **Schädelöffnung des Foramen lacerum** (Fig. 14 n). In der Crista petrosa findet sich dorsal ein feiner, oberflächlicher Spalt, während ventral die Basis der Leiste von einem Kanale **(Canalis nervi trigemini)** (Fig. 14 q) durchbohrt wird, der aus der Fossa cranii post. in die Fossa cranii media führt und in die Rinne übergeht, in welcher das Foramen ovale und rotundum liegen. Ventral von ihm befindet sich an der Grenze des Pars petros. ein Loch (Fig. 14 o), das in den Canalis caroticus führt. Mit dem Corpus des Occipitale bildet das Petrosum einen Kanal: **Canalis petroso-basilaris internus.**

Die **Pars mastoidea** bildet an ihrer Aussenfläche gegen den Porus acusticus hin eine vorspringende Beule, **Proc. mastoideus,** Proc. squamosus; ventral von diesem liegt ein Spalt mit dem **Foramen stylomastoideum** (Fig. 12_{46}). An der Innenfläche bemerkt man dorsal an der Grenze zwischen Pars mastoidea und squamosa eine Furche, die dorsal in den Sulcus resp. Canalis transversus des Occiput und Parietale, ventral in den **Meatus temporalis** mündet. Der letztere verläuft von hier aus zunächst zwischen Pars petrosa und squamosa und alsdann in letzterer lateral und ventral und mündet aboral am Proc. postglenoidalis der Squama (Fig. 13_{20}) nach aussen. Da, wo Squama und Proc. mast im dorsalen Rande zusammenstossen, steht eine Zacke, **Proc. parietalis,** vor. — Die feineren Verhältnisse der Paukenhöhle, des Vorhofes, der Schnecke u. s. w., s. Gehörorgan.

Verbindungen. Das Temporale verbindet sich mit dem **Margo parietalis** in der Sutura squamosa mit dem Parietale, mit dem **Margo spheno-temporalis** in der Sutura spheno-temporalis mit dem Sphenoidale. Ferner sind als Nähte zu nennen die Sut. squamoso-occipitalis, occipito-mastoidea, occipito-petrosa, dann die Sut. squamoso-petrosa (zwischen Squamosum und Petrosum), Sutura squamoso-mastoidea (zwischen Squamosum und Pars mast.) und die Sutura annuli (zwischen Bulla ossea und deren Umgebung).

Os ethmoideum. Ethmoidale (Fig. 14 d).

Das Ethmoidale schliesst die orale (nasale) Seite der Schädelhöhle und gehört im Uebrigen der Nasenhöhle an, in die es mit den Seitenteilen tief hineinragt. Dasselbe liegt in der Incisura ethmoidalis des Frontale (zwischen den Partes orbitales) und ragt über dasselbe oral weit vor, indem es in einem vom Maxillare und Nasale gebildeten Ausschnitte liegt. — Es besteht aus der Lamina perpendicularis s. sagittalis, den zelligen Seitenteilen (Labyrinth) und der Lamina cribrosa.

a) Die **Lamina sagittalis** stellt eine in der Medianebene liegende, senkrechte Knochenplatte dar, welche mit dem sagittalen Teile des Vomer das **Septum narium osseum** bildet, dem Septum narium cartilagineum zum Ansatze dient, und die beiden Seitenteile scheidet. Das aborale Ende ist ausgeschweift, scheidet die Laminae cribrosae und ragt gehirnwärts ein wenig vor und deutet damit die **Crista galli hom.** an. Das nasale Ende läuft stumpf zu, sodass die ganze Platte dreieckig erscheint.

b) **Die Seitenteile (Massae laterales, Labyrinthi ethmoidales)** (c). Sie bestehen aus zarten, aufgerollten und zusammengebogenen Knochenblättchen, **Laminae concharum**, die jederseits einen mit der Spitze nasal gerichteten, konischen Complex bilden. Die zusammengebogenen Blättchen stellen die Düten, Muscheln, **Cellulae ethmoidales** dar. Die mediale Seite des Dütencomplexes ist der Lamina sagittalis zugekehrt und nur durch einen engen Gang von ihr getrennt, die laterale Seite ist in dem aboralen Abschnitte (3/4) von dem Orbitalteile des Frontale und der Lamina anterior der Alae parvae des Sphenoidale bedeckt, während der orale Teil eine eigene Decke in Gestalt einer ganz dünnen Knochenplatte (**Lamina papyracea**) besitzt. Die Seitenteile sitzen mit ihrer Basis z. T. an der Lamina cribrosa; ein Teil der Düten stösst nicht an die Platte, sondern an die Stirnhöhlen, ragt tief in die aboral verlängerten Nasenhöhlen, bis seitlich neben die Lamina cribrosa; einzelne Zellen sitzen am Septum der Sinus frontales, andere in den Keilbeingruben (Sinus s. Fossae sphenoidales).

Im Ganzen kann man 6 Hauptmuscheln und mehrere Nebenmuscheln unterscheiden. An dem an der Lamina cribrosa ansitzenden Hauptabschnitte lassen sich 4 Hauptmuscheln (mit 2 Nebenmuscheln) erkennen, dazu kommen noch, nicht an der Lamina befestigt, eine dorsale Stirn- und eine grosse, ventrale

Keilbeinmuschel und kleine Nebenmuscheln. Die Hauptmuscheln bezeichnet man als: **Concha suprema s. frontalis** (Stirnmuschel), **Concha sup., media** (1—2) und **inf.** (die an der Lamina cribrosa ansitzenden) und als **Concha infima s. sphenoidalis** (Keilbeinmuschel). — Zwischen den einzelnen Muscheln führen grössere und kleinere Luftgänge (**Meatus ethmoidales**) hindurch und zwar finden wir zwischen den der Lamina cribrosa ansitzenden Muscheln 3 grössere Haupt- und 2 kleinere Nebengänge, sodann noch je einen Hauptgang zwischen Concha suprema und der Lamina

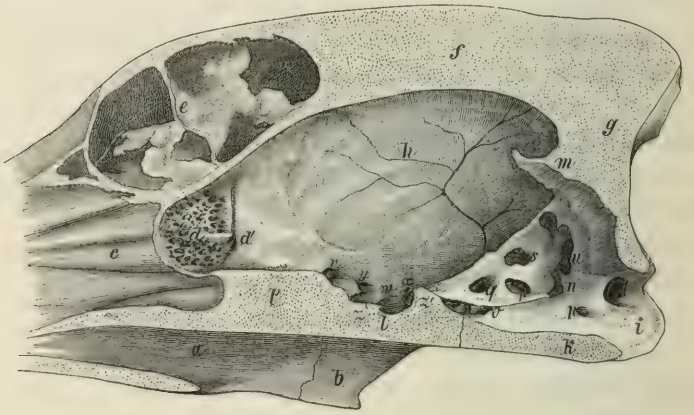

Fig. 14. Innenfläche der Schädelhöhle. a Os palatin., b Os pterygoid., c Cellulae ethmoidales, d Lamina cribrosa oss. ethmoid., d' Foramen ethmoidale, e Sinus frontales mit teilweise zertrümmerten Wänden, f Crista sagittalis, g Occiput, h Os parietale mit den Impressiones digitatae und den Juga cerebralia für die Gyri und Sulci des Gehirnes, i Innenfläche des Proc. condyloid. oss. occipit. resp. Foramen magnum, k Pars basilaris oss. occipit., l Corpus oss. sphenoid. post., l' Corpus oss. sphenoid. ant., m Tentorium osseum, n Schädelöffnung des Foramen lacerum, o Oeffnung in den Canalis carotic., p Schädelöffnung des Canalis condyloid., q Canalis n. trigemini, r innerer Gehörgang, s und u blind endende Gruben, t Kanal für den Sinus occipit. anter., v Foramen opticum, w Foramen rotundum, x Foramen ovale, y Fissur. orbital., z Sella turcica, z' Dorsum sellae turcicae.

sagittalis und zwischen Concha suprema und superior; der erstere kommt vom dorsalen, der letztere vom mittleren Nasengange. Zu diesen Luftgängen kommen noch die Lufthöhlen in den Muscheln und die Eingänge derselben, welche Spalten darstellen, die nahe der Lamina cribrosa liegen.

Das nasale Ende der Seitenteile ragt tief in die Nasenhöhlen hinein. Der mit eigener Lamina papyracea bedeckte Teil bildet mit dem Os maxill. superius eine Art Sinus maxillaris. Die Lamina papyracea geht hier in einen hakenförmig gebogenen Fortsatz, **Proc. hamatus s. uncinatus**, aus.

c) Die **Lamina cribrosa** (d). Sie stellt eine stark eingebogene, durchlöcherte Platte dar, welche in der Incisura ethmoidalis der Alae parvae des Sphenoidale und der Orbitalteile des Frontale liegt. Sie bildet eine tiefe Grube (**Fossa ethmoidalis**) zur Aufnahme der Riechkolben. Durch ihre **Foramina cribrosa** treten die Riechnerven in die Nasenhöhle. Sie wird durch das sich median in die Platte einschiebende Ende der Lamina sagittalis in 2 Hälften getrennt. Proc. alares und Foramen coecum sind nicht vorhanden, wenigstens nicht deutlich ausgesprochen.

Verbindungen. Das Siebbein liegt in dem Ausschnitte des Sphenoidale und Frontale und ist lateral von den Orbitalteilen des Frontale, vom Sphenoidale, Maxillare, Lacrymale und dem Palatinum bedeckt, stösst dorsal an das Nasale und ventral an das Vomer. Man spricht demgemäss von folgenden Nähten: Sut. fronto-ethmoidalis, fronto-papyracea, spheno-ethmoidalis, lacrymo-ethmoidalis, palato-ethm., concho-ethm., vomero-labyrinthea, ethmoideo-maxillaris.

Vomer (Fig. 15).

Das Vomer erscheint als eine Ergänzungsplatte des Ethmoidale und liegt demselben ventral an. Wir unterscheiden an ihm einen horizontalen und einen senkrechten Teil.

a) Der **senkrechte Teil (Pars sagittalis)** (b) besteht aus 2 zarten, sagittalen Knochenplättchen, die ventral in einem abgerundeten Rande vereinigt sind, dorsal aber getrennt bleiben, sodass eine tiefe Rinne (**Sulcus septi**) zwischen beiden entsteht, welche zur Aufnahme des Septum narium cartilagineum und der Pars perpendicularis des Ethmoidale dient. Das aborale Ende des ventralen Randes (Fig. 13 VI) ragt frei in den Nasen-Rachenraum, während sich der übrige Teil dieses Randes mit der Crista nasalis des Proc. palat. des Oberkieferbeines und mit dem Os intermaxillare verbindet und oral bis an die Incisura palatina reicht. — b) Der freie,



Fig. 15. Vomer (von der ventralen Seite gesehen). a Pars horizontalis, b Pars sagittalis, c Incisur. sphenoidal., d Incisur. intermaxillaris.

dorsale Rand jeder Sagittallamelle biegt sich in der caudalen Hälfte rechtwinklig zu einer zarten, horizontalen Knochenplatte (**Pars horizontalis**, a a) ab, welche sich dorsal fest mit dem Siebbeine und seitlich mit den Gaumenbeinen verbindet. Gegen beide Enden verschmälert sich allmählich der horizontale Teil. Der senkrechte Teil wird aboral niedriger und geht schliesslich jederseits in eine Spitze aus, die einen Ausschnitt zwischen sich lassen, in welchen sich der Körper des Keilbeines (Fig. 13 26) einschiebt (**Incisura sphenoidalis**) (c). Am oralen Ende bildet er in ganz ähnlicher Weise 2 Spitzen, welche sich den Proc. palatini der Intermaxillaria anlegen und die **Incisura intermaxillaris** (d) bilden.

Verbindungen. Das caudale Ende nimmt das Keilbein in die Incisura sphenoidal. auf. Seitlich verbindet sich das Vomer mit den Palatina, dorsal mit dem Ethmoidale und der Nasenscheidewand, ventral mit dem Palatin., Proc. palatin. des Maxillare und Intermaxillare. Es trennt die beiden Nasenhöhlen und Choanen teilweise von einander.

Ossa palatina (Palatina) (Fig. 13 V und Fig. 12 IX).

Das Palatinum besteht aus 2 Abschnitten, dem Pars horizontalis und dem Pars sagittalis s. perpendicularis.

a) Die paarige **Pars horizontalis** (Fig. 13 V) bildet einen Teil und zwar das aborale Drittel des knöchernen Gaumendaches der Mundhöhle resp. des **Planum palatinum** des Kopfes. Beide Partes horiz. verbinden sich in der Medianebene durch die **Sutura palatina** (Fig. 13 33). Im Verlaufe dieser Naht befindet sich dorsal und ventral eine kleine Crista; diese steht aboral mit einer Spitze, **Spina nasalis posterior** (Fig. 13 35), über den aboralen Rand des Planum palatinum vor. Der laterale Rand ist convex gebogen und gezackt; er beginnt median und geht im schwachen Bogen lateral und aboral und verbindet sich mit dem Proc. palat. des Maxillare in der **Sutura palato-maxill. ventralis** (Fig. 13 34). Der caudale, freie Rand ist leicht ausgeschweift und geht in den freien Rand des Pars sagittalis (Fig. 13 32) über; an ihm befestigt sich das Gaumensegel; er begrenzt die Choanen oral. — Die Pars horizontalis stellt eine horizontale, fast dreieckige Knochenplatte dar, deren Spitze oral und deren Basis aboral gerichtet ist, und die mit der Basis lateral in den Pars sagittalis übergeht. Sie besitzt eine Mundhöhlen- und eine Nasenhöhlenfläche. Beide Flächen sind an Grösse einander ziemlich gleich. Die **Facies palatina** zeigt, abgesehen von der niedrigen, medianen **Crista palatina**, einige rauhe Leisten und mehrere kleine Löcher,

welche secundäre Ausgangsöffnungen des Canalis pterygo-palatinus bilden. Die Hauptöffnung (Fig. 13 [illegible]) dieses Kanales liegt i. d. R. in dem Proc. palatinus des Os maxillare oder in der Sutura palato-maxill. ventr.; der Kanal selbst liegt im Palatinum. Die **Facies nasalis** ist glatt und eben und besitzt median eine niedrige, kaum merkbare **Crista nasalis.**

b) Die **Pars sagittalis s. perpendicularis** (Fig. 13 [illegible] und Fig. 12 IX) hilft die Seitenwand des Nasenrachenraumes bilden. Sie sitzt dem lateralen Rande der Pars horizontalis als sagittale Knochenplatte, die aber das aborale Ende des letzteren weit überragt, auf. Man unterscheidet an ihm eine laterale und eine mediale Fläche, einen dorsalen und ventralen Rand und ein orales und ein aborales Ende. — Der ventrale, freie Rand ist mit einigen Zacken versehen, verläuft gerade und geht in die Facies palatina des Pars horizont. über. Der dorsale Rand ist unregelmässig und legt sich aboral an die Alae parvae und Conchae des Sphenoidale (Fig. 12 $_{35}$), dann steigt er oral auf und verbindet sich mit dem Frontale (Fig. 12 III). Hier bildet er den Rand des **Proc. frontalis.** Der letztere stellt eine dorsal über die sonstige Höhe des Knochens vorspringende, sagittale Knochenplatte dar. Ihr dorsaler Rand ist gewölbt, springt also vor. An ihrer lateralen Fläche befindet sich eine bogige Linie, die nahe der Incisura maxillaris eine kleine Beule bildet und den oralen Abschnitt der **Crista orbitalis posterior** (S. 28) darstellt. — Das aborale Ende des senkrechten Teiles schiebt sich in Form eines kurzen, viereckigen Fortsatzes, **Proc. sphenoidalis** (Fig. 12 $_{34}$), zwischen Sphenoidale und Pterygoideum ein und verbindet sich mit beiden. — Das orale Ende beteiligt sich an der Bildung der **Fossa palato-maxillaris** und reicht bis an die Incisura maxillaris des Oberkieferbeines, den Anfangsteil des Canalis infraorbitalis. Es schiebt sich zwischen Proc. jug. und Proc. pterygoideus des Maxillare, Ethmoidale und Lacrymale ein und entspricht z. T. dem **Proc. pyramidalis.** An seiner lateralen Fläche bemerkt man die beim Proc. front. erwähnte Beule: aboral und ein wenig ventral von dieser befinden sich 2, nur durch eine dünne Knochenplatte getrennte Löcher, das ventrale **Foramen palat. post.** (Fig. 12 $_{32}$) (Eingang in den **Canalis pterygo-palat.**) und das dorsale **Foramen palato-nasale** (**spheno-palat.**) (Fig. 12 [illegible]). Oral von der Beule liegt der Anfang des Canalis infraorbitalis.

Die laterale Fläche des übrigen Teiles der Pars sagittal. ist leicht ausgehöhlt. Sie bildet z. T. die Wand der Fossa pterygo-

und sphenopalatina und der Fossa palato-maxillaris und besitzt **Linae pterygoideae** zur Anheftung des M. pterygoideus. Die mediale Fläche (**Superficies nasalis**) ist in ihrem ventralen Abschnitte glatt; dann trennen sich ihre beiden Knochenplatten; die mediale biegt sich medial um und bildet eine horizontale Knochenplatte, die den ventralen Nasengang bedeckt und an der ventralen Seite des Sphenoidale und Ethmoidale resp. Vomer liegt; die laterale Platte steigt senkrecht auf und ist an der medialen Seite rauh zur Verbindung mit dem Frontale und Ethmoidale (dessen Lamina papyracea sie hier z. T. ersetzt). Sie ragt bis zum Lacrymale (Fig. 12 IV) und Frontale in die Höhe als der oben erwähnte **Proc. orbitalis s. frontalis**. An der medialen Seite des letzteren findet sich eine bogig dorso-ventral verlaufende **Crista ethmoidalis** zur Anheftung des aboralen Randes der Lamina papyracea des Ethmoidale. Nasal von der Crista findet sich eine tiefe Grube, die sich noch auf das Maxillare erstreckt. In diese ragt das Labyrinth des Ethmoidale. Zwischen Knochenwand und Labyrinth bleibt hier ein Raum, **Sinus maxillaris.** In diesen Raum führt häufig ein Spalt, der an der Grenze zwischen Maxill. und oralem Ende des Palat., dicht an dem Lacrymale liegt. An dem oralen Ende der horizontalen Innenplatte und an der Crista ethmoidalis findet sich ein zweites Loch, die innere Oeffnung des **Foramen palato-nasale** (Fig. 12 $_{33}$), die in eine Rinne ausgeht.

Lateral und ventral von dem Foramen spheno-palat. und palat.-post., in der Ebene und Ausdehnung des lateralen Randes des Pars horizontalis, biegt sich die Knochenplatte des Pars perpendic. lateral auf; dadurch entsteht hier eine breite, rauhe, laterale Fläche; diese liegt am Proc. pterygoideus und z. T. jugalis des Maxillare.

Das Palatinum besitzt eine grosse Ausdehnung, es bildet z. T. die Decke der Mundhöhle und die Seitenwand der Rachenhöhle, reicht einerseits ins Cavum orbitale und bis zum Thränenbeine, andererseits bis zur Schädelbasis und bis in den Oberkieferkanal u. s. w. Es bildet mit den umliegenden Knochen entspr. Nähte, z. B. die Sutura fronto-palat., spheno-palat., palato-ethmoid., pterygo-palat., palato-maxill., concho-palat., vomero-palat. und mit dem Knochen der anderen Seite die Sutura palatina.

Ossa pterygoidea (Fig. 13 IV).

Das Flügelbein stellt eine dünne, viereckige Knochenplatte dar, welche dem Flügelfortsatze des Keilbeines und einem kleinen Teile des Pars sagittalis des Gaumenbeines ($_{32}$) medial anliegt und wohl auch als **Lamina pteryg. medialis** des gen. Fortsatzes be-

trachtet wird. Es bildet einen Teil der seitlichen Begrenzung des Nasen-Rachenraumes. Die mediale Fläche ist schwach konkav und dem Nasenrachen zugewandt. Nahe dem Basalrande findet sich ein undeutlicher **Sulc. tubarius**. Der freie, ventrale Rand ist nach der lateralen Seite etwas umgebogen und bildet am caudalen Ende, wo er mit dem Caudalrande in fast rechtem Winkel zusammenstösst, einen Vorsprung (30), der dem **Hamulus pt.** zu vergleichen ist. An der Stelle, wo der aborale und dorsale Rand zusammenstossen, befindet sich ein Knochenfortsatz, der sich caudal bis zum Felsenteile und zwar bis zur ventralen Platte des For. caroticum erstreckt. An diesem liegt die Ohrtrompete. Der orale Rand verbindet sich zackig mit dem senkrechten Teile der Gaumenbeine. Am naso-ventralen Winkel ist ein kleiner Fortsatz bemerklich. Die laterale Fläche ist z. T. rauh und mit den gen. Knochen verbunden. Nahe dem dorsalen Rande bemerkt man an ihr eine längsverlaufende Rinne, die mit einer ebensolchen des Proc. pterygoideus oss. sphenoid. den **Canalis Vidianus** bildet.

Maxillae superiores.

Die Maxilla superior wird von dem Os maxillare superius (Pars posterior maxillae sup.) und dem Os intermaxillare (Pars anterior m. s.) gebildet.

1. **Ossa maxillaria superiora** (Maxillae) (Fig. 12 VIII, Fig. 11 VIII und Fig. 13 X). Das beim Hunde verhältnismässig kurze, aber hohe Oberkieferbein bildet den bedeutendsten Teil der knöchernen Grundlage des Gesichtes und beteiligt sich an der Bildung der Nasen-, Mund- und Augenhöhle. Die **Gesichtsleiste** fehlt. Man unterscheidet an ihm das **Corpus** und mehrere **Fortsätze**, den **Proc. frontalis** (Fig. 12 $_{28}$ und Fig. 11 $_{30}$), **alveolaris** (Fig. 12 $_{30}$), **zygomaticus** (Fig. 12 $_{29}$), **palatinus** (Fig. 13 $_{39}$) und **pterygoideus** (Fig. 13 $_{40}$). Das **Corpus** ist ein dreieckig keilförmiger Knochen, dessen **Basis** schädelwärts und dessen Spitze oral gerichtet ist. Aus dem breiten, schädelwärts gewandten Teile (**Basis**) entspringen der **Proc. frontalis** (Fig. 12 $_{28}$), der **Proc. jugalis** s. **zygomaticus** (Fig. 12 $_{29}$) und ventromedial der **Proc. pterygoideus** (Fig. 13 $_{40}$). Ventral wird der Körper vom **Proc. alveolaris** (Fig. 12 $_{30}$) überragt, während ventromedial der **Proc. palatinus** (Fig. 13 $_{39}$) vorspringt. Der Körper besitzt eine Gesichts- und eine Nasenfläche; das Planum orbitale fehlt. Die laterale oder Gesichtsfläche (**Superficies facialis**) des Körpers ist dreieckig und in der nasalen (Hakenzahngegend) und

aboralen (orbitalen) Backzahnpartie stärker vorgewölbt, als in der Höhe der Prämolaren. Hier bleibt eine dorso-ventrale Vertiefung, die **Fovea maxillaris**, an deren aboraler Grenze in der Höhe des dritten Backzahnes sich das lateral von einem vorstehenden, deutlich fühlbaren Rande begrenzte **Foramen infraorbitale** (Fig. 12 25) befindet, welches in den verhältnismässig kurzen **Canalis infraorbitalis** führt. Aboral und ventral von ihm finden sich deutliche und oral undeutlichere **Juga alveolaria** (Fig. 12 24) und kleine Foramina alveolaria, die Zahngefässen zum Ein- oder Austritt dienen. Vom Foramen infraorbitale geht ein feiner Kanal im Knochen entlang bis in das Os intermaxillare für den Ramus dentalis des N. infraorbit.

Die mediale oder Nasenfläche (**Superficies nasalis**) ist uneben und konkav. Sie besitzt in der oralen Partie eine rauhe Stelle und eine in der Gegend des 3.—4. Backzahnes beginnende, zuerst dorsal und dann nasal verlaufende Leiste (Kamm) für die ventrale Nasenmuschel (**Crista turbinalis**). Ungefähr in der Höhe des 2.—3. Backzahnes, ventral von und dicht an der Crista turbinalis, findet sich die spaltförmige Oeffnung des knöchernen **Canalis nasolacrymalis.** Der letztere selbst läuft von dieser Oeffnung aus an der Superficies nasalis im flachen Bogen aboral und ein wenig dorsal zum Foramen lacrymale. Seine mediale Wand wird von einer nur sehr dünnen Knochenlamelle gebildet. Ausser der Hauptleiste kommen noch kleinere Muschelleisten vor. An einer in der dorsalen Partie befindlichen, niedrigen Leiste (**Crista ethmoidalis**) befestigt sich ebenso wie an einer Leiste der Nasalfläche des Proc. palatinus das orale Ende des Siebbeinlabyrinthes. Zwischen beiden Leisten steht das von der Lamina papyracea bedeckte Siebbein von der Nasalfläche des Oberkiefers ziemlich weit ab. Die dadurch entstehende Höhle deutet den **Sinus maxillaris** an.

Der dorso-mediale Rand verbindet sich mit dem Proc. nasalis des Os intermaxillare (Fig. 12 23) (Sutura incisiva) und mit dem Os nasale (Fig. 11 VI) (Sutura naso-maxillaris). Er beginnt oral von dem Hakenzahne (Fig. 12 26) am ventralen Knochenrande, steigt als oraler Rand im steilen Bogen dorsal auf und geht dann in sagittaler Richtung bis zum Os frontale. Er fällt im Niveau des 5. Backzahnes als aboraler Rand (Margo basilaris) steil ab. Der ventrale Rand geht in den **Proc. alveolaris** (Fig. 12 30) über, der die Alveolen für den Hakenzahn und die Backzähne enthält, von denen die für die Molaren bestimmten Fächer 2—3fach

geteilt sind. Das orale Ende bildet einen spitzen Winkel (**Angulus intermaxillaris**), der sich zwischen Proc. nasalis und palatinus des Os intermaxill. (Fig. 12 VII) einschiebt.

Das aborale Ende des Knochens (**Margo basilaris**), welches sich mit dem Stirn- (Fig. 12 III), Thränen- (Fig. 12 IV), Joch- (Fig. 12 V) und Gaumenbeine (Fig. 12 IX) verbindet, wird durch einen steil oral von dem Margo orbitalis abfallenden, bogigen Rand begrenzt. Es geht stirnwärts in den Proc. frontalis, schläfenwärts in den Proc. jugalis und gaumensegelwärts in den Proc. pterygoideus über und reicht bis fast an den Orbitalrand. Der **Proc. frontalis s. nasalis** (Fig. 12_{28} und Fig. 11_{30}) bildet eine breite, sich dorsal verschmälernde Knochenplatte, die sich in einen Ausschnitt des Os front. (Incis. maxillaris) einschiebt und sich auch mit dem Os lacrymale (Fig. 12 IV) verbindet. Ihre Flächen gehen in die des Corpus über; an der medialen Fläche befinden sich mehrere Cristae ethmoidales; sie sind z. T. rauh und verbinden sich daselbst mit dem Stirnbeine. Der **Proc. zygomaticus** s. **jugalis** (Fig. 12_{29}) ist breit und kurz; er verbindet sich mit dem Os zygomaticum (Fig. 12 V). Der **Proc. pterygoideus** (Fig. 13_{30}) ist gewissermassen eine aborale Fortsetzung des Proc. alveolaris. Er verbindet sich mit der Lamina sagittalis und horizontalis des Os palatinum und geht in eine Spitze aus (**Spina pt.**) (Fig. $12_{30'}$). Man findet an ihm eine Tuberositas für den M. molaris und die Rachenhöhlenfascie. Das Tuber maxillare ist klein, liegt aboral und dorsal vom letzten Backzahne und besitzt kleine Löcher als Eingänge in die **Canales alveolares posteriores.** Dorsal und oral von dem Tuber, medial vom Proc. jugal. liegt ein grosses Loch, **Incisura maxill.**, welche den Eingang in den **Canal. infraorbitalis** bildet.

Der **Proc. palatinus** (Fig. 13_{39}) stellt eine horizontale Knochenplatte dar, die vom ventralen Rande der medialen Fläche des Corpus entspringt, median mit der der anderen Seite, oral mit dem Proc. palatinus des Os intermaxillare (Fig. 13 XI) und aboral mit dem Pars horizontalis des Os palatinum (Fig. 13_{41}) zusammenstösst. Der mediale Rand, **Margo palatinus**, bildet mit dem der anderen Seite die **Sutura palatina.** Der aborale Rand geht vom Medianrande im flachen Bogen lateral und aboral gegen den Proc. pterygoideus (Fig. 13_{40}); er bildet mit dem Palatinum die **Sutura palato-maxillaris ventr.** (Fig. 13_{43}). Der laterale Rand geht in den Proc. alveolaris (Fig. 13_{38}) und das Corpus über. Der orale Rand stösst mit dem Os intermaxillare in der Sutura

palatina transversa zusammen; eine kleine Strecke ist er frei und bildet einen Teil des Randes der **Incisura palatina** (Fig. 13 41). Die dorsale oder Nasenfläche (**Superficies nasalis**) ist eben; sie besitzt aboral eine Leiste für die Befestigung des Siebbeinlabyrinthes und median einen niedrigen Kamm, **Crista nasalis**, für das Vomer. — Die ventrale oder Mundhöhlenfläche (**Superficies palat.**) ist eben; sie besitzt dicht an der Sutura palatomaxill. ein Loch als **Ausmündung** des **Canalis pterygo-palatinus** (**Foramen palat. med.**) (Fig. 11 36); von diesem zieht eine m. o. w. deutlich sichtbare Rinne (**Sulcus palatinus**) (Fig. 11 37), mit der der anderen Seite konvergierend, oral.

Verbindungen. Das Os maxillare verbindet sich an der Basis mit dem Frontale (Fig. 12 III) (Sut. fronto-maxillaris), dem Lacrymale (Fig. 12 IV) (Sut. lacrymo-maxill.), dem Jugale (Fig. 12 V) (Sut. zygomatico-maxillar), dem Pars perpendicularis Oss. palatin. (Fig. 12 IX) (Sut. palato-maxill. dors.), dem Pars horizontalis oss. palat. (Fig. 13 V) (Sut. palato-maxill. ventr.), dem Nasale (Fig. 11 VII) (Sut. naso-maxill. post.), dem Proc. nasalis des Intermaxillare (Fig. 12 VII) (Sut. naso-maxill. ant.), dem Proc. palat. des Intermaxillare (Fig. 13 XI) (Sut. palatina transversa), mit dem Vomer (Sutura vomero-maxillaris) und dem der anderen Seite (Sut. palatina).

2. **Ossa intermaxillaria** (Maxillaria minora. Prämaxillaria) (Fig. 12 VII und Fig. 13 XI). An dem paarigen Prämaxillare unterscheidet man den **Körper**, den **Nasen-** und den **Gaumenfortsatz.** Das **Corpus** (Fig. 12 22 und Fig. 13 42) ist kurz, dick, horizontal gestellt, zusammengedrückt und besitzt eine Lippen-, eine Nasen- und eine Mundhöhlenfläche. Im freien Rande (**Margo alveolaris**) (Fig. 13 44) sitzen 3 Alveolen für 3 Dentes incisivi. Median (in der **Facies incisiva**) stossen die beiden Körper in einer Naht (**Sutura incisiva**) zusammen und bilden ein sehr kleines, kaum sichtbares **Foramen incisivum** (s. palatinum inferius s. anterius). Bei den Bulldoggs bleibt in der Regel ein Spalt zwischen den Corpora. — Der **Proc. palatinus** entspringt aboral aus dem Körper und spaltet sich in 2 Aeste, einen lateralen (Fig. 13 43), der sich mit dem Ramus frontalis (s. nasalis) verbindet, und einen medialen Ast, der eine senkrecht gestellte, dünne Knochenplatte darstellt, die ventral mit der der anderen Seite in der **Sutura palatina** verbunden ist, sich dorsal aber lateral abbiegt, sodass zwischen beiden medialen Aesten eine Rinne (**Sulcus palatinus**) für die Aufnahme des Septum narium bleibt. Zwischen dem lateralen und dem medialen Aste des Proc. palat. befindet sich ein länglich ovaler Spalt, **Incisura palatina** (Fig. 13 41), der aboral von

dem Proc. palat. des Os maxill. sup. (Fig. 13 $_{30}$) abgeschlossen wird. — Der **Proc. frontalis s. nasalis** (Fig. 12 $_{23}$) ist ein hakig abgebogenes, seitlich zusammengedrücktes Knochenstück, das erst senkrecht zum Nasale (Fig. 12 VI) aufsteigt, sich dann stirnwärts umbiegt und sich zwischen letzteres und das Maxillare (Fig. 12 VIII) einschiebt. Es hat zwei seitliche Flächen (eine Gesichts- und eine Nasenhöhlenfläche) und 3 Ränder, einen nasalen, freien, einen dorsalen, dem Nasale und einen ventralen, dem Maxillare anliegenden Rand. Der freie Rand dient zur Befestigung von Nasenknorpeln; er bildet mit dem der anderen Seite und mit dem Corpus die **Incisura nasalis** und mit der Incisura nasalis der Nasalia die **Apertura nasi** s. pyriformis. — Das Os intermaxillare verbindet sich mit dem Nasale, dem Vomer und dem Maxillare. Zur Verbindung mit dem letzteren bleibt an der lateralen Fläche des Proc. nasalis und der des lateralen Astes vom Proc. palatinus eine rauhe Fläche.

Ossa lacrymalia (Fig. 12 IV).

Das Thränenbein stellt eine sehr kleine, länglich viereckige Knochenplatte mit einem dorsal gerichteten Fortsatze (**Proc. frontalis**) dar, die, zwischen das Joch- (V), Stirn- (III), Oberkiefer- (VIII) und Gaumenbein (IX) eingeschoben, einen kleinen Teil der Wand und des Randes der Orbita bildet. Man unterscheidet an demselben einen unregelmässigen, konkaven Stirnrand (**Margo frontalis**), einen unregelmässigen Gaumen- (**Margo palat.**), einen geraden, zackigen Joch- (**Margo zygomat.**), einen ebensolchen Maxillarrand (**Margo maxill.**) und einen freien Orbitalrand (**Margo orbital.**), eine fast dreieckige, dorso-oral sich zuspitzende Orbital- (**Facies orbitalis**), eine Ethmoidalfläche (**Facies nasalis**) und eine schmale, ganz unbedeutende, oft fehlende Gesichtsfläche (**Facies facialis**), die zwischen dem Maxillar- und Orbitalrande liegt. An der Orbitalfläche findet sich in der kaum merklichen Fossa lacrymalis ein Loch, **Foramen lacrymale** ($_{21}$), das den **Anfang des knöch. Thränenkanales** darstellt. Ventral von dem Loche findet sich eine sagittal gerichtete Leiste (**Crista lacrymalis**), die in die Crista orbitalis post. übergeht.

An dem Orbitalrande bildet das Os frontale mit dem Os lacrymale eine bogige, kleinen Hunden fehlende Vorragung, den **Proc. lacrymalis sup.** (für den Orbicularis oculi). Der Proc. lacrymalis inf. (auf der Facies facialis) fehlt; ebenso ist die **Fossa lacrymalis** für den M. obliquus parvus kaum wahrnehmbar.

Das Thränenbein des Hundes erreicht das Nasenbein nicht. Es verbindet sich durch falsche Nähte mit dem Os frontale, Os maxillare, Os jugale und dem Pars sagittalis des Os palatinum. Die entstehenden Nähte heissen: Sutura fronto-lacrymalis, lacrymo-maxillaris, lacrymo-zygomatica, lacrymo-palatina.

Jugale. Os zygomaticum. Os malae (Fig. 16).

Das Jugale bildet mit dem Proc. zygomaticus des Temporale den **Arcus zygomaticus** (Fig. 13VIII). Es zerfällt in den Körper und die Fortsätze. Der **Körper** bildet die laterale Begrenzung der Orbita und stellt eine sagittal gerichtete Knochenplatte dar, die eine schwach konvexe, laterale **Facies facialis** s. malaris und eine schwach konkave, mediale **Facies pterygo-palatina** s. temporalis, einen konkaven, dorsalen **Margo orbitalis** (g) und einen ebenfalls konkaven, ventralen Rand (**Margo massetericus**, Margo basilaris)(f) besitzt. Die **Facies nasalis** fehlt. Der dorsale Rand ist flächenartig verbreitert (**Facies orbitalis**), der ventrale Rand ersetzt durch flächenartige Verbreiterung die **Superficies masseterica** und durch seine laterale Kante die fehlende **Crista zygomatica** anderer Tiere. — Die **Fortsätze** gehen von den beiden Enden aus. a) Das orale Ende des Jugale spaltet sich in 2 Aeste. 1) Den **Ramus frontalis** s. orbitalis ant. s. lacrymalis (d), der sich median und stirnwärts aufbiegt, z. T. den Augenhöhlenrand bildet und sich mit dem Lacrymale und Maxillare durch eine rauhe Fläche (h) verbindet; 2) den **Ramus maxillaris** (b), der abwärts, gegen den vorletzten Backzahn gerichtet ist und sich mit einer rauhen Fläche an den Proc. jugalis des Maxillare anlegt. b) Das aborale Ende bildet zunächst einen kleinen, dorso-medial vorspringenden Höcker (**Proc. orbitalis** s. frontalis post. (c) für den Ansatz des Ligamentum orbitale) und geht dann in einen bogigen, sich zuspitzenden, schwach lateral und ventral gerichteten Fortsatz, den **Proc. temporalis** (a) aus. Der dorsale Rand desselben (**Margo temporalis**) (e) liegt dem ventralen Rande des

Fig. 16. Os zygomaticum (von der lateralen Seite gesehen). a Proc. temporalis, b Ramus maxillar., c Proc. orbitalis, d Ramus frontalis, e Margo temporalis, f Margo massetericus, g Margo orbitalis, h Rauhe Verbindungsfläche.

Proc. zygomat. des Temporale (Fig. 11 [illegible]) an. Der ventrale Rand setzt den ventralen Rand des Corpus fort.

Das Os zygomaticum verbindet sich mit dem Maxillare, Lacrymale und Temporale in der Sutura zygomatico-maxill., lacrymo-zygomat. und zygomatico-tempor.

Ossa nasalia s. nasi (Fig. 11 VII).

Die Nasenbeine bilden die Decke der Nasenhöhle, d. h. den knöchernen Nasenrücken. Jedes Nasenbein stellt einen langen, schmalen, an beiden Enden leicht aufgebogenen, hohlsondenartigen Knochen dar, welcher eine schmale, in der Längsrichtung schwach eingebogene Oberfläche (**Superficies facialis**), 2 schmälere Seitenflächen und eine ventrale, rinnenartige Fläche, die **Superficies nasalis** besitzt. Die mediale Seitenfläche, **Margo nasalis**, legt sich an die der anderen Seite an und bildet mit ihr die gegen die Nasenhöhle kammartig vorstehende **Crista nasalis** mit dem **Sulcus ethmoidalis**, welch' letzterer zur Aufnahme der Nasenscheidewand dient. Die laterale Seitenfläche (**Margo lateralis s. maxillaris**) legt sich dem Maxillare (VIII) und Intermaxillare (IX) an. Die Innenfläche (**Superf. nasalis**) besitzt nahe dem medialen Rande eine Leiste zum Ansatze von Conchae ethmoidales und der Concha superior (**Crista turbinalis anterior**); diese Leiste wendet sich schräg oral vom medialen zum lateralen Rande und grenzt eine tiefere und längliche, orale Grube von einer breiteren, aboralen **Fossa ethmoidalis** ab. — Das freie Ende ist verhältnismässig breit und läuft lateral in eine Spitze aus (**Proc. nasalis**) [illegible], an dem sich die Nasenknorpel befestigen. Die freien Enden beider Nasenbeine bilden einen bogenförmigen Ausschnitt zwischen beiden Proc. nasales, die **Incisura nasalis**. Diese Incisur bildet mit der des Intermaxillare die knöcherne Begrenzung des Naseneinganges. Das aborale Ende spitzt sich medial zum **Proc. frontalis** ([illegible]) zu. Beide Proc. frontales schieben sich in die dreieckige Incisura nasalis der Ossa frontalia ein. — **Sinus nasales** der Spongiosa sind nicht vorhanden.

Verbindungen. Das Os nasale verbindet sich lateral mit dem Stirn- (III), Ober- (VIII) und Zwischenkieferbeine (IX) (Sutura naso-maxillaris, naso-intermaxillaris, fronto-nasalis) und medial mit dem Nasenbeine der anderen Seite in der Sutura nasalis ([illegible]).

Conchae nasales (Fig. 17).

Man unterscheidet eine grössere, ventrale **Concha inferior** (c) und eine kleinere, dorsale **Concha superior** (d). Die letztere befestigt sich an der Crista turbinalis des Os nasale, ist mit dem Os ethmoideum verbunden und ragt in die Sinus frontales hinein. Die ventrale, grosse Muschel (c), die an der Crista turbinalis des Os maxill. sup. sich befestigt, erscheint sehr

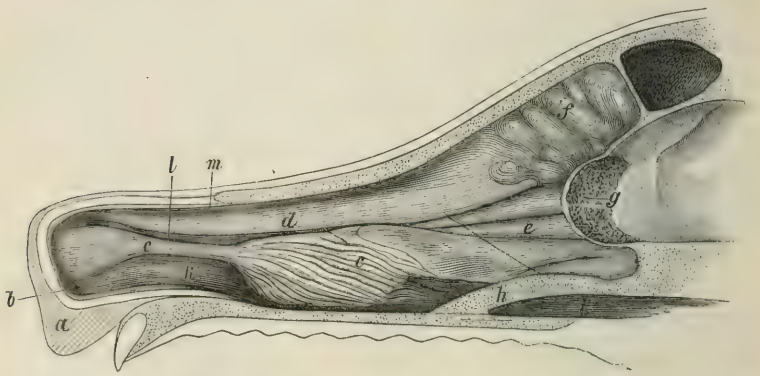

Fig. 17. Nasenhöhle (von der medialen Seite gesehen; die Nasenscheidewand ist entfernt). a Oberlippe, b Ausgangsöffnung des Thränenkanales, c Concha inferior., d Concha super., e Cellulae ethmoidales, soweit die Regio olfactoria reicht (aboral von der punktierten Linie), f die übrigen Cellulae, welche zum Teil in die Stirnhöhle ragen, g Lamina cribrosa oss. ethmoid., h ein Teil des Vomer, i Fossa gutturalis, k ventraler, l mittlerer und m dorsaler Nasengang.

kompliziert; sie besteht aus vielfach gewundenen, zahlreich in einander geschachtelten Knochenplättchen. 2 Hauptlamellen sind vorwärts und rückwärts gerollt, an ihnen sitzen sekundäre und tertiäre Seitenlamellen; diese bilden kleine Düten, die vom mittleren Nasengange ihre Zugänge finden.

Mandibula. Maxilla inferior (Fig. 18).

Die Mandibula besteht beim Hunde aus 2 seitlichen Hälften, die in der Regel nicht fest mit einander verwachsen. An jeder Hälfte unterscheidet man den zähnetragenden **Corpus** und den **Ramus**. Die beiden Körper stossen in einem spitzen Winkel, dem Kinnwinkel (**Angulus mandibulae**), zusammen und sind hier durch eine Symphyse (**Symphysis mandibulae**) vereinigt und stellen so einen einzigen Knochen dar, **Corpus mandibulae** (c). Der Raum zwischen

beiden Körperhälften heisst der Kehlgang. Die Vereinigungsstelle springt zuweilen ventral etwas vor (Protuberantia mentalis).

1. **Corpus. Körper.** An jeder seitlich komprimierten Körperhälfte unterscheidet man eine laterale und eine mediale Fläche, einen dorsalen und ventralen Rand, ein orales und ein aborales Ende. Die laterale Fläche (**Facies masseterica** und **buccalis**) ist leicht gewölbt und rauh; gegen das orale Ende hin bemerkt man an ihr neben einander ein grosses und ein kleines Loch (**Foramina mentalia**) (m), als Ausgangsöffnungen des **Canalis alveolaris**, in welchem die A. und der N. alveolaris inf. verlaufen; gegen das aborale Ende befindet sich an ihr eine tiefe Grube (**Fossa masseterica**) (h), die mit der Grube des Astes verschmilzt und dorsal seicht verläuft. Die mediale Fläche (**Facies pterygoidea** und **lingualis**) ist leicht gewölbt, gegen ihr aborales Ende besitzt sie ein spaltartiges Loch, **Foramen maxillare posterius** (**mandibulare** s. alveolare) (l als Anfangsöffnung des **Canalis alveolaris** und ventro-caudal von diesem eine rauhe Stelle für den M. pterygoideus. Nahe dem Alveolarrande besitzt sie eine schwache, abgerundete Längsleiste, die **Crista mylohyoidea** für den M. mylo-hyoideus. Die **Fossa pterygoidea** fehlt. — Das orale Ende beider Körper zusammen bildet eine Knochenpartie, **Corpus mandibulae**, an der man eine fast ebene **Superficies lingualis** (c), eine rückwärts abfallende **Superficies labialis** s. mentalis und einen **Margo dentalis** für die Insertion des M. depressor labii inf. und der Lippen unterscheiden kann. In letzterem sitzen die Alveolen für 6 (jederseits 3) Schneidezähne. — Der ventrale Rand ist gewölbt und frei, abgerundet und in der Höhe des letzten Backzahnes rauh (Insertio des M. biventer); kurz vor dem aboralen

Fig. 18. Mandibula (von der rechten Seite und vorn gesehen). a Rechte, b linke Mandibularhälfte, c Corpus mandibul. (Superficies lingualis), d Alveolarrand, e Proc. angularis, f Proc. condyloideus, g Proc. coronoideus, h Fossa masseterica, i Crista coronoidea, k Crista condyloidea, l Foramen maxillare poster., m Foramina mentalia, n Lin. masseterica, o Incisura semilunaris sup.

Ende biegt er sich auf, um sich dann wieder abwärts zum **Proc. opercularis** (e) zu wenden; der dorsale **Alveolar-Rand** (d) trägt die Alveolen für 7 Backzähne und ist schwach konkav. Die ventralen Ränder stehen einander näher als die Alveolarränder. — Das aborale Ende geht so direkt in den Ramus ascendens über, dass keine deutliche Grenze besteht; der dorsale Rand biegt in einem stumpfen, fast rechten Winkel in den oralen Rand des Ramus ascendens um. Mit dem ventralen Rande geht das aborale Ende in einen hakenförmig gebogenen, horizontalen Fortsatz aus, den **Proc. angularis s. opercularis** (e), (für den M. masseter). Von hier, dem Angulus mandibul., steigt der Rand im Bogen, **Incisura semilunaris inferior,** zum **Proc. condyloideus** (f) auf. Die beiden Flächen des aboralen Endes gehen in die Flächen des Ramus über. Von dem Proc. opercularis zieht über die laterale Fläche gegen das orale Ende der Fossa masseterica eine rauhe Linie, die **Linea masseterica** (n) für den M. masseter. 2. **Proc. s. Ramus ascendens.** Er geht aus dem aboralen Ende des Körpers dorsal hervor und bildet einen seitlich komprimierten Knochenfortsatz, der abgerundet endet. Er zerfällt in den Proc. coronoideus und articularis. Der **Proc. coronoideus s. temporalis** (g) ist der höhere und breitere, orale Ast, der den Gelenkkopf bedeutend überragt und ein wenig aboral gebogen ist. Seine Flächen sind mit Muskellinien (für den Masseter, Pterygoid. und Temporalis) versehen; seine laterale Fläche bildet mit der des Körpers die dreieckige **Fossa masseterica** (h). Diese Grube ist ventral durch einen abgerundeten Kamm, **Crista condyloidea** (k), der zum Proc. condyl. hinzieht, abgeschlossen; dorsal verläuft sie allmählich, oral grenzt sie ein senkrechter Kamm, **Crista coronoidea** (i), ab, der in den oralen Rand des Proc. coron. übergeht. Letzterer ist breit und geht abwärts in den Alveolarrand, aufwärts in den schmalen, fast scharfen Rand des freien Endes des Proc. coron. über. Der aborale Rand, **Margo parotideus,** des Proc. coron. geht in einem schwachen Bogen, **Incisura semilunaris sup.** (o), zum **Proc. articularis s. condyloideus** (f). Der letztere bildet eine quergestellte Gelenkrolle am aboralen Rande des Proc. coronoideus, dorsal vom Proc. angularis, überragt vom Ende des Proc. coronoideus. Diese Rolle passt genau in die Fossa glenoidea des Temporale und bildet mit ihr das Cranio-Mandibulargelenk.

Os hyoides. Zungenbein (Fig. 19).

Das Zungenbein besteht aus 9 durch Knorpel mit einander verbundenen Stücken, von denen drei auf den Körper und 6 Stück auf die Aeste kommen.

a) Der **Körper.** Derselbe besteht aus dem eigentlichen **Corpus (Basis)** und den **Cornua laryngea.** Das erstere (g) ist transversal gestellt und caudo-nasal komprimiert; seine ventrale Fläche ist schwach ausgehöhlt, seine dorsale schwach konvex. Das **Gabelheft** fehlt. An die beiden Enden des Corpus legen sich die **Cornua laryngea, Gabeläste** (f) an, welche caudo-dorsal gerichtet sind und mit dem Schildknorpel (a) artikulieren; sie schliesen den Larynx ein.

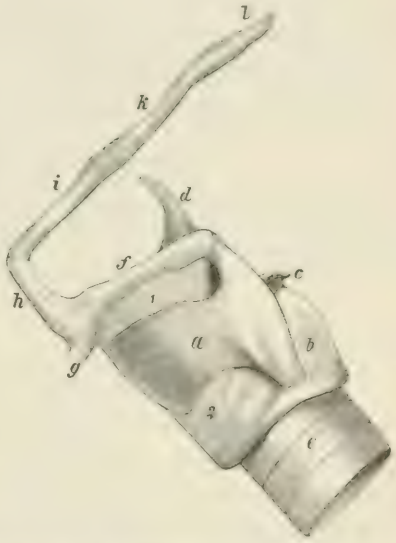

Fig. 19. Zungenbein und Kehlkopfsknorpel (von links gesehen). a Schild-, b Ring-, c Giesskannenknorpel, d Epiglottis, e Trachea, f linkes Cornu laryngeum, g Corpus des Zungenbeines, h Cornu infer., i Cornu med., k Cornu sup., l Knorpel. 1 Lig. thyreo-hyoideum, 2 Lig. crico-thyreoideum.

b) Die **Aeste.** Wir können 3 Paar Aeste, die Rami s. Cornua inferiora, media und superiora unterscheiden. Die **Cornua inferiora (minora)** (h) stehen jederseits mit dem Ende des eigentlichen Corpus in Verbindung und sind nasal gerichtet; sie sind die kürzesten von allen. An sie schliessen sich die **Cornua media** (i) in dorso-caudaler Richtung an; sie besitzen die grösste Länge und stossen dorsal an die gleichgerichteten **Cornua superiora (majora)** (k); an diese setzt sich noch ein kleiner **Knorpel** (l) an, welcher die Verbindung des Zungenbeines mit der Pars mastoidea oss tempor. vermittelt.

All die einzelnen Stücke des Zungenbeines sind lang-cylindrisch, meist etwas komprimiert, vielfach leicht gebogen. Sie dienen den Zungen-, Zungenbein-, Schlund- und Kehlkopfmuskeln zur Insertion

resp. zum Ursprunge und sind vollkommen von ihnen bedeckt; sie schliessen den Zungengrund und den Larynx ein.

Bänder des Cranio-Mandibulargelenkes.

Das Cranio-Mandibulargelenk wird durch einen zwischen die Gelenkflächen der Mandibula und des Os temporum eingeschobenen Zwischenknorpel (**Cartilago interarticularis**) vervollständigt. Ausser ihm findet man, streng genommen, nur noch ein Kapselband.

Ligament. capsulare: Dasselbe ist ein wenig geräumiger Sack, der dem Gelenke straff anliegt; er heftet sich am Rande der Fossa articularis einer- und am Rande des Proc. articularis oss. mandibul. andrerseits an und verbindet sich mit dem Rande des Zwischenknorpels, sodass gewissermassen 2 Kammern entstehen.

Das Kapselband ist im allgemeinen starkwandig, besonders auf der lateralen Seite, wo es durch fibröse Züge (Lig. laterale) verstärkt wird.

Bänder des Zungenbeines.

Das Zungenbein ist sowohl an seiner Verbindung mit der Pars mastoid. oss. tempor. als auch an der mit dem Schildknorpel von einem enganliegenden Kapselbande umgeben.

Die übrigen Bänder zwischen Zungenbein und Kehlkopf s. bei letzterem.

Der Kopf als Ganzes.

Die Knochen des Kopfes teilt man zunächst ein in Knochen des **Schädels** und Knochen des **Visceralskelettes.** Die ersteren zerfallen in Knochen der **Hirnkapsel** (des eigentlichen Schädels) und in Knochen des **Gesichts-** oder des **Antlitzteiles**; die letzteren scheidet man wieder in die Knochen der Nasenregion und der Kieferregion. Zu den Knochen des Visceralskelettes rechnet man den gelenkig mit der Hirnkapsel verbundenen Unterkiefer, das Zungenbein und die Gehörknöchelchen. In der nachfolgenden Schilderung betrachten wir den Kopf ohne Visceralskelett. Man bezeichnet diesen Teil des Kopfes kurzweg als Schädel. Der Gesichtsteil und die Hirnkapsel (Schädelteil im engeren Sinne) liegen hinter- und nicht übereinander.

Man unterscheidet am Kopfe eine dorsale, eine ventrale und 2 Seitenflächen, ein orales und ein aborales Ende, welch' letzteres eine Fläche, das **Planum nuchale** s. occipitale, darstellt. Die **dorsale** Fläche zerfällt wieder in den **Pars cranialis** s. **Fornix cranii s. Calvaria** (Fig. 20 II und III) und in die **Regio facialis** s. nasalis (Fig. 20 VII und VIII). An der Calvaria unterscheidet man wieder das orale Planum frontale (Fig. 20 III) und das aborale Planum parietale (Fig. 20 II). — Die **ventrale**

Fläche zerfällt in die **Basis cranii** (Fig. 23 I, II, III, IV u. VI) und in das **Planum palatinum** (Fig. 23 V, X u. XI), welch' letzteres den Boden der Nasen- und das Dach der Mundhöhle darstellt. Auch an den **Seitenflächen** muss man zwischen dem Angesichtsteile (Fig. 21 VII, VIII u. V) und dem Hirnkapsel- oder Schädelteile und an letzterem zwischen der aboralen Pars temporalis (Fig. 21 X, XI u. II) und der oralen Pars orbitalis (Fig. 21 III, IX u. XII) scheiden.

Der **Schädel** ist in seinem Sagittaldurchmesser bedeutend grösser als im Höhen- und Querdurchmesser. Die grösste Breite besitzt er in der Gegend des Jochbogens (Fig. 23 VIII); er verschmälert sich von hier aus in oraler und aboraler Richtung. Der eigentliche Angesichtsteil allein ist am breitesten in der Höhe des vorletzten Backzahnes. Die grösste Wölbung besitzt der Kopf in der Frontalregion mitten zwischen beiden Augenbogen. Die Profillinie der Hirnkapsel ist schwach konvex, die des Angesichtsteiles mehr oder weniger konkav.

Die **Augenhöhlen** sind seitlich gestellt; ihnen fehlt der aborale und der seitliche Abschluss. Nur ihre mediale Seite wird durch eine Knochenwand, Orbitalteil des Stirnbeines, gebildet.

Die **Nähte** zwischen den Kopfknochen bleiben zum Teil während des Lebens sichtbar, zum Teil verschwinden sie durch Verschmelzen der Knochen untereinander. Bei manchen Rassen bleiben während des ganzen Lebens **Fontanellen** bestehen und zwar vorwiegend als Stirnfontanelle (an der Sutura frontalis) oder als Occipitalfontanelle (an der Sutura lambdoid.). Die erstere findet sich ausserdem fast bei allen Hunden noch 3—6 Wochen nach der Geburt.

I. Die **dorsale Schädelfläche** (**Planum dorsale**, Dach der Schädel- und Nasenhöhle, Dach des Kopfes) (Fig. 20).

a) **Pars cranialis.** Schädeldach, Fornix s. Tegmentum cranii, Calvaria. Die Schädeldecke besitzt eine schwach gewölbte Profillinie und zerfällt in den **Scheitel-** (II) und den **Stirnteil** (III). An der Bildung des **Scheitelteiles** (**Planum parietale**) sind ausser den Ossa parietalia (II) das Os occipitale (I) mit dem Processus interparietalis ($_2$) und die Ossa frontis mit ihrem Pars parieto-temporalis ($_{10}$) beteiligt. Der Scheitelteil, der seitlich ohne Grenze in die Schläfengruben übergeht, besitzt einen je nach der Rasse verschieden entwickelten Mediankamm (**Crista sagittalis**) ($_3$) (für den M. temporalis, attollens und adductor longus auris), der sich oral, an der Grenze zwischen dem Frontale und Parietale, gabelig teilt und in 2 Linien ($_{10}$)

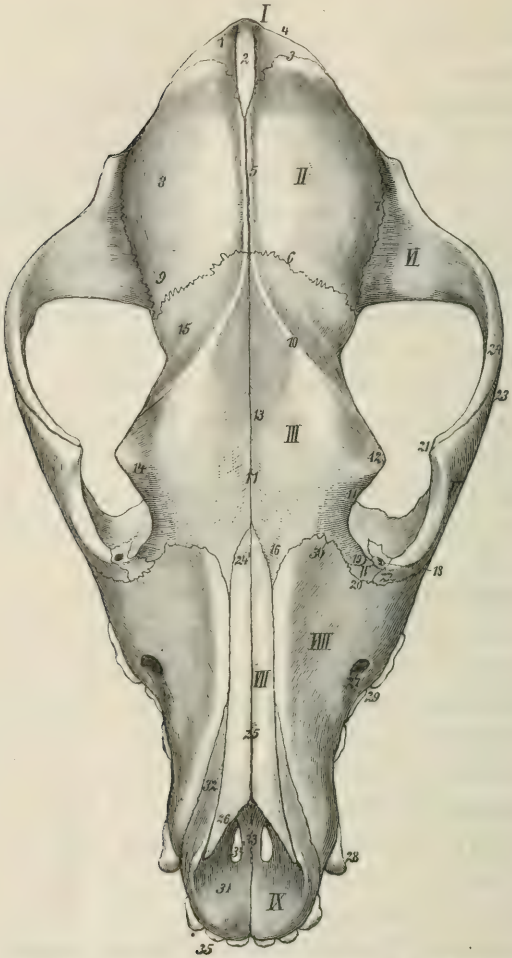

Fig. 20. Frontalansicht (dorsale Fläche) des Kopfes. I Os occipitale, II Os (planum) parietale, III Os (planum) frontale, IV Os lacrymale, V Os jugale, VI Pars squamosa oss. tempor., VII Os nasale, VIII Os maxillare sup., IX Os intermaxillare, 1 Scheitelteil des Occiput., 2 Proc. interparietal., 3 Sutura lambdoid., 4 Lin. nuchal. sup. oss. occipitis, 5 Crista s. margo sagittalis, 6 Sutura (margo) coronal., 7 Sutura (margo) squamos., 8 Eminentia parietal., 9 Planum temporale, 10 Linea semicircular. oss. frontis., 11 Margo orbitalis, 12 Proc. zygomatic., 13 Fossa frontalis, 14 Arcus superciliaris, 15 Pars parieto-temporal. oss. front., 16 Proc. nasalis oss. front., 17 Sutura frontalis, 18 Foramen lacrymale, 19 Proc. maxillar. oss. front., 20 Maxillarrand des Thränenbeines, 21 Proc. orbital. des Jochbogens, 22 Ramus frontalis des Jochbeines, 23 Proc. temporalis des Jochbeines, 24 Proc. zygomatic. oss. tempor., 24' Proc. frontal. des Nasenbeines, 25 Sutura nasalis, 26 Proc. nasalis des Nasenbeines, 27 Foramen infraorbitale, 28 Dens caninus, 29 Dentes molares, 30 Proc. frontal. oss. maxillar., 31 Corpus oss. intermaxillar., 32 Proc. nasalis und 33 Proc. palatin. oss. intermaxillar., 34 Incisura palatina, 35 Dentes incisivi.

übergeht, die im schwachen Bogen lateral zum Proc. zygomaticus (12) verlaufen (**Lineae semicirculares** für den M. temporalis) und die orale Grenze des Scheitelteiles bilden. Aboral ist derselbe durch die kammartige, querverlaufende **Linea nuchal. sup. oss. occip.** (4) begrenzt.

In der Gegend der Sutura coronal. (5) ist der eiförmig gewölbte Scheitelteil am schmalsten und in der Querrichtung flach eingebogen (**Fossa transversa anterior**). Von hier aus nimmt die Breite und Wölbung in aboraler Richtung zu; die stärkst gewölbte Stelle stellt die **Eminentia parietalis s. Tuber parietale** (6) dar. Die breiteste Stelle des Scheitelteiles entspricht der mittleren Schädelgrube. Oral von der Linea nuch. sup. (4) und der Sutura lambdoidea (3) ist das Schädeldach in der Richtung der letzteren leicht eingesenkt (**Fossa transversa posterior**). — Die Schädelwölbung ist je nach der Rasse verschieden (s. Rassenunterschiede). Die **Stirngegend** (**Planum frontale**) (III) ist der vorspringendste, fünfeckige Teil der Dorsalfläche des Kopfes und hat den Pars frontalis des Stirnbeines zur Grundlage. Sie wird aboral durch die Linea semicircul. oss. front. (10), lateral durch den Orbitalrand (11) und oral durch die Sutura naso-frontalis begrenzt; sie ist median stark eingebogen (vertieft) und bildet die sagittale, auf die Nase sich fortsetzende **Fossa frontalis** (13), in deren Mitte die mediane Sutura frontalis (17) sichtbar ist. Die lateral von dieser Grube, nahe dem **Proc. zygomaticus** (12), jederseits befindliche, stärkste Vorwölbung, **Eminentia frontalis**, wird durch eine Erweiterung der Sinus frontales bedingt. Von der Eminentia frontalis dacht sich das Os frontale nach allen Seiten ab. Die Abdachung gegen den Nasenrücken fliesst mit der Fossa frontalis zusammen und entspricht der interorbitalen **Glabella**. Das **Foramen supraorbitale** fehlt; der **Proc. zygomaticus** (12) stellt einen einfachen Höcker dar und dient zur Befestigung des Lig. orbitale.

b) **Die Regio facialis s. nasalis** (Gesichtsabteilung, Planum nasale) wird von den Ossa nasi (VII), den Proc. nasales der Ossa intermaxill. (32) und dem Endabschnitte der Ossa maxillaria superiora (VIII) gebildet. Der freie Rand bildet einen stark konkaven, fast halbkreisförmigen Ausschnitt für die knorpelige Schnauze. Die lang gezogene, viereckige Nasenfläche ist schwach konkav ausgeschweift und geht seitlich in die halbcylindrische Angesichtsfläche über. Die Nasenöffnung ist schräg oval. Gegen den Stirnteil, an der Nasenwurzel, verbreitert sich das Nasendach,

indem der Proc. nasalis des Os frontale (16) und ein kleiner Abschnitt des Os maxill. sup. an seiner Bildung Teil nehmen.

II. **Die Seitenflächen des Kopfes** (Fig. 21). Man unterscheidet an denselben zunächst den aboralen Hirnkapsel- oder Schädel- und den oralen Angesichtsteil. Beide sind durch den Orbitalrand und den oralen Ursprung des Jochbogens (V) von einander geschieden. a) Der **Schädelteil** ist in seiner aboralen Partie gewölbt, in der oralen Hälfte und ventral konkav und zerfällt, abgesehen vom abstehenden Jochbogen, wieder in die Schläfen- und die Orbitalregion, die Fossa spheno-palatina und die Pars pyramidalis.

1. Die **Schläfenregion, Pars s. Planum temporal.** stellt den grössten Teil der **Schläfengrube** (**Fossa temporalis**) dar und wird medial von der Squama des Os temporum (XI) und dem Temporalflügel des Os sphenoideum (36) und lateral vom Arcus zygomaticus begrenzt und reicht von der Linea nuchal. sup. (2) und dem aboralen Wurzelrande des Jochbogens (41) bis zu einer schrägen Linie, die vom Proc. zygomaticus oss. front. (17) zur oralen Wurzel des Proc. zygomaticus oss. tempor. (41) gezogen wird (**Linea orbito-temporalis** für den M. temporalis). In der Höhe dieser Linie geht die Wölbung des Schädeldaches und der Schläfenregion oral in den flach konkaven Orbitalteil über. Die Linea orbito-temporalis bildet gegen ihr aborales Ende eine Leiste, die **Crista orbitalis anterior**, welche die eigentliche Schläfengrube von der oral und ventral von ihr gelegenen Unterschläfengrube trennt. In der Schläfengrube liegt der M. temporalis, der Proc. coronoideus mandibulae und ein Fettpolster.

Die **Unterschläfengrube** (**Fossa subtemporalis** s. infratemporalis) gehört dem Keilbeine an, wird oral und dorsal von der Crista orbit. ant., lateral und caudal von der Fossa articularis, dem Proc. postglenoidalis und dem Os petrosum und medial vom Os pterygoideum und dem Proc. pterygoideus oss. sphenoid. begrenzt. In der Unterschläfengrube finden sich am meisten lateral das **Foramen ovale** (Fig. 23 18) zum Durchtritt der A. meningea media und des Ramus maxillaris inferior n. trigemini, medial und oral von diesem als **Eingang in den Canalis pterygoid.**, in welchem die A. maxillar int. und der Ramus maxill. sup. n. trigemini verlaufen, das **Foramen pterygoideum post.** (Fig. 23 19) und medial vom **Proc. styliform.** (Fig. 23 13), an welchem der M. tensor und levator veli palatini entspringen, das **For. caroticum** (Fig. 23 14).

2. **Die Orbitalregion, Pars orbitalis.** Sie wird von der Pars orbitalis des Frontale, von der Ala orbitalis des Sphenoidale (35)

und dem Os lacrymale (IV) gebildet. Sie ist schwach konkav, **Fossa oculi**, und von der Fossa temporalis nur durch die **Linea orbito-temporalis**, von der Fossa spheno-palatina und subtemporalis nur durch die niedrige **Crista orbit. post.**, die, aboral zwischen Fiss. orbit. (38) und. Foramen pterygoid. ant. (39) verlaufend, zur dorsalen Kante der Oeffnung des Canalis infraorbitalis hinzieht, getrennt. In aboraler und basaler Richtung (gegen das For. opt.) verschmälert sich die Fossa oculi. Man findet an dieser Fläche und an ihren Grenzen: das **Foram. nervi trochlearis** (falls es vorhanden; durch dasselbe tritt der N. trochlearis aus der Schädelhöhle), die **Fiss. orbit.** (38), welche den N. abducens, oculo-motorius, den Ramus ophthalmicus n. trigemini und beim Fehlen eines Foramen n. trochlearis den N. trochlearis aus der Schädelhöhle treten lässt; das **Foram. opti-**

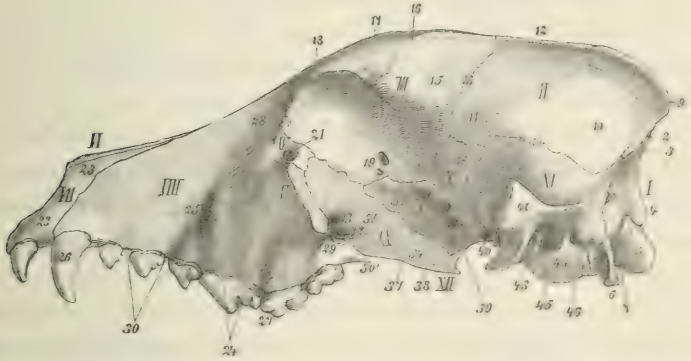

Fig. 21. Seitenansicht des Kopfes. I Os occiput., II Os parietale, III Os frontale, IV Os lacrymale, V Os jugale (abgesägt), VI Os nasale, VII Os intermaxillare, VIII Os maxillare sup., IX Os palatinum, X Os sphenoideum, XI Os temporum (Squama), XII Os pterygoideum. 1 Proc. interparietalis. 2 Linea nuchal. sup., 3 Linea nuch. median., 4 Tuberculum nuchale, 5 Proc. condyloid., 6 Proc. jugular., 7 Fossa condyloidea, 8 Eingang in den Meatus temporal. für die A. meningea postic., 9 Sutur. lambdoidea, 10 Eminentia parietalis, 11 Planum temporale, 12 Crista sagittalis, 13 Sutur. coronalis, 14 Sutur. squamos., 15 Pars parieto-temporal. oss. frontis., 16 Linea semicircularis, 17 Arcus superciliaris, 18 Margo orbitalis, 19 Foramina ethmoidalia, 20 Proc. sphenoidalis oss. frontis., 21 Foramen lacrymale, 22 Corpus oss. intermaxill., 23 Proc. nasalis oss. intermaxill., 24 Juga alveolaria, 25 Foramen infraorbitale, 26 Dens caninus, 27 Dentes molares, 28 Proc. frontalis, 29 Proc. zygomaticus (die Zahl 29 steht aus Versehen etwas zu weit ventral), 30 Proc. alveolaris, 30′ Proc. pterygoideus, 31 Pars sagittalis oss. palatini, 32 Foramen palatin. post., 33 Foramen palato-nasale, 34 Proc. sphenoidalis, 35 Ala orbital. oss. sphenoid., 36 Ala temporal. oss. sphenoid., 37 Foramen opticum, 38 Fissura orbital., 39 Foramen pterygoid. ant., 40 Foramen pterygoid. post., 41 Proc. zygomatic. oss. tempor. (abgesägt), 42 Proc. postglenoid., 43 Eingang in den Meatus temporalis, 44 Bulla ossea, 45 Porus acustic. extern., 46 Foramen stylo-mastoideum.

cum (37) zum Durchtritt des N. opticus, das doppelte **Foram. ethmoidale** (19) für A. und N. ethmoidal., den Eingang in den **Canalis lacrymalis** (21) und die flache Grube für den M. obliquus minor, eine kaum merkliche Fossa lacrym., eine ebenso undeutliche Fossa trochlearis.

Ueber den Arcus zygomaticus s. S. 64.

3. **Superficies s. Pars spheno-palatina.** Sie liegt ventral von der Fossa oculi und wird gebildet von der Pars sagittalis des Palatinum (IX 31), vom Os pterygoideum (XII), von einem kleinen Teile des Orbitalflügels des Sphenoidale (35) und von dem Proc. pterygoid. des Os maxillare sup. (30'). Sie dient dem M. pterygoideus zum Ursprunge. Von der Augengrube ist sie getrennt durch die niedrige Crista orbitalis post. Ihre aborale Abteilung, die an die Fossa subtemporalis grenzt, ist die **Fossa pterygoidea** s. pterygo-palatina; an diese Abteilung schliesst oral die **Fossa spheno-palatina** s. spheno-maxillaris und an diese die **Fossa maxillaris** mit der **Incisura maxillaris,** dem Eingange in den Canalis infraorbitalis an. Lateral wird die letztere vom Maxillare sup. und dem Jugale (V) begrenzt. Alle 3 Abteilungen gehen ohne scharfe Grenze ineinander über. Man findet an dieser Fläche, an der Grenze der Fossa oculi und subtemporalis, das **Foramen pterygoideum ant.** (39) als orale Oeffnung des Canalis pterygoideus; in letzteren mündet von der Schädelhöhle aus das **Foramen rotundum,** durch welches der Ramus maxill. sup. n. trigemini austritt; ferner das **Foramen palatin. post.** (32) als Anfang des **Canalis pterygo-palatinus,** das **Foramen spheno-palatinum** (s. palato-nasale) (33) zum Durchtritt der A. spheno-palatin. und des N. nasalis poster., endlich die **Incisura maxillaris.** — In dem Canalis infraorbitalis verläuft die A. und der N. infraorbitalis, im Canalis pterygo-palatinus die A. und der N. palatinus major.

4. **Pars pyramidalis.** Er liegt zwischen der Linea nuchalis sup., der Sutura occipito-mastoidea, dem freien Rande des Proc. jugularis ossis occipit. (6) und dem Proc. postglenoidalis (42) und stellt ein Dreieck dar, in welchem sich der Meat. audit. ext. (45), das Foramen stylo-mastoid (46) zum Austritt des N. facialis und der Ausgang des Meat. tempor. (43), in dem die V. cerebralis sup. verläuft, befinden. An seiner Bildung beteiligt sich wesentlich die Pars mastoid. und die Pars tympanic. des Os temporum. Die erstere dient dem M. obliquus capit. sup., dem Splenius und dem Longissimus capitis zur Insertion.

b) **Der Angesichtsteil der Seitenfläche** (Kieferregion des

Schädels, Gesichtsfläche) ist dreieckig oder ungleichseitig viereckig. Der lange, aborale Rand (Orbitalrand) reicht vom lateralen Rande des Nasenbeines bis zum vorletzten Backzahne, bildet z. T. den Augenhöhlenrand und dient z. T. dem Jochbeine (V) zum Ansatze. Die dorsale Seite stösst an das Nasenbein (VI) (Nasenrand), die ventrale wird vom Alveolarfortsatze repräsentiert (Alveolarrand) (30); an letzterem entspringt der M. buccinator. Der Nasen- und Alveolarrand verlaufen convergierend gegen das knöchern begrenzte Nasenloch und erreichen dort die vierte, dorso-ventral gerichtete Seite, den Nasenlochrand, der vom Nasenfortsatze des Intermaxillare (23) gebildet wird. — An dieser Fläche befindet sich ungefähr in der Höhe des 3.—4. Backzahnes (Prm. I—II) resp. des betr. Jugum alveolare das **Foramen infraorbitale** (25), in dessen Umgebung der M. levat. labii sup. propr. und der M. caninus entspringen; durch dasselbe verlässt der N. und die A. infraorbital. den gleichnamigen Kanal. Aboral von diesem Loche ist die Seitenfläche am meisten vorgewölbt, breit und mit deutlichen **Juga alveolaria** (21) versehen. Oral von dem Loche dacht sich die Gesichtsfläche ab, wobei der Schädel bedeutend schmaler wird. Die schmalste Stelle befindet sich an Pr. 4 (1. Backzahn); von dort ab tritt oral wieder eine geringe Verbreiterung ein. Dorsal von dem Foramen infraorbitale bildet die Seitenfläche eine grubenartige Längsvertiefung; ventral und aboral von demselben ist die Fläche senkrecht aufsteigend. Die Crista facialis (zygomatica) fehlt.

III. **Planum nuchale** (Fig. 22). Die Nackenfläche des Schädels ist dreieckig von Gestalt; sie läuft dorsal schmal zu und ist ventral breit. Sie wird von der Squama und den Partes laterales des Occiput gebildet. Man kann unter Umständen noch die Pars mastoid. oss. tempor. (II) hierher rechnen. Aus praktischen Gründen haben wir dieselbe indes zur Pars pyramidalis (s. S. 58) gezählt und dort beschrieben. Die Grenzen des Planum nuchale werden von der **Linea nuchal. sup.** (2), die dem M. temporalis, splenius und adductor auris brevis zum Ursprunge resp. zur Insertion dient, der **Sutura occipito-mastoidea** und den **Proc. jugulares** (10) gebildet; an letzteren befestigt sich der M. biventer, die dorsale Portion des M. stylo-hyoideus und der M. rectus capitis lateralis. Man findet an dieser Fläche das **Foramen magnum** (9), die **Tubercula nuchalia** (zur Befestigung des Lig. obturator. post.), die **Linea nuchalis mediana** (1; zur Insertion des M. rect. capit. post.

minor) und **inferior** (3), zur Insertion des M. semispinalis cervic. et capit. und des M. rectus capit. postic. medius, die **Protuberantia occipitalis externa** (5) zur Befestigung der M. rectus capit. postic. major, einen **Eingang** in den **Meatus temporalis** in der Sutura occipito-mastoidea (14), durch welchen die A. meningea postica eintritt, die **Proc. condyloidei** (7) und **jugulares** (10), die **Fossa condyloidea** (11) und das **Foramen condyloid.** (13), durch welches der N. hypoglossus austritt.

Fig. 22. Planum nuchale. I Occipitale, 1 Proc. interparietalis, 2 Linea nuchal. sup., 3 Linea nuchal. infer., 4 Squama (die speziell mit 4 bezeichnete Stelle giebt ausserdem die Linea nuchalis median. an), 5 Protuberantia occipital. extern., 6 rauhe Gruben zur Insertion von Muskeln, 7 Proc. condyloid., 8 Incisur. intercondyloid., 9 Foramen magnum, 10 Proc. jugular., 11 Fossa condyloidea, 12 Pars basilaris oss. occipitis, 13 Foramen condyloideum, II Pars mastoidea oss. tempor., 14 Eingang in den Schläfenkanal.

IV. **Das orale oder nasale Kopfende** (Fig. 21) wird von den Ossa intermaxillaria (VII) gebildet, welche die Dentes incisivi tragen und mit ihrem Proc. nasalis die knöcherne Apertura nasalis zum Ansatze der Nasenknorpel begrenzen.

V. **Die ventrale Kopffläche (Planum ventrale)** (Fig. 23). Sie zerfällt in den aboralen **Schädelteil (Basis cranii externa)** und den oralen **Gesichtsteil (Planum palatinum)**. Beide Teile liegen in verschiedenen Ebenen; der Gesichtsteil liegt mehr ventral als der Schädelteil; sie verlaufen aber beim Hunde fast genau parallel zu einander. a) An der **Basis cranii** kann man wieder 2 Teile, den breiten, aboralen eigentlichen Schädelteil und den schmalen, nasalen Rachenteil (Choanenteil) unterscheiden. Der **Schädelteil** reicht vom Foramen magnum (2) und den Proc. condyloidei (3) bis zu den Ossa pterygoidea (IV). Seitlich begrenzt ihn eine Linie, die vom Proc. jugularis (7) zum Proc. postglenoid. (16) gezogen wird, oral eine Linie, welche die aboralen Enden (Ränder) der Ossa pterygoidea (IV) verbindet. Der mediane Teil wird von dem Os occipitale basale (I) und einem Teile des Körpers des Spenoidale (III), die Seitenteile von den Partes laterales des Os occipitale (3 und 7) und von der Bulla ossea (12) gebildet. Die orale Partie der Seitenteile geht in die Fossa infratemporalis über,

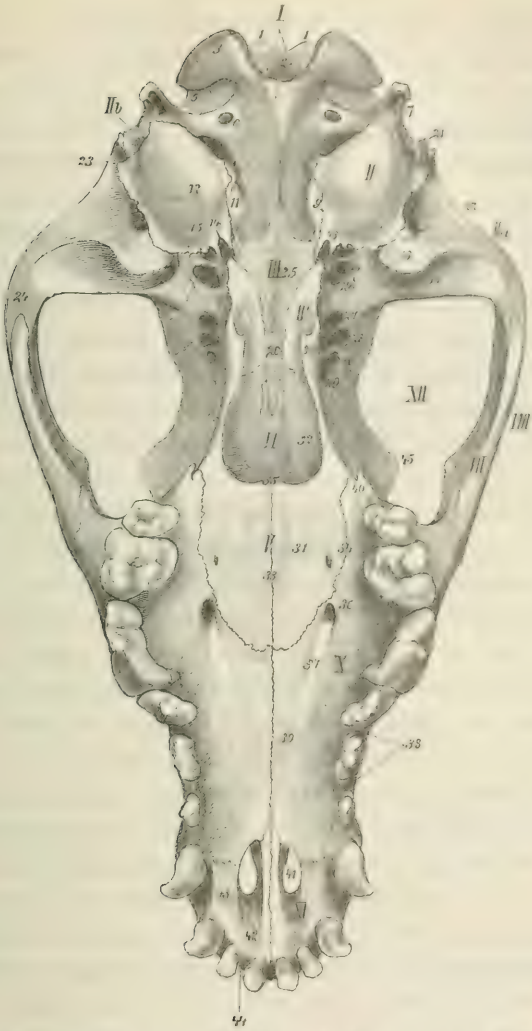

Fig. 23. Basale Fläche des Kopfes. I Os occiput., II Os tempor. pars tympanica, IIa Os tempor. pars squamos., IIb Os tempor. pars mastoidea, III Os sphenoideum, IV Os pterygoid., V Os palatin., VI Vomer, VII Os jugale, VIII Arcus zygomaticus, IX Seitenfläche des Schädels, X Os maxillare sup., XI Os intermaxillare, XII Cavum orbitale. 1 Tubercul. nuchalia, 2 Foramen magnum, 3 Proc. condyloid., 4 Incisur. intercondyloid., 5 Fossa condyloidea, 6 Foramen condyloid., 7 Proc. jugularis, 8 Foramen lacerum und ghorale Oeffnung des Canalis caroticus. 9 Fissura petroso-occipit., 10 Fissura Glaseri, 11 Tubercul. pharyng. laterale, 12 Bulla ossea, 13 Proc. styliformis oss. temp., 14 Foramen caroticum, 15 Tuba Eustachii ossea, 16 Proc. postglenoid., 17 Fossa articularis. 18 Foramen ovale. 19 Foramen pterygoid. post., 20 Eingang in den Meat. temporal., 21 Foramen stylo-mastoid., 22 Porus acusticus externus, 23 Ende der Lin. nuchal. sup., 24 Proc. zygomatic. oss. temporis, 25 Os sphenoidal. post., 26 Os sphenoidal. ant., 27 Foramen pterygoid. accessor., 28 Fissur. orbital., 29 Foramen opticum, 30 Hamulus oss. pterygoid., 31 Pars horizontal. oss. palatin., 32 Pars perpend. oss. palatin., 33 Sutura palatin., 34 Sut. palato-maxill. ventr., 35 Spina nasalis post., 36 Foramina palatina, 37 Sulc. palatin., 38 Proc. alveolar., 39 Proc. palatin. oss. maxillar. sup., 40 Proc. pterygoid. oss. maxill. sup., 41 Incisur. palatina. 42 Corpus oss. intermaxillar., 43 Lateraler Ast des Proc. palatin. oss. intermaxill., 44 Margo alveolaris, 45 Proc. zygomatic. oss. front.

neben welcher sich lateral die Fossa articularis (17) befindet, die in gleicher Höhe mit dem Alveolarrande liegt. An dem Schädelteile bemerkt man ausser dem Genannten die halbkreisförmige **Incisura intercondyloidea** (4), die **Fossa condyloidea** (5) mit dem **Foramen condyloid.** (6) an der Basis der **Proc. jugulares** (7), die **Bulla ossea** (12) und zwischen ihr und dem Occiput eine Grube mit dem **Foramen lacerum** (8), welches dem N. accessorius, glossopharyngeus, vagus und Fäden des Sympathicus zum Durchtritte dient, und dem aboralen **Eingange** in den **Canalis caroticus**, in dem die A. carotis intern. verläuft, die **Tubera pharyngea lateralia** (11) zur Insertion der Kopfbeuger, das **Tuberc. pharyng. medium**, den **Proc. styliformis** (13) der Pars tympanica und die **Fissura petroso-occipitalis** (9). Seitlich von der Uebergangsstelle des Os occipitale in das Os sphenoidale liegt die **orale Oeffnung** des **Canalis caroticus** (14), dann folgt lateral der **Proc. styliformis** (13), dann der Eingang in die **Tuba Eustachii ossea** (15), dann die **Fissura Glaseri** (10), durch welche die Chorda tympani austritt, dann der **Proc. postglenoidalis** (16). Oral von letzterem liegt die **Fossa articularis** (17), oral von der Tuba das **Foramen ovale** (18) und oral und medial neben diesem der **Eingang** in den **Canalis pterygoid.**, das **Foramen pterygoid. post.** (19). Letztere beiden Oeffnungen befinden sich schon in der Fossa subtemporalis.

Zwischen dem Foramen carotic. einer- und dem Foramen ovale und pterygoid. post. andererseits verläuft in nasaler und medialer Richtung eine Rinne, welche oral in den zwischen der Basis des Proc. pterygoid. oss. sphenoid. und dem Os pterygoid. verlaufenden, unbedeutenden Canalis Vidianus einmündet und zur Aufnahme des N. vidianus dient.

Der **Choanenteil** ist bedeutend schmaler als der Schädelteil. Er bildet eine ventral offene, tiefe und breite Längsrinne, die **Fossa gutturalis s. naso-pharyngea**, die knöcherne Grundlage des Nasen-Rachens. Die Seitenwände der Grube, deren freie Ränder in der Höhe des Planum palatinum liegen, bilden 2 schwach gebogene, sagittale Knochenplatten, die von dem Os pterygoideum (IV), dem Proc. pterygoideus oss. sphenoid. und dem Pars sagittalis oss. palat. (32) gebildet werden. Die Decke der Rinne wird von dem Körper des Os sphenoid. (25 u. 26), dem aboralen Teile des Vomer (VI) und dem dorsalen Ansatze der Seitenflächen hergestellt. Die Fossa tubae Eust. ist undeutlich. Die Fossa gutturalis geht oral in das **Cavum nasale**, welches dorsal vom Planum palatinum liegt und ventral von diesem abgeschlossen wird, über.

b) Das **Planum palatinum** (Gaumengewölbe, Gaumendach, Gesichtsteil der Ventralfläche) ist lyraförmig, breit, eben und rauh. Es wird von einer grossen, horizontalen Knochenplatte (**Palatum osseum**) gebildet, die aus dem Pars horizontalis des Palatinum (V) und aus dem Proc. palat. des Maxillare (39) und Intermaxillare (41) besteht. Das Planum reicht von den Choanen (dicht aboral vom letzten Backzahne) bis zum Schneidezahnrande (44). Die seitliche, den Zähnen direkt anliegende, etwas erhöhte Partie wird der **Zahnbogen** genannt. Die Knochenplatte ist an den Choanen, woselbst sie am aboralen Rande median die **Spina nasalis post.** (35) besitzt, schmal, verbreitert sich dann rasch und bedeutend, ist am oralen Rande des vorletzten Backzahnes am breitesten und nimmt dann schneidezahnwärts allmählig wieder an Breite ab, sodass sie an den Schneidezähnen ebenso breit ist wie an den Choanen. Das Planum palat. wird seitlich von den **Alveolarfortsätzen** des **Maxillare** (38) und von den Backen- und Hakenzähnen begrenzt. — Man bemerkt an ihm ein wenig aboral vom letzten Backzahne den **Proc. pterygoideus** (40), an der Sutura palato-maxill. ventr. die **Foramina palatina** (36), durch welche die A. und der N. palatinus major austreten, und von ihnen aus in oraler und medialer Richtung verlaufend, den **Sulcus palatinus** (37), ferner die länglich ovalen **Fissurae palatinae** (41), durch welche Zweige der A. palatin. major in die Nasenhöhle treten und das sehr undeutliche **Foramen incisivum**, die **Sutura palatina** (33), die **Sutura palato-maxill. ventr.** (43), die **Sutura palatina transversa** und eine undeutliche **Crista palatina**.

Cavum orbitale (Fig. 21): An jedem Seitenteile des Schädels befindet sich ein freier, lateral nur von einem sagittalen Knochenbogen, dem Arcus zygomaticus, begrenzter Raum, welcher der **Augenhöhle** und der **Schläfengrube des Menschen** (mit Einschluss der Fossa maxillaris, spheno-palat. und pterygo-palatina) entspricht und als **Cavum orbitale** bezeichnet wird. Dasselbe stellt eine einzige, dorsal und ventral offene Höhle dar; man bezeichnet den grossen, länglichen, dorsalen Zugang als **Fissura orbito-temporalis dorsalis** und den breiteren, ventralen Zugang als **Fissura orbito-temporalis ventralis**. Oral wird das Cavum orbitale begrenzt vom Proc. maxillar. oss. frontis, vom Os lacrymale (IV) und Os maxillare (resp. dem Ansatze des Os jugale (V), dorsal vom Os frontis (III), median von dem Pars orbitalis oss. frontis, dem Os palatinum (IX) und dem Os sphenoid. (X), aboral von der Pars squam. oss. tempor. (XI) und den Alae temporales oss. sphenoid. (X).

ventral vom Os pterygoid. (XII), dem Os palatin. (IX) und dem Tuber maxillare, lateral vom Arcus zygomaticus (s. unten). — Das Cavum orbitale anastomosiert mit der Schädelhöhle durch die For. ethmoid. (19), das For. optic. (37), rotundum, ovale und die Fissura orbitalis (38), mit der Nasenhöhle durch den Canal. lacrymalis (21) und das For. spheno-palatin. (33), mit dem Gesichte durch den Canal. infraorbitalis, mit der Mundhöhle durch den Canal. pterygo-palatinus (32). — Die **Augenhöhlen im engeren Sinne (Fossae oculi)** sind aboral und ventral ganz offen; es besteht, abgesehen von den ganz niedrigen Cristae orbitales, keine knöcherne Trennung zwischen ihnen und den Schläfengruben. Angedeutet ist dieselbe durch den Proc. zygomaticus des Stirnbeines (Fig. 20 12), den Proc. orbitalis des Jochbeines (Fig. 20 21) und das zwischen beiden sich ausspannende Lig. orbitale, Teile, welche die Gesichtsöffnung der Augenhöhle aboral begrenzen. Ein wirklicher Abschluss erfolgt nur durch eine Haut, die Periorbita (d. Weitere s. S. 57). Die **Schläfengrube (Fossa temporalis)** wird lateral und aboral vom Jochbogen, speziell vom Proc. zygomatic. oss. tempor. (Fig. 20 24) und dem Proc. tempor. oss. zygomatic. (Fig. 20 23) begrenzt. Die Trennung in Fossa temporalis und subtemporalis ist nur undeutlich; im übrigen s. S. 56, ebenso betr. der Teile Fossa maxillaris, spheno-palatina und pterygoidea S. 58. — Das Cavum orbitale enthält das Auge und seine Adnexe, den M. temporalis, den M. pterygoideus, den Proc. coronoideus, Fett u. s. w.

Der **Arcus zygomaticus** (Fig. 20) wird vom Os zygomat. (V) und dem Proc. zygom. oss. temp. (24) gebildet und stellt einen sagittalen Knochenbogen mit 2 Seitenflächen und einem dorsalen und einem ventralen Rande dar, der zwischen dem aboralen Ende des Os maxillare (VIII) und dem Os temporum (VI) liegt. Er beginnt in der Gegend des vorletzten Backzahnes am Os maxillare, verläuft im weiten Bogen lateral und caudal und anfangs etwas dorsal, wendet sich dann medial und etwas ventral und endet am Schläfenbeine. An beiden Enden geht der Fortsatz in 2 Wurzeln aus, und zwar am Os maxillare in eine dorsale und ventrale, am Os temporum in eine orale und eine aborale. Letztere kommen dadurch zu Stande, dass die sagittale Knochenplatte, die den Arcus bildet, nahe am Os temporum bei ihrer Biegung medialwärts eine derartige Drehung macht, dass ihre mediale Fläche zur dorsalen und die laterale zur ventralen wird. Die Biegung des Bogens ist nach den Rassen sehr verschieden; alles weitere s. unter

„Os jugale und unter Os temporum". Bei anderen Tieren ist der Jochbogen durch eine Querbrücke mit dem Os frontale verbunden. Dies ist beim Hunde nicht der Fall; hier befindet sich zwischen dem Proc. orbit. des Jochbogens (21) und dem Proc. zygomat. des Stirnbeines (12) ein Band, das **Ligamentum orbitale.** — Von dem Jochbogen gehört das Jochbein (V) der eigentlichen Augenhöhle, der Proc. zygomaticus oss. temp. (24) der Schläfengrube an. Das Os zygomat. bildet den lateralen Rand (zur Anheftung des unteren Augenlides) der **Orbita**, ihren aboralen Rand bildet das Ligam. orbitale, ihren medialen Rand der Margo orbit. des Stirnbeines (11), ihren oralen Rand, der aboral etwas vorspringt, der Margo orbit. des Lacrymale (IV) und Frontale.

Die **Lufthöhlen:** Die Kieferhöhle ist nur angedeutet (s. Os maxillar. sup.). Die Stirnhöhlen (Fig. 24 e) sind, namentlich bei grossen Hunden, ausgedehnt. Sie beginnen am aboralen Ende der Ossa nasalia und reichen meist bis an den oralen Rand der Ossa parietalia. Oral stehen sie mit den Nasenhöhlen und den Höhlen der Siebbeinzellen in Verbindung (s. Os front. und Os ethmoid.). Von ihren Innenwänden entspringen dünne Knochenplatten, die wiederum Fortsätze absenden, sodass die grosse, jederseitige Höhle in zusammenhängende Abteilungen zerlegt wird.

Die **Nasenhöhlen (Cavitates nasales**, Nares internae) stellen 2 ziemlich lange, aber schmale Längskanale dar, welche durch eine longitudinale, mediane Scheidewand von einander getrennt werden. Die letztere besteht z. T. aus Knochen z. T. aus Knorpel. Die knöcherne Partie wird von dem sagittalen Teile des Ethmoidale und des Vomer (Fig. 96 c) gebildet und stellt ungefähr das ventrale Drittel der gesamten Scheidewand dar, sodass die Trennung beider Nasenhöhlen durch die knöcherne Wand nur eine sehr unvollkommene ist, vollkommen wird dieselbe erst durch den dorsalen, knorpeligen Teil (Fig. 96 d). Beide Nasenhöhlen öffnen sich nach aussen durch die beiden Nasenöffnungen, **Aperturae nasi externae** (pyriformes h.); caudal fliessen sie dadurch, dass die knöcherne Scheidewand (Fig. 96 c) niedriger wird und schliesslich einen einfachen Kamm bildet, zu einer einzigen Höhle zusammen und gehen durch die **Aperturae nasi internae (Choanae)** in die Fossa gutturalis s. nasopharyngea (Fig. 96 m) über. — Das schmale Dach der Nasenhöhle, welches äusserlich zuweilen median rinnenartig vertieft, sonst aber gewölbt ist, wird wesentlich durch die Nasenbeine (Fig. 20 VII) und den Proc. nasalis des Frontale (Fig. 20 18) gebildet. Die Seitenwand

wird durch den Körper des Maxillare sup. (Fig. 20 VIII) und den Proc. nasalis des Os intermaxillare (Fig. 20 32), der Boden durch den Proc. palatinus der Maxillaria (Fig. 23 39), den Pars horizontalis des Os palatinum (Fig. 23 31) und den Körper und den Proc. palatinus des Os intermaxillare (Fig. 23 XI) hergestellt. In ihm befindet sich nahe dem oralen Ende die durch derbes, fibröses Gewebe verschlossene Incisura palatina (s. Os intermaxillare). Gegen die Schädelhöhle sind die Nasenhöhlen durch die Siebplatte des Siebbeines und den Körper des Keilbeines abgegrenzt. In der Siebplatte befinden sich zahlreiche, kleine Oeffnungen für die Bündel des N. olfactorius und ein grösseres Loch, welches in die Stirnhöhle führt. — Die Nasenhöhlen stehen mit den Stirnhöhlen und Siebbeinhöhlen in direkter Verbindung; sie kommunizieren ferner durch die Choanen mit der Fossa gutturalis resp. der Rachenhöhle, durch den Canalis lacrymalis mit dem Cavum orbitale und durch den Ductus naso-palatin. mit der Mundhöhle. — Die Nasenhöhlen dienen zur Aufnahme der Nasen- und Siebbeinmuscheln, die in Form knöcherner Vorsprünge der lateralen Wand aufsitzen und das Lumen der Höhle bedeutend verengen. (Das Weitere siehe Nasenbein und den Abschnitt: Atmungsorgane.)

Die Schädelhöhle. Cavum cranii (Fig. 24). Sie ist von der Hirnkapsel umgeben und beim Hunde verhältnismässig gross. Die Hirnkapsel und damit auch die Schädelhöhle ist von ovaler Gestalt; ihr sagittaler Durchmesser ist grösser als der transversale. Oral verschmälert sie sich bedeutend, sodass man an ihr einen aboralen (vertebralen), breiten und einen oralen, schmalen Abschnitt unterscheiden kann. Das Dach der Schädelhöhle, die dorsale Wand der Hirnkapsel, wird vom Os frontale, parietale und dem Proc. interparietalis des Occipitale, die Seitenwände werden vom Parietale, vom Frontale (Pars orbitalis), den Alae des Sphenoidale und dem Temporale, die basale Wand wird von dem Occipitale basale und dem Sphenoidale (Corpus), die caudale Wand vom Occipitale und einem Teile des Temporale und die nasale Wand vom Os ethmoideum gebildet. Ueber die **Aussenfläche** der Hirnkapsel s. „Flächen des Kopfes". Die Hirnkapsel besitzt viele Oeffnungen: caudal das Foramen magnum (i), oral die Foramina cribrosa (d) und das For. ethmoidale (d'), seitlich und basal das Foramen opticum (v), rotundum (w), ovale (x), die Fissura orbit. (y) und den Eingang in den Canalis condyloideus (p). Die sämtlichen Oeffnungen dienen zum Durchtritt von Gefässen und Nerven und sind schon bei den

Flächen des Kopfes und bei den einzelnen Kopfknochen beschrieben worden (s. diese). Die **Innenfläche** (Höhlen-, Gehirnfläche) der Hirnkapsel, welche mit Juga cerebralia, Impressiones digitatae und mit Sulci venosi und arteriosi versehen ist, verhält sich wie folgt: Die Decke (Fornix s. Tegmentum cranii) ist gleichmässig gewölbt und, abgesehen vom Tentorium osseum, ohne Zeichen einer Regionenbildung. Median ist die schwache **Crista frontalis** mit dem **Sulcus longitudinalis** bemerkbar. Die Basis cranii zerfällt in 3, in verschiedenen Ebenen liegende, durch Knochenleisten getrennte Abschnitte **(Fossae cranii)**. Der aborale

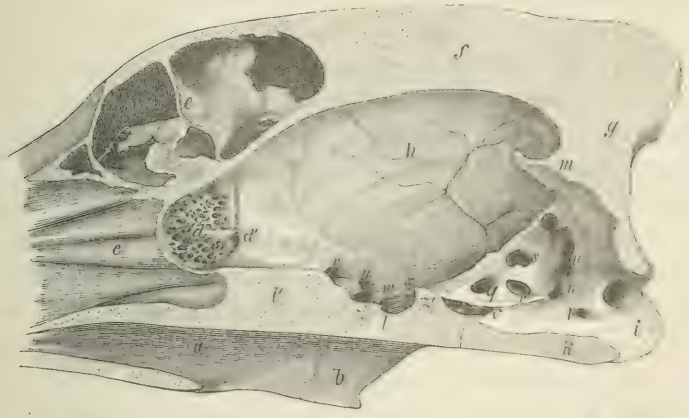

Fig. 24. Innenfläche der Schädelhöhle (Legende s. Fig. 14.)

Abschnitt liegt am tiefsten, der orale am höchsten; der mittlere Abschnitt ist der breiteste und der orale der schmalste.

a) **Fossa cranii anterior.** Sie umfasst die Region des Os sphenoidale anterius (s. S. 26) (P) und ist durch die aborale Kante des Jugum sphenoidale (Crista orbito-sphenoidalis) von der mittleren Grube geschieden. Die Fossa anterior ist schmal, kanalartig. An ihrer Bildung beteiligen sich ausser dem Sphenoidale (P), der Orbitalteil des Frontale und die Siebplatten des Ethmoidale (d), zwischen denen sich die kaum sichtbare Crista galli befindet. Die durch das Siebbein gebildete, nasale Wand ist grubenartig vertieft, **Fossa ethmoidalis s. olfact.**, und enthält die Foramina cribrosa und ethmoidalia (d') und an ihrem aboralen Rande eine vom Foramen ethmoid. aufsteigende Rinne für die A. ethmoidalis. An den Seitenwänden bemerkt man eine Längsleiste, die 2 breite

Furchen scheidet. An dem aboralen Ende befinden sich die schon zur Fossa media gehörigen Foramina optica (v).

In der Fossa cr. anterior liegen die Stirnlappen und Riechlappen, also überhaupt die Vorderlappen des Gehirnes.

b) **Fossa cranii media.** Sie umfasst wesentlich die Region des Os sphenoidale posterius (l). Der mittlere Teil dieser Grube wird von der beim Hunde sehr tiefen **Sella turcica** (mit Sattelknopf und Lehne) (z) eingenommen; oral von der Sella befinden sich an der Grenze zwischen Fossa cr. ant. et media die **Fossa optica** und die beiden **Foramina optica** (v) (die Fissur. opt. fehlt) und seitlich von der Sella neben den Sulci carotici die **Fiss. orbitalis** (y), das **Foramen rotundum** (w), das **For. ovale** (x) und das **Foramen caroticum internum** (o). Seitlich von diesen Löchern befindet sich eine Leiste und seitlich von dieser eine grosse Grube mit **Juga cerebralia** und **Impressiones digitatae** für die Schläfenlappen des Grosshirnes. Am aboralen Rande der Grube ist der **Sulcus der A. meningea media** und der undeutliche **Sulcus petrosus super.** zu sehen. An der Grenze zwischen Parietale und Temporale bemerkt man caudal die **Oeffnung des Meat. temporalis**, der innerhalb des knöchernen Zeltes mit dem der anderen Seite zusammenfliesst. — An der Wand der mittleren Schädelgrube sind die **Sulci meningei**, besonders die für die A. meningea media, auffallend deutlich. — An der Bildung der mittleren Schädelgrube beteiligen sich ausser dem Sphenoidale ein Teil des Parietale, des Frontale und des Temporale; von der Fossa cr. poster. wird sie durch die das Tentorium osseum fortsetzende **Crista petrosa** (s. S. 33), von der Fossa ant. durch die **Crista orbito-sphenoidalis** (s. S. 27) geschieden. — In ihr liegt der grösste Teil des Gehirnes.

c) **Fossa cranii post.** Sie umfasst die Region des Occipitale (k) und reicht von der Sattellehne (z') und der Crista petrosa des Os tempor. resp. den Seitenkämmen des Tentorium osseum (m) bis zum Foramen magnum (i) und zur Protuberantia occipitalis interna. Ausser dem Occipitale beteiligt sich an ihrer Bildung noch ein Teil des Temporale. Sie beherbergt das Cerebellum und die Medulla oblongata. Für die Aufnahme der letzteren ist der mediale Teil der Grube vertieft **(Clivus Blumenbachii).** An der Innenfläche des Os petrosum findet man den **Porus acust. int.** (r) mit den Eingängen zum Canal. Fallop. und zum Aquäduct. cochleae und vestibuli; zwischen dem Felsenbeine und dem Occipitale befindet sich die Schädelöffnung **des Foramen lacerum** (n); weiter caudal

und etwas ventral liegt der **Eingang** in den **Canalis condyloideus** (p), seitlich von ihm befindet sich in der Wand des Occiput ein sowohl in seinem Lumen als in seinem Vorkommen inkonstanter Kanal (t) zur Aufnahme des Sinus occipital. anter. und am meisten caudal das **Foramen magnum** (i). In der Crista petrosa findet sich ventral ein kurzer Kanal (q), der aboral in die Fossa post., oral in die Fossa media mündet und für den N. quintus bestimmt ist. Auch an der Wand der Fossa post. kommen Linien, Furchen, Juga, blind endende Gruben und dergleichen vor.

Die Zähne (Dentes) (s. Fig. 18 u. 23).

Der Hund besitzt 12 Schneide-, 4 Haken- und 26 Backenzähne, sodass die Zahnformel folgende ist $J\,\frac{3.3}{3.3}\;C\,\frac{1.1}{1.1}\;P\,\frac{4.4}{4.4}\;M\,\frac{2.2}{3.3} = 42$.

Auch an den Zähnen des Hundes unterscheiden wir die in der Alveole steckende Wurzel, die das Zahnfleisch überragende Krone und zwischen beiden eine mehr oder weniger tiefe Einschnürung, das Collum. — Die Grenze zwischen Collum und Krone (die Kronenbasis) ist durch einen hervorstehenden, ringsum den Zahn verlaufenden Rand (**Cingulum**) deutlich ausgeprägt.

a) **Dentes incisivi (J_1—J_3). Schneidezähne.** Dieselben sind zu je 6 in die Alveolen des Zwischen- und Unterkiefers eingekeilt und stehen gedrängt in einem flachen Bogen. Ihre Wurzeln sind ungeteilt, stecken fest im Kiefer und konvergieren ein wenig nach der Medianlinie. Die Krone, welche von der Wurzel durch einen Hals abgesetzt ist, lässt eine Lippen- und eine Mundhöhlenfläche erkennen und ist im allgemeinen dreilappig. Die Lippenfläche ist gewölbt, die Mundhöhlenfläche etwas vertieft und am Oberkiefer mit 2, am Unterkiefer mit 1 Furche versehen. Beide Flächen stossen in einem bei jungen Hunden scharfen Rande zusammen; bei älteren Tieren ist derselbe infolge der Abnutzung des Zahnes mehr oder weniger stumpf. Die 3-Lappung der Zähne ist am deutlichsten bei J_1 (**Zange**) und J_2 (**Mittelzahn**); die mittlere Spitze (Lappen) ist die grösste, die seitlichen gehen aus dem Cingulum hervor, von ihnen ist die laterale die kürzeste. Beim **Eckzahne** (J_3) des Intermaxillare ist das Mittelblatt sehr gross, während die Seitenspitzen rudimentär sind, sodass dieser Zahn 1-spitzig erscheint, während er am Unterkiefer ebenfalls 3 lappig ist. — Die Incisivi des Hundes sind im allgemeinen klein; die des Intermaxillare sind wieder grösser und stärker als die der Mandibula; in jedem Kiefer sind die medialen (J_1) die kleinsten und die lateralen, die Eckzähne (J_3), die grössten; die

letzteren nähern sich in der Gestalt dem Hakenzahne, weil ihre Mittelspitze hakig gebogen und konisch, fast spitz zulaufend ist.

Die Milchschneidezähne zeigen keinen wesentlichen Unterschied von den bleibenden Schneidezähnen.

b) **Dentes canini (Hakenzähne).** Sie sind bedeutend länger und dicker als die Incisivi, sitzen im Maxillare sup. und der Mandibula zwischen den Schneide- und den Backenzähnen und sind stark entwickelt. Meist bleibt eine grössere Lücke zwischen Canini und Prämolaren und eine kleinere zwischen Canini und Incisivi. Die Canini des Maxillare sind grösser als die der Mandibula. Die Wurzel ist sehr breit und lang und seitlich zusammengedrückt; sie steckt tief im Kiefer, sodass sie die benachbarten Lückenzahnwurzeln übergreift. Die schwach hakenformig gekrümmte Krone ist kegelförmig und ebenfalls seitlich zusammengedrückt. An ihrer medialen, glatten Fläche bemerkt man nahe dem oralen Rande eine Rinne, die vom Halse gegen die Spitze verläuft; sie ist an dem Maxillar-Haken deutlicher als an dem Mandibular-Haken. Gegen den aboralen Rand, der einen deutlichen Längsgrat bildet, findet man eine ähnliche, aber viel schwächere Rinne. An der lateralen Fläche sind mitunter auch 2 Rinnen und eine Lippenwulst wahrnehmbar; doch sind dieselben stets nur sehr undeutlich. Der Hals ist wahrnehmbar, aber nur wenig ausgeprägt.

Die Milchhaken sind stärker gekrümmt, schwächer und sehr spitz.

c) Die Backzähne.

Der Hund besitzt 26 Backzähne, von denen 12 Stück (6 auf jeder Seite) im Alveolarrande des Maxillare und 14 Stück (7 jederseits) in dem der Mandibula stecken.

Man scheidet die Backzähne in die dem Zahnwechsel unterworfenen **Prämolaren** und die demselben nicht unterworfenen **Molaren.** Die ersteren stellen, sowohl im Ober-, wie im Unterkiefer, die ersten (vordersten) 4 Backzähne dar, die übrigen bilden die Molaren. Die Prämolaren bezeichnet man als Pr_1—Pr_4, wobei man die den Molaren zunächst stehende als Pr_1, die dem Dens caninus zunächst stehende als Pr_4 rechnet. Die Molaren, die mit M_1—M_2 (resp. M_3 im Unterkiefer) bezeichnet werden, zählt man von den Prämolaren aus. Die letzteren lassen meist kleine Lücken zwischen sich. — Auch bei den Backzähnen geht die Reibefläche resp. der Reiberand in Spitzen, Höcker, aus. Ausserdem zeigt der

Rand der Kronenbasis oft eine quer verlaufende, leistenartige Erhöhung, die man im allgemeinen als Joch resp. Querjoch bezeichnet.

Der **grösste** Zahn im Oberkiefer ist Pr_1 und im Unterkiefer M_1; er wird als **Reisszahn, Dens sectorius** (Sectoralis, Carnassier, Fleischzahn) bezeichnet. Der zweitgrösste Zahn ist M_1 und nächst ihm M_2 des Maxillare u. s. w. Die Prämolaren nehmen von 1—3 resp. 4 an Grösse ab. M_3 ist stets sehr klein, ebenso wie P_4. Die Wurzel der Backzähne ist durch ein Collum von der Krone abgesetzt.

a) **Die Backzähne des Oberkiefers.** Die 4 Prämolaren sind seitlich zusammengedrückt und besitzen sonach eine laterale (buccale) und eine mediale (linguale) Fläche resp. Wand und einen oralen und aboralen Rand, also schneidende Kronen. Die letzteren erscheinen dreieckig, mit der Basis dem Knochen zugekehrt; anstatt der Reibefläche ist ein Rand vorhanden, der in Spitzen resp. Lappen oder Höcker geteilt ist. Die orale Abteilung des Reiberandes ist schneidend scharf, die aborale ist zwar auch scharf, aber meist durch einen Kerb in 2 Lappen geteilt, wovon der aborale der kleinere ist.

Der Reisszahn erscheint stark zweilappig und ist mit einem Vorjoch versehen. Sein Reiberand geht also in 2 Höcker aus und an seiner medialen Fläche befindet sich nahe am oralen Rande ein kleiner, innerer Höcker (Tuberculum). Der Reisszahn besitzt 3 Wurzeln. — P_2 ist viel kleiner, besitzt 2 Wurzeln und zwei, einen oralen, höheren und einen aboralen, niedrigeren Höcker. Der letztere ist durch eine Kerbe gewöhnlich wieder in 2 Lappen geteilt. Ein Vorjoch fehlt meist. P_3 ist noch kleiner als P_2, besitzt 2 Wurzeln, 1 oralen Haupt- und 2 kleine, aborale Nebenhöcker. — P_4 ist einwurzelig und 1-höckerig; zuweilen kommt noch ein kleiner, aboraler Nebenhöcker vor.

Die 2 Molaren zeigen die seitliche Kompression nicht; sie besitzen eine horizontale, ungefähr 4eckige, mit Höckern versehene Reibefläche. M_1 ist der zweitgrösste Zahn. Ihre laterale Wand ist zweilappig, d. h. sie geht in 2 deutliche, hinter einander liegende Höcker aus. An der medialen Hälfte der Molarfläche des Zahnes finden sich ebenfalls 2 hintereinander liegende, kleine Höcker, von denen der aborale kleiner und unbedeutender ist. Der mediale Rand der Krone springt in Form eines bei jungen Hunden ziemlich scharfen Randes (medialer Pfeiler) über die Reibefläche vor. Dieser Zahn besitzt 3 Wurzeln. M_2 ist bedeutend kleiner als M_1.

Ihre Reibefläche besitzt 2 kleine, laterale und einen kleinen, medialen Höcker. Ihre mediale Wand springt ebenso wie bei M_1 im mehr oder weniger scharfen Rande (als eine Art Höcker) vor. Ein Joch ist schwach erhalten. Der Zahn besitzt 3 Wurzeln.

b) **Die Mandibular-Backzähne.** Die Prämolaren 1, 2, 3, verhalten sich ganz ähnlich wie Pr. 2, 3, 4 im Oberkiefer. Sie sind zweiwurzelig, seitlich komprimiert und besitzen eine scharfe, dreieckige Krone, deren Basis nach dem Knochen gerichtet ist. Der Reiberand derselben ist 2—3 lappig (höckerig) und zwar findet man einen hohen, oralen und 2 niedrige, aborale Höcker, von denen der 2. dem Cingulum angehört, zuweilen noch einen oralen Nebenhöcker. Die Pr_4 ist sehr klein, einhöckerig und einwurzelig; sie besitzt einen deutlichen Hals und wechselt nicht. — Von den Molaren stellt M_1 den Reisszahn dar; derselbe besitzt eine zum grössten Teile blattförmige Krone, die scheerenartig gegen die Pr_1 (Reisszahn) des Oberkiefers wirkt und einen grossen, blattförmigen, oralen und einen kleinen, niedrigen, aboralen Abschnitt erkennen lässt. Der erstere wird durch einen tiefen Kerb wieder in 2 Lappen oder Höcker geteilt, von denen der orale der kleinere, der aborale der grössere ist; an der medialen Seite des letzteren findet sich noch ein kleiner, medialer Höcker. Der aborale Abschnitt der Krone ist von dem oralen durch einen grossen Kerb getrennt und viel niedriger und besitzt zwei kleine Höcker, einen lateralen und medialen. Die M_2 ist klein und zweiwurzelig; ihre horizontale Kaufläche besitzt 2 orale und 1 aboralen, bisweilen auch 2, seitlich nebeneinander stehende Höcker, von denen die ersteren die grösseren sind. Die M_3 ist sehr klein, einwurzelig und besitzt in der Regel 2 kleine Höcker, oder sie ist auch einfach stumpf, kegelförmig.

Milchprämolaren. 1. Im Oberkiefer. Pr_1 ist an der Aussenwand 2 lappig. Das Vorjoch ist erhalten und nach der Zahnmitte gerückt, das Nachjoch ist verwischt. Sie bezitzt 3 Wurzeln und gleicht der M_1 des bleibenden Gebisses. Pr_2 gleicht der Pr_1 des bleibenden Gebisses, ist 2 höckerig und 3 wurzelig; das Vorjoch ist angedeutet. Pr_3 besitzt 1 Haupt- und 1 Nebenhöcker und 2 Wurzeln. — 2. Im Unterkiefer. Pr_1 ist schmaler als die des Maxillare und 3 zackig. Das Querjoch ist angedeutet. — Pr_2 besitzt 1 Haupt-, 2 Nebenhöcker und kein Querjoch. Pr_3 ist sehr klein, besitzt 1 Haupthöcker; die Nebenhöcker sind kaum wahrnehmbar.

Stellung der Zähne. Dieselbe ist nach den Rassen verschieden. Im allgemeinen stehen die Oberkieferzähne in Form einer Lyra, welche die grösste Weite an der Grenze zwischen Pr_1 und M_1 und ihre geringste Weite an der Pr_1 besitzt (Weiteres s. Rasseverschiedenheiten). Die 3 letzten Backzähne stehen meist dicht aneinander; die Prämolaren lassen bei vielen Rassen Lücken zwischen sich und eine Lücke zwischen P_1 und Hakenzahn. Ebenso bleibt eine Lücke zwischen Dens caninus und Eckzahn. Die Schneidezähne stehen dicht aneinander.

Zahnausbruch und Zahnwechsel.

Neugeborene Hunde besitzen noch keine Zähne.

Die Milchschneidezähne erscheinen im Alter von vier bis sechs Wochen, sie werden durch bleibende Schneidezähne ersetzt im Alter von 2—5 Monaten, meist im 5. Monate. — Die Hakenzähne brechen im Alter von 3—4 Wochen durch und werden mit $4^1/_2$—$5^1/_2$—6 Monaten gewechselt. — Die Backzähne Pr_2 u. $_3$ erscheinen bei Hunden in der 3.—4.—6., Pr_1 in der 8. Woche und werden mit 5—6 Monaten gewechselt. — Der Reisszahn erscheint im 4.—5. Monate, M_1 im 5.—6. und M_2 im 6.—7. Monate. P_4 im Unterkiefer bricht im 4.—5. Monate durch. Die Molaren und P_4 wechseln nicht. Mit $^1/_2$—$^3/_4$ Jahren hat der Hund alle bleibenden Zähne. Die spätere Altersbestimmung der Hunde nach den Zähnen ist sehr unsicher. Nach Erdelyi sind die dreilappigen, scharfrandigen Schneidezähne des Hundes schon im 4.—5. Jahre abgestumpft; die Spitzen der Backzähne reiben sich allmählich ab, so dass nur noch die mittlere, höchste Spitze bestehen bleibt. Im höheren Alter verkleinern sich die Kronen der Schneidezähne. Hunde von 8—10 Jahren haben oft nur noch kleine Stumpfe in den Kiefern sitzen. Mit 10—12 Jahren ist die Krone in der Regel verschwunden. Im höheren Alter fallen zuerst die P_4 und dann die Schneidezähne aus. Franck sagt, dass mit 1—2 Jahren die Lappen an J_1, mit 2—3 an J_2, mit 4—5 Jahren an J_3 schwinden.

Rassenunterschiede des Kopfes und der Zähne. Nach der **Gesamtformation** des Kopfes können wir 2 grosse Gruppen von Hunderassen unterscheiden, nämlich

a) diejenigen mit einem langgestreckten, schmalen Kopfe (s. Fig. 25 u. 26) (**Dolichocephali**) und
b) die mit kurzem, breitem Kopfe (s. Fig. 27, 28 u. 29) (**Brachycephali**).

ad a. Zu den Dolichocephalen gehört: Dogge, Hof-, Wind-, Schäfer-, Vorstehhund, Pudel, Bernhardiner und Neufundländer. Bei ihnen verhält sich die **Länge des Kopfes** (gerechnet von der Spina occipitalis externa bis zum Alveolarrande des Intermaxillare) **zur Breite des Kopfes** (gemessen von der lateralen Fläche des einen Jochbogens zu der des anderen) **wie 1 : 0.6 — 0,65** (d. Nähere s. die beigegebene Tabelle); die Breite des Kopfes beträgt mit anderen Worten $^2/_3$ von dessen Länge. Die **Länge der Hirnkapsel** (gemessen von der Spina occipital. extern. bis zum aboralen Ende des Os nasale) **verhält sich zur Länge des Gesichtes** (gemessen vom aboralen Ende der Nasenbeine bis zur Incisura nasalis der letzteren) **wie 1,0 : 0,6 — 0,7** (d. Nähere s. die Tabelle). Das Gesicht

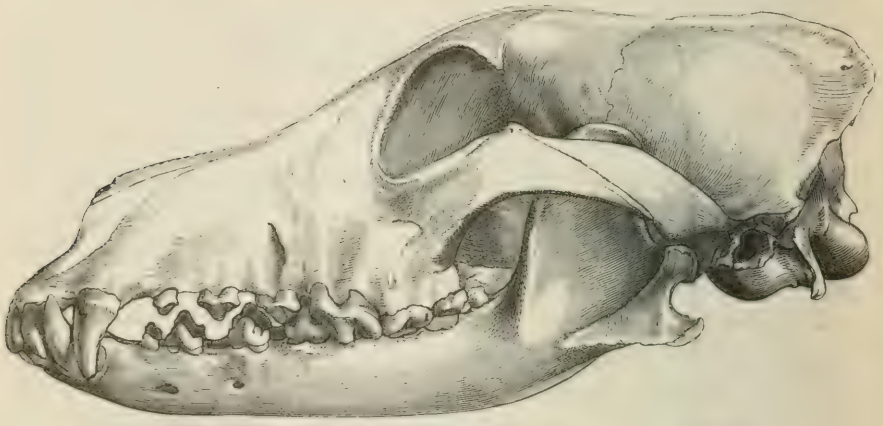

Fig. 25. Kopf eines englischen Windhundes (von der Seite gesehen). Nach Nathusius.

ist im allgemeinen also $^2/_3$ so lang als die Hirnkapsel. Die **Jochbogen** stehen nur wenig ab. Die **Hirnkapsel** ist relativ schmal und besitzt im allgemeinen eine starke **Crista sagittalis**, welche beim Hof- und Schäferhunde meist median gespalten ist, sodass ein enger Spalt zwischen beiden Teilen besteht. Die Crista ist ausserdem gewöhnlich um so stärker, je muskelkräftiger der Hund ist; je höher sie ist, desto schmaler und abfallender erscheint der Schädel. Die **Stirn** ist bei den Rassen dieser Gruppe breit (vielleicht mit Ausnahme des Schäferhundes, bei dem sie meist schmal erscheint), besitzt einen deutlichen **Process. zygomaticus** und eine deutlich ausgeprägte, mediane **Stirngrube**. Die **Nase** ist sehr wenig eingedrückt und verläuft fast gerade, sodass die **Glabella** nur sanft abfällt und die Profillinie der Dorsalfläche des Kopfes nur schwach eingebogen erscheint.

ad b. Zu den Brachycephalen gehören: Mops, Bulldogg und Seidenspitz. Bei ihnen verhält sich die **Länge des Kopfes zur Breite desselben** wie **1,0 : 0,84 — 0,9**, also die Breite beträgt $^7/_8$ der Länge; die **Länge des Schädels zur Länge des Gesichtes** wie **1.0 : 0,3 — 0,36**, mit anderen Worten, das Gesicht ist nur $^1/_3$ so lang als der Schädel. Die **Jochbogen** stehen weit ab. Die **Hirnkapsel** ist kugelig gewölbt und breit und besitzt im allgemeinen keine **Crista sagittalis**; an ihrer Stelle ist vielmehr eine m. o. w. breite, glatte **Interparietalfläche** vorhanden, welche zu beiden Seiten von je einer niedrigen, rauhen Leiste begrenzt ist; die letztere

geht oral in die Linea semicircularis ossis frontis, aboral in die Linea nuchalis sup. oss. occipit. über. Nur beim Bulldogg fehlt bisweilen die Interparietalfläche und die beiden Leisten sind zu einer Crista sagittalis vereinigt. Die **Stirngrube** fehlt oder ist nur ganz schwach angedeutet, sodass die **Stirn** sogar bis zu einem gewissen Grade gewölbt erscheint; der **Process. zygomaticus** ist schwach entwickelt. Die kurze **Nase** ist stark

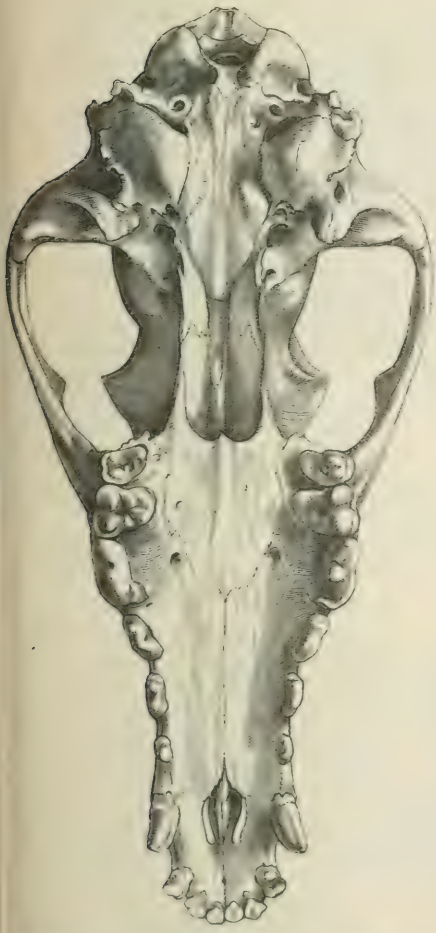

Fig. 26. Schädel des Windhundes (basale Fläche). Nach Nathusius.

Fig. 27. Kopf eines Mopses (von der Seite gesehen). Nach Nathusius.

Fig. 28. Schädel eines Mopses (basale Fläche). Nach Nathusius.

eingedrückt, sodass eine steil abfallende **Glabella** entsteht und die Profillinie der Dorsalfläche des Kopfes stark eingebogen erscheint.

Zwischen beiden Gruppen und gleichsam den Uebergang vermittelnd, stehen weisser Spitz, Pinscher und Dachshund. Beim **weissen Spitze** verhält sich die Länge des Kopfes zur Breite desselben wie 1,0 : 0,75 (0,72) und die Länge der Hirnkapsel zu der des Gesichtes wie 1,0 : 0,44 (0,48).

Die erstere ist kugelig gewölbt; ihr fehlt die Crista sagittalis, an deren Stelle eine in ihrer Breite wechselnde Interparietalfläche vorhanden ist. Die Stirngrube ist verschieden entwickelt, die Nase ziemlich stark eingebogen. Beim **Pinscher** gestaltet sich das Verhältnis der Länge des Kopfes zu dessen Breite wie 1.0 : 0,68 (0.73) und das der Länge der Hirnkapsel zu der des Gesichtes wie 1.0 : 0.51 (0.57). Der Kopf ist ziemlich langgestreckt, die Hirnkapsel eiförmig, kugelig gewölbt, ohne Crista sagittalis, statt deren eine schmale Interparietalfläche vorhanden ist. Die Nase ist leicht eingebogen. Beim **Dachshunde** (Fig. 30) verhält sich die Länge des Kopfes zu dessen Breite wie 1.0 : 0,69 und die Länge der Hirnkapsel zu der des Gesichtes wie 1.0 : 0.57. Der Kopf ist ziemlich langgestreckt, die Hirnkapsel fein, zart und kugelig. Die Crista sagittalis fehlt und ist durch eine mittelbreite, aboral sich verschmälernde Interparietalfläche ersetzt. Die Nase ist mässig eingebogen.

Tabelle der Verhältnis-Zahlen der Kopfdurchmesser bei den einzelnen Rassen:

Rasse	Verhältnis der Länge zur Breite des Kopfes. Die Länge ist gerechnet von der Spina occipit. ext. bis zum Alveolarrande des Intermaxillare; die Breite von einem Jochbogen zum andern.	Verhältnis der Länge der Hirnkapsel zu der des Gesichtes. Die Länge des Schädels ist gerechnet von der Spina occipit. ext. bis zum aboralen Ende der Ossa nasalia, die des Gesichtes von dem letzteren bis zur Incisura nasalis der Nasenbeine.
Dachshund	1,0 : 0,69 (11,4 cm : 7,9 cm)	1,0 : 0,57 (7,0 cm : 4,0 cm)
Windhund (Russischer)	1,0 : 0,5	1,0 : 0,6
Bulldogg	1,0 : 0,9 (11,9 cm : 11 cm)	1,0 : 0,36 (8,5 cm : 3,05 cm)
Mops	1,0 : 0,9 (9,4 cm : 8,3 cm)	1,0 : 0,35
Seidenspitz	1,0 : 0,84 (7,5 cm : 6,3 cm)	1,0 : 0,3 (6 cm : 1,85 cm)
Pinscher	1. Hund: 1.0 : 0.68 (12.6 : 8,6 cm) 2. Hund: 1.0 : 0.73 (12,6 : 9.2 cm)	1. Hund: 1,0 : 0,54 (7,6 : 4,1 cm) 2. Hund: 1,0 : 0,57 (7,9 : 4,0 cm)
Pudel	1. Hund: 1,0 : 0,6 (16,75 : 10,1 cm) 2. Hund: 1.0 : 0.64 (14.85 : 9,8 cm) 3. Hund: 1,0 : 0,6 (14,2 : 8,35 cm)	1. Hund: 1,0 : 0,6 (10,1 : 6,1 cm) 2. Hund: 1,0 : 0,67 (8,6 : 5,85 cm) 3. Hund: 1,0 : 0,64 : (8,7 : 5,6 cm)
Weisser Spitz	1. Hund: 1,0 : 0,75 (10.2 : 7.6 cm) 2. Hund: 1.0 : 0,72 (13,3 : 9.5 cm)	1. Hund: 1,0 : 0,44 (6,9 : 2,3 cm) 2. Hund: 1,0 : 0,48 (8,3 : 4 cm)
Dogge (Ulmer)	1.0 : 0,64 (22,6 cm : 14.6 cm)	1,0 : 0,6 (13,9 cm : 8,3 cm)
Dogge (Dänische)	1. Hund: 1.0 : 0,63 (18.0 : 11.4 cm) 2. Hund: 1.0 : 0.61 (21,5 : 13,2 cm) 3. Hund: 1,0 : 0,63 (11,4 : 7,2 cm)	1. Hund: 1,0 : 0,61 (10,9 : 6,7 cm) 2. Hund: 1,0 : 0,71 (12,3 : 8.7 cm) 3. Hund: 1,0 : 0.63 (11,4 : 7,2 cm)
Hofhund	1,0 : 0,61 (21 cm : 12,85 cm)	1,0 : 0,62 (12,85 cm : 8 cm)
Bernhardiner	1.0 : 0,65 (22,1 cm : 14.3 cm)	1,0 : 0,6 (13,5 cm : 8 cm)
Schäferhund	1.0 : 0,6 (16.4 cm : 9.9 cm)	1,0 : 0.63 (9,9 cm : 6,2 cm)
Neufundländer	1. Hund: 1.0 : 0.59 (20,6 : 12,1 cm) 2. Hund: 1,0 : 0,65 (11,9 : 7,8 cm)	1. Hund: 1,0 : 0,6 (21,8 : 13,0 cm) 2. Hund: 1,0 : 0,6 (13 : 7,8 cm)
Deutscher Vorstehhund	1.0 : 0,64 (20,0 cm : 12,8 cm)	1,0 : 0,66 (11,8 cm : 7,8 cm)

Das Planum palatinum ist in seiner Form abhängig von der Richtung der Zahnbogen des Oberkiefers; verlaufen dieselben ziemlich gerade und dementsprechend fast sagittal, dann sind sie an der Grenze von Pr_1 und M_1 nur wenig ausgeschweift und das Planum palatinum erscheint schmal und lang; so ist es im allgemeinen der Fall beim Windhund, Pinscher,

Pudel, Dogge, Hofhund, Bernhardiner, Schäferhund, Neufundländer und Vorstehhund, also wesentlich bei den Dolichocephalen. Umgekehrt erscheint das Planum palatinum breit und kurz, wenn die Zahnreihe in der aboralen Hälfte stark gebogen resp. ausgebuchtet ist, sodass

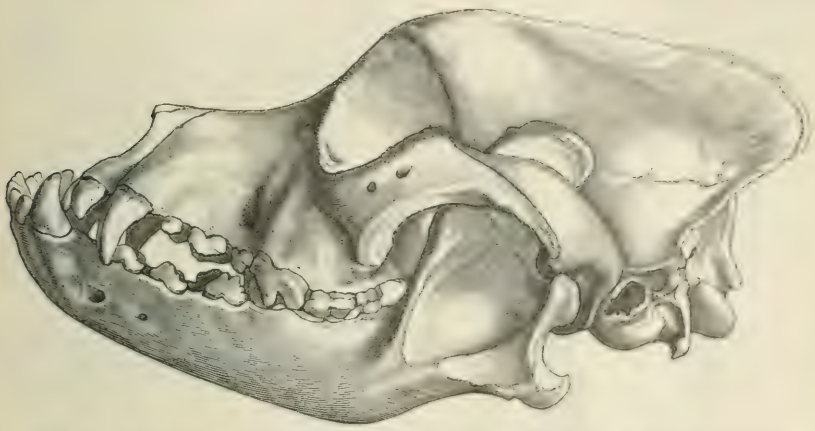

Fig. 29. Kopf eines Bulldogg (von der Seite gesehen). Nach Nathusius.

eine wirkliche Lyra-Form zustande kommt. So fanden wir es besonders beim Mopse, Bulldogg und Seidenspitze, mit anderen Worten bei den Brachycephalen. — In einem gewissen Verhältnisse zum Planum palatinum scheint die Entwickelung der **Fossa gutturalis, des Nasen-Rachen-**

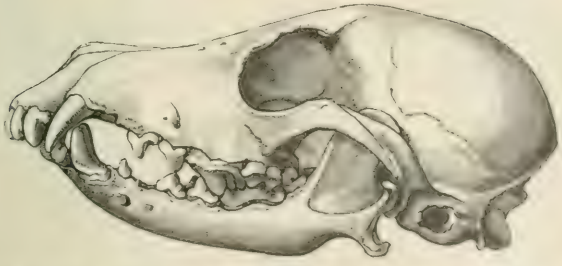

Fig. 30. Kopf eines Dachshundes (von der Seite gesehen). Nach Nathusius.

raumes, zu stehen, wenigstens fanden wir bei den Dolichocephalen meist einen schmalen und tiefen Nasen-Rachen und umgekehrt bei den Brachycephalen vorwiegend eine breite und flache Fossa gutturalis. Ausnahmen von dieser Regel sind jedoch nicht selten.

Das **Planum nuchale** zeigt im allgemeinen die Form eines mit der Spitze dorsal gerichteten Dreieckes. Bei den Brachycephalen erscheint es mehr gerundet und klein und bei den Dolichocephalen scharf dreieckig, grösser, mehr in die Länge gezogen. Die **Lineae nuchales** sind bei

grossen, muskelstarken Hunden (Windhund, Bulldogg, Pudel, Dogge, Hof-, Schäfer- und Vorstehhund, Bernhardiner und Neufundländer) meist deutlich ausgeprägt und steil abfallend, während sie bei kleinen, muskelschwachen Rassen (Dachs, Mops, Spitz) nur rauhe, lateralwärts gebogene Linien darstellen; bei den erst genannten Rassen bildet die **Protuberantia occipitalis externa** einen hohen Querkamm, der mit der Crista sagittalis zusammenfliesst, sodass ein starker Torus occipitalis gebildet wird; bei muskelschwachen Rassen ist die Protuberanz nur noch als Rauhigkeit vorhanden.

Das **Foramen magnum** wechselt in seiner Form ganz auffallend. Nur in den seltensten Fällen ist es nahezu kreisrund (Bulldogg); in den übrigen Fällen überwiegt entweder der Höhen- gegenüber dem Querdurchmesser (Dachs, Mops, Pinscher, Spitz, Hofhund), oder der Querdurchmesser über den Höhendurchmesser (Windhund, Pudel, Dogge, Bernhardiner, Schäferhund, Neufundländer, deutscher Vorstehhund). Im ersteren Falle ist das Foramen

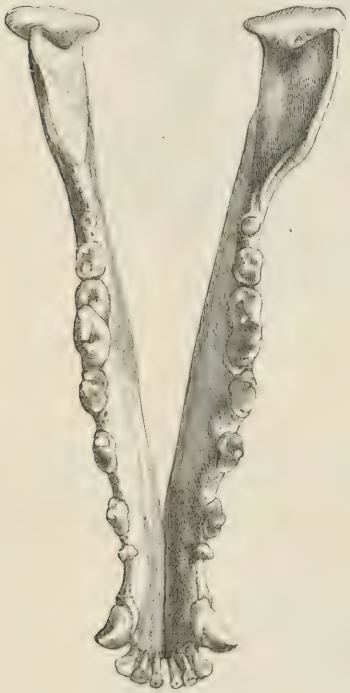

Fig. 31. Unterkiefer des Windhundes. Nach Nathusius.

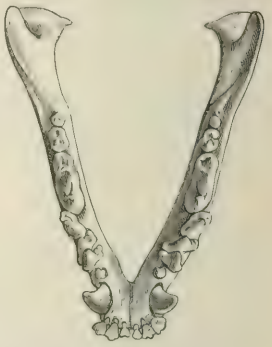

Fig. 32. Unterkiefer vom Mopse. Nach Nathusius.

längs-, im letzteren queroval. Die erstere Form kommt demnach mehr bei kleinen, die letztere mehr bei grossen Hunderassen vor. Bei einzelnen Rassen: Dachs, Mops, Pinscher, Pudel, Spitz, also hauptsächlich bei den kleinen Hunden, ist ausserdem das Foramen magnum dorsal, d. h. nach der Spina occipitalis externa zu ausgebuchtet resp. verlängert; bei diesen Rassen findet man gleichzeitig eine **Bulla mediana** im Verlaufe der Linea nuchalis mediana.

Mandibula. Rassenunterschiede machen sich wesentlich in der verschieden grossen Divergenz der beiden Unterkiefer und der dadurch bedingten, verschiedenen Breite des Kehlganges bemerkbar. Der Winkel, den der letztere bildet, schwankt zwischen 20° und 35°; am kleinsten fanden wir ihn beim Windhunde, am grössten beim Bulldogg und Mopse. Im allge-

meinen ist er grösser bei den Brachycephalen, kleiner bei den Dolichocephalen. Bei den ersteren ist ausserdem der Kiefer meist in seiner Längsrichtung etwas gewölbt. — Die Ausbildung der einzelnen Muskel-Cristen richtet sich auch hier nach der Entwickelung der Muskulatur.

Die **Zähne**. Die Zähne zeigen sowohl in Bezug auf die Stellung als in Bezug auf die Anzahl Abweichungen. Die Stellung derselben ist im Oberkiefer wesentlich von der Richtung und Länge des Zahnbogens abhängig. Der letztere verläuft, wie bei dem Planum palatin. erwähnt wurde, bei den Dolichocephalen ziemlich gerade und fast sagittal und ist relativ lang. Bei ihnen zeigen die Backzähne in Form und Stellung die bekannten Verhältnisse des Canidengebisses, sodass also bei den Molaren der transversale Durchmesser länger ist als der sagittale Durchmesser, während bei den Prämolaren der Längsdurchmesser grösser ist als der Querdurchmesser. Pr_2 ist auch bei den Dolichocephalen etwas schräg gestellt. Zwischen den einzelnen Prämolaren und oral und aboral vom Dens caninus bleiben ausserdem m. o. w. erhebliche Lücken. Wesentlich anders gestaltet sich die Zahnstellung bei den Brachycephalen. Bei ihnen sind die Zahnbogen in ihrer aboralen Hälfte stark ausgebuchtet und relativ kurz: es stehen deshalb die Prämolaren dicht gedrängt, ohne Lücken und mit ihrem Sagittal-Durchmesser m. o. w. quer gerichtet, und zwar am meisten Pr_3, am wenigsten Pr_1. Die Molaren stehen schräg, sodass eine durch ihre Mitte, senkrecht zur Längsachse gelegte Linie mit der Längsachse von Pr_1 einen m. o. w. stumpfen, beim Mopse sogar nahezu rechten Winkel bildet (Nathusius). Im Unterkiefer haben alle Backzähne einen grösseren Längs- als Querdurchmesser und sind sagittal gestellt; nur bei den Brachycephalen sind die Prämolaren bisweilen schräg, mitunter sogar quer gerichtet; bei den Dolichocephalen findet man ebenfalls zwischen den einzelnen Zähnen vielfach Lücken, während dieselben bei den Brachcyephalen fehlen. — Erwähnt sei noch, dass sich die Incisivi nicht immer genau decken: es überragen vielmehr bei einzelnen Rassen (Dachshund, Pinscher, Schäferhund) die Incisivi des Intermaxillare die der Mandibula, während bei anderen Rassen (Mops, Bulldogg etc.) die letzteren die Intermaxillar-Incisivi überragen; bei den übrigen Rassen decken sie sich m. o. w. vollkommen.

Die Canini der Mandibula stehen fast immer weiter oral als die des Maxillare, selbst bei denjenigen Rassen, bei denen die Incisivi des Intermaxillare die der Mandibula überragen (Schäferhund, Pinscher).

Unregelmässigkeiten in Bezug auf die Zahl der Zähne kommen nach Nehring sowohl bezügl. der Incisivi als auch der Backzähne vor. Die Unregelmässigkeiten in Bezug auf die Zahl der Incisivi äussern sich in der Regel in Form einer Vermehrung um 1—2 Stück, sodass wir bei solchen Hunden 7—8 Incisivi finden. Die überzähligen Zähne sitzen meist nur in einer Kieferhälfte. Die Backenzähne sind manchmal an Zahl vermehrt, manchmal vermindert. Die Vermehrung kann sowohl die Molaren als auch die Praemolaren betreffen; die überzähligen Backzähne reihen sich stets an die Enden der Zahnreihe an, stellen also eine Pr_5 oder eine M_3 dar; sie sitzen entweder in beiden Ober- und in beiden Unterkiefern, oder nur in den ersteren resp. letzteren oder nur in einer Kieferhälfte. Bei verminderter Anzahl fehlen die Zähne ebenfalls an den Enden der Zahnreihe, es fehlt mit anderen Worten Pr_4 und M_2 (s. o.). Im allgemeinen findet man (nach Nehring) bei den Dolichocephalen eine Tendenz zur Vermehrung, bei den Brachycephalen hingegen eine Tendenz zur Verminderung der Zahl der Zähne.

Schlussbetrachtung über die Rassen-Unterschiede. Nach der Gesamtformation des Kopfes lassen sich die Hunderassen in 2 grosse Gruppen einteilen:

Gruppe a (Dolichocephahlen): Zu derselben gehört Dogge, Hof-, Wind-, Schäfer- und Vorstehhund, Pudel, Bernhardiner und Neufundländer.

Gruppe b (Brachycephalen): Zu ihr gehört Mops, Bulldogg und Seidenspitz.

Zwischen beiden Gruppen stehen der weisse Spitz, der Pinscher und der Dachshund und bilden den Uebergang.

Die Dolichocephalen besitzen einen langgestreckten, schmalen Kopf, während die Brachycephalen einen kurzen und breiten Kopf haben, denn das Verhältnis der Länge zur Breite des Kopfes ist bei ersteren 1,0 : 0,6 bis 0,65, bei letzteren hingegen 1,0 : 0,84—0,9. Die relativ grosse Länge des Kopfes der Dolichocephalen ist bedingt durch eine stärkere Entwickelung des Gesichtes, denn das Verhältnis der Hirnkapsel zu der des Gesichtes verhält sich bei den Dolichocephalen im Durchschnitte wie 1,0 : 0,65 (also das Gesicht ist bei ihnen $^2/_3$ so lang als die Hirnkapsel), während es sich bei den Brachycephalen im Durchschnitte wie 1.0 : 0,33 gestaltet (das Gesicht ist demnach bei ihnen nur $^1/_3$ so lang als die Hirnkapsel). Der langgestreckte Kopf der Dolichocephalen besitzt ferner fast durchgehends eine hohe, starke Crista sagittalis und eine schmale Hirnkapsel, die durch die hohe Crista steil abfallend erscheint, während die Hirnkapsel der Brachycephalen breit und kugelig gewölbt ist und an Stelle einer Crista sagittalis eine m. o. w. breite, glatte Interparietalfläche besitzt; ihr fehlt ausserdem die Stirngrube, welche bei den Dolichocephalen immer vorhanden ist. Die lange Nase der letzteren ist nur wenig eingedrückt, sodass die Glabella sanft abfällt und die Profillinie der Dorsalfläche des Kopfes nur wenig eingebogen ist; gerade umgekehrt ist bei den Brachycephalen; bei ihnen ist die kurze Nase sehr stark eingedrückt, sodass die Glabella steil abfallend und die Profillinie stark eingebogen erscheint. — Mit dem langgestreckten, schmalen Kopfe der Dolichocephalen ist ausserdem im allgemeinen ein wenig abstehender Jochbogen, ein schmales, langes Planum palatinum, eine enge, tiefe Fossa gutturalis und ein dreieckiges, grosses Planum nuchale mit deutlichen Lineae nuchales und quer-ovalem Foramen magnum verbunden, während wir bei den Brachycephalen einen weit abstehenden Jochbogen, ein breites und nur kurzes Planum palatinum, eine breite, flache Fossa gutturalis und ein kleines, abgerundetes Planum nuchale mit undeutlichen Lineae nuchales und längsovalem Foramen magnum finden. Von der Form des Planum palatinum ist wieder die Richtung der Zahnbogen des Ober- und Unterkiefers abhängig, denn das schmale Planum palatinum der Dolichocephalen ist von ziemlich geraden und fast sagittal verlaufenden, langen Zahnbogen begrenzt, in welchen die Prämolaren im allgemeinen sagittal und vielfach mit Lücken stehen, während die Zahnbogen des breiten und kurzen, lyraförmigen Planums der Brachycephalen ausgeschweift und nur kurz sind, sodass die Zähne in ihnen ohne Lücken und schräg oder quer stehen. Die beiden Unterkiefer zeigen bei den Dolichocephalen im allgemeinen eine geringere Divergenz als bei den Brachycephalen.

B. Brust-(Schulter-)Extremität.

(Extremitas superior h.)

I. Die Knochen des Extremitätengürtels.

Der ventrale Schluss des Extremitätengürtels fehlt dem Hunde. Von der Clavicula findet man nur ausnahmsweise ein Rudiment in Form eines kleinen, knorpeligen oder knöchernen Gebildes, welches in den M. sterno-cleido-mastoideus eingelagert ist. Als Rudiment des Coracoids ist der Processus coracoideus der Scapula zu betrachten.

Scapula. Schulterblatt (Fig. 33 u. 34).

Das platte, unregelmässig dreiseitige Schulterblatt liegt in schräger Richtung an der Seitenfläche des Thorax (s. Fig. 1 b). Der wulstige, dorsale, schwach gewölbte Rand, die **Basis scapulae** (Fig. 33 h h), stösst im stets abgerundeten **Nackenwinkel** (Angulus superior) mit dem oralen (Hals-) und im deutlich eckigen **Rückenwinkel** (Angulus inferior) mit dem caudalen (Rippen-) Rande zusammen. Der Nackenwinkel liegt in der Höhe des Dornfortsatzes des ersten bis zweiten Rückenwirbels, der Rückenwinkel am oralen Rande des dorsalen Endes der fünften Rippe. Das ventrale Ende der Scapula (Gelenkende, **Capitulum scapulae**) liegt vor der ersten Rippe, in der Höhe der Vereinigung derselben mit ihrem Knorpel.

Der scharfe, gewölbte, lateral etwas aufgebogene **Halsrand** bildet gegen das Gelenkende hin eine Einbiegung, die **Incisura scapulae** (Fig. 33 k). Der fast gerade verlaufende, verdickte und abgerundete **Rippenrand**, an dem man ein **Labium laterale** und **mediale** unterscheiden kann, besitzt nahe am Rückenwinkel eine längere, rauhe, verdickte Stelle für den M. teres major (Fig. 33 i) und gegen das Gelenkende hin und lateral Leisten für den M. anconäus longus (Tuberositates infraglenoidales) und unmittelbar über dem Pfannenrande eine rauhe Erhabenheit für den M. teres minor (Tuberculum supraglenoidale posterius).

An die rauhe Basis scapulae lagert sich ein schmaler Knorpelsaum an, der die Stelle des **Schulterblattknorpels** (Cartilago scapulae) vertritt.

Das **Capitulum sc.**, welches durch eine breite, halsartige Einschnürung **(Collum scap.)** vom übrigen Schulterblatte abgesetzt ist,

besitzt eine flache Gelenkgrube (**Cavitas glenoidea**, Gelenkpfanne) (Fig. 33 f), die medial einen kleinen Ausschnitt und halswärts einen dreieckigen Fortsatz bildet. Mit diesem Fortsatze geht ihr Rand halswärts in das vorspringende **Tuber scapulae**, Tuberculum supraglenoideum (Fig. 33 g u. Fig. 34 e), welches dem M. biceps zur Anheftung dient, über. Der medial am Tuber bemerkbare **Processus coracoideus** (Fig. 34 f) (für den M. coracobrachialis) ist klein und rudimentär.

Fig. 33. Scapula (laterale Fläche). a Fossa supraspinata, b Fossa infraspinata, c Spina scapulae, d Basis spinae, e Acromionfläche, f Cavitas glenoidea, g Tuberculum supraglenoideum, h Basis scapulae, i Ursprungsstelle des M. teres major, k Incisura scapulae.

Fig. 34. Scapula (mediale Fläche). a Fossa subscapularis, b Costae, c Muskelleiste für den M. serratus antic. major, d Cavitas glenoidea, e Tuberculum supraglenoid., f Rudimentärer Proc. coracoideus, g Ernährungsloch für ein Vas nutritive der A. circumflex. humer. post.

Die mediale Schulterblattfläche bildet eine ganz flache **Fossa subscapularis** (Fig. 34 a) und ist mit Längsleisten (**Costae** Fig. 34 b, b, b) für den Ursprung des M. subscapularis versehen. Gegen den Nackenwinkel und Halsrand hin ist eine rauhe Fläche (Fig. 34 c, c) sichtbar, die dem M. serratus anticus major und dem M. rhomboideus zum Ansatze dient. Ventral zeigt die mediale Fläche nahe dem Rippenrande ein grösseres Ernährungsloch für ein Vas nutrit. der A. circumflexa humeri post. (Fig. 34 g).

Die laterale Schulterblattfläche wird durch die steile und hohe **Spina scapulae** (Fig. 33 c) in 2 fast gleichgrosse Grätengruben, die **Fossa supra-** und **infraspinata** (für den M. supra- und infraspinatus) geteilt. Die halswärts gelegene, etwas grössere Fossa supraspinata

(Fig. 33 a) verschmälert sich gegen den Nackenwinkel hin, während die Fossa infraspinata (Fig. 33 b) dorsal sehr breit ist, sich aber gegen das Gelenk hin bedeutend verschmälert und sich am Collum sc. verliert. Die Spina scapulae dient dem M. cucullaris, levator scapulae ventralis und deltoideus zur Insertion. Sie beginnt mit einer dreieckigen Rauhigkeit, der **Basis spinae** (Fig. 33 d), aus der Basis scapulae, erhebt sich rasch zu einer bedeutenden Höhe und fällt an dem Collum scapulae steil ab; der dadurch gebildete Winkel, **Acromion scap.** (für den M. deltoideus pars acromialis), wird von einem wenig beträchtlichen Fortsatze, dem **Processus hamatus**, überragt. Am Acromion scapulae bildet die Spina dadurch, dass sich ihr freier Rand aboral umlegt, eine dreieckige Fläche, die **Acromionfläche** (Fig. 33 e). Der vom Acromion zum Collum steil abfallende Rand geht mit der flachen Incisura colli scapulae in den Schulterblatthals über. An der Uebergangsstelle findet sich ein grösseres Ernährungsloch.

Die Scapula bildet mit dem Humerus einen Winkel von 115° und mit einer senkrecht durch das Gelenk und den Rumpf gelegten Ebene einen solchen von 30°.

Verschiedenheiten. Die Länge der Spina scapulae verhält sich im allgemeinen zur Basis scapulae wie 2 : 1 und nur beim Dachshunde wie 4 : 3. Die Incisura scapulae ist flach bei den Doggen, beim Bull-Terrier, Windhunde u. s. w., sie ist kurz beim Jagdhunde, kaum sichtbar beim Bulldogg und Mopse. Die Acromionfläche ist bei allen muskelstarken und grossen Hunden ausgeprägt; bei kleinen und schwachen Hunden fehlt die Fläche oder ist sehr klein (Bulldogg, Wachtelhund, Affenpintscher, Bull-Terrier). Der Processus hamatus überragt die Cavitas glenoidea bei der Dogge, beim Jagdhunde; er erreicht dieselbe beim Bulldogg und Bull-Terrier, bei anderen Rassen steht er zurück. Der Rippenrand verläuft gerade beim Wachtelhunde, beim Windhunde, beim Mopse; bei anderen Rassen ist er gebogen; der Halsrand ist bei fast allen Rassen stark gewölbt. Die Basis scapulae bildet beim Wachtelhunde, Windhunde und Bull-Terrier eine gerade Linie, sonst ist sie konvex.

Bei den Windhunden ist die Scapula lang und schmal, beim Dachshunde kurz und breit.

Die Länge der Scapula beträgt bei den Doggen und Windhunden 17—21 cm, bei Jagdhunden, Bulldoggs u. dgl. 13—14 cm, beim Bull-Terrier 11.5, beim Dachshunde und Mopse 7—8 und beim Wachtelhunde 8 cm.

Der Humerus ist länger als die Scapula (8 : 7), der Radius ist ebenso lang oder kaum länger als der Humerus; die Ulna aber ist wieder länger (Humerus : Ulna wie 17 : 20 oder 16 : 19; Scapula : Ulna wie: 7 : 10).

II. Knochen der Extremitätensäule.

Humerus. Oberarmbein. (Proximale Abteilung der Säule.) (Fig. 35.)

Der Humerus ist beim Hunde verhältnismässig sehr lang. Er liegt in schräger Richtung seitlich am Thorax (s. Fig. 1 c) und zwar am ventralen Ende der vier ersten Rippen resp. deren Knorpel und am Sternum; sein proximales Ende liegt ein wenig vor der ersten Rippe in der Höhe der Verbindung derselben mit ihrem Knorpel, sein distales Ende reicht bis zur Höhe der 4. bis 5. Rippe und liegt, in der Horizontalebene gedacht, etwas fusswärts vom Sternum. Mit dem Schulterblatte bildet der Humerus einen Winkel von 115—120°, mit einer durch das Schultergelenk gelegten Senkrechten einen solchen von ca. 30°, mit dem Radius (bei senkrechter Stellung des letzteren) einen Winkel von ca. 150°.



Fig. 35. Humerus (von der lateralen Seite gesehen). a Caput humeri, b Collum humeri, c Spina humeri, d Tuberculum majus, e Anheftungsstelle des M. infraspinatus, f Epicondylus lateralis, g Spina condyloidea externa, h Fossa supratrochlearis anterior, i Fossa supratrochlearis posterior.

Das proximale Endstück bildet das durch ein **Collum** (b) deutlich abgesetzte **Caput humeri** (a) und zwei durch eine am medialen Rande befindliche, breite Rinne, **Sulcus intertubercularis** (für die Sehne des M. biceps), getrennte Tuberculа, das laterale, grössere, nahezu sagittal gestellte, das Caput überragende **Tuberculum majus** (für den M. supraspinatus) (d) und das kleinere, medial am Caput liegende **Tuberculum minus** (für den M. subscapularis, pectoralis minor und einen Teil des supraspin.). Das Tuberculum majus besitzt an seiner lateralen Seite eine rundliche, glatte Fläche (e) für den Ansatz des M. infraspinatus. Zahlreiche Löcher an dem proximalen Ende dienen Zweigen den A. circumflexa humeri post. zum Eintritte. — An der lateralen Hälfte des Collum humeri findet sich noch eine rauhe Linie für

die Anheftung des M. anconäus post. und brachialis internus. Ein Collum chirurgicum ist nicht vorhanden.

Das bei Dachshunden bedeutend, bei anderen Hunden weniger gekrümmte Mittelstück des Armbeines erscheint leicht spiralig gewunden, weil es im proximalen Drittel seitlich und im distalen Abschnitte caudo-nasal zusammengedrückt ist.

An der lateralen Fläche befindet sich ein Kamm (c), der am proximalen Endstücke des Humerus zwischen dem Caput und dem Tuberculum majus desselben beginnt und hier die **Spina humeri** (zum Ansatze des M. teres minor, anconäus externus und brachialis int.) darstellt. Sie geht fusswärts ununterbrochen in die kammartige Tuberositas für den Ansatz des M. deltoideus, **Tuberculum deltoideum**, über, welche zur Streckfläche des Knochens zieht und hier, ungefähr in der Mitte des Armbeines, in eine rauhe Linie, **die Linea** (Spina) **tuberculi majoris** (für den M. pectoralis major und delto-cleido-mastoideus) übergeht; letztere kommt vom Tuberculum majus und geht als eine niedrige Leiste an der Streckfläche (oralen Fläche) bis zum medialen Rande der Trochlea humeri. An der volaren Fläche des Humerus befindet sich eine 2. rauhe Linie, die **Linea capitis**, die vom Caput bis zum distalen Humerusende reicht. An ihr befestigt sich der M. brachial. int., der sich ausserdem noch an der Linea tuber. maj. anheftet und zwischen beiden Linien in einer flachen Vertiefung (Sulcus radialis hom.?) liegt.

Am proximalen Drittel der medialen Fläche befindet sich noch eine vom Tuberculum minus hals- und fusswärts ziehende, rauhe Linie **(Linea tuberculi minoris)** für die Anheftung des M. teres major, latissimus dorsi, coraco-brachialis und anconäus internus. Auf der dreieckigen Fläche zwischen dieser Linie und der Spina tuberculi majoris liegt der M. biceps brachii. Die dreieckige Fläche zwischen der Spina humeri und der Linea tuberculi majoris bleibt grössten Teiles frei.

Ungefähr in der Mitte der (volaren, caudalen) Beugefläche des Mittelstückes bemerkt man ein Loch für eine A. nutritia (Zweig der A. circumflexa humeri post.).

Das distale Endstück geht in die schräg gestellte und scharf gerandete **Trochlea** über, deren grössere, laterale Hälfte mit dem Radius und deren kleinere, mediale mit der Ulna articulirt. Proximal von der Trochlea befindet sich caudal eine tiefe Grube **(Fossa supratrochlearis posterior** s. olecrani) (i) und oral eine

flache **Fossa supratrochl. anterior** s. cubitalis (h). Die dünne, zwischen beiden Gruben liegende Knochenplatte ist meist von einem Loche (Olecranonloch) durchbohrt, das mit einem Häutchen oder Knorpelblättchen geschlossen ist. Die Trochlea humeri besitzt an beiden Seitenflächen je einen kleinen, beulenartigen Vorsprung, den **Epicondylus lateralis** (s. extensorius) (f) und **medialis** (s. flexorius), An dem stärkeren, medialen, für die Anheftung der Beuger der Handwurzel und der Hand bestimmten Epicondylus befindet sich ein Fortsatz für die Anheftung des M. pronator teres. Am Epicondylus lateralis nehmen die meisten Strecker der Handwurzel und Hand ihren Ursprung. Beide Epicondylen sind uneben, mit kleinen Erhabenheiten und rauhen und glatten Flächen für Sehnenansätze versehen.

Von beiden Condylen zieht auf der caudalen Seite je eine Leiste, die **Spina condyloidea lat.** (für den M. extensor carpi rad., ancon. parv. und supinat. long.) und die **Spina condyl. med.** (zum Teil für den M. brach. int.) an dem entsprechenden Condylus schulterwärts, indem beide konvergieren.

Die Ränder der beiden Fossae supratrochleares gehen als je 2 konvergierende Linien, die sich bald vereinigen und dann verschwinden, auf das Mittelstück über.

Verschiedenheiten. Der Humerus ist beim Wind-, Jagd- und Wachtelhunde lang und schlank und wenig gewunden; bei den Doggen ist er dicker, die Windung wenig ausgeprägt. Beim Dachshunde ist er kurz, dick und stark gewunden und zwar so, dass der Epicondylus lateralis fast oral steht. Die Fossa olecrani ist bei dem Dachshunde und bei den Bull-Terriern meist nicht durchbohrt.

Die Länge des Humerus beträgt bei grossen Hunden 19—24, bei mittleren 12—15 und bei kleinen (Dachs, Mops, Wachtelhund) 6,5—9 cm.

Antibrachium. Vorarm.

(Distale Abteilung der Extremitätensäule.) (Fig. 36.)

Die Grundlage des nahezu senkrecht gestellten Vorarmes (s. Fig. 1 e und d) bilden 2 hinter- und zum Teil nebeneinander liegende Knochen, der **Radius** und die **Ulna**, die am proximalen und distalen Ende gelenkig, also beweglich verbunden, im übrigen aber durch einen Spalt **(Interstitium s. Spatium interrosseum antibrachii)**, in welchem die Membrana interossea antibrachii ausgespannt ist, von einander getrennt sind. Das proximale Ende der Ulna überragt den Radius; die distalen Enden beider Knochen articulieren mit Carpalknochen.

1. Radius. (Speiche.) (Fig. 36 A.)

Das in sagittaler Richtung abgeplattete Mittelstück des Radius ist leicht dorsal gebogen und mit ziemlich scharfen Seitenrändern versehen; die Dorsalfläche ist gewölbt und glatt und die Volarfläche eben oder etwas ausgehöhlt und rauh. Die letztere ist lateral mit einer längsverlaufenden, rauhen Leiste (Crista interossea hom.) zum Ansatze des M. pronator quadratus und am proximalen Drittel mit einem Ernährungsloche für ein Vas nutr. des Ramus inteross. der A. inteross. und distal von diesem zwischen der Leiste und dem lateralen Rande mit einer länglichen Rauhigkeit zur Verbindung mit der Ulna versehen. Am medialen, schwach konkaven, proximal rauhen Rande befestigen sich der M. pronator quadratus und pron. teres. — Gegen das distale Ende hin wird der Radiuskörper unter Abrundung der Ränder nahezu cylindrisch.



Fig. 36. Radius und Ulna (von der dorsolateralen Seite gesehen). A Radius. B Ulna. a Gleit-Rinne für den M. ext. carp. radial., b Gleit-Rinne für den M. ext. digit. commun., c Fovea capitul., d Olecranon, e Rostrum olecrani, f Incisura sigmoidea major, g Proc. coronoideus, h Incisura sigmoidea minor, i Gleit Rinne zwischen Radius und Ulna für den M. ext. digitor. lateralis, k Gleit Rinne für den M. abductor long. et ext. brevis pollic.

Das proximale Endstück bildet ein durch ein wenig ausgeprägtes **Collum** abgesetztes Köpfchen **(Capitulum)** und besitzt 2 Gelenkflächen und zwar eine proximale, seichte, horizontale Gelenkgrube, die **Fovea capituli** (c) zur Articulation mit dem lateralen Abschnitte der Trochlea humeri und eine volare, senkrechte, durch einen scharfen Rand von der ersteren getrennte, konvex gebogene Gelenkfläche zur Articulation mit der Ulna. — Direkt distal von dem Collum radii ist am lateralen Rande eine Beule zur Insertion des Ligam. laterale und am medialen eine rauhe Stelle (Tuberositas radii) für die Endsehne des M. biceps und brachialis internus vorhanden.

Das distale Endstück ist bedeutend stärker als das Mittel- und proximale Endstück. Es besitzt eine horizontale, mit dem

medialen Rande distal etwas vorspringende **(Proc. styloides radii)**, seichte Gelenkfläche zur Articulation mit dem Os carpi radiale und an dem lateralen Rande eine flache, überknorpelte Grube **(Incisura ulnaris radii)** zur Articulation mit der Ulna. Die beiden Seitenränder des distalen Endstückes bilden vorspringende Leisten. An der Dorsalfläche finden sich 3 flache Gleitrinnen, von denen die laterale (b) für die Sehne des M. extensor digit. com., die mittlere (a) für die des M. extens. carpi rad. und die mediale, schmale Rinne (k) für den M. abductor long. et ext. brev. pollic. bestimmt ist. Ueber die Rinne zwischen Radius und Ulna (i) verläuft die Sehne des M. ext. digitor. lateralis. — An der Dorsalfläche der Speiche und lateral liegen die Strecker, an der Volarfläche und medial die Beuger der Handwurzel und der Hand.

2. Ulna. (Lateraler Vorarmknochen, Ellenbogenbein.) (Fig. 36 B.)

Die Ulna kreuzt in der Richtung nach der lateralen und distalen Seite die volare Fläche des Radius, deren proximale Partie sie fast vollständig bedeckt; sie überragt mit ihrem proximalen Endstücke, welches volar am Radius liegt, den letzteren und bildet das volar und dorsal vorspringende **Olecranon** (d) zur Anheftung der Musculi anconäi. Das Olecranon liegt frei am Thorax in einer Transversalebene mit der 4. Rippe und in gleicher Horizontalebene mit der äusseren Sternumfläche.

Der proximale Rand des proximalen Endstückes bildet oral eine Rinne (zur Aufnahme der Sehnen des M. ancon. longus und post.) mit 2 vorspringenden Lippen und geht dann in einen abfallenden, flach konkaven Rand über, der das scharf vortretende **Rostrum olecrani** (e) bildet, an welches sich die abwärts sich verbreiternde und durch eine niedrige, abgerundete Längsleiste in 2 Facetten geteilte, überknorpelte **Incisura sigmoidea major ulnae** (f) (zur Articulation mit dem Humerus) anschliesst. Dieselbe bildet mit ihrem distalen Rande einen kleineren, medialen und einen grösseren, lateralen Fortsatz, den **Processus coronoideus** (g). Zwischen beiden Fortsätzen liegt eine senkrecht gestellte, konkave Gelenkfläche zur Articulation mit dem Radius **(Incisura radial. ulnae s. sigmoidea minor)** (h) und direkt distal von derselben eine flache Grube mit einer lateralen Leiste zur Aufnahme des Radius bei starker Beugung des Gelenkes.

Das Mittelstück ist rauh, schwach (nach vorwärts konvex) gebogen, verdünnt sich gegen das distale Ende hin und hat dorsal eine breite Rinne. Gegen das proximale Ende hin erscheint das Mittelstück platt, dreikantig, gegen das distale Ende hin dagegen fast cylindrisch. Die mediale Fläche des proximalen Teiles besitzt dicht an dem Proc. coronoideus eine deutliche **Tuberositas ulnae**, an der sich der M. biceps br. und brachialis int. anheften. Die laterale Fläche ist mit Längsleisten, Grübchen und Löchern und ungefähr in der Mitte mit einer rauhen, halswärts gewendeten Vorragung **(Tuber ulnae,** zur Verbindung mit dem Radius) versehen. Von den Längsleisten der distalen Partie des Mittelstückes entspringt der M. abduct. poll. long. Die dorso-lateralen Kanten der Ulna stellen die Cristae interosseae dar. Das distale Endstück läuft stumpf zu, überragt den lateralen Rand des Radius **(Processus styloides ulnae)** und bildet eine Gelenkfläche zur Articulation mit dem Os carpi ulnare. An der dorso-medialen Seite ist noch eine glatte Stelle zur Verbindung mit dem Radius vorhanden.

Verschiedenheiten. Der Vorarm ist beim Windhunde sehr lang und schlank, schwach konvex: das Spatium interosseum ist nur in der Mitte deutlich. Bei anderen Hunden ist der Vorarm plumper, dicker, sonst verhält er sich ebenso; beim Mopse und Bulldogg ist er stark, beim Bull-Terrier und anderen sehr wenig gebogen. Beim Dachshunde erscheint der Vorarm kurz und plump, er konvergiert mit seinem distalen Ende mit dem der anderen Seite; das Spatium interosseum ist sehr breit und fast auf die ganze Länge des Vorarmes ausgedehnt; die Ulna liegt z. T. seitlich neben dem Radius; das distale Radiusende ist wieder lateral gerichtet.

Die Länge des Radius beträgt bei grossen Hunden 19—24—25, bei mittelgrossen 14—15, bei kleinen 6,5—9 cm, die der Ulna bei grossen 23 bis 30,5, bei mittelgrossen 14—17 und bei kleinen 8—11 cm.

III. Knochen der Extremitätenspitze (Fig. 37)

Die Extremitätenspitze setzt sich zusammen aus: Carpus, Metacarpus und Phalangen. Der Carpus des Hundes besteht aus 7 Handwurzelknochen, an die sich die fünf gegabelte Mittelhand anschliesst. Diese geht in 5 dreigliedrige Finger resp. Zehen aus, von denen aber der mediale verkümmert ist. Da kein opponierbarer Daumen vorhanden ist, so ist, streng genommen, das Wort Hand durch Fuss, das Wort Finger durch Zehen zu ersetzen.

Carpus. Vorderfusswurzel, Handwurzel.

Die Handwurzel besteht aus 7, in 2 Reihen angeordneten Knochen, von denen 3 auf die proximale, 4 auf die distale Reihe

kommen. In der proximalen Reihe liegt medial das Os naviculare (Os carpi radiale) (3), lateral das Os triquetrum (Os carpi ulnare) (4) und volar und lateral von letzterem das Os accessorium (5). In der distalen Reihe folgen von der medialen nach der lateralen Seite: Das Os carpale primum, secundum (6), tertium (7) und quartum (8). Das Os intermedium der proximalen Reihe (Os semilunare s. lunatum) und die Ossa centralia fehlen.

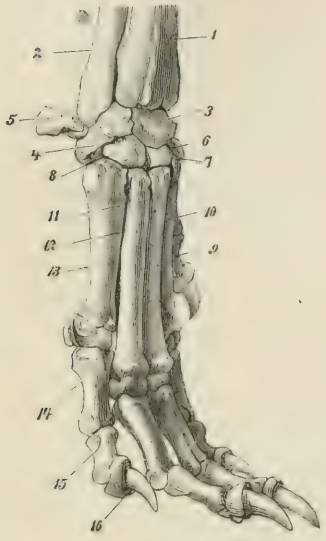

Fig. 37. Extremitätenspitze der Brustgliedmasse (von der lateralen und dorsalen Seite gesehen). Nach Leisering. 1 Radius, 2 Ulna, 3 Os carpi radiale, 4 Os carpi ulnare, 5 Os accessorium, 6 Os carpale secund., 7 Os carpale tertium, 8 Os carpale quartum et quint., 9—13 Mc_1 bis Mc_5, 14 Phalanx prima, 15 Phal. secund., 16 Phalanx tertia der fünften Zehe.

Proximale Reihe:

Das **Os carpi radiale** (s. mediale s. naviculare s. Scaphoid. Kahnbein) (3) besitzt eine proximale, wellenförmig gebogene, zur Articulation mit dem Radius (1) und eine distale, in 3 Abschnitte getrennte, zur Articulation mit dem Os hamatum (8), capitatum (7) und multangulum minus (6) bestimmte Gelenkfläche. Dazu kommt noch eine überknorpelte Stelle am medialen Ende für das Os multangulum majus und eine am lateralen Ende für das Os triquetrum (4). Das mediale Ende des Knochens steht hakenartig über den Radius vor.

Os carpi ulnare (Os triquetrum, dreieckiges Bein) (4). Dieser Knochen hat eine unregelmässig viereckige Gestalt mit einem starken, weit volar und distal bis zum Metacarpus V. (13) reichenden Fortsatze. Er articuliert mit der Ulna (2), dem Os accessorium (5), naviculare (3), hamatum (8) und metacarpale quintum (13). Das Os carpi radiale und ulnare bilden zusammen eine Art Gelenkkopf, der mit den Vorarmknochen articuliert.

Os accessorium (Os pisiforme. Erbsenbein) (5). Es liegt lateral und volar am Carpus und gleicht einem an beiden Enden etwas aufgetriebenen, doppelt so langen als dicken Cylinder. Es besitzt eine fast ebene Gelenkfläche zur Verbindung mit dem Os carpi

ulnare (4) und eine ebensolche zur Articulation mit der Ulna (2). An ihm inseriert sich der M. flex. carpi ulnar.

Os carpale primum (Os multangulum majus, Trapezium). Es ist der kleinste Knochen des Carpus, liegt am meisten medial und articuliert durch je eine Gelenkfläche mit dem Os metacarpi primum (9), Os naviculare (3) und multangulum minus (5).

Os carpale secundum (Os multangulum minus, Trapezoides) (6). Es ist keilförmig und articuliert mit dem Os metacarpale secundum (10), dem Os naviculare (3), Os capitatum (7) und Os multangulum majus.

Os carpale tertium (Os capitatum, Os magnum) (7), ein seitlich zusammengedrückter Knochen, der mit dem Os naviculare (3), metacarpale tertium (11), hamatum (8) u. multangulum minus (5) articuliert.

Os carpale quartum et quintum (Os hamatum s. uncinatum) (8), der grösste Knochen der distalen Reihe, besitzt die Gestalt eines mit der Spitze volar gerichteten Keiles und articuliert mit dem Os naviculare (3), capitatum (7) und metacarpale quartum et quintum (12 u. 13).

Ausser den genannten Knochen findet man an der medialen Seite des Carpus stets einen kleinen, rundlichen Knochen proximal vom Mc 1 und 2 kleine, platte Sehnenknochen an der volaren Seite. Der ganze Carpus ist bei grossen Hunden 6—8—9, bei mittleren 4—6 und bei kleinen 3—3,5 cm breit.

Metacarpus. Mittelhand, Vordermittelfuss (Fig. 37 9—13).

Der Metacarpus wird von 5 cylindrischen, an beiden Enden etwas verdickten Röhrenknochen gebildet, welche von der medialen nach der lateralen Seite gezählt, als Mc 1—Mc 5 bezeichnet werden. Das proximale, volar und dorsal gewölbte Ende **(Basis)** derselben articuliert mit den Carpalknochen, und zwar wie folgt:

Mc 1 (9) mit dem Os multangul. majus,
Mc 2 (10) „ „ „ „ minus (6),
Mc 3 (11) „ „ Os capitatum (7),
Mc 4 (12) „ „ Os hamatum (8),
Mc 5 (13) „ „ Os hamatum (8) und dem Os triquetrum (4).

Das distale Ende **(Capitulum)** articuliert mit den Phalangen. Die Länge der einzelnen Metacarpalknochen ist verschieden. Das Os metacarpale primum (Os metacarpi pollicis) ist der dünnste und kürzeste Knochen; das Os metacarpale tertium et quartum hingegen besitzen die grösste Länge und reichen am

weitesten fusswärts, während ihr proximales Ende von dem des Mc_2 und Mc_5 etwas überragt wird. Der Mc_1 verhält sich zu Mc_3 und Mc_4 wie 1 : 3.

Die Form der Mittelfussknochen ist im allgemeinen cylindrisch; dabei ist aber $Mc_3 + Mc_4$ fast vierkantig, $Mc_2 + Mc_5$ fast dreieckig und Mc_1 abgerundet. — Gegen das proximale Ende besitzen $Mc_3 + Mc_4$ beiderseits und $Mc_2 + Mc_5$ nur medial kleine, seitliche Gelenkflächen zur Articulation mit den benachbarten Metacarpalknochen. Ebensolche Gelenkflächen finden sich am distalen Ende und zwar beiderseits an $Mc_3 + Mc_4$, sowie medial an $Mc_5 + Mc_2$. Die distale Gelenkfläche bildet eine Gelenkrolle **(Trochlea)**, die am Mc_1 durch einen volar vorspringenden Kamme in zwei seitliche Hälften getrennt wird. Proximal von der Trochlea befindet sich dorsal eine Vertiefung und an beiden Seiten eine Bandgrube; letztere fehlt an der lateralen Seite von Mc_2 und Mc_5. — Zwischen den einzelnen Metacarpalknochen bleiben die Interstitia interossea metacarpi.

Am proximalen Ende von Mc_5 endet die Sehne des M. ext. carpi ulnaris, an dem von $Mc_2 + Mc_3$ volar die Sehne des M. flexor carpi radialis und dorsal die des M. ext. carp. radial., am Mc_1 endlich die Sehne des M. abduct. long. pollic.

Phalangen. Finger, Zehen (Fig. 37 14—16).

Das Skelett jedes Fingers resp. jeder Zehe besteht aus einer Reihe von 3 Gliedern, der **Phalanx prima** (Grundphalange) (14), **secunda** (Mittelphalange) (15) und **tertia** (Endphalange) (16), mit Ausnahme der medialen (ersten) Zehe **(Pollux)**, welche nur 2 Glieder besitzt, weil das erste Glied mit dem Os metacarpale primum verschmolzen ist; daher gleicht die distale Gelenkfläche des Mc_1 auch nicht der der anderen Metacarpalknochen, sondern der distalen Gelenkfläche der ersten Zehenglieder. Das zweite und dritte Glied der ersten Zehe sind klein, sodass das distale Ende der ersten Zehe nicht einmal bis zum distalen Ende von Mc_2 reicht. Infolge der verschiedenen Länge des ersten und zweiten Zehengliedes sind die dritte und vierte Zehe länger als die zweite und fünfte, welch' letztere beiden ebenso wie die ersteren beiden fast gleich lang sind. Das erste und zweite Glied stellen je einen kurzen, nahezu vierkantigen Cylinder dar; sie besitzen proximal eine ausgehöhlte, volar durch einen Ausschnitt unterbrochene Gelenkfläche und distal eine volar stark proximal umgebogene Gelenkrolle. An der Volarseite von Phal. I. befinden sich 2 rauhe Leisten für ein

Querband der Beugesehnen. Die zweite Phalange ist etwas kürzer als die erste. Am proximalen Ende besitzt sie einen Ausschnitt; an ihrem distalen Ende befindet sich dorsal eine Grube zur Aufnahme von Phal. 3 bei starker Streckung. An der 2. Phalange inserieren sich die Sehnen des M. flexor digitorum sublimis. Die 3. Phalange (Fig. 38 d) ist an allen 4 Zehen gleich gross und gleicht in ihrer Gestalt der etwas hakenförmig gebogenen Hundekralle resp. einem seitlich zusammengedrückten Kegel, der dorsal und bodenwärts gekrümmt ist; an ihr inserieren sich die Sehnen der beiden Zehenstrecker und des Flexor digitor. profund.

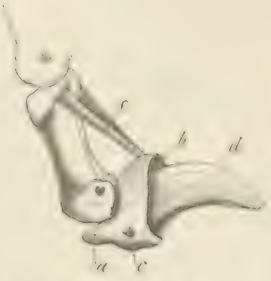

Fig. 38. Phalanx secunda und tertia. Nach Siedamgrotzky. a Ballenhöcker, b Knochenfalz, c Sohlenloch, d Phalanx tertia, e Ligament. dorsalia.

Nahe der Gelenkfläche steht ein das proximale Knochenende umgebendes Knochenplättchen vor, wodurch ein Falz (Fig. 38 b) zur Aufnahme der Basis der Kralle entsteht. — Volar befindet sich gegen das proximale Ende hin eine beulenartige Auftreibung (**Ballenhöcker**, für die Beugesehnen) (Fig. 38 a), neben welcher jederseits ein Loch (Sohlenloch) (Fig. 38 c) für Ernährungsgefässe vorhanden ist.

Ossa sesamoidea. Sesambeine.

Auf der volaren Seite befinden sich auf den Gelenkrollen der Metacarpalknochen 10, also für je einen der letzteren 2 kleine Sesambeine, von denen die medialen die kleinsten sind; ausserdem findet sich zwischen Phalanx secunda und tertia je ein kleiner, Sesambeine vertretender Faserknorpel. — Auf der dorsalen Seite liegen an dem Gelenke zwischen Metacarpus und Phalanx prima und meist auch an dem zwischen letzterer und der Phalanx secunda je 1, demnach zusammen 8 linsenförmige Knöchelchen, mit denen sich die Sehne des M. extensor digitorum communis verbindet.

Bänder der Schulter-Extremität.

Bänder des Schultergelenkes.

Das Schultergelenk besitzt nur ein **Kapselband**. Dasselbe befestigt sich einerseits am Rande der Cavitas glenoidea scapulae, andererseits am Humerus, und zwar am freien Rande des Gelenkkopfes und dem diesem

zugewandten Rande des Tuberculum majus und minus. Am Sulcus intertubercularis setzt es sich unter dem Ringbande des M. biceps brachii auf die Sehne und den Anfangsteil desselben fort und geht schliesslich in dessen Perimysium externum über. — Von der lateralen Fläche des Kapselbandes geht meist ein starker, fibröser Zug ab und inseriert sich am Acromion. Ausserdem fanden sich sehr oft Bandzüge zwischen Acromion und Tuber scapulae (Lig. coraco-acromiale).

Bänder des Antibrachialgelenkes.

1. **Ligament. capsulare.** Dasselbe stellt einen relativ weiten Sack dar, der sich 1. am Humerus befestigt und zwar an den Seitenrändern der Trochlea und in der Umgebung der Fossa supratrochlearis ant. et poster. 2. am Radius rings um die Fovea capituli, aber $^1/_2$—1 cm von derselben entfernt. 3. an der Ulna und zwar an den Rändern der Sigmoidea major et minor. — Seitlich verbindet sich das Kapselband mit den Ligamenta lateralia. — Innerhalb des fibrösen Sackes befinden sich, besonders in der Fossa supratrochlearis ant. et post., schleimig-fettige Massen.

2. **Ligament. mediale.** Dasselbe entspringt am Epicondylus medial. humeri, geht fusswärts über das Gelenk und teilt sich in der Höhe desselben in 2 Schenkel, von denen der orale sich am medialen Rande des proximalen Endstückes des Radius inseriert, während der aborale sich in das Spatium interosseum einsenkt und sich an beiden Knochen, Radius und Ulna, befestigt.

3. **Ligament. laterale.** Es besteht aus 2 Portionen, welche gemeinsam am Epicondylus lateral. humeri entspringen und sich erst in der Höhe des Gelenkes von einander trennen. Die orale Portion geht an den lateralen Rand des Radius, um an der Beule, direkt distal vom Collum, zu enden, während die aborale Portion sich fächerförmig ausbreitet und am dorsolateralen Rande der Ulna in gleicher Höhe wie die orale Portion sich inseriert.

4. **Ligament. radii annulare.** Dasselbe besteht aus Bandzügen, die wesentlich zur Verstärkung des Kapselbandes an der Beugefläche des Gelenkes dienen. Sie beginnen am lateralen Knorren des Radius und ziehen direkt distal von der Fovea capituli quer über die dorsale Radiusfläche hinweg zu dessen medialem Knorren und verschmelzen hier mit der Sehne des M. biceps brachii und brachialis intern. und enden insofern auch an der Ulna. Ausserdem aber strahlen sie von der Mitte nach dem Humerus zu aus und lassen sich bis zur Anheftung des Kapselbandes an letzterem verfolgen.

Verbindung zwischen Radius und Ulna.

1. **Lig. interosseum.** Dasselbe besteht aus Bandmassen, die das Spatium interosseum ausfüllen.

2. **Lig. volare antibrachii** ist ein deutlich abgegrenztes, rundes, elastisches Band, das von der medialen Fläche des Epicondylus medialis humeri an den dorso-medialen Rand der Ulna, direkt über das Rostrum olecrani, geht. Es ist von den in der Ellenbogengrube befindlichen Fettmassen verdeckt.

Die Bänder des Carpus.

Die Carpalknochen stellen in ihrer Verbindung mit dem Antibrachium und dem Metacarpus 2 federnde Winkelgelenke (zwischen Antibrachium und proximaler Knochenreihe und zwischen beiden Reihen des Carpus) und ein straffes Gelenk (zwischen distaler Reihe der Carpusknochen und Metacarpus) dar. Die einzelnen Knochen sind durch straffe Gelenke untereinander seitlich verbunden; immerhin bleibt die Beweglichkeit eine grössere, als bei anderen Tieren. Die Knochen der proximalen Reihe bilden einen condylenartigen Gelenkteil.

A. Gemeinschaftliche Bänder.

Ligamentum carpi capsulare commune. Es bildet 3 Kapseln für die 3 genannten Gelenke und bildet dorsal Scheiden für die Strecksehnen, während es sich volar an das Accessorium anlegt. Die beiden distalen Kapseln stehen durch Oeffnungen untereinander in Verbindung.

Ligamentum laterale ulnare longum und
Ligamentum laterale radiale longum. Beide Bänder, von denen das eine lateral, das andere medial am Carpus liegt, sind beim Hunde sehr schwach, ja fehlen oft. Sie entspringen am Radius resp. an der Ulna und enden am lateralen oder medialen Metacarpalknochen. Sie verschmelzen mit dem Ligam. capsulare.

B. Besondere Bänder.

Diese Bänder verbinden die einzelnen Knochen einer Reihe (**Zwischenknochenbänder, Lig. interossea**) oder die Knochen der einen mit den Knochen der anderen Reihe (**Zwischenreihenbänder, Ligam. intercarpalia**). Dazu kommen noch Bänder, welche die Carpalknochen mit den volar am Carpus gelegenen Sesambeinen verbinden. Die Zwischenreihenbänder sind beim Hunde in sehr grosser Zahl und zwar in grösserer Zahl als bei irgend einem anderen Haustiere vorhanden. Die Bänder werden nach Ursprungs- und Endpunkten genannt und zerfallen darnach in 3 Gruppen: die **Lig. carpi volaria, lateralia und dorsalia.**

Von volaren Bändern seien z. B. genannt: 1 schiefes Band von der Ulna zum Radiale, 1 Band von dem Radius zum Ulnare, 1 Band von dem Accessorium zum Carpale 4 (Lig. piso-hamatum), 1 Band von dem Accessorium zum Mc. 4 und Carpale 3 (Lig. piso-capitatum), Bandmassen von dem Accessorium zum Radiale und Carpale 1 und 2 (Lig. piso-metacarpeum), 1 Band vom Radiale zum Carpale 1 und 2 und Mc. 2 (Lig. lat. inferius radiale breve).

Von Seitenbändern: 1 Band von dem Radius zum Radiale (Lig. laterale sup. radiale breve), 1 Band von der Ulna zum Ulnare (Lig. laterale sup. ulnare breve), 1 Band von dem Accessorium zum Ulnare (Lig. piso-ulnare), 1 Band von dem Accessorium zum Mc. 5.

Von dorsalen Bändern: 1 Band vom Radius zum Ulnare, 1 Band vom Ulnare zum Carpale 4, 1 vom Carpale 4 zum Mc. 5, 1 vom Radiale zum Carpale 3, 1 vom Carpale 3 zu Mc. 3 und 4, 1 von Radiale zu Ulnare. Endlich Bänder von Carpale 1 zu 2, von 2 zu 3 und von 3 zu 4.

Es lassen sich noch mehr Bänder, als hier erwähnt, herauspräparieren. Wir halten eine namentliche Aufzählung der einzelnen Bänder und eine genaue Beschreibung derselben für überflüssig. Dies gehört in eine Monographie über die Hand. Bemerkt sei nur noch, dass die Bandmassen an der volaren Seite (Ligam. carpi volaria s. profunda) bedeutend stärker sind als an der dorsalen Seite. Sie verlaufen zum Teil quer, zum Teil bogig und radiär u. s. w. An der dorsalen Seite fällt besonders das schräg von dem Radius lateral zum Ulnare verlaufende Band ins Auge (Lig. rhomboides). An der volaren Fläche des Carpus ziehen ausserdem starke Bandmassen oberflächlich vom Os accessorium zum Tuberculum des Radiale und zum Carpale 1. (**Ligam. carpi volare transvers.**). Es verbindet sich mit der Fascie und überbrückt einen Kanal, in welchem die Sehnen der Zehenbeuger liegen (s. diese).

Die Bänder des Metacarpus.

Die Verbindungen des Mc. mit dem Carpus s. oben. Zwischen den Metacarpalknochen 2—5 verlaufen Bandfasern (**Ligam. interossea**), die aber die gegenseitige Bewegung der Metacarpalknochen nicht hindern.

I. Metacarpophalangealverbindungen. Die distalen Gelenkenden der Metacarpalknochen bilden nach der dorsalen Seite Condylen und tragen volar einen Kamm; 5 **Gelenkkapseln** umgeben diese Gelenke. Die Kapselbänder werden unterstützt durch ein **Ligam. laterale ulnare** und ein **Ligam. laterale radiale.** Beide Bänder sind zweischenkelig. Das Ligam. capsulare hängt dorsal auch mit den Strecksehnen zusammen und bildet hier kleine Sehnenscheiden.

Jedes Paar der volaren Sesambeine ist durch je ein Querband (**Lig. ossium sesamoideorum transversum**) unter einander verbunden; das Querband ist von fast knorpeliger Härte und besteht aus kurzen, querverlaufenden Fasern, welche das betr. Paar fest an einander heften. Ausserdem werden die Sesambeine durch Seitenbänder (**Ligam. lat. oss. sesam. ulnare et radiale**) an den Metacarpus und die Phalanx prima befestigt. Sie entspringen von den lateralen Flächen der Sesambeine und gehen an die Bandgruben der betr. Metacarpalknochen und der Phalanx prima. — Ein **Lig. volare rectum oss. sesam.** sowohl, wie das **Lig. cruciatum** konnten wir nicht nachweisen.

Die dorsalen Sesambeine werden durch je ein Band, welches von ihrem distalen Rande entspringt und an die dorsale Fläche des 2. Zehengliedes geht und durch einen oder mehrere Sehnenzüge, die von der Sehne des Extens. digit. comm. oder von den M. interossei kommen und sich an den proximalen Teilen der Sesambeine befestigen, in der Lage erhalten.

II. Interphalangealverbindungen.

a) Verbindung von Phalanx prima und secunda. Man findet 4 Gelenke. Die Zwischenfingerbänder fehlen.

1. **Ligamentum capsulare.** Dieses Band ist an der dorsalen Wand dick und knorpelig, volar dünn. Es verbindet sich mit den Strecksehnen, den Beugesehnen und den Seitenbändern.

2. **Ligam. laterale ulnare et radiale.** Die beiden Seitenbänder entspringen in der Bandgrube der Phalanx prima und enden am Bandhöcker von Phalanx secunda.

b) Verbindung von Phalanx secunda mit Phalanx tertia. Die Phalanx secunda bildet 2 Gelenkhügel, die Phalanx tertia eine Pfanne. Die Ossa sesamoidea fehlen an diesem Gelenke. Es finden sich ein **Lig. capsulare,** 2 **Lig. lateralia** (ulnare et radiale) und 2 **Lig. dorsalia** (ulnare et radiale) (Fig. 38 e). Sie entspringen von den Seitenflächen der zweiten Phalange mit den Seitenbändern und gehen zum proximalen Ende der 3. Phalange (an den Knochenfalz). An den beiden mittleren Zehen sind die einander zugekehrten Bänder die stärksten, an der 5. das ulnare, an der 2. das radiale dorsale Band. Das elastische Band hat oft einen besonderen Schenkel, der von der distalen Bandgrube der 2. Phalange entspringt.

C. Die Knochen der Beckenextremität.

I. Der Extremitätengürtel (Beckengürtel).

Er wird durch die paarigen **Beckenbeine** (Ossa innominata s. coxae s. pelvis) gebildet, welche als 2 sagittal gestellte Knochenäste ventral in der **Symphysis ossium pubis et ischii** zusammenstossen, wodurch eine ventrale Knochenplatte, Beckenboden, ent-

steht, in welchem sich jederseits ein grosses Loch, das **Foramen ovale** s. obturatum s. obturatorium, befindet. Lateral vom Foramen ovale bemerkt man an der Vereinigungsstelle des Darm-, Scham- und Sitzbeines das **Acetabulum**, welches zur Aufnahme des Caput femoris dient. Der Boden der überknorpelten Fläche der halbkugeligen Pfanne ist rauh, **Fossa acetabuli.** Die letztere geht in die den Pfannenrand durchbrechende, caudo-medial gegen das Os ischii gerichtete **Incisura acetabuli** über, welche von dem Ergänzungsbande überbrückt wird.

Die ventrale Schlussplatte des Beckengürtels, der Beckenboden, wird durch die paarigen Ossa pubis und Ossa ischii gebildet, welche in dem Acetabulum mit den beiden dorsal gerichteten, seitlich der Beckenhöhle anliegenden Ossa ileum zusammenstossen. Die dorsale Fläche des Beckenbodens ist schwach eingebogen, die ventrale Fläche ist gewölbt und steht median in Form eines stumpfen Kammes dadurch vor, dass die beiden Schlussknochen an der Symphyse bedeutend dicker sind als lateral.

Die Beckenbeine bilden den wesentlichen Teil der knöchernen Grundlage und zwar die ventrale und z. T. die seitliche Wand der Beckenhöhle (Cavum pelvis), welche zur Aufnahme der Harnblase, des Rectum und eines Teiles der Geschlechtsorgane bestimmt ist. Die dorsale Wand dieser Höhle erhält ihre knöcherne Grundlage von den letzten Lendenwirbeln, dem Os sacrum und den ersten Schweifwirbeln. Im Uebrigen wird das Becken seitlich und caudal noch durch Bandmassen (Ligam. tuberoso-et spinoso-sacrum etc.) und Muskulatur abgeschlossen. Oral ist die Beckenhöhle offen und geht in die Bauchhöhle über (Ostium abdominale). Aboral wird der Verschluss der eigentlichen Beckenhöhle durch eine Ausstülpung des Bauchfelles erreicht, aboral von demselben aber wird ein weiterer Abschluss ausser durch Muskulatur und das Integument noch durch die Beckenorgane hergestellt.

Das Becken liegt nicht horizontal, sondern etwas geneigt; die dorsale Wand der Beckenhöhle reicht bedeutend weiter oral als die ventrale Wand; diese erstreckt sich jedoch bedeutend weiter caudal. Der Beckeneingang ist sonach schief abgeschnitten; er wird markiert durch eine Bogenlinie, die am Promontorium ossis sacri beginnt, über die Sacralflügel und am oralen resp. ventralen Darmbeinrande fusswärts verläuft und an der Symphysis oss. pubis. endet. Der Beckeneingang ist beim Hunde nicht, wie bei anderen Tieren, der weiteste Teil des Beckens, sondern wird gegen den Ausgang

Beckenmaasse bei den verschiedenen Hunderassen:

	Mastif, männlich	Windhund, männlich	Windhund, weiblich	Windhund, männlich	Jagdhund, weiblich	Dänische Dogge, männlich	Ulmer Dogge, männlich	Bull-Terrier, weiblich	Bulldogg, männlich	Mops, weiblich	Dachshund, männlich	Wolf, weiblich	Wolf, männlich
Entfernung der beiden Tubera ischiadica von einander	12,1	14,2	12,15	12,3	10,15	12,2	14,2	7,05	9,5	4,9	6,8	12,3	13,6
Transvers.-Durchmesser des Beckeneinganges .	5,8	6,2	6,7	6,3	5,7	6,2	7,2	4,35	4,3	3,1	3,4	5,8	6,6
Sagittal-Durchmesser des Beckeneinganges . .	7,4	7,05	7,3	6,9	6,85	8,7	9,85	5,25	6,0	3,85	4,3	6,85	7,5
Entfernung der beiden Spinae iliacae anter. sup. von einander . .	10,1	10,3	9,8	9,9	9,9	12,0	12,2	7,15	8,0	4,55	5,3	10,9	13,1
Entfernung der beiden Spinae iliacae ant. infer. von einander	6,4	6,7	7,2	7,2	5,5	7,5	8,6	4,0	4,3	3,0	4,2	6,6	7,5
Breite des Arcus ossium pubis	4,1	6,2	5,0	5,1	5,2	4,7	4,8	3,0	3,9	2,0	3,0	5,15	5,4
Tiefe des Arcus ossium pubis	2,05	2,6	2,0	2,9	1,85	1,8	3,0	1,85	1,7	1,3	1,1	2,1	2,2
Entfernung des Tuber ischiadic. von der Spina iliaca anter. super.	12,5	14,8	13,3	12,8	10,9	13,8	15,4	9,1	10,8	6,7	7	13,2	15,7
Länge des Kreuzbeins (ventrale Fläche) . .	3,8	4,8	4,9	5,1	3,5	4,5	—	2,55	—	2,9	2,5	5	—
Breite der oralen Gelenkfläche des Kreuzbeins .	2,5	3,6	2,8	2,9	2,2	2,9	—	2,0	1,85	—	—	—	—
Höhe der oralen Gelenkfläche des Kreuzbeins .	1,5	1,85	1,4	1,7	1,1	1,7	—	1,0	1,2	—	—	—	—

etwas weiter, weil die Axen beider Darmbeine oral etwas konvergieren, sodass die Darmbeinschaufeln in der Höhe der Facies auricularis näher an einanderstehen als die Darmbeinsäulen; die dorsale Wand ist ausgeschweift, der Beckenboden ist caudal etwas geneigt. Die Seitenwände sind, abgesehen von den Darmbeinsäulen, die einen knöchernen Halbring bilden, nachgiebig.

Das weibliche Becken ist weiter als das männliche, die Darmbeinsäulen sind mehr nach aussen gebogen, die Knochenvorsprünge sind mehr abgerundet, der Arcus ossium pubis ist tief und dabei breiter als beim männlichen Tiere, der Beckeneingang ist weit, der freie Rand der Schambeine ist fast gerade (weit ausgebogen), die Pfannen stehen weiter von der Beckenfuge ab, das Foramen ovale ist rund. Eine kleine und eine grosse Beckenhöhle und eine sie scheidende Linea terminalis lässt sich bei den Hunden nicht unterscheiden.

Beim Hunde hat Harms noch ein kleines, erbsengrosses Knöchelchen gefunden, das sich medial an der Pfanne zwischen den 3 übrigen Knochen befindet.

Rasseverschiedenheiten. Beim Mastif, der Ulmer und dänischen Dogge und beim Bulldogg ist das Becken kurz und gedrungen, die Knochen sind dick, der Arcus ossium pubis tief, die Muskelansätze stark, die Darmbeinsäule kurz und dick, das Os sacrum kurz und breit.

Beim Windhunde, Dachshunde und Mopse ist das Becken langgestreckt, die Darmbeinsäulen sind lang und schlank, die Schaufel schmal, der Beckenboden mittelbreit, das Os sacrum lang und schmal.

Der Jagdhund und Bull-Terrier stehen zwischen den geschilderten Arten des kurzen, gedrungenen und des langen, schlanken Beckens.

Os ileum. Darmbein (Fig. 39).

Das sagittal gestellte Darmbein besteht aus einem schaufelförmigen, dorsalen, fast sagittal gestellten Abschnitte, der Darmbeinplatte oder **Schaufel** (h), welche dem M. glutaeus medius zum Ansatze dient, und einem caudo-ventralen, verschmälerten Teile, dem **Stiel**, der **Säule** (i). Das Darmbein besitzt einen kopfwärts gerichteten, konvexen und verdickten Rand, die **Crista ossis ilei** (a), an dem keine deutlichen Labien zu unterscheiden sind und der zum Ansatze des M. glutaeus medius und longissimus dorsi dient, einen verdickten, dorsalen **(Margo superior)** und einen dünneren, ventralen Rand **(Margo inferior)**, welche mit der Crista ossis ilei in 2 abgerundeten Winkeln, in dem medialen (b) und dem lateralen Winkel (c) zusammenstossen. Am medialen (dorsalen) Winkel, der eigentlich nur einen wulstigen Rand darstellt, befindet sich eine rauhe Beule, die **Spina**

iliaca posterior superior (b) (für den M. longissimus dorsi) und gleich caudal neben ihr, durch eine seichte Einbuchtung getrennt, eine zweite, die **Spina iliaca posterior inferior** (c). Von hier aus bildet der dorsale Rand mit dem Sitzbeinrande, in den er übergeht, einen flachen Bogen, die **Incisura ischiadica major** (d). Am lateralen Darmbeinwinkel findet sich die **Spina iliaca anterior superior** (e) für den M. tensor fasciae latae und den M. sartorius; sie

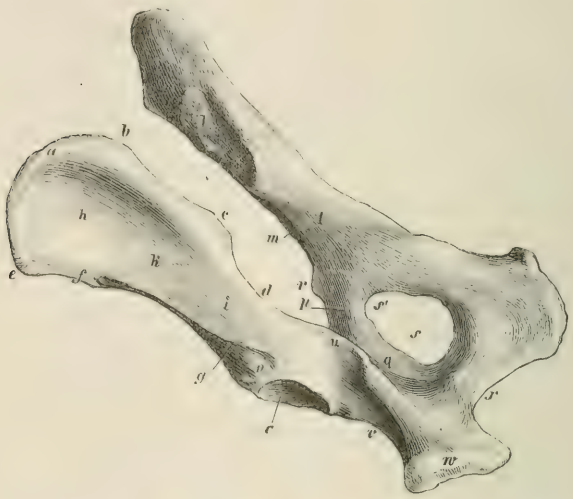

Fig. 39. Becken (von der linken und caudalen Seite gesehen). a Crista ossis ilei, b Spina iliaca post. sup., c Spina iliaca post. inf., d Incisura ischiadica major, e Spina iliaca ant. sup., f Spina iliaca ant. inf., g Linea arcuata externa infer., h Darmbeinschaufel, i Darmbeinsäule, k Linea arcuata externa sup., l Facies auricularis, m Crista ileo-pectinea, n Eminentia ileo-pubica, o Acetabulum, p Ramus horizontalis und q Ramus descendens ossis pubis, r Tuberculum ileo-pectineum, s Foramen ovale mit s' dem Sulcus obturatorius, t Muskelleiste für den M. coccygeus, u Spina ossis ischii, v Incisura ischiadica minor, w Tuber ischiadic., x Arcus ossium pubis.

setzt sich in eine rauhe, etwas eingebogene Leiste **(Incisura semilunaris hom.)** fort, an die sich die gen. beiden Muskeln ebenfalls anheften. Diese Leiste endet mit einem Höcker, der **Spina iliaca anterior inferior** (f) für den M. quadratus lumborum. Der jetzt etwas verbreiterte und gebogene, ventrale Rand **(Incisura iliaca minor)**, an dem Fasern des M. ileo-psoas entspringen, ist von der lateralen Darmbeinfläche durch eine rauhe Leiste, **Linea arcuata externa inferior** (g), die nach dem dorsalen Rande der Pfanne

hinzieht und dem M. glut. minimus zum Ansatze dient, getrennt. Die laterale (äussere), durch kleine Leisten und Ernährungslöcher rauh erscheinende Fläche der Schaufel, **Superficies externa s. glutaea** (h), ist grubenartig ausgehöhlt. Die Vertiefung wird caudal durch eine Leiste, **Linea arcuata externa superior s. glutaea anterior** (k), die von der Spina iliac. anter. infer. (f) zur Spina iliaca poster. infer. (c) zieht und dem M. glut. med. und minim. zum Ansatze dient, begrenzt.

Die mediale Fläche **(Superficies interna s. inferior)** besitzt einen kopfwärts gerichteten, rauhen, unebenen Abschnitt, **Facies articularis**, der die ganze Schaufel einnimmt, und einen glatten Abschnitt, **Facies iliaca**, der sich auf die Säule erstreckt. Ein Teil der Facies articularis ist besonders rauh, sogar höckerig und überknorpelt und dient zur Verbindung mit dem Os sacrum = **Facies auricularis** (l), der übrige Teil, die Tuberositas, dient zum Ansatze von Bändern und Muskeln (M. longissimus dorsi).

Die Facies iliaca wird durch einen niedrigen Kamm (t), der caudal in die Spina ossis ischii übergeht und dem M. coccygeus zum Ansatze dient, in 2 Abschnitte getrennt. Ein 2. Kamm, der die Facies iliaca von dem verbreiterten, ventralen Rande der Darmbeinsäule scheidet **(Crista ileo-pectinea)** (m), setzt sich in den freien, proximalen Schambeinrand fort; an demselben inseriert sich der M. psoas parvus. Das ventrale (caudale) Ende des Darmbeines geht in das Scham- und Sitzbein über und bildet mit diesen das **Acetabulum** (o), an das sich proximal eine rauhe Beule anlagert, die **Eminentia ileo-pubica** (n) für den M. rectus fem.

Os pubis. Schambein.

Das Schambein, welches die mediale und orale Begrenzung der Pfanne und des Foramen obturatum bildet, besteht aus zwei Aesten, dem **Ramus horizontalis** (p) und **descendens** (q), die in einem stumpfen, aber fast rechten Winkel zusammenstossen.

a) Der **Ramus horizontalis** (p) stösst in der Symphysis ossium pubis mit dem der anderen Seite und in dem Acetabulum mit dem Darm- und Sitzbeine zusammen. Der freie, proximale Rand ist die Fortsetzung der Crista ileo-pectinea (m) und dient der Sehne der Bauchmuskeln zur Insertion. An ihm befindet sich direkt neben der Symphyse das **Tuberculum pubis s. pubicum** zum Ansatze des M. rectus abdom. und gegen das laterale Ende das **Tuberculum ileo-pectineum** (r) zum Ursprunge des

M. adduct. long. Der caudale (distale) Rand begrenzt in seiner lateralen Partie, indem er einen halbkreisförmigen Ausschnitt **(Sulcus obturatorius)** (s') bildet, das **Foramen ovale** (s), durch welches der N. obturatorius hindurchgeht. An diesem Rande findet sich zuweilen ein Vorsprung: Tuberculum obtur. anterius. Die dorsale Eingeweide-(Innen-)Fläche dient dem M. obturat. int. und levator ani zum Ursprunge. An ihr bemerkt man meist eine vorragende, quer zur Spina oss. ischii laufende Linie: Pecten ossis pubis. Die gewölbte, ventrale (Aussen-) Fläche dient dem M. adduct. long. und obturator extern. zum Ursprunge.

Der **Ramus descendens s. longitudinalis** (q) geht aus dem medialen Abschnitte des Ram. horizont. hervor und ist sagittal gerichtet und median in der Symphysis mit dem der anderen Seite verbunden, während sein lateraler Rand das **Foramen ovale** (s) begrenzt. Caudal geht er in den medialen Sitzbeinast und oral mit seinen Flächen in die des Ramus horizont. über; an der ventralen Aussenfläche befestigen sich der M. gracilis und obturat. externus.

Os ischii. Sitzbein.

Das Sitzbein bildet den distalen (caudalen) Abschnitt der ventralen Beckenwand (des Beckenbodens) und stösst mit seinem Körper **(Truncus s. Corpus)** mit dem Darm- und Schambeine in der Pfanne (o) zusammen. Die mediale Beckenhöhlenfläche des Körpers stösst mit der lateralen Aussenfläche in einem dorsalen Rande, der die **Spina ossis ischii** (u) (für den M. glut. minimus) bildet, und in einem ventralen Rande, der das **Foramen ovale** (s) begrenzt, zusammen. Der **laterale**, sagittal gerichtete **Sitzbeinast**, die distale Fortsetzung des Körpers, bildet mit seinem dicken, lateralen Rande durch eine Einbiegung die **Incisura ischiadica minor** (v),*) an der die M. gemelli entspringen, und verdickt sich caudal und lateral zu dem **Tuber ischiadicum** (w), das dem M. biceps fem., semitendinosus und semimembranosas zur Anheftung dient.

Vom Sitzbeinhöcker geht medial der quergestellte, **mediale Sitzbeinast** aus, der sich in der **Symphysis oss. ischii** mit dem der anderen Seite vereinigt und proximal in den Ramus descendens ossis pubis übergeht. Der caudale Rand beider medialer Sitz-

*) Eigentlich würde der flache Ausschnitt, der von der Spina ossis ischii zum Tuber geht und der durch die Spina von der Incisura ischiadica major getrennt wird, als Incisura ischiadica minor anzusehen sein.

beinäste ist median stark eingebogen und bildet den **Arcus ossium pubis** hom. (x). Der orale Rand dieses Astes begrenzt das **Foramen ovale** (s). An der ventralen Aussenfläche des Sitzbeines heftet sich neben der Symphyse der M. gracilis an, weiterhin beginnen an dieser Fläche der M. adductor magnus, quadratus femoris und obturator externus.

II. Skelett der Extremitätensäule.

Os femoris. Oberschenkelbein (Fig. 40 und 41).

Das Oberschenkelbein liegt schräg am Rumpfe resp. an der Bauchwand. Seine Längsachse bildet mit der des Darmbeines einen Winkel von 110°, mit der der Tibia einen solchen von 130—135° (s. Fig. 1 k).

Am proximalen Endstücke befindet sich das scharf umrandete, medial gerichtete, durch einen deutlichen Hals (**Collum femoris**; Fig. 40 b) abgesetzte, etwas mehr als die Hälfte einer Kugel bildende **Caput femoris** (Fig. 40 a), das eine flache **Fovea capitis** besitzt, die zur Insertion des Lig. teres dient. Lateral vom Caput steht der starke **Trochanter major** (Fig. 40 c und Fig. 41 a) vor, an dem sich der M. glutaeus medius und minimus ansetzen. Der caudale, freie Rand des Trochanter geht als frei vorspringende Leiste, **Linea intertrochanterica** (Fig. 41 c) für den M. quadratus femoris, im Bogen fusswärts und medial und endet an einem kleinen, medial gerichteten Höcker, dem **Trochanter min.** (Fig. 41 b), an dem sich der M. ileo-psoas inseriert. Zwischen der Linea intertrochanterica und dem Caput femoris liegt die tiefe **Fossa trochanterica** (Fig. 41 d) zur Insertion des M. obtur. ext. und int., der Mm. gemelli und des quadrat. femor. — Oral von dem Trochanter major zieht eine rauhe Leiste (**Linea transversa**) (Fig. 40 e) für den M. vast. ext. vom Caput lateral und fusswärts und weiterhin im Bogen caudal und distal (kniekehlenwärts) und bildet einen lateral gerichteten Höcker, **Trochanter tertius** (s. externus s. Tuberositas glutaealis) (Fig. 41 e) resp. eine rauhe Linie für den M. glutaeus maximus.

Das Mittelstück ist fast cylindrisch und ein wenig bauchwärts (oral) und lateral gekrümmt. An der caudalen Fläche (Beugefläche, Kniekehlenfläche) bemerkt man in der Mitte eine schmale, rauhe Längsfläche, **Linea aspera** (Fig. 41 f) (für den

M. adduct. magnus), mit 2 deutlichen Rändern, dem **Labium externum** (laterale) (Fig. 41 g) für den M. vast. ext. und dem **Lab. int.** (mediale) (Fig. 41 h) für den M. vastus int. und adduct. long. Die Ränder divergieren proximal und distal. Proximal geht das Labium lat. (als Linea vasti lat.) zum Trochanter

Fig. 40. Femur (von der oralen Seite gesehen). a Caput femoris, b Collum femoris, c Trochanter major, d Trochanter minor, e Linea transversa, f Muskelleiste für den M. vast. lateral., g Fovea patellaris, h Epicondylus medialis, i Epicondylus lateralis, k Fossa suprapatellaris.

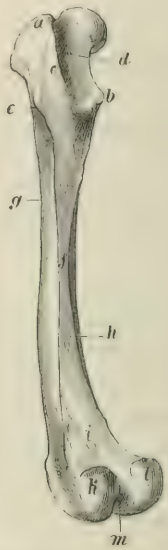

Fig. 41. Femur (von der caudalen und lateralen Seite gesehen). a Trochanter major, b Trochanter minor, c Linea intertrochanterica, d Fossa trochanterica, e Trochanter tertius, f Linea aspera, g Labium extern. (laterale), h Labium intern. (mediale), i Planum poplitaeum, k Condylus lateralis, l Condylus medialis, m Fossa intercondyloidea.

tertius (Fig. 41 e) und das Labium med. zum Trochanter minor (Fig. 41 b), an dem es vorbeizieht und am Collum capitis endet als Linea vasti medial.; zwischen beiden Labien bleibt proximal das Planum trochantericum, an dessen distalem Ende einige Ernährungslöcher für Zweige der A. circumfl. fem. int. sich finden. Distal entsteht das dreieckige **Planum poplitaeum** (Fig. 41 i), das mit seinen beiden Labien den Mm. gastrocnemii und dem M. flex. digitor. ped. perforat. zum Ursprunge dient. Das Labium lat.

bildet noch einen besonderen Höcker für den M. gastrocn. lateral. und geht an den lateralen, das Labium med. an den medialen Rand des betr. Condylus. An beiden Labien befindet sich ausserdem eine, meist jedoch nur ganz undeutlich ausgeprägte Gelenkfläche für 2 kleine Sesambeine (Vesali'sche Sesambeine), welche in die Ursprungssehnen der Mm. gastrocnemii eingefügt sind. Ein drittes kleines Sesambein enthält die Sehne des M. poplitaeus. — Auf der Kniescheibenfläche (Streckfläche) des Mittelstückes befinden sich gegen das proximale Ende hin zwei rauhe, von der Kniekehlenfläche kommende Linien (Fig. 40 f), die gegen das Collum femoris konvergierend verlaufen und den beiden Mm. vasti fem. zum Ursprunge dienen. Die Seitenflächen zeigen nichts Besonderes. Das distale Ende besitzt an der Streckfläche die **Trochlea** mit der **Fovea patellaris** (Fig. 40 g), welche seitlich von 2 starken, hervorstehenden Sagittal-Kämmen begrenzt wird und der Patella als Gleitfläche dient; an das proximale Ende der Fovea patellaris schliesst sich die nur undeutlich ausgeprägte Fossa suprapatellaris (Fig. 40 k) an. An der Beugefläche finden sich die beiden **Condyli ossis femoris:** Condylus medialis (Fig. 41 l) und lateralis (Fig. 41 k), mit der sie scheidenden **Fossa intercondyloidea** (Fig. 41 m) für den M. poplitaeus und Bandansätze. Die Fossa intercondyloidea ist durch die Linea intercondyloidea vom Planum poplitaeum getrennt. — Die Seitenfläche beider Condylen ist rauh und etwas vorstehend. **Epicondylus** s. **Tuberositas lateralis** (Fig. 40 i) und **medialis** (Fig. 40 h), und dient lateral dem M. extens. digitor. ped. longus zum Ursprunge und dem M. quadriceps femor. und dem lateralen Seitenbande zur Insertion, medial dem M. quadriceps femor., sartorius, semimembranos. und dem medialen Seitenbande zur Befestigung und dem M. flex. digit. ped. perforat. zum Ursprunge. An der distalen Partie des lateralen Epicondylus findet sich eine flache Grube für den Ursprung des M. poplitaeus.

Verschiedenheiten: Das Femur ist lang und schlank beim Wachtel-, Wind- und Jagdhunde, Affenpinscher und Mopse; es ist kurz und plump beim Dachshunde und dick, aber lang bei den Doggen, beim Bull-Terrier etc. Das Collum ist kurz und undeutlich beim Dachshunde, bei den Doggen, beim Bull-Terrier und dergleichen, es ist lang und deutlich beim Wachtel-, Jagdhunde, Mops, in der Regel beim Windhunde und beim Affenpinscher. Die Muskelansätze, Trochanter tertius und dergleichen sind bei muskelstarken Hunden sehr deutlich und sehr ausgeprägt; beim Dachs und kleinen, schwächlichen Hunden ist der Trochanter tertius undeutlich, oft gar nicht nachzuweisen.

Der längste Knochen des Hinterschenkels ist in der Regel die Tibia.

dann folgt das fast ebenso lange Femur, dann die Fibula und dann das Os coxae (19 : 18,5 : 17,5 : 15). Beim Dachshunde ist das Femur länger als die Tibia (8,2 : 7,2). In der Regel ist die Tibia 0,5—1 cm länger als das Femur.

Die Länge des Femur beträgt bei grossen Hunden 20–27, bei mittelgrossen 10—16, bei kleinen 7,5—9 cm.

Patella. Kniescheibe (Fig. 1 l).

Die Kniescheibe ist schmal, doppelt so lang als breit und bildet einen proximalen, stumpferen Winkel **(Basis patellae)** zur Anheftung des M. quadriceps femoris und einen distalen, spitzeren **(Apex patellae)** zum Ursprunge des Kniescheibenbandes. Die orale Fläche ist rauh und in der Richtung der Länge und Breite gewölbt; die caudale Gelenkfläche in der Längsrichtung ausgehöhlt, in der Querrichtung convex. Sie liegt gelenkig auf der Fovea patellaris des distalen Endes des Femur und berührt fusswärts die Tibia.

Crus. Unterschenkel (Fig. 42).

Die knöcherne Grundlage des Unterschenkels wird durch zwei neben einander liegende, durch das **Spatium interosseum cruris** geschiedene Knochen, **Tibia** und **Fibula** gebildet; dieselben sind am proximalen und am distalen Ende straff-gelenkig mit einander verbunden. Die Tibia (A) ist der bei weitem stärkere der beiden Knochen; sie ist dem Radius des Vorarmes ebenso wie die viel schwächere Fibula (B) der Ulna homolog. Der Unterschenkel liegt schräg caudal und bodenwärts (s. Fig. 1 m und n) und articuliert durch die Tibia mit dem Femur; mit diesem bildet der Crus einen Winkel von 130 bis 135°, mit dem Metatarsus im Sprunggelenke einen solchen von ca. 140°. Das proximale Ende des Crus steckt in der Kniefalte, das distale artikuliert mit den Tarsalknochen.

1. Tibia. Schienbein, Unterschenkelbein (Fig. 42 A).

Das Mittelstück ist ein wenig caudal gebogen, gleichzeitig schwach Sförmig gewunden, indem es sich proximal ein wenig medial, in der Mitte etwas lateral und distal wieder medial krümmt. In seiner proximalen Partie ist es dreikantig und besitzt hier an der dorsalen Seite einen scharf vorspringenden Kamm, die **Crista tibiae** (c), dessen freier Rand in der proximalen Partie oft lateral umgebogen ist und dadurch eine Fläche bildet. An der Crista, die distal in medialer Richtung abbiegt, befestigen sich die

Sehne des M. gracilis und sartorius, des M. biceps fem., des M. semitendinos., die Sehnenschenkel des M. quadriceps fem., das Lig. pattellae rect. und der M. tibialis anticus. Die laterale Fläche der proximalen Tibiapartie ist ausgehöhlt, die mediale eben und die palmare schwach vertieft; letztere wird von 2 Längsleisten begrenzt und besitzt die schräg fuss- und medialwärts verlaufende **Linea poplitaea** (für den M. poplitaeus). Der distale Teil des Mittelstückes ist mehr cylindrisch und dünner als der proximale Teil; er besitzt lateral und palmar eine schmale, rauhe Längsleiste (Crista interossea) für die Anlagerung der Fibula.

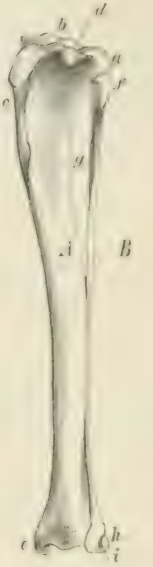

Fig. 42. Tibia und Fibula (von der dorsolateralen Seite gesehen). A Tibia, B Fibula. a Condylus lateral. tibiae, b Eminentia intercondyloid., c Crista tibiae, d Ausschnitt für die Sehne des M. extens. digitor. longus, e Malleolus medialis, f Capitulum fibulae, g Spatium interosseum cruris, h distales Ende der Fibula als Malleolus lateralis, i Gleitrinne für die Sehne des M. peroneus tertius.

An der palmaren Fläche der Tibia sind rauhe, schiefe Leisten für den M. flexor hallucis longus vorhanden. Eine stärkere Leiste, die sich von der Linea poplitaea herabzieht, scheidet den Ursprung des M. flex. hall. longus von dem des M. flex. digitor. commun. longus.

Das proximale Ende ist verdickt und bildet den **Condylus tibiae lateralis** (a) und **medialis**, die beide eigentlich nur 2 vertiefte, beckenwärts gerichtete, fast in einer Ebene liegende Gelenkflächen darstellen, die durch eine rauhe, sagittale Vertiefung, den **Sulcus intercondyloideus**, geschieden sind. In der Mitte des Sulcus befindet sich die sehr niedrige **Eminentia media s. intercondyloidea** (b), die den Sulcus in eine Fossa intercondyl. ant. und post. scheidet. Im Sulcus befestigen sich die Ligamenta cruciata. Der mediale Rand der Gelenkflächen ist erhöht. An der Kniekehlenseite befindet sich zwischen beiden Condylen die **Incisura poplitaea.** Am lateralen Rande des lateralen Condylus bemerkt man eine Gelenkfläche zur Anlagerung der Fibula **(Superficies fibularis).** Palmar davon findet sich

eine kleine Gelenkfläche für ein Sesambein. Am medialen Condylus inseriert sich der M. semimembranosus und das mediale Seitenband; am lateralen entspringt der Tibialis anticus und der Peroneus longus und inseriert sich das laterale Seitenband.

Der das proximale Endstück resp. die Gelenkfläche distal scharf absetzende Rand **Margo infraglenoidalis** (für den M. tibialis antic.), geht dorsal in einen rauhen Vorsprung (die Tuberositas tibiae) und von dieser abwärts in die Crista tibiae(c) über. Zwischen der lateralen Seite der Crista und dem lateralen Condylus liegt ein halbkreisförmiger Ausschnitt für die Sehne des M. extensor digit. longus (d).

Das distale Ende geht in eine quer gestellte, mit mittlerer, sagittaler Erhabenheit und 2 seitlichen, sagittalen Gelenkgruben versehene **Gelenkrolle** (Walze) aus, deren medialer Rand einen starken, die Trochlea hakenförmig überragenden **Malleolus medialis** (e) bildet, während sich lateral ein Ausschnitt **(Incisura fibularis)** für die Anlagerung der Fibula findet; die letztere steht abwärts etwas vor und bildet den **Malleolus lateralis** (h). Die mittlere Gelenkerhöhung geht palmar in einen Fortsatz aus, der in den Malleolus medialis übergeht. Zwischen Tibia und Fibula bleibt dorsal eine Rinne für die Sehne des M. peroneus longus.

2. Fibula. Wadenbein (Fig. 42 B).

Die Fibula ist ein schmaler, bandartig plattgedrückter, in der proximalen Hälfte etwas lateral gedrehter Knochen, der an beiden Enden verdickt ist und proximal eine orale und eine aborale, distal eine laterale und mediale Fläche und 2 Ränder besitzt. Das proximale Ende **(Capitulum)** (f) trägt eine schräg fusswärts und medial gerichtete, kleine Gelenkfläche zur Articulation mit der Superficies fibularis der Tibia. Mit seiner distalen Hälfte legt sich das Wadenbein vollständig an die laterale Fläche des Unterschenkelbeines an, während zwischen seiner proximalen Hälfte und der Tibia ein Spalt **(Interstitium s. Spatium interosseum cruris)** (g) bleibt, in dem sich das Lig. inteross. crur. ausspannt. Das distale Ende geht über die Incisura fibularis der Tibia hinweg, verbreitert sich etwas und bildet den hakenförmig über das laterale Tibia-Ende vorspringenden **Malleolus lateralis** (h), der medial eine Gelenkfläche zur Verbindung mit dem Unterschenkel- und Rollbeine hat und distal eine solche, die auf dem Sprungbeine ruht. Lateral am Malleolus befindet sich eine zwischen zwei kleinen, rundlichen Vorsprüngen gelegene

Rinne **(Sulcus malleoli lateralis)** (i) für die Sehne des M. peroneus tertius et brevis.

Verschiedenheiten: Beim Dachshunde ist der Unterschenkel kurz und plump, die Gelenkenden sind sehr breit, die Crista sehr hoch und stark umgebogen, das Spatium interosseum cruris auffallend gross; der ganze Unterschenkel ist gebogen; alle Muskellinien und Höcker sind schwach. Beim Wind-, Jagd- und Wachtelhunde, Affenpinscher und Mopse ist der Unterschenkel dünn und schlank, die Crista wenig umgebogen, nur kammartig; beim Mopse ist das distale Ende der Tibia sagittal stark komprimiert. Bei den Doggen und ähnlichen Hunden ist der Unterschenkel dicker als bei Jagd- und Windhunden, die Crista ist mehr umgebogen und dergleichen. Die Länge der Tibia beträgt bei grossen Hunden 20—28, bei mittleren 10—17, bei kleinen 7—9 cm.

III. Skelett der Extremitätenspitze.

Tarsus. Sprunggelenk, Fersengelenk (Fig. 43 $_{3-5}$).

Der Tarsus besteht aus 7 Knochen, von denen die zwei grössten, das Os tarsi fibulare (Sprungbein) ($_4$) und tibiale (Rollbein) ($_3$) in der proximalen und 4, das Os tarsale I, II, III, IV in der distalen Reihe liegen. Von der medialen Seite aus schiebt sich ein Os centrale (Os naviculare) ($_5$) zwischen beide Reihen ein. Ein Os intermedium fehlt der proximalen Reihe. Proximal articuliert das Tibiale mit der Tibia und Fibula und das Fibulare mit der Fibula. Distal articulieren das Os tarsale primum (erstes keilförmiges Bein) mit Mt $_1$ (Rudiment der Innenzehe, der grossen Zehe), das Secundum (2. keilf. Bein) mit Mt $_2$, das Tertium (3. keilf. Bein) mit Mt $_3$, das verschmolzene Quartum und Quintum (Cuboideum) mit Mt $_4$ und $_5$.

Der Tarsus ist an der Calcaneusseite bei grossen Hunden 15—20, bei mittleren 10—14, bei kleinen 6—7,5 cm lang resp. hoch. Die Beugefläche (Dorsalfläche) wird vom Talus, dem Naviculare, dem Cuneiforme tertium und dem Cuboideum, die Streckfläche (palmare Fläche) vom Calcaneus, Cuneiforme 1 und 2, und vom Cuboideum und die laterale Fläche von dem Talus, Calcaneus und dem Cuboideum und die mediale Fläche vom Talus, Naviculare und Cuneiforme 1 gebildet. Die proximale Fläche wird vom Talus, die metatarsale von der distalen Knochenreihe hergestellt.

Os tarsi tibiale (Talus, Astragalus) ($_3$). Die proximale Hälfte **(Corpus)** dieses Knochens geht in eine verhältnismässig breite, plantar und medial gekehrte, schräg gestellte **Gelenkwalze** aus zur Articulation mit der Rolle der Tibia ($_1$). Die palmare Fläche des Körpers besitzt 2 durch einen **Sulcus interarticularis** getrennte Gelenkflächen zur Articulation mit dem Calcaneus. Der Sulcus inter-

articularis bildet mit dem Analogon des Fersenbeines den **Sinus tarsi**. Die laterale, fast bohnenförmige Fläche ist überknorpelt und dient der Fibula (2) als Gleitfläche resp. articuliert mit derselben; die mediale ist rauh. — Distal verschmälert sich der Körper des Talus **(Collum)** und geht in das medial gerichtete **Caput tali** aus, dessen distale Gelenkfläche auf dem Os centrale (5) ruht.

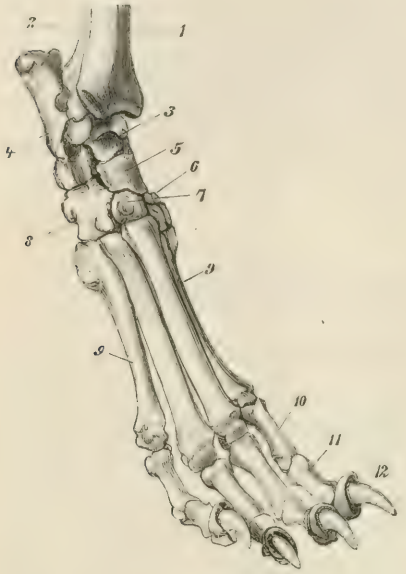

Fig. 43. Tarsus, Metatarsus und Zehen der Beckenextremität (von der dorso-lateralen Seite gesehen). Nach Leisering. 1 Tibia, 2 Fibula, 3 Os tarsi tibiale, 4 Os tarsi fibulare, 5 Os naviculare, 6 Os tarsale secundum, 7 Os tarsale tertium, 8 Os tarsale quartum et quintum (cuboideum), 9 Metatarsus, 10 Phalanx prima, 11 Phalanx secund. und 12 Phalanx tertia der 2. Zehe.

Os naviculare (centrale) (5). Es ist ein platter Knochen mit einer dorsalen Gelenkfläche, die für das Rollbein (Caput tali) (3) und einer distalen, die für die 3 keilförmigen Beine (6 u. 7) bestimmt und deshalb in 3 Facetten geteilt ist. Die palmare Fläche bildet einen Vorsprung; ebenso findet man an der medialen Seite eine rauhe, wenn auch niedrige Vorragung **(Tuberositas ossis navic.)**. An der lateralen Fläche befindet sich eine kleine Gelenkfläche zur Verbindung mit dem Cuboid. (8).

Os tarsi fibulare. Calcaneus (4). Das proximale Endstück steht (in ähnlicher Weise wie das proximale Endstück der Ulna) gegen den Unterschenkel vor und besitzt an seinem für den Ansatz der Tendo Achilles bestimmten Ende **(Tuber calcanei)** eine Gleitrinne für den M. plantaris; der laterale Rand der Rinne bildet noch einen kleinen Höcker (Tuberculum calcanei). Das Tuber ist sehr unbedeutend und kaum so zu benennen. Von der medialen Fläche springt gegen das distale Ende hin das **Sustentaculum tali** medial vor; dasselbe bildet palmar mit dem Körper die Gleitrinne für den M. flex. hall. long. **(Sulcus flexoris hallucis)** und besitzt dorsal eine Gelenkfläche für das Rollbein (3). Lateral neben dieser Fläche liegen, von ihr durch den **Sulcus interarticu-**

laris (der mit der entsprechenden Rinne des Talus den **Sinus tarsi** bildet) geschieden, 2 dem Körper angehörige, ebenfalls für den Talus (3) bestimmte, durch einen vorspringenden Rand getrennte Gelenkflächen, die der Facies articularis lateralis hom. entsprechen. Das distale Ende bildet eine ebene Gelenkfläche für das Cuboideum (8) (Processus anterior).

Os tarsale primum (cuneiforme primum). Es ist glatt, unregelmässig viereckig und besitzt einen kleinen, palmar und proximal gerichteten, abgerundeten Fortsatz und am gegenüberliegenden Ende eine kleine Gelenkfläche zur Articulation mit dem Rudimente der medialen Zehe (Mt_1); lateral articuliert es mit dem Os naviculare (5) und dem Os cuneiforme secundum (6). Bei einzelnen Hunderassen verschmilzt das Cuneiforme primum mit dem Mt_1 zu einem Knochen.

Os tarsale secundum (cuneiforme secundum) (6). Es ist der kleinste Knochen der Hinterfusswurzel und von keilförmiger Gestalt; es zeigt eine proximale, etwas ausgehöhlte, längliche Gelenkfläche für das Os naviculare (5), eine distale, fast ebene, für den Mt_2 und eine laterale für das Os tarsale tert. (7).

Os tarsale tertium (cuneiforme tertium) (7). Es hat die Gestalt eines mit der Spitze palmar gerichteten Keiles, eine proximale Gelenkfläche für das Os naviculare (5), eine distale für den Mt_3 und seitliche für das Os cuboid. (8), das Os tarsale secundum (6) und den Mt_2.

Os tarsale quartum et quintum (Cuboideum. Würfelbein) (8). Es ist dies ein länglich würfelförmiger, resp. viereckig säulenförmiger Knochen mit einer proximalen, fast ebenen Gelenkfläche für das Sprungbein (4) und einer distalen, geteilten und schwach ausgehöhlten Gelenkfläche für den Mt_4 und 5. Die palmare und die laterale Fläche besitzen je eine Beule und die mediale eine Gelenkfläche für das Os tarsale tert. (7).

Metatarsus (Fig. 43 9).

Derselbe besteht aus 5, mit Ausnahme von Mt_1 nahezu gleichlangen, cylindrischen Knochen, die etwas länger und dicker als die des Metacarpus sind (Länge 14 : 13). Mt_1 und erste Zehe sind meist nur in Form eines kleinen, rudimentären, kegelförmigen Knochens vorhanden, der sich mit dem Os tarsale primum verbindet oder mit ihm verschmilzt, und der Sehne des M. tibialis anticus zum Ansatze dient; nicht selten fehlt die mediale Zehe ganz.

zuweilen ist sie aber auch vollständig entwickelt, nur dass der Mittelfussknochen dann kurz und dünn ist. Ausnahmsweise (zum Beispiel beim Neufundländer) kommen 2 verkümmerte Phalangen (Afterklaue) vor; beim Dachshunde ist die 1. Zehe öfters doppelt (Hubertuszehe). Die Phalangen der Afterklaue sind mehr verkümmert als an der Brustextremität. — $Mt_3 + M_4$ sind gleich lang und etwas länger als $Mt_2 + Mt_5$, welche ebenfalls gleich lang sind (74 : 66). Am proximalen Ende zeigen $Mt_2 — M_5$ Vorsprünge (Tuberositates Met.), von denen der am Mt_2 der stärkste ist, und seitliche Gelenkflächen zur gegenseitigen Verbindung, jeder Metatarsalknochen ausserdem eine proximale Gelenkfläche, mittels deren er mit dem Tarsus wie folgt articuliert:

Mt_1 mit dem Os tarsale primum,
Mt_2 „ „ „ „ secundum,
Mt_3 „ „ „ „ tertium,
$Mt_4 + M_5$ mit dem Os cuboid.

An der palmaren Fläche des proximalen Endes von Mt_3 und Mt_4 findet sich noch eine kleine Gelenkerhöhung zur Verbindung mit je einem kleinen, rundlichen Sesambeine.

Die **Phalangen** (Zehen) (Fig. 43 $_{10—12}$) verhalten sich wie die der Brust-Gliedmassen. Die erste Phalange von Zehe 3 und 4 ist länger als die von 2 und 5; die 2. Phalangen sind kürzer als die 1., sie sind am längsten an Zehe 3 und 4, dann folgt Zehe 2, dann Zehe 5. Die Phalangen der 1. Zehe (Hallux) fehlen in der Regel.

Die **Sesambeine** der Phalangen verhalten sich wie an der Brustextremität. Ausserdem kommen 3 Sesambeine in der Kniekehlengegend (s. oben) und 1 Sesambein palmar auf dem proximalen Ende von $Mt_{3\ 4}$ vor.

Bänder der Becken-Extremität.

Die Bänder des Beckens.

1. **Articulatio ileo-sacrum.** Die Gelenkflächen stellen die Facies auricularis des Ileum und die rauhe Fläche der Sacralflügel dar. a) **Ligamentum capsulare sacro-iliacum.** Es heftet sich rund um die genannten Gelenkflächen an. b) **Ligamentum laterale anticum.** Dieses Band besteht aus kurzen Faserbündeln, die neben der Gelenkfläche des Os sacrum entspringen und in der Umgebung der Facies auricularis des Ileum enden. Dieses Band ist mit dem Kapselband verschmolzen.

2. **Symphysis pelvis.** Am Beckenboden stossen das Os pubis und das Os ischii in der Medianebene zusammen und werden hier durch Knorpel untereinander verbunden. An beiden Flächen der Furche ziehen quere Verstärkungsfasern von einem Os coxae zum andern (Ligamentum arcuatum).

3. Besondere Beckenbänder.

a) **Ligamentum ileo-sacrum breve.** Dasselbe geht vom medialen Winkel oder dem dorsalen Rande des Darmbeins zum Seitenrande des Os sacrum.

b) **Ligamentum ileo-sacrum longum.** Es entspringt am dorsalen Rande des Os ileum, von der Spina oss. il. post. sup. und geht an die Seitenränder des Os sacrum.

c) **Ligamentum tuberoso- et spinoso-sacrum** (Fig. 58). Es ist ein schmales, starkes Band, das vom Tuber ischii zum caudalen Abschnitte des Os sacrum und zwar zum Seitenrande desselben geht.

Bänder des Hüftgelenkes.

Das Hüftgelenk **(Articulatio coxae)** ist ein freies und ein sogenanntes Nussgelenk. Das Caput fem. wird vom Acetabulum unter einem oral offenen Winkel von 90—100° aufgenommen. Zur Vertiefung und Vervollständigung der Pfanne ist ein knorpelig fibröser Saum, das Labrum glenoidale (Limbus cartilagineus) dem Rande der Pfanne aufgesetzt. Derselbe setzt sich über die Incisura acetabuli brückenartig fort und bildet das Ligam. transversum. Dies ergänzt den Pfannenrand, lässt aber unter sich einen Kanal frei, durch welchen Gefässe etc. in die Pfanne eintreten.

Ligam. capsulare. Dasselbe bildet einen im Verhältnis sehr weiten Sack und beginnt am Rande der Gelenkpfanne des Beckens; es endet am Femur und zwar bei grossen Hunden 1—1½ cm entfernt vom Caput femoris und bildet durch seine starke Anheftung die Zona orbicularis. Innerhalb derselben sind am Collum femoris geringe Mengen Fettes zu finden.

Das **runde Band** (Lig. teres) ist ein sehr starkes, kurzes Band, das innerhalb der Gelenkkapsel von der Fovea capitis des Femur nach der Fossa acetabuli geht.

Gelenk zwischen Femur und Tibia.

Ligament capsulare. Dasselbe bildet 2 fast vollkommen von einander getrennte Säcke und zwar a) einen oralen, geräumigen und b) einen aboralen (caudalen), weniger geräumigen.

a) Der orale Sack: Derselbe befestigt sich am Femur an den beiden Condylen und in der Umgebung der Fossa patellaris (bei grossen Hunden 1½—2 cm von derselben entfernt), an der Tibia an der oralen Seite des Gelenkrandes und an den Rändern des proximalen Endes der Crista tibiae; ausserdem an den **Menisci**. In die Wand dieser Kapsel ist die Kniescheibe eingeschoben, mit deren Bändern sie sich fest verbindet, ebenso verbindet sie sich mit der Sehne des Quadriceps. Man bezeichnet diesen Sack wohl auch als Kapselband der Kniescheibe. Innerhalb des fibrösen Sackes finden sich mehr oder weniger grosse Mengen intensiv gelb gefärbten, vielfach schleimig degenerierten Fettes, besonders in dem Raume zwischen beiden Knochen und in der Fossa suprapatellaris. Ausserdem umhüllt derselbe den Anfangsteil der Sehnen des Extens. digitor. communis und Poplitaeus und zum Teil die Kniegelenksbänder.

b) Der aborale Sack befestigt sich an der Beugefläche des Gelenkes an den Rändern der Gelenkflächen von Femur und Tibia, an den Menisci und an den Condylen beider Knochen; er ist stärker als der orale Sack, besonders auf der caudalen Fläche (Lig. posterius); er verschmilzt mit den Seitenbändern.

Beide Säcke sind bis auf eine durch das Gelenk (median zwischen den Menisci hindurch) gehende Communication vollkommen von einander getrennt.

Ligam. tibiae mediale. Dasselbe entspringt vom Condylus medial oss. femor. und endet ein Wenig distal vom Tibiaknorren, es befestigt sich am medialen Zwischenkorpel und verbindet sich mit dem Kapselbande.

Ligam. tibiae laterale. Es entspringt am lateralen Knorren des Femur, geht über die Sehne des M. poplitaeus hinweg und inseriert sich, ohne mit dem lateralen Zwischenknorpel eine innige Verbindung einzugehen, am lateralen Knorren der Tibia und dem Köpfchen des Wadenbeines.

Lig. cruciatum anticum. Dasselbe geht von der Fossa intercondyloidea anterior der Tibia aufwärts in die Fossa intercondyloidea des Femur und endet an der medialen Fläche des lateralen Condylus oss. femoris. Nahe seinem Ursprunge wird es vom Ligam. antic. cartilag. semilunar. intern. gekreuzt.

Lig. cruciatum posticum. Es ist ein starkes Band, das sich medial an der Incisura poplitaea befestigt und von hier aufwärts steigt, um sich in der Fossa intercondyloidea des Femur nahe der Fossa patellaris anzuheften.

Bänder der Menisci.

Lig. anticum cartiginis semilunar. intern. Es geht von dem oralen Winkel des medialen Knorpels nach der Fossa intercondyloidea anterior der Tibia.

Lig. antic. cartilagin. semilun. extern. Es entspringt am oralen Winkel des lateralen Knorpels und geht ebenfalls nach der Fossa intercondyl. anterior der Tibia.

Lig. postic. cartilagin. semilunar. int. Dasselbe geht, das Lig. cruciat. postic. kreuzend, nach der Fossa intercondyl. poster.

Lig. postic. inferius cartilagin. semilunar. extern. Es ist nur unbedeutend und entspringt am caudalen (aboralen) Winkel des lateralen Knorpels und endet lateral an der Incisur. poplitaea.

Lig. postic. sup. cartilagin. semilunar. extern. Dasselbe entspringt an der medialen Fläche des medialen Knorren vom Femur, geht fusswärts und lateral und endet am aboralen Winkel des lateralen Knorpels.

Bänder der Kniescheibe.

Lig. capsulare s. das Kapselband des Gelenkes zwischen Femur und Tibia.

Ligamentum patellae rectum, ein einziges starkes Band, welches in gerader Linie von der Patella nach der dorsalen Fläche der Crista tibiae geht; an der Kniescheibe verschmilzt es mit den Endsehnen des Quadriceps femoris, als deren Fortsetzung es erscheint. Auf der lateralen Seite verschmilzt mit ihm auf die Länge der ganzen Ausdehnung die Sehne des Biceps femoris, indem die Fasern der letzteren zum Teil auf die freie, zum Teil auf die dem Knochen zugewendete Fläche ausstrahlen und hier verschmelzen; ausserdem vereinigt es sich mit dem Kapselbande.

Lig. transversum patellae laterale et mediale. Diese 2 Bänder sind durch starke Sehnenzüge vertreten, die vom lateralen resp. medialen M. gastrocnemius abstammen; das laterale ist markierter, das mediale mehr verschwommen; beide gehen sie an die Seitenfläche der Kniescheibe resp. verschmelzen mit der Sehne des Quadriceps femoris.

Gelenke zwischen Tibia und Fibula.

Zwischen den beiden Unterschenkelknochen existieren 2 straffe Gelenke, ein proximales und ein distales, hergestellt durch je eine straffgespannte, an den Rändern der Gelenkflächen befestigte Kapsel. Ausserdem ist noch ein Ligamentum malleoli lateralis und ein Ligamentum interosseum, eine fibröse Membran im Interstitium interosseum, vorhanden.

Die **Gelenkkapsel** des proximalen Tibiofibulargelenks ist plantar und dorsal verdickt, sodass man auch von einem Ligamentum tibio-capituli fibulae anterius und posterius spricht. Die Höhle der distalen Gelenkkapsel fliesst mit der des Talo-Cruralgelenks zusammen. Von der Tibia gehen hier schräge Bandzüge an den Malleolus lateralis: Ligamentum malleoli fibulae laterale.

Bänder des Tarsus.

Die Beweglichkeit des Tarsus ist hochgradig. Neben Flexio und Extensio können schwache Adductions-, Abductions-, Pronations- und Supinationsbewegungen erfolgen; dabei federt das Gelenk etwas. Beide Knöchel des Crus übergreifen seitlich den Talus; letzterer steht gerade, beide Rollen haben einen gleichen Radius. Der Talus ist distal sehr verlängert und mit condylenartiger Gelenkfläche versehen und bildet fusswärts nur die Hälfte des Gelenkes zwischen 1. und 2. Reihe. Der Calcaneus articuliert mit dem Talus, Cuboideum und dem Fibulare.

Als besondere Articulationen unterscheidet man: 1. Articulatio talo-cruralis; 2. Art. talo-calcaneo-navicularis; 3) Art. calcaneo-cuboidea; 4) Art. tarso-metatarsea.

Lig. capsulare. Es reicht vom Crus bis zum Metatarsus und heftet sich an den einzelnen Sprunggelenkknochen an, sodass sozusagen für jedes Gelenk zwischen je 2 Knöchen ein besonderes Kapselband entsteht. Es entstehen mindestens 4 Säcke; 1. Der Saccus talo-cruralis, der dorsal vollständig von dem nächstfolgenden Sacke getrennt ist; 2. der Sack zwischen der proximalen Reihe und dem Naviculare; 3. ein Sack zwischen Naviculare und distaler Reihe; 4. ein Sack zwischen distaler Reihe und Metatarsus. Der proximale Sack ist der grösste und wichtigste und bildet dorsale und palmare Aussackungen; er ist dorsal und palmar verstärkt (Lig. anterius und posterius) und besitzt unter dem Ligam. laterale fibulare einen Spalt, der in die Abteilung für den Calcaneus und in den 2. Sack führt. Die Kapsel steht mit der Sehne des Tibialis anticus, mit den Seitenbändern und mit der Unterlage des Flexor hallucis und dessen Sehnenscheide in Verbindung. In diesen Sack sind auch die 2 proximalen Gelenkfacetten des Calcaneus aufgenommen. Die distale Kapsel wird indirekt vom Tibial. ant. gespannt.

Ligamentum laterale fibulare longum und Ligamentum laterale tibiale longum. Beide sind rudimentär und schwer nachzuweisen, entspringen von dem entsprechenden Malleolus und inserieren sich an den Knochen der lateralen resp. medialen Fläche des Tarsus und dem betr. Mt.

Ligamentum tarsi posterius geht vom Tuber calcanei über die Streckfläche des Tarsus hinweg zum Mt. Das Ligamentum tarsi anterius fehlt oder ist schwach angedeutet.

Die **Ligamenta intertarsalia** (Zwischenreihenbänder) und **interossea** zerfallen in die **Ligamenta lateralia fibularia und tibialia** und in die **Ligamenta dorsalia und plantaria.**

1. **Ligamenta lateralia fibularia.** a) Ligamentum talo-fibulare (vom lateralen Malleolus zum Talus); b) Ligamentum calcaneo-fibulare (vom Malleolus zum Calcaneus, proximal gerichtet); c) Ligamentum calcaneo-fibulare (vom Malleolus zum Calcaneus, distal gerichtet, an den lateralen Rand des Sustentaculum); d) Ligamentum metacarpo-cuboideum; e) Ligam. calcaneo-cuboideum.

2. **Ligamenta lateralia tibialia.** a) Ligamentum talo-tibiale (vom medialen Malleolus zum Talus); b) Ligamentum calcaneo-tibiale. Dieses Band setzt sich meist bis auf das Naviculare fort. c) Ligamentum talo- und calcaneo-naviculare; d) Ligamentum talo-metacarpale (vom Rollbein zum Daumen); e) ein Ligamentum vom Mt_1 zu Mt_2.

3. **Ligamenta plantaria** kommen viele vor: hier sind starke Bandmassen vorhanden, die die einzelnen Knochen verbinden; sie gehen vom Calcaneus zur distalen Knochenreihe und von dieser zum Metatarsus. Man spricht von einem Calcaneo-cuboideum plantare longum et breve, einem Ligam. plantare rectum astragali et navicularis, Ligam. astragali et calcanei et ossis navicularis et cuboidei, Ligam. rectum plantare calcanei et cuboidei, Ligam. rectum plantare calcanei et metatarsi, Lig. rectum pl. calcanei et ossium cuneif., Ligam. rectum plantare ossium cuneif. et metatarsi etc. etc.

4. Die **Ligamenta dorsalia** sind nicht so mächtig ausgebildet wie die Ligamenta plantaria; man findet Bänder, die vom Talus zum Naviculare und der distalen Reihe gehen, solche die von dieser zum Metatarsus, solche die vom Naviculare an die distale Reihe herantreten u. s. w. So spricht man von einem Ligam. obliquum dorsale calcanei et ossis navicularis, Ligam. obliquum ossis navicularis et cuneif. tertii dors., Ligam. obliquum ossis cuneif. tertii et metatarsii dors., Ligam. obliquum ossis cuboidei et metatarsii dors. etc. etc.

Die **Ligamenta interossea** haben meist einen queren Verlauf und werden deshalb als Ligamenta transversa bezeichnet, z. B. Ligam. transversum ossis navic. et cuboidii dorsale, Ligam. transversum dorsale et intermedium ossis cuneiform. tertii et cuboidei etc.

Myologie.*)

I. Muskeln des Kopfes.

A. Muskeln des Antlitzes und des Schädeldaches.

Die Gesichtsmuskeln liegen direkt unter dem Integument ohne Umhüllung durch ein Fascie und werden vom N. facialis innerviert. Die oberflächlichste Schicht der Gesichtsmuskeln wird vom Platysma myoides (Latissimus colli, Subcutaneus colli gebildet. Die Muskeln der Zunge, des Gaumensegels, des Kehl- und Schlundkopfes werden an anderer Stelle abgehandelt.

1. Muskeln der Mundöffnung und der Backen.

Erste Schicht.

M. triangularis (depressor anguli oris, risorius Santorini) (Fig 44q). Dieser Muskel ist vollkommen mit dem Platysma myoides (s. daselbst) verschmolzen. Er geht vom Unterkieferrande, breit beginnend und sich verschmälernd zum Mundwinkel und zur Unterlippe.

Wirkung: Herabzieher und Rückwärtszieher des Mundwinkels.

*) Die Grössenverhältnisse der an die einzelnen Muskeln angrenzenden Fettschichten sind in der Myologie nur im allgemeinen berücksichtigt, weil sie zu sehr nach dem jeweiligen Ernährungszustande des Tieres wechseln. Um die Ausdehnungsverhältnisse der Fettlagen bei einem reichlich mittelfetten Hunde genau zu veranschaulichen, haben wir zu den im Anhange beigegebenen Transversalschnitten einen solchen Hund benützt. Diese Schnitte, auf denen das Fett mit blauer Farbe angedeutet ist, demonstrieren die erwähnten Verhältnisse viel besser, als selbst eine ausführliche Beschreibung.

M. zygomaticus (Zygom. major) (Fig. 44 f). Es ist ein bandartiger, langer Muskel, der vom Schildknorpel des Ohres, an dessen oralem Winkel er beginnt, bis zum Mundwinkel reicht, wo er, mit dem Gesichtshautmuskel (q) verschmolzen, in der Haut endet.

An seinem Ursprunge, woselbst er mit dem Platysma (g) und dem Scutularis (a) verschmilzt, ist er nur von der Haut, weiterhin vom Platysma und der Haut bedeckt.

Er bedeckt zum Teil den Temporalis, zum Teil den Adductor auris inferior (c), zum Teil den Scutularis (a), den M. masseter (i), den Buccalis (o) und den Jochbogen (6).

An seiner Unterfläche liegen Teile vom Dut.-Stenon. ($2'$), vom N. buccal. sup. et inf., von der A. und V. facialis und deren Zweigen, vom N. zygomatico-temporalis und der A. u. V. tempor. superf. (s. Fig. 45 u. 46).

Wirkung: Rückwärtsführer und Feststeller des Mundwinkels, Vorzieher und Feststeller des Scutulum auris.

M. quadratus labii superioris (Fig. 44 l und m). Dieser Muskel entspringt vom Frontale, medial von der Orbita, und von der Galea aponeurotica und vom Maxillare neben dem Foramen infraorbitale und geht von hier herab zur Oberlippe. Er umfasst den Levator labii superioris alaeque nasi und den Levator labii sup. proprius und vielleicht auch den Zygomaticus minor.

α) M. levator labii superioris alaeque nasi (Fig. 44 l). Er ist breit, liegt an der Seitenfläche des Maxillare und entspringt am Frontale bis zum medialen Augenwinkel und aus der Galea aponeurotica. Am Ursprunge schmal, verläuft er, sich verbreiternd, zur Oberlippe und endet in derselben resp. in ihrem Sphincter bis zum Nasenloche. Kurz vor seinem Ende grenzt er ventral an den Caninus (n) und verschmilzt zum Teil mit ihm. Von seinem dorsalen Rande geht eine feine Aponeurose aus, die den Nasenrücken überzieht und stirnwärts mit der des Scutularis zur Galea aponeurotica verschmilzt. — Der Muskel ist von der Haut bedeckt, er liegt auf dem Knochen und oral auf dem Levator labii sup. proprius. Aboral grenzt er an den M. zygomaticus minor (k) resp. den Gesichtshautmuskel und verschmilzt zum Teil mit ihm.

Auf der Oberfläche des Muskels liegen Endzweige des Ram. zygomat. des N. facialis und an seiner Unterfläche Aeste des N. und der A. infraorbitalis, der Nervi buccales und der A. und V. facialis (s. Fig. 45 u. 46).

β) M. levator labii superioris proprius (Fig. 44 m). Er entspringt neben dem Foramen infraorbitale am Maxillare und läuft, indem seine Fasern divergieren, oral; er tritt dabei

ungefähr in der Mitte seines Verlaufes unter den vorigen, verbindet sich zum Teil mit ihm und strahlt mit seinen Fasern in die Oberlippe, resp. den Spincter oris und in die Umgebung des Nasenloches aus.

In seiner nasalen Hälfte ist er vom vorigen, im übrigen vom Malaris (k) und Gesichtshautmuskel bedeckt. Er liegt auf dem Knochen und grenzt ventral an den dorsalen Rand des Caninus (n).

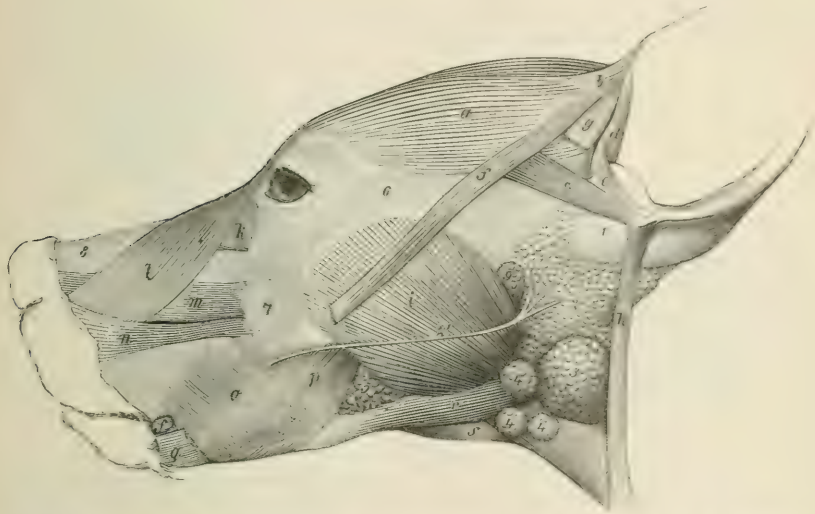

Fig. 44. Muskeln des Kopfes (Seitenansicht). a M. scutularis, b M. adductor auris sup., c M. adductor auris inf., d M. helicis, e M. antitragicus, f M. zygomaticus (major), g Gesichtshautmuskel (abgeschnitten), h M. depressor conchae, i M. masseter, k M. malaris, l M. levator labii sup. alaeque nasi, m M. levator labii sup. proprius, n M. caninus, o M. buccalis, p M. molaris, q M. risorius Santorini als Ende des Gesichtshautmuskels, r M. biventer, s M. mylo-hyoideus. 1 Grund der Ohrmuschel, 2 Gland. parotis, 2′ deren Ausführungsgang (Duct. Stenon.), 3 Gland. submaxillaris, 4 Oberflächliche Kehlgangslymphdrüsen, 5 Gland. buccal., 6 Arcus zygomatic., 7 Os maxillare sup., 8 Nasenrücken, 9 Gland. auricularis.

Auf seiner Oberfläche verläuft die V. facialis, an seiner Unterfläche liegen die A. und der N. infraorbitalis und deren Hauptäste (s. Fig. 45 u. 46).

Wirkung: Der Quadratus der Oberlippe wirkt als Erheber der letzteren, öffnet die Lippenspalte und erweitert das Nasenloch.

M. malaris s. zygomaticus minor (Fig. 44 k). Es ist ein sehr dünner, zarter Muskel, der mit dem Levator lab. sup. alaeque nasi (l) und dem Gesichtshautmuskel zusammenhängt. Oral breitet er sich über die Backenmuskeln (o, p) und Backendrüsen (s) aus.

indem er vollkommen mit dem Platysma myoides verschmilzt. Aboral verbindet er sich mit dem Orbicularis palpebrarum, resp. der Fascie im unteren Augenlide.

Wirkung: Er zieht die Backen auf- und rückwärts.

M. quadratus labii inf. (depressor l. inf.). Es ist ein blasser, dünner Muskel, der jederseits am Schneidezahnhöhlenrande der Mandibula bis zum Foramen mentale entspringt und im Sphincter

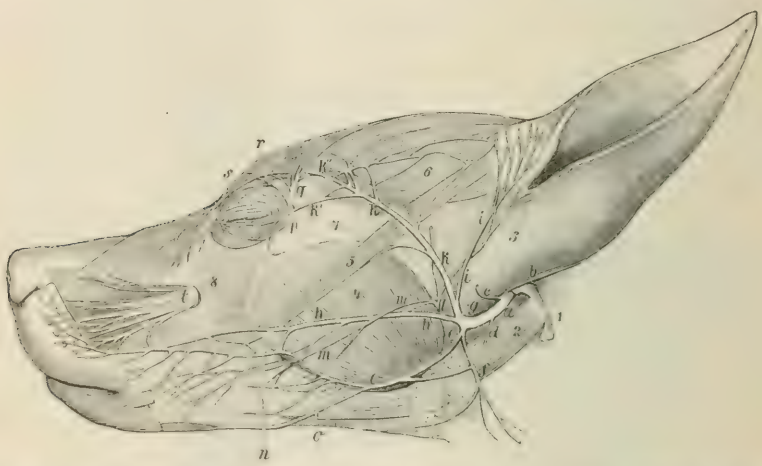

Fig. 45. Verbreitungsgebiet des N. facialis (die Gland. parotis ist entfernt). a N. facialis, b N. auricularis post., c N. auricularis intern., d Ramus digastricus, e N. buccalis infer., f N. longus colli sup., g Ramus adscendens n. facialis, h N. buccalis super., i Ramus temporalis, k Ramus zygomaticus, k' dessen Endzweig für das untere, k'' dessen Endzweig für das obere Augenlid, l N. temporalis superficialis, m Ramus malaris desselben, n N. buccinatorius, o Zweig des N. mylo-hyoideus, p N. subcutaneus malae, q N. lacrymalis, r N. frontalis, s N. infratrochlearis, t N. infraorbitalis. 1 Proc. styloideus oss. occipit., 2 M. biventer, 3 Grund der Ohrmuschel, 4 M. masseter, 5 Jochmuskel, 6 M. scutularis, 7 Arcus zygomat., 8 Maxillare sup.

oris an der Unterlippe endet. Er ist nur von der Schleimhaut bedeckt. Die beiderseitigen Muskeln erreichen einander nicht. Einen gesonderten Levator menti sichtbar zu machen, ist kaum möglich. Der Muskel ist durchaus rudimentär.

M. caninus s. levator anguli oris (Fig. 44 n). Es ist ein kleiner Muskel, der am ventralen Rande des Levator lab. sup. propr. (m) an der Seitenfläche des Maxillare liegt. Er entspringt ventral vom Foramen infraorbitale und in der Fossa canina des Maxillare, läuft oral, indem seine Fasern etwas divergieren,

verschmilzt dabei zum Teil mit dem Lev. lab. sup. et alae nasi (l) und strahlt ungefähr in den mittleren Teil der Oberlippe, resp. in den Sphincter oris aus, einzelne Fasern auch in den äusseren Nasenflügel.

Er ist von den Endausstrahlungen des Gesichtshautmuskels und der Haut bedeckt: er liegt direkt dem Knochen an, bedeckt aber zum Teil den Buccalis (Buccolabialis o), mit welchem er sich innig verbindet.

An seiner Oberfläche verläuft die V. facialis, an seiner Unterfläche befinden sich Zweige der A. und des N. infraorbitalis, des N. buccalis sup. und der A. facialis (s. Fig. 45 und 46).

Wirkung: Heber der Oberlippe.

Zweite Schicht.

Mm. incisivi. Man versteht darunter kleine Muskelbündel, die am Alveolarrande des Intermaxillare oder der Mandibula und zwar zwischen dem lateralen Schneidezahne und dem Hakenzahne entspringen und an den Orbicularis oris gehen. Sie sind beim Hunde schwer als gesonderte Muskeln darzustellen.

M. buccinator. Es ist ein breiter, glatter Muskel, der die Grundlage der Wange abgiebt. Man pflegt ihn in 2 Portionen, den M. molaris (Backenzahnmuskel) und den M. buccalis (Backenmuskel im engeren Sinne) zu unterscheiden.

α) **M. molaris** (Fig. 44 p). Er entspringt am Proc. alveolaris des Oberkieferbeines in der Gegend der 2—3 letzten Backenzähne und, vom M. masseter (i) bedeckt, von einer Aponeurose, die sich zum Teil am Proc. coronoideus der Mandibula befestigt, zum Teil in die den Pterygoideus überziehende Fascie übergeht. Die Fasern des Muskels verlaufen ventro-oral, kreuzen dabei die mediale Fläche des Buccalis (o), mit dem sie zum Teil verschmelzen, und enden nahe dem ventralen Rande der Mandibula; oral gehen sie ohne scharfe Grenze in den Orbicularis oris über. Der Muskel bedeckt den Knochen, die Schleimhaut und zum grossen Teile die Backendrüsen (s). Er ist bedeckt oral vom M. buccalis (o), aboral zu einem kleinen Teile vom Masseter (i), in der Mitte vom Joch- (f) und vom Hautmuskel.

Auf ihm verlaufen Teile der A. und V. facialis und deren Zweige, N. und A. buccinator., der N. buccalis sup. et inf., der Ram. malaris des oberflächlichen Schläfennerven und der Duct. Stenonian. (g'), der ihn in der Höhe des 3. Maxillar-Backzahnes durchbohrt (s. Fig. 45 und 46).

β) **M. buccalis** (Fig. 44 o). Er besteht aus Muskelbündeln, die schräg vom Ober- zum Unterkiefer verlaufen. Dabei kreuzt

er in seiner aboralen Partie die Muskelzüge des Molaris (p), mit dem er zum Teil verschmilzt.

Oral verschmilzt er mit den Fasern des Haut- (q) und Jochmuskels (f) und geht ohne Grenze in den Orbicularis oris über (M. buccolabialis). Die Muskelbündel entspringen im allgemeinen

Fig. 46. Oberflächliche Arterien und Venen des Kopfes. 1 A. facialis, 2 A. labialis inf., 3 A. anguli oris, 4 A. labialis sup., 5 A. infraorbitalis (lateralis nasi), 6 A. dorsalis nasi, 7 A. temporalis superficialis, 8 Ramus masseteric. derselben, 9 A. auricular. anter., 10 A. zygomatico-orbitalis, 11 V. zygomatico-orbital., 12 V. auricular. anter., 13 V. temporal. superfic., 14 u. 16 V. maxillar. intern., 15 V. auricular. magn., 17 V. jugular. externa, 18 V. maxillar. externa, 19 V. facialis, 20 V. labialis inf., 21 V. buccinatoria, 22 Ramus venosus communicans, 23 Anfangsteil der V. facialis, 24 V. labial. sup., 25 V. anguli, 26 V. dorsal. nasi. a Ohrmuschel, b Parotis, c Submaxillaris, d Oberflächliche Kehlgangslymphdrüsen, e M. mylo-hyoid., f M. biventer., g M. masseter., h M. zygomatic., i M. scutular., k M. temporal., l M. orbicul. ocul., m Arcus zygomatic., n M. risorius Santorini, o M. buccalis.

an der Maxilla nahe dem Proc. alveolaris; sie enden gegen den ventralen Rand der Mandibula. — Der Muskel ist vom Joch- und vom Hautmuskel resp. der Haut bedeckt und bedeckt selbst zum Teil die Schleimhaut der Backen, den M. molaris (p) und

zum Teil die Backendrüsen (5). Gegen den Nasenrücken grenzt er an den M. caninus (n).

Auf der lateralen Fläche des Muskels liegen die grobmaschigen Verbindungsnetze des N. buccalis sup. et. inf., des N. infraorbital. und buccinatorius, zum Teil der Ramus malaris des N. temporalis superficial. und die Hauptzweige der A. und V. facialis (s. Fig. 45 u. 46).

Anhang. **M. orbicularis** s. **sphincter oris.** Es ist eigentlich ein Hautmuskel. Er stellt zum Teil die Grundlage der Lippen dar und verläuft nahe dem freien Rande der letzteren und in derselben Richtung; er liegt zwischen Haut- und Schleimhaut und geht aus den Muskeln der Lippen und Backen, ganz besonders aber aus dem Buccinator, dem Triangularis und dem Caninus hervor, so, dass eine Abgrenzung zwischen ihm und den genannten Muskeln nicht vorhanden ist. Die Mm. incisivi sind untrennbare Teile von ihm. In der Oberlippe ist der Orbicularis viel stärker entwickelt als in der Unterlippe. Er ist am besten durch Abpräparieren der Schleimhaut sichtlich zu machen. In der Medianlinie der Oberlippe ist er unterbrochen (gespalten).

2. Muskeln der Nase.

Als Muskeln der Nase fungieren beim Hunde gleichzeitig die Muskeln der Oberlippe (Quadratus labii sup. und Caninus), weil deren Fasern teilweise nach dem Nasenrücken und dem äusseren Flügel des Nasenloches ausstrahlen. Besondere Nasenmuskeln können beim Hunde nicht nachgewiesen werden.

3. Muskeln der Augenlider.

Die Muskeln des Augapfels werden erst bei der Besprechung des Auges abgehandelt. Zu den Gesichtsmuskeln sind nur die Muskeln der Augenlider zu rechnen.

M. orbicularis palpebrarum (Fig. 47 g). Er bildet die Grundlage der Augenlider und umzieht fast kreisförmig die Lidspalte. Er liegt zwischen der äusseren Haut und der Bindehaut der Augenlider und nimmt seinen fixen Punkt wesentlich an der knöchernen Orbitalwand nahe dem medialen Augenwinkel. Am oberen Augenlide ist er bedeutend stärker entwickelt und breiter als am unteren. Caudal geht derselbe ohne scharfe Grenze in den Scutularis (d') über. Die Sonderung des Muskels in eine Pars orbitalis und Pars palpebralis ist beim Hunde nicht gegeben.

M. levator palpebrae superioris. Er ist von der Periorbita bedeckt und reicht vom Foramen opticum bis zum Rande des

oberen Lides. Er entspringt neben dem M. trochlearis und rect. sup., bedeckt den letzteren und tritt unter die Thränendrüse, um in eine Sehne auszugehen, die, an der Conjunctiva liegend, am Rande des oberen Augenlides endet.

M. corrugator supercilii medialis (Fig. 47 f). Dieser platte Muskel entspringt aus der Sehnenplatte des Schildspanners (d d') in der Mitte des Stirnbeines nahe der Mittellinie des Kopfes, geht lateral und oral und endet nahe dem medialen Augenwinkel am oberen Augenlide, indem er dabei mit dem Kreismuskel des Augenlides (g) verschmilzt. Nach beiden Seiten hin ist der Muskel nicht scharf abgegrenzt, sondern geht in feine Sehnenplatten aus, die mit der Galea aponeurotica verschmelzen.

Der Muskel ist nur von der Haut bedeckt und liegt dem Stirnbeine auf. Er bedeckt das Ende des N. frontalis und Endzweige des Ramus zygomaticus n. facialis und Endzweige der A. temporalis superficialis.

M. corrugator supercilii lateralis (Fig. 47 e). Ein kleiner, platter Muskel, der aus der den M. temporalis überziehenden Aponeurose am Jochbogen nahe dem Augenbogenbande entspringt und oral und medial verlaufend, am äusseren Augenwinkel endet, wo er zum Teil mit dem Orbicularis oculi (g) verschmilzt.

Der Muskel ist nur von der äusseren Haut bedeckt und liegt dem M. temporalis und dem Augenbogenbande auf.

Er bedeckt den N. subcutaneus malae an seiner Austrittsstelle am Augenbogenbande, einzelne Endzweige des Ramus zygomaticus n. facialis und kleine Endzweige der A. temporalis superficialis.

M. malaris. Er ist als eine Fortsetzung des Gesichtshautmuskels anzusehen und verschmilzt mit dem Orbicularis oculi (s. S. 119).

4. Muskeln des äusseren Ohres.

Am äusseren Ohre findet man 2 Gruppen von Muskeln: 1) solche, welche der Ohrmuschel aufgelagert sind; 2) solche, welche die Ohrmuschel als Ganzes bewegen. Die ersteren werden bei Besprechung der Ohrmuschel abgehandelt werden; nur die letzteren finden hier ihre Schilderung. Diese entspringen vom Kopfe oder vom Schildknorpel und enden an der Ohrmuschel oder am Schilde.

In der oberflächlichsten Schicht liegt der Fixator scutulorum (M. scutularis s. communis auris), der Levator auris longus, Abductor longus, der Depressor conchae und der Attrahens; in 2. Lage befinden sich der Attollens, der Abductor brevis und der Rotator auris.

M. scutularis (Schildspanner, gemeinschaftlicher Ohrmuskel) (Fig. 47 d und d', Fig. 44 a). Es ist ein breiter, platter Muskel, der an der Schädeldecke direkt unter der Haut seine Lage hat und sich an dem Schildknorpel des äusseren Ohres befestigt. Man kann an ihm mehrere Portionen unterscheiden:

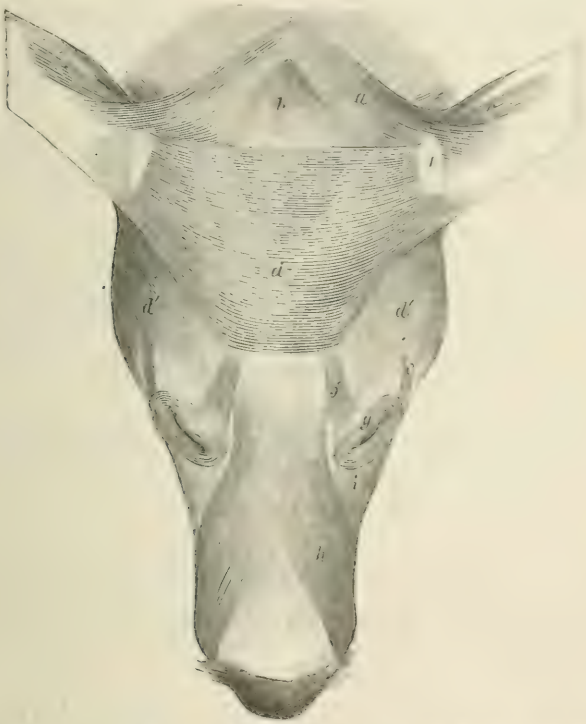

Fig. 47. Muskeln des Kopfes (Frontalansicht). a M. levator auris longus. b M. occipitalis. c M. transvers. aur., d M. intermedius scutulorum, d' M. frontoscutularis, e M. corrugat. supercil. lateral., f M. corrugat. supercil. medial., g M. orbicular. palpebrarum, h M. levator labii sup. alaeque nasi, i M. malaris. 1 Schildknorpel.

a) M. intermedius scutulorum (Fig. 47 d). Es ist ein dünner, breiter, unpaarer Muskel, dessen Fasern vom medialen Rande des einen Schildknorpels (1) zu dem des anderen verlaufen und sich daselbst anheften; er verschmilzt aboral mit dem Levator longus (a) und dem Occipitalis (b) und oral mit dem Frontoscutularis (d'). Er bedeckt den Occipitalis und Temporalis.

b) M. frontoscutularis (Fig. 47 d′ u. Fig. 44 a). Er entspringt wesentlich am Proc. zygomatic. des Frontale und am Ligam. orbitale und verläuft, sich verbreiternd, gegen den Schildknorpel hin. Ein Teil des Muskels endet am Scutulum (Fig. 47_1) und zwar an dessen oralem Winkel, wobei er lateral mit dem M. zygomaticus (Fig. 44 f) und der Sehne des Adduct. inf. auris (Fig. 44 c) verschmilzt, ein anderer (der mediale) Teil geht, ohne aber vorher die Medianlinie des Kopfes zu erreichen, in eine Sehnenplatte aus, die mit der der anderen Seite, mit der des Corrugat. supercil. medial. (Fig. 47 f) und mit der Ursprungssehne des Quadrat. labii sup. zur Galea aponeurotica verschmilzt.

Der Muskel verbindet sich aboral mit dem vorigen und geht an seinem Ansatze am Scutulum in den Adductor aur. sup. (Fig. 44 b) über. Lateral reicht der Muskel bis zum Arcus zygom. (Fig. 44_6) und geht hier in eine feine Sehnenhaut aus, die den M. masseter überzieht und zum Teil in den Orbicul. palpebr. ausstrahlt.

c) M. cervico-scutularis. Derselbe ist beim Hunde nicht gesondert; er stellt einen Teil des Attollens (Fig. 48 d) und des Levator longus (Fig. 47 a) dar (s. diese).

Der ganze Scutularis ist von der Haut und nur zu einem geringen Teile noch vom Jochmuskel (Fig. 44 f) bedeckt; er bedeckt den Temporalis und grenzt aboral an den Levator longus (Fig. 47 a), oral an Corrugator supercilii lat. (Fig. 47 e) und med. (Fig. 47 f).

Wirkung: Fixieren des Schildes. Erheben der Muschel.

An seinem lateralen Rande verläuft der Ram. zygomat. des N. facialis; an seinen Flächen die A. und V. tempor. superficialis, die Endzweige des N. lacrymalis und subcutaneus malae.

M. attollens auris s. auricularis sup. s. levator auris medius (Fig. 48 d). Dieser Muskel liegt unter dem Levator auris longus (Fig. 47 a), einem Teile des Abductor auris longus (b) und dem M. occipitalis (Fig. 47 b). Er entspringt an der Crista parietalis und zum Teil noch am Proc. interparietalis und läuft, auf dem M. temporalis (a) gelegen, lateral zur Ohrmuschel; er spaltet sich dabei in 2 Schenkel, von denen der eine (M. cervico-scutularis) am Schildknorpel endet, während der andere an die konvexe Fläche der Ohrmuschel geht (M. parieto-auricularis). Nahe seinem Ende bedeckt er zum Teil den M. rotator auris. An seinen beiden Flächen verlaufen Zweige der A., V. und des N. auricular. post.

Wirkung: Erheber der Muschel bei lateral und etwas aboral gestellter Spalte.

M. attrahens auris s. auricularis ant. s. adductor auris sup., med. et inf. s. scutulo-auricularis post., med. et ant. Derselbe zerfällt in 3 Portionen:

a) M. adductor auris sup. (oberer Einwärtszieher) (Fig. 44 b). Er entspringt aus dem Skutularis (a) da, wo sich dieser am Schilde inseriert, und endet an der Spina helicis anter. super. der Ohrmuschel, wo er mit dem M. helicis (d) zusammenstösst. — Er ist nur von der Haut bedeckt und bedeckt zum Teil den Schildknorpel und den Adductor medius, Zweige der A., V. und des N. temporal. superficial. und des Ramus temporal. n. facialis.

b) M. adductor auris medius. Als solchen muss man ein kleines Muskelbündel auffassen, das am lateralen Winkel medial am Schilde entspringt und zum caudalen Rande des Tragus geht; es ist vom Adductor sup. bedeckt.

c) M. adductor auris inf. (unterer Einwärtszieher) (Fig. 44 c). Er entspringt an der medialen Fläche des Zygomaticus (f), nahe dessen Ursprunge aus der Sehnenplatte des Skutularis (a), verläuft caudal und endet zwischen dem M. depressor conchae (h) und dem M. antitragicus (e) am Antitragus der Ohrmuschel. — Er ist zum Teil vom Zygomaticus (f) bedeckt, im übrigen von der Haut. Er bedeckt Aeste der A. und V. tempor. superfic. und des Ram. zygomatic. n. facialis und zu einem kleinen Teile die Parotis (2).

Ein äusserer Einwärtszieher ist nicht vorhanden, wenn man nicht einen Schenkel des vorigen, der öfter aus dessen ventralem Rande sich abspaltet und mit dem Joch- und Gesichtshautmuskel verschmilzt, als solchen auffassen will.

Wirkung: Der Attrahens ist Vorwärtssteller der Muschelspalte.

M. depressor conchae (M. parotideus s. parotideo-auricularis) (Fig. 44 h). Es ist ein langer, bandartiger Muskel, der auf der Gland. parotis (2) und submaxillaris (3) liegt; er entspringt an dem ventralen Rande des Antitragus der Ohrmuschel und reicht fast bis zur Mittellinie des Halses, wo er mit dem Hautmuskel verschmilzt. — Er ist bedeckt vom Halshautmuskel und der Haut und bedeckt ausser der Parotis (2) und Submaxillaris (3) zum Teil die Muschelröhre (1).

Unter ihm liegen die V. jugularis ext. resp. der Anfang ihrer beiden Aeste (V. maxill. ext. u. int.) und Zweige der A. auricular. magna, ferner der N. subcutan. colli sup. et. med. und der N. auricular. magnus.

Wirkung: Abwärtszieher der Muschel.

M. retrahens s. auricularis poster. s. cervico- (occipito-) auricul. Dieser Muskel besteht beim Hunde aus 3 Muskeln:

a) dem Abductor auris longus (langer Auswärtszieher) (Fig. 48b). Derselbe entspringt an dem Proc. interpariet. und der Crista parietalis, verläuft lateral an den Grund der Ohrmuschel, umfasst diesen von der aboralen Seite und endet am Antitragus, aboral neben dem Ursprunge des Depressor conchae. Er ist vom Levator auris longus (Fig. 47 a) und von der Haut bedeckt

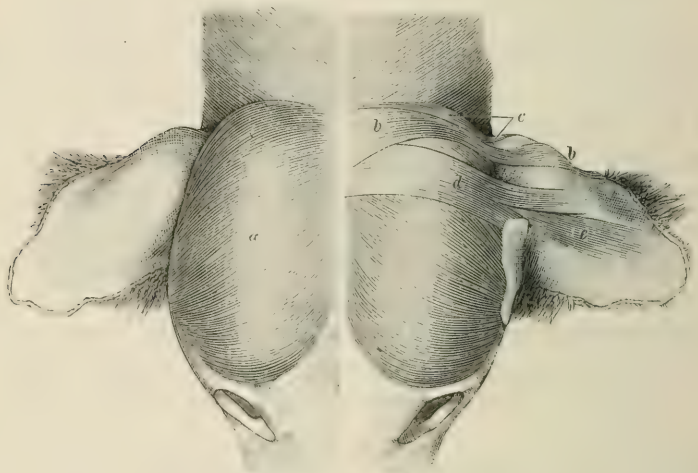

Fig. 48. M. temporalis; zweite Schicht der Ohrmuskeln. a M. temporalis, b M. abductor auris long., c M. abductor auris brevis, d M. attollens auris, e M. transversus auris.

und liegt auf einem Teile des Attollens (d), des Abductor brevis (c), des Temporalis (a), der Muschel und des Transversus auris; er bedeckt ferner Zweige der A., V. und des N. auricular. post.

b) dem Abductor auris brevis (kurzer Auswärtszieher) (Fig. 48 c). Er liegt unter dem vorigen und entspringt an der Linea nuchalis sup. oss. occipit. resp. am Proc. interpariet., geht lateral um den Grund der Ohrmuschel herum, um an der Muschelröhre ganz nahe dem Kürass zu enden. Er liegt auf dem M. temporalis (a) und der Muschelröhre und wird fast ganz vom Abductor longus (b) bedeckt. Auf seiner Oberfläche verlaufen Zweige der A., V. und des N. auricular. poster.

c) dem Levator auris longus (langer Heber. Fig. 47 a). Er entspringt an der Mittellinie des Nackens, caudal von der Spina occipital. ext., verläuft, zum Teil mit dem Skutularis (d, d') verschmolzen, zum Schildknorpel (c_1) und endet zum Teil an diesem (als Cervico-scutularis); zum grössten Teile aber geht er an die konvexe Muschelfläche und spaltet sich in 2 Schenkel, die daselbst enden. — Er bedeckt zum Teil die Ursprungssehne des Sterno-cleido-mastoid. und die Muschel, den Abductor auris longus (Fig. 48 b) und den Attollens (Fig. 48 d), nahe seiner Insertion Teile der A. auricul. poster. An seinem Ende grenzt er an den M. transversus auris (c), der zum Teil zwischen den beiden Schenkeln liegt. Er ist bedeckt von der Haut, Zweigen der A. auricularis poster. und des Ram. occipital. des 1. Halsnerven.

Wirkung: Der Retrahens ist Auswärtssteller der Spalte.

M. rotator auris (scutulo-auricular. inf. s. intern.). Beim Hunde kommt nur ein erheblicher Rotator vor. Es ist dies ein in der Tiefe unter dem ev. Fettpolster liegender Muskel, der an der unteren (medialen, Schädel-) Fläche des Schildes entspringt, caudal läuft und an den Grund des Ohres tritt; diesen umfasst er von der medialen und aboralen Seite und endet an der Muschelröhre, am und unter dem Gesässe der Ohrmuschel. Der Muskel liegt also zwischen Gesäss und M. temporalis; nahe seinem Ursprunge ist er zu einem geringen Teile vom Adduct. auris sup. et medius bedeckt. Er grenzt an Zweige der A. und des N. auricular. poster. und der A. tempor. superficial.

Ausserdem findet man noch ein Muskelbündel, das am aboralen Rande des Schildes entspringt und oberflächlich vom Levator auris longus, diesen kreuzend, caudal geht, um zwischen dem Levator aur. long. und dem Abductor aur. long. am Muschelgesässe zu enden (Rotator superficialis).

Wirkung: Rückwärtssteller der Spalte.

5. Muskeln des Schädeldaches.

Auf dem Schädeldache liegt die **Galea aponeurotica**. Diese überzieht als eine dünne Aponeurose die freiliegenden Knochenteile des Schädeldaches und des Nasenrückens. Sie geht aus dem Scutularis, dem M. corrugator supercilii und occipitalis hervor und strahlt zum Teil in die Fascia temporalis aus; sie dient dem M. levator labii superioris et alae nasi zum Ursprunge und geht auch in die Augenlider über.

M. epicranius s. occipitalis (Fig. 47 b). Dieser Muskel liegt auf dem M. temporalis zu beiden Seiten der Medianlinie des

Kopfes, reicht vom Occiput, an dessen Proc. interparietalis er sich zum Teil inseriert, bis zum Frontale und verschmilzt oft mit dem der anderen Seite, sodass das Ganze als ein mehr oder weniger ovaler, dünner Muskel erscheint. Oral verschmälert sich derselbe etwas und geht in eine Sehne aus, die mit der des Skutularis verschmilzt; aboral verschmilzt er mit dem Levator auris longus (a). Der Muskel ist bedeckt vom Skutularis (d) und kleinen Zweigen der A. und V. temporalis superfic., er selbst liegt auf dem Schläfenmuskel (Fig. 48 a) und zum Teil auf dem Attollens (Fig. 48 d).

Anmerkung. Der M. occipitalis des Hundes entspricht nicht dem des Menschen. Sicherlich ist auch der ganze M. scutularis dem M. epicranius zuzurechnen.

B. Muskeln des Visceralskelettes des Kopfes.

1. Muskeln des Unterkiefers (Kaumuskeln).

Diese Muskeln entspringen am Schädel und enden an der Mandibula. Sie sind beim Kauen thätig und werden vom 3. Ast des N. trigeminus innerviert. Sie bilden 2 Lagen, eine oberflächliche, laterale (Masseter und Temporalis) und eine tiefe, mediale (Pterygoideus externus und internus).

Fig. 49. Mandibula (Legende s. Fig. 18).

M. masseter (Fig. 44 i). Dieser kräftige Muskel liegt an der lateralen Fläche der aboralen Hälfte des Unterkiefers undreicht vom Arcus zygomatic. (6) bis zum ventralen Rande der Mandibula, den er wulstig überragt. Er wird durch sehnige Ausbreitungen in 3, stellenweise verschmolzene Abteilungen getrennt.

a) Die laterale, oberflächliche Portion entspringt an der lateralen Kante des ganzen Margo massetericus des Jochbogens und am Tuberculum articulare des Proc. zygomatic. des Temporale.

Die Fasern verlaufen schräg caudo-ventral und enden sehnig am Proc. angularis (Fig. 49 e), an der Linea masseterica (Fig. 49 n) und, indem sie um den gewölbten, ventralen Rand der Mandibula umbiegen, an der medialen Fläche der letzteren, woselbst sie zum Teil mit dem Pterygoid. intern. verschmelzen.

b) Die mittlere Portion entspringt neben der vorigen am Margo massetericus und ausserdem an der Temporalfläche des Arc. zygomatic. Sie endet lateral am Proc. coronoideus, an der Crista coronoidea (Fig. 49 i) und condyloidea (Fig. 49 k), lateral von der tiefen Abteilung. Die Fasern verlaufen gerade ventral (senkrecht). Sie verschmilzt an ihrem Ursprunge teilweise mit dem Temporalis.

c) Die tiefe mediale Portion füllt besonders die Fossa masseterica aus. Sie entspringt an dem Tuber articulare des Proc. zygomatic. des Temporale und medial von demselben und befestigt sich an der ganzen Fossa masseterica (Fig. 49 h) und an der oralen Hälfte der Crista condyloidea, also in der Umgebung des oralen Winkels der Fossa masset. Die Fasern verlaufen schräg ventro-oral.

Der Masseter bedeckt den Knochen und mit seinem oralen Teile in geringem Grade den M. molaris (p); mit seinem ventralen, die Mandibula überragenden Rande grenzt er an den Biventer (r). Auf seiner Oberfläche liegen die Fascia parotideo-masseter., der Gesichtshautmuskel und der M. zygomatic. (f).

Ueber die laterale Fläche des Masseter zieht der Duct. Stenonian. ($_2$'), der Ramus malaris des N. temporalis superficial., der N. buccal. sup. et inf., die A. und V. transversa faciei. Am oralen Rande liegen die A. und V. facialis, am aboralen Rande die Gland. auricularis ($_9$), die Parotis ($_2$), Submaxillaris ($_3$) und zum Teil die oberflächlichen Kehlgangslymphdrüsen ($_4$), der N. temporal. superficial., der Grund der Ohrmuschel, die A. und V. maxillaris interna. Am ventro-medialen Rande, zwischen Masseter und Pterygoideus, liegt die A. maxillaris externa. — Der Muskel bedeckt zum Teil die Backendrüsen ($_5$), den N. buccinatorius, den Ramus venosus communicans, mit seinem aboralen Teile an der Incisura semilunaris die A. und den N. masseteric. — Zwischen dem M. biventer und masseter tritt die A. facialis und ein Ast des N. mylo-hyoideus hervor. (Betr. der Topographie zu Nerven und Gefässen s. Fig. 45 und 46).

Wirkung: Anzieher des Unterkiefers.

M. temporalis (Fig. 48 a). Es ist dies der stärkste Muskel am Kopfe; er füllt den ganzen Raum zwischen der Crista sagittalis und dem Arcus zygomatic. aus und ist sowohl median als auch aboral über die Schädelknochen wulstig vorgewölbt. Er entspringt mit einer starken Sehnenausbreitung, die dann seine Aussenfläche überzieht, an der gesamten Crista sagittalis, von dem Proc. zygomatic.

oss. frontis bis zur Spina condyloidea externa, also am Proc. interparietalis des Occiput (Fig. 20 $_2$), an der Crista sagittalis, resp. bei Hunden mit Interparietalfläche an der Crista parietalis des Parietale (Fig. 20 $_5$) und an der Linea semicircularis des Frontale (Fig. 20 $_{10}$), ausserdem an der Linea nuchalis super. des Occiput (Fig. 20 $_4$) und dem Margo tympanic. des Schläfenbeines bis herab zum Jochbogen, am Lig. orbitale, an der Aussenfläche des gesamten Parietale (Fig. 20 II), ferner an der Pars parieto-temporalis des Frontale (Fig. 20 15), zum Teil an der Pars squamosa des Temporale (Fig. 20 VI) und an der medialen Fläche des Jochbogens, zu einem ganz geringen Teile auch noch an der Ala temporalis des Sphenoidale. Die Grenze gegen die Augenhöhle hin ist am Knochen durch die Linea (Crista) orbito-temporalis angedeutet. Die ganze gewaltige Muskelmasse inseriert sich zum Teil an den beiden Flächen des Proc. coronoideus der Mandibula, zum Teil verschmilzt sie mit der mittleren Portion des M. masseter. Im Innern ist der Muskel mehrfach von starken Sehnen durchsetzt. — Der M. temporalis ist bedeckt von den Ohrmuskeln (b, c, d, Fig. 47 a, d, d'), vom Grunde der Ohrmuschel, vom M. occipitalis (Fig. 47 b), den Corrugatores supercilii (Fig. 47 e u. f) und vom Schildknorpel (Fig. 47 $_1$). Er bedeckt die Ursprungssehne des M. molaris (Fig. 44 p) und die erwähnten Schädel-Knochen und füllt die Schädelgrube vollständig aus. Er grenzt ventro-oral an die Augenmuskeln, ventral an den Pterygoideus, caudal an die Sehne des Splenius und Sterno-cleido-mastoideus und nasal an das Ligam. orbitale. Median grenzt er bei niedriger Crista an den der anderen Seite. Ist eine Interparietalfläche vorhanden, dann bleibt diese frei und der Muskel reicht nur bis zur Crista parietalis.

Ueber die Oberfläche des Muskels verläuft der N. zygomatico-temporalis mit seinen Aesten, die A. und V. temp. superfic., der N. tempor. superfic. An seiner Unterfläche liegen ventral die auf der Aussenfläche des Pterygoideus gelegenen Gefässe und Nerven (s. diesen), ventro-oral grenzt er an die mit den Augenmuskeln verlaufenden Gefässe und Nerven (s. daselbst); er bedeckt die in ihn eindringenden Aa. temporales prof., den N. tempor. prof. und zum Teil die A. ophthalmica.

Wirkung: Anzieher des Unterkiefers.

M. pterygoideus lateralis et medialis (Fig. 50 a). Die beiden Muskeln sind teilweise mit einander verschmolzen, aber immerhin trennbar.

Der Pterygoideus lateralis entspringt in der Fossa pterygoidea (laterale Fläche des Pterygoideum) (Fig. 21 XII), lässt jedoch

das ventrale Ende des Pterygoideum frei. Er verläuft schrag aboral, ventral und lateral und endet an einer rauhen Stelle an der medialen Fläche der Mandibula, ventral vom Processus condyloideus (den er jedoch nicht erreicht) und aboral vom Foramen mandibulare post. bis zum Proc. angularis.

Der Pterygoideus medialis entspringt an dem vom Pt. lateral. frei gelassenen, kleineren, ventralen Abschnitte des Pterygoid., an der Crista orbitalis post. und in der Fossa spheno-palatina (palato-maxillaris), bis zum Foramen palat. post. und palato-nasale (am Pars perpendic. oss. palat. Fig. 21 IX) und zum Teil an der Ala orbit. oss. sphenoid. (Fig. 21 $_{35}$); seine Fasern verlaufen zum Teil direkt ventral, zum Teil ventro-caudal und dabei etwas lateral; sie kreuzen zum Teil die Fasern des Pteryg. lat. und enden an der medialen Fläche der Mandibula, ventral vom Foramen mandib. post., nahe dem ventralen Kieferrande und an einer besonderen rauhen Linie, die vom Proc. angul. oral verläuft; an dieser Stelle stösst er an den M. masseter und verschmilzt zum Teil mit ihm.

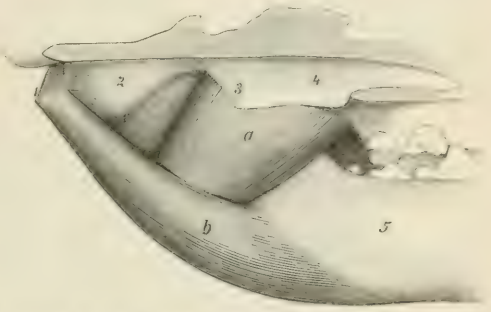

Fig. 50. M. biventer und pterygoideus. a M. pterygoideus. b M. biventer. 1 Proc. styloid. ossis occipit., 2 Bulla ossea des Schläfenbeines. 3 Flügelbein. 4 Pars perpendicularis des Os palatin., 5 Mandibula.

Medial bedeckt der Muskel den Pterygo-pharyng., den Palato-pharyng. und palat., den Levator und Tensor veli palat., die Gaumensegelpfeiler, die Palatinaldrüsen (s. Fig. 51 $_4$) und zum Teil die Gland. sublingu. (Fig. 51 $_3$). — Mit seiner lateralen Fläche grenzt der Muskel nahe dem Ursprunge an die Augenmuskeln (Fig. 51 a), weiterhin an das Ende des M. temporalis und an die Gland. orbitalis (Fig. 51 $_7$). — An seiner Insertion stösst er ausser an den Masseter, an den Biventer (b), den Mylo-hyoideus und die Gland. submaxillar.

Ueber die laterale Fläche verlaufen: A. maxill. int. und deren Teilungsstelle in A. infraorbit. etc., die A. buccinat., N. buccinat., A. veli palat., A. und N. alveol. inf., N. pterygoideus, N. mylo-hyoid., Ram. maxill. sup. des Trigemin. und N. lingual. (s. Fig. 139 u. 181). An der medialen Fläche

liegen A. und V. maxill. ext. (entlang der Insertion) und Zweige des N. glosso-pharyngeus.

Wirkung: Anzieher und Vorführer des Unterkiefers.

2. Muskeln des Zungenbeines.

Die Muskeln der Zunge werden bei Besprechung der Zunge abgehandelt werden. Hier gelangen nur die Muskeln des Zungenbeines, welche von Schädel- oder Gesichtsknochen entspringen, zur Schilderung. Von diesen wird der Sterno-hyoideus mit dem Sterno-thyreoideus bei den Halsmuskeln beschrieben, weil sie am Halse ihre Lage haben. Die übrigen Zungenbeinmuskeln liegen am Kopfe und werden von Gehirnnerven innerviert.

Laterale Gruppe.

M. biventer maxillae infer. (stylo-maxillaris) (Fig. 50 b). Dieser Muskel ist beim Hunde nicht zweibäuchig und gehört deshalb eigentlich den Muskeln des Unterkiefers an. Wenn wir ihn unter den Zungenbeinmuskeln aufführen, so folgen wir dabei dem herrschenden Gebrauche. Er entspringt sehnig und fleischig an dem Proc. jugularis des Occipitale, bildet einen starken, rundlichen Muskelbauch, der medial und ventral vom Masseter liegt und an der medialen Fläche des mittleren Teiles der Mandibula (5) breit und muskullös endet, wobei er mit dem Pterygoideus (a) zusammenstösst. — Der Muskel bedeckt mit seinem Mandibularrande den Masseter, medial zum Teil den Stylo-glossus (Fig. 51 c), Hyo-pharyngeus (Fig. 51 h), Mylo-hyoideus und die dorsale Portion des Stylo-hyoideus. Lateral liegt er an dem Sterno-cleido-mastoideus, der Gland. parotis (Fig. 51_1), submaxillaris (Fig. 51_2), einem Teile der Gl. sublingualis (Fig. 51_3) und an den tiefen Kehlgangslymphdrüsen. — Am Ursprungsteile ist der Muskel oft von einem Sehnenstreifen durchsetzt und damit die Zweibäuchigkeit angedeutet.

Mit seinem Ursprungsteile bedeckt er (medial) die A. occipitalis und carotis int. und ext. und die Teilungsstelle der letzteren, also den Anfang der Aa. maxillares und der A. lingualis (am ventralen Rande), weiterhin auch die A. maxillaris ext. (facialis). Am dorso-medialen Rande des Muskels liegt die A. auricul. post. und die A. sublingualis. — Lateral liegen am Muskel Teile der V. maxillaris.

Der Muskel bedeckt weiterhin den N. hypoglossus und glosso-pharyngeus, den Anfang des Facialis, des N. vagus und sympathicus, den Anfang des N. laryngeus sup. und accessorius. Zwischen dem Muskel und der ventralen Seite des Proc. angularis liegt ein Zweig des N. mylo-hyoideus (Ram. massetericus).

Wirkung: Ab- und Rückzieher des Unterkiefers.

M. stylo-hyoideus. Derselbe zerfällt beim Hunde in 2 Portionen: α) Die dorsale Portion (Fig. 63 a), liegt zwischen dem Proc. jugularis des Occipitale, an dem sie entspringt, und dem Schädelende des dorsalen Zungenbeinastes, an dem sie endet, als kleiner, viereckiger, platter Muskel. Derselbe ist vom Ursprungsteile des Biventer vollständig bedeckt und grenzt am Zungenbeinaste an den Ursprung des Stylo-glossus (b) und Stylo-pharyngeus (c). Er liegt auf der Bulla ossea des Temporale.

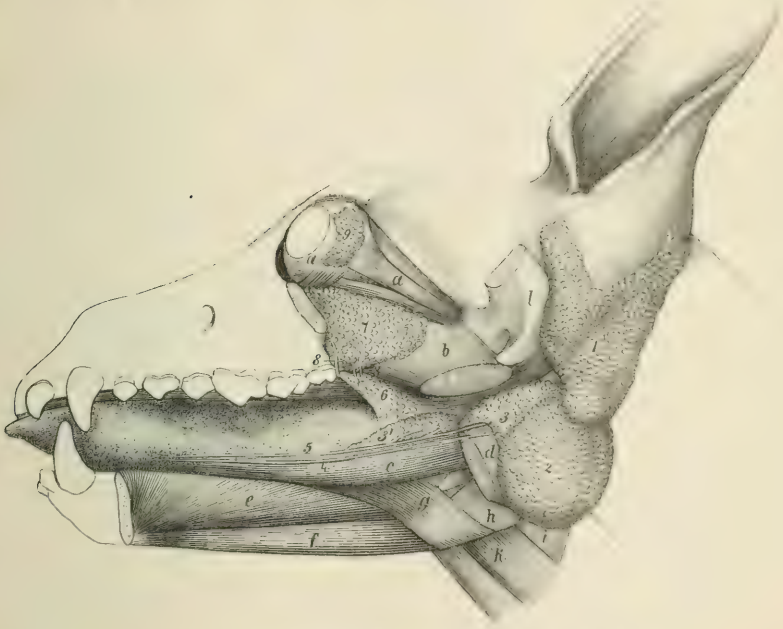

Fig. 51. Drüsen des Kopfes (Legende s. Fig. 94).

Auf ihm liegen der N. facialis und einige Aeste desselben und der A. stylo-mastoidea.

Man kann diesen Muskel auch als einen abgespaltenen Teil des M. biventer betrachten.

β) Der eigentliche Stylo-hyoideus stellt einen äusserst schlanken und dünnen Muskel dar, der an der Bulla ossea des Temporale, am aboralen Rande des Meat. audit. ext. mit einer dünnen Sehne beginnt, die am dorso-lateralen Rande des Biventer fleischig wird. Der Muskel geht über die laterale Fläche des aboralen Teiles des Biventer, bedeckt von der Gland. submaxillaris,

ventral, gelangt dann an das laterale Ende des Corpus ossis hyoidei und endet daselbst zwischen der Insertion des M. mylo-hyoid. und sterno-hyoideus. Der Muskel ist lateral bedeckt von der Submaxillaris, den oberflächlichen Kehlgangslymphdrüsen und der Parotis und liegt nur teilweise direkt unter dem Halshautmuskel. An dieser Fläche befindet sich die Vena maxill. externa. Die mediale Fläche des Muskels liegt am Biventer und Crico-pharyngeus.

Wirkung: Heber des Zungenbeines.

Mediale Gruppe.

M. mylo-hyoideus (Fig. 62 a). Es ist dies ein platter, breiter, im Kehlgang gelegener Muskel, der sich gurtartig zwischen den beiden Teilen der Mandibula vom Kinnwinkel bis zum Körper des Zungenbeines ausspannt und den Boden der Mundhöhle bildet. Er entspringt an der medialen Fläche des Unterkiefers, jederseits nahe dem Alveolarrande an der Crista mylo-hyoid. und geht zunächst an der medialen Fläche der Mandibula ventral und dann im Bogen zur Mittellinie, um dort mit dem der anderen Seite zu verschmelzen. Die Grenze bleibt ventral durch eine Raphe angedeutet. Oral inseriert sich der Muskel ausserdem im Kinnwinkel, aboral am Körper des Zungenbeines, wo er gleichzeitig mit dem Stylo-hyoideus zusammenstösst. — Der Mylo-hyoideus ist auf seiner ventralen Seite vom Gesichtshautmuskel und der Haut überzogen. Lateral grenzt er oral an die Mandibula, aboral an den M. biventer, die oberflächlichen Kehlgangslymphdrüsen, den Masseter und Pterygoideus. Medial stösst er an den über ihm liegenden Genio-hyoideus, mit dem er fest verbunden ist, ferner an den Genio-glossus, Stylo-glossus und Baseo-glossus und bedeckt die Gland. sublingualis (orale Portion).

Lateral liegen am Muskel die A. und V. sublingualis und submentalis, die A. maxill. ext., der N. mylo-hyoid.; medial stösst er an den N. und die V. lingualis, den N. hypo-glossus, Duct. Whartonian. und Bartholin.

Wirkung: Heber der Zunge und des Zungenbeines.

M. mylo-glossus. Er fehlt beim Hunde.

M. genio-hyoideus (Fig. 52 a). Der Kinnzungenbeinmuskel liegt im Kehlgange und reicht bei Längsrichtung seiner Fasern vom Kinnwinkel, woselbst er entspringt, bis zum Körper des Zungenbeines, an dessen oralem Rande er endet. Er grenzt median an den der anderen Seite und ist oral mit demselben vollkommen und weiter gegen das Zungenbein hin nahezu vollkommen ver-

wachsen. Nur eine Längsvertiefung an der ventralen Seite deutet die ursprüngliche Trennung beider Muskeln an. Der Muskel verbreitert sich allmählich vom Ursprungs- bis zum Endpunkte hin. Von der Haut und den Mandibularästen ist der Muskel durch den Mylo-hyoideus geschieden; gegen den Zungengrund hin liegt ihm lateral der Hyo-glossus (c) an. Zungenwärts bedeckt ihn der Genio-glossus (b). Grössere Gefässe und Nerven liegen nicht an dem Muskel, sondern nur kleinere Zweige derselben.

Wirkung: Zieht das Zungenbein in den Kehlgang und oral.

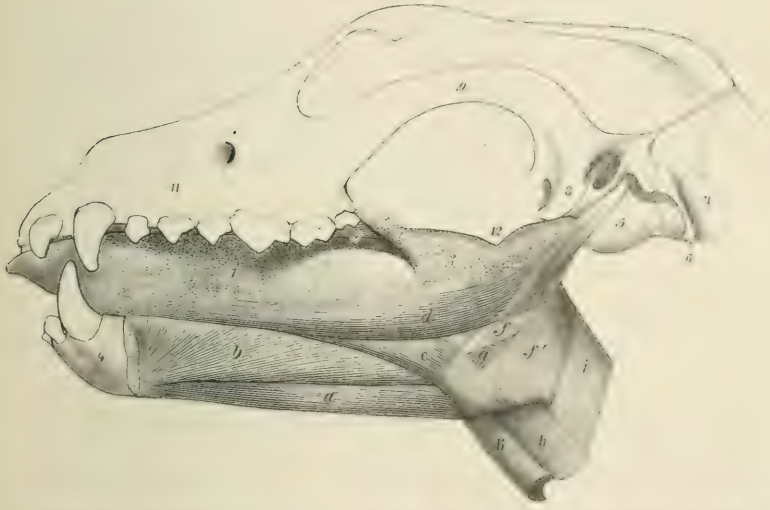

Fig. 52. Zungen- und Zungenbein-Muskeln (Legende s. Fig. 95).

M. kerato-hyoideus (s. kerato-glossus) (Fig. 52 g). Dieser Muskel liegt seitlich am Zungengrunde und füllt den Raum zwischen dem Gabelaste, dem Cornu inf. und einem Teile des Cornu med. aus und befestigt sich an diese Teile. Er liegt zum Teil der Rachenfascie auf und ist von dem Hyo-glossus (c) und dem Constrictor pharyngis medius (f, f') bedeckt. An ihm verlaufen Endzweige des N. glosso-pharyngeus.

Wirkung: Er hilft den Zungengrund heben.

Fascien des Kopfes.

1. **Fascia temporalis.** Es ist dies eine starke Fascie, die den M. temporalis überzieht und sich zwischen der Crista sagittalis

(parietalis) und dem Jochbogen ausspannt, indem sie sich an diesen Teilen, der Linea nuchalis sup., der Linea semicircularis des Frontale und am Lig. orbitale befestigt. Oral geht sie in die Galea aponeurotica, ventral in die Fascia parotideo-masseterica aus.

2. **Galea aponeurotica** (s. S. 129).

3. **Fascia bucco-pharyngea.** Es ist nur eine undeutliche Fascia buccalis zugegen; ein Uebergang in eine Fascia pharyngea besteht nicht.

4. **Fascia parotideo-masseterica.** Sie überzieht als dünne, bindegewebige Schicht die Parotis, die Submaxillaris, den Masseter und den Jochbogen und strahlt an letzterem in die Fascia temporalis aus. Auf dem Masseter wird sie durch Bindegewebszüge vom M. zygomat. und subcutan. fac. und auf dem Jochbogen vom Perioste verstärkt. Oral geht sie auf das Maxillare über und verliert sich in dem Gesichtshautmuskel. Die Fascie setzt sich noch in den Kehlgang fort, überzieht den Biventer und den Mylohyoideus und verliert sich allmählich.

II. Muskeln des Stammes.

A. Muskeln des Rückens und Nackens.

Dieselben liegen in der Rücken- und Nackenregion. Die **Nackenregion** (s. Anhang Tafel I) erstreckt sich von der Linea nuchalis des Occipitale bis zum 1. Rückenwirbel resp. bis zu der Scapula; sie gehört demnach zum Halse und zwar stellt sie die dorsale Partie desselben dar und reicht von der Rückenlinie des Integuments bis zu den Proc. transversi der Halswirbel, also bis zu einer Linie, die man vom Proc. styloideus des Occiput in der Richtung der Proc. transversi zur Spina scapulae zieht. Ventral von dieser Linie befindet sich die vordere Halsregion. Die **Rückenregion** reicht von den Proc. spinosi der Rücken-, Lenden-, Kreuz- und ersten Schweifwirbel bis zum zweiten Viertel der Rippen und zerfällt entsprechend den Wirbelgruppen in die Brustregion, welche man in die Skapular- und mittlere Thoracalregion einteilen kann, die Lenden-, Sacral- und Caudalregion (s. Tafel I). Die Muskeln beider Regionen lagern sich, abgesehen von den Hautmuskeln, in fünf Schichten, von denen die ersten beiden und zum

Teil auch noch die dritte Rumpf-Gliedmaassenmuskeln darstellen, wie folgt über einander:

Erste Schicht: Trapezius (Fig. 56 g, g'), Sterno-cleido-mastoideus (Fig. 56 e, f). **Zweite Schicht:** Latissimus dorsi (Fig. 56 s), Rhomboideus (Fig. 54 b, b'), Levatores scapulae (Fig. 54 c u. Fig. 56 k). **Dritte Schicht:** Serratus anticus major (Fig. 53 b). Serratus posticus (Fig. 53 c und Fig. 54 g') und Splenius (Fig. 53 a). **Vierte Schicht:** Longissimus dorsi (Fig. 55 a), Spinalis dorsi (Fig. 55 b), Longissimus cervicis (Fig. 55 g), Ileo-costalis (Fig. 55 c), Longissimus capitis (Fig. 55 e) und Complexus (Fig. 55 d, d'). **Fünfte Schicht:** Levatores costarum, Multifidus spinae, Intercostales; dazu kommen an den Wirbeln als tiefste Muskeln die Interspinosi und Intertransversales und die Muskeln zwischen dem Kopfe und der dorsalen Fläche der 2 ersten Halswirbel.

Die meisten der hierher gehörigen Muskeln werden von den dorsalen Aesten der Rückenmarksnerven versorgt, die Stamm-Gliedmaassenmuskeln aber von den ventralen Aesten (und hauptsächlich von Cervicalnerven) und ausserdem vom Accessorius.

In der Sacralregion und zum Teil auch in der Lendenregion liegen wesentlich Muskeln der Becken-Extremitäten und die Anfänge der Schweifmuskeln.

1. Muskeln der Rückenregion.

In dieser Region liegen von Gliedmaassenmuskeln der Cucullaris inf., Rhomboideus inf. und die Endabschnitte des Cucullaris sup. und Rhomboideus sup., der Anfang des Latissimus dorsi. Diese bilden die beiden oberflächlichsten Muskelschichten. Unter ihnen liegen die eigentlichen Rückenmuskeln in der dritten, vierten und fünften Schicht wie folgt:

Dritte Schicht.

Die Muskeln derselben entspringen am Rücken und Nacken und gehen zu den Rippen. Sie kommen nach Entfernung der Rumpfgliedmaassenmuskeln zum Vorscheine und werden wohl auch breite Rückenmuskeln (Musculi spino-costales) genannt.

M. serratus posticus superior. (Fig. 53 c). Es ist ein platter Muskel, der an der Rückenseite der Brust auf der Aussenfläche der 2.—9. Rippe liegt. Er entspringt mit einer breiten Sehnenplatte (c'), die caudal in die Aponeurose des Longissimus dorsi resp. in die Fascia lumbo-dorsalis (s. diese) übergeht, an dem sehnigen Mittel-

streifen des Nackens und den Dornfortsätzen der ersten 6—7 Rückenwirbel und geht erst lateral vom Longissimus dorsi (g) in einen Muskelkörper über, der mit Fleischzacken an dem oralen Rande der 2.- 9. (event. 10.) Rippe, genau am lateralen Rande des Ileo-costalis (h) endet und dessen Fasern schräg caudo-ventral und lateral verlaufen.

Fig. 53. III. Muskellage des Körpers. a M. splenius, b M. serratus antic. major (an seiner Insertion abgeschnitten), c M. serrat. postic. super., c' dessen Sehnenplatte, d M. scalenus (postic. et medius), d' M. scalenus anticus, e M. longus capitis, f M. transvers. costar., g M. longissimus dorsi, g' M. spinalis dorsi, h M. ileo-costalis, i M. intercostal. extern., k M. intercostal. intern., l M. rectus abdom. 1—8 bezeichnen die entspr. Rippen.

Der Muskelkörper ist bis auf die letzten 3—4 Zacken, auf welchen der Latissimus dorsi liegt, vom Serrat. ant. major (b) bedeckt. Auf der Ursprungsaponeurose liegen die M. rhomboidei (Fig. 54 b, b'). Er bedeckt mit seiner Aponeurose den Longissim. dorsi (g), den Spinalis dorsi et cervicis (g'), den Splenius (a) und mit dem Fleischkörper den Ileo-costalis (h). Er wird von Zweigen der Aa. und Nn. intercostales durchbohrt, die er zunächst, ebenso wie den Ram. dors. der Intercostalnerven, bedeckt.

Wirkung: Heber der Rippen. Inspirator.

M. serratus posticus inferior (Fig. 54 g'). Er entspringt mit einer breiten Aponeurose, die vollkommen mit der Fascia lumbodorsalis (h') (s. diese) verschmilzt, an den Proc. spinosi der ersten Lendenwirbel und endet mit 3—4 Zacken, deren Fasern schräg sternal verlaufen, an dem aboralen Rande der 11., 12., 13. (eventuell auch 10.) Rippe. Die Zacken schieben sich zum Teil zwischen den Intercostalis ext. und int. ein, wenn nicht der Intercost. ext. fehlt; in jedem Falle ist der Serrat. post. inf. mit dem Intercost. int. eng verbunden.

Er ist bedeckt vom Latissimus dorsi (Fig. 56 s.) und Intercost. ext. (am Ende); er bedeckt Teile des Intercost. int., des Ileocost. (i) und des Longissim. dorsi (h). Caudal grenzt er an den Obliqu. abdom. int. (l), ventral an den Obliqu. abdom. ext. (Fig. 56 v). — Der Raum zwischen der 10. (9.) und 11. Rippe ist in der Regel von Zacken frei.

An der Unterfläche des Muskels liegen der Ram. post. der Intercostalnerven und, zum Teil die Rami dorsales der Aa. und Vv. intercostales.

Wirkung: Herabzieher der 3—4 letzten Rippen. Exspirator.

Vierte Schicht.

Die in vierter Schicht am Rücken liegenden Muskeln (lange Rückenmuskeln, Musculi spino-dorsales) stellen einen zusammenhängenden Muskel mit 4 Zacken (Aesten, Bäuchen) dar, den Strecker der Wirbelsäule, **Extensor dorsi communis (Erector trunci s. opisthothenar).** Der gemeinsame Hauptbauch liegt auf der Lendenwirbelsäule und entspringt am Becken. Von ihm geht zunächst lateral in der Gegend der letzten Rippe der Ileocostalis (Fig. 55 c) als lateraler Ast hervor. Weiter halswärts teilt er sich in 3 Aeste, einen dorsalen (Spinalis et Semispinalis) (Fig. 55 b), einen mittleren (den eigentlichen Longissimus) (Fig. 55 a) und einen ventralen Ast, den Cervicalis descendens (Fig. 55 g). Halswärts umgreifen diese Aeste die Ursprünge der langen Halsstrecker: Splenius, Trachelo-mastoideus (Fig. 55 e) und Complexus (Fig. 55 d, d') und schliessen dieselben ein. Sie reichen vom Becken bis zum Halse und, da die langen Nackenmuskeln (Splenius etc.) als ihre Fortsetzungen zu betrachten sind, bis zum Kopfe. Der Trachelo-mastoideus, der Cervicalis descendens, der Longissimus dorsi, der Spinalis dorsi et cervicis und der Ileo-costalis werden auch als ein Muskel, **Sacrospinalis**, zusammengefasst.

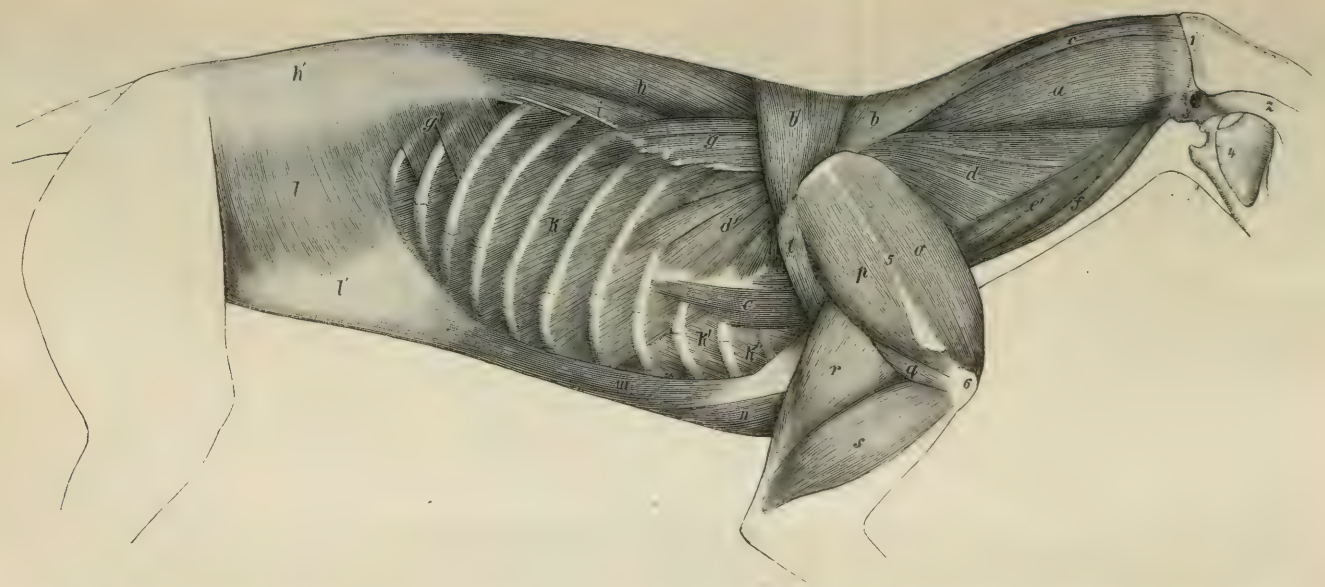

Fig. 54. II. Muskellage des Körpers. a M. splenius, b M. rhomboid. sup., b' M. rhomboid. inf., c M. levator scapul. dorsalis, d M. serratus antic. major (Halsportion), d' dessen Rippenportion, e M. scalenus, e' Halsteil desselben, f M. longus capitis, g M. serratus postic. super., g' M. serrat. postic. infer., h M. longissimus dorsi, h' die denselben überziehende Fascia lumbo-dorsalis, i M. ileo-costalis, k M. intercostalis extern., k' M. intercostalis intern., l M. obliquus abdominal. int., l' dessen ventrale Sehnenplatte, m M. rectus abdomin., n M. pectoralis minor, o M. supraspin., p M. infraspin., q M. teres minor, r M. anconaeus longus, s M. anconaeus extern., t M. teres major. 1 Linea semicircular. sup. oss. occipit., 2 Arcus zygomatic., 3 Bulla ossea oss. tempor., 4 Mandibula, 5 Spina scapulae, 6 Tubercul. majus humeri resp. Schultergelenk.

M. longissimus dorsi (Fig. 55 a). Es ist ein starker, fleischiger Muskel, der an den Seitenflächen der Processus spinosi der Lenden- und Brustwirbel, auf deren Querfortsätzen und auf den dorsalen Teilen der Rippen liegt. Er reicht vom Becken (Ileum und Sacrum) bis zur Halswirbelsäule und entspringt an der Crista ossis ilei und an der ventralen (medialen) Fläche der Darmbeinschaufel (.) bis zur Grenze der Facies auricularis. Er heftet sich mit einer deutlichen Zacke an dem 7. Halswirbel neben dem Ileo-costalis (c) an; dadurch aber, dass er hier mit dem Cervicalis descendens (g) und dem Spinalis (b) verschmilzt, reicht er bis zum 2. Halswirbel. Er füllt den Raum zwischen den Dorn- und Querfortsätzen der Lendenwirbel und zwischen den Dornfortsätzen der Brustwirbel und dem dorsalen Teile der Rippen aus und sendet dabei Sehnen an die Proc. transversi der Lenden-, Rücken- und letzten Halswirbel und an die Rippen und in seinem caudalen Abschnitte auch an die Processus spinosi. Für jede Rippe besteht eine Sehne, die sich am caudalen Rande derselben, medial vom Ileo-costalis (c) anheftet.

Der Muskel ist bedeckt an seinem Anfange zum Teil vom Tensor fasciae latae, dann vom Serratus postic. (Fig. 54 g. g'). und dem Latissimus dorsi, im Uebrigen von einer Aponeurose, die mit der Fascia lumbo-dorsalis (Fig. 54 h') (s. diese) zum Teil verschmilzt. Er bedeckt die Levatores costarum, den Multifidus spinae, die Intertransversarii, die Ursprungsaponeurose des Transversus abdom. (m) und zum Teil den Intercost. ext. (i).

Er grenzt lateral in der Lendengegend an die Bauchmuskeln (m) und den Serratus postic. (Fig. 54 g'), sodann an den Ileo-costalis (c) und medial an die Dornfortsätze, den Multifidus spinae, an den Spinalis (b) und den Transversalis cervicis (g). Mit seinem Endabschnitte stösst er an die Nackenmuskeln (d. g). Der am Nacken liegende Transversalis cervicis s. cervicalis descendens s. longissimus cervicis (g) ist als die Halsportion und der Trachelo-mastoideus (Longissimus capitis) (e) als die Kopfportion des Longissimus dorsi zu betrachten.

Am lateralen Rande des Longissimus treten der Ramus dorsalis der Aa., Vv. und Nn. intercostales und lumbales aus.

Wirkung: Strecker des Rückens. Erheber des Vorderteiles. Erheber des Hinterteiles u. s. w.

M. spinalis dorsi et cervicis (Fig. 55 b). Er entspringt aus dem Longissimus dorsi (a); sein Ursprung wird bis zum 11., selbst 12. Rückenwirbel verlegt, erst am 7. Rückenwirbel aber tritt eine

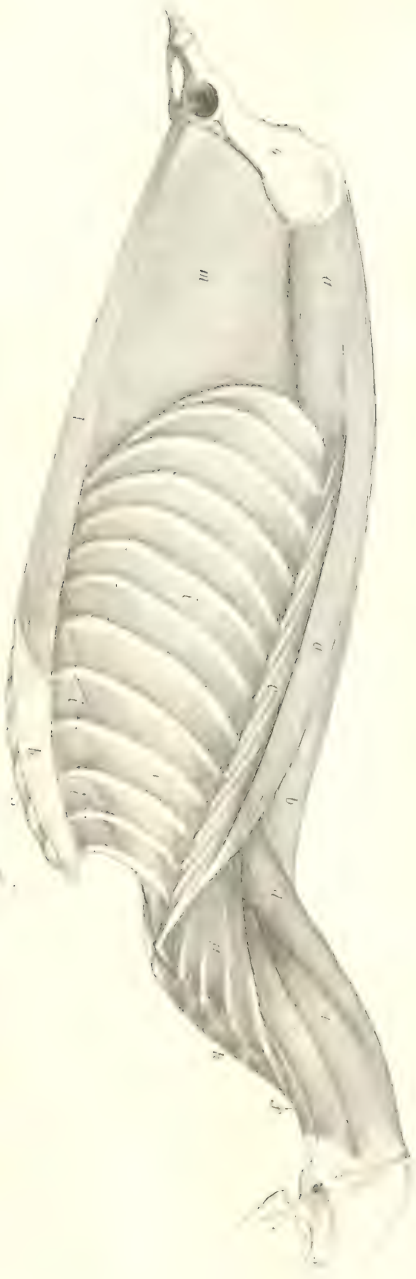

wirkliche Trennung beider Muskeln ein. Der Spinalis liegt zwischen dem Multifidus spinae und dem Longissimus dorsi an den Dornfortsätzen der Rückenwirbel, an denen er sich mit Sehnenplatten (vom 6. Brustwirbel ab) inseriert. Vom Gelenk- und Dornfortsatze des 1. und oft auch des 2. Rückenwirbels erhält er muskulöse Verstärkungen. Er endet mit stärkeren Zacken an den Gelenk- und Dornfortsätzen des 6. und 7., mit schwächeren an denen des 5. bis 2. Halswirbels. Teile von ihm verschmelzen mit dem Splenius; dadurch reicht er bis zum Atlas und zum Kopfe.

Fig. 55. IV. (tiefste) Muskelschicht des Körpers. a M. longissimus dorsi, b M. spinalis dorsi et cervicis, c M. ileo-costalis, d M. semispinal. cervicis et capitis, dorsale Partie = M. biventer cervicis, d' dessen ventrale Partie = M. complexus major, e M. longissimus capitis, f M. longus atlantis, g M. longissimus cervicis, h M. intertransversal. cervic., i M. intercostal. extern., i' M. intercostal. intern., k Ursprungssehne des M. rectus abdomin., l M. rectus abdomin., m M. transversus abdomin. 1 Linea semicircular. sup. oss. occipit., 2 Bulla ossea oss. tempor. mit dem Meatus auditor. extern., 3 Arcus zygomatic., 4 Mandibula, 5 Sternum, 6 Pelvis.

Die Rückenpartie des Muskels lässt die Rippen frei und befestigt sich nur an den Wirbeln; sie ist von der Sehne des Serratus postic. sup. (Fig. 53 c') resp. der Fascia dorso-lumbalis bedeckt; die Nackenportion füllt den Raum zwischen den Halswirbeln und dem Nackenbande aus, ist vom Complexus (d) bedeckt und stösst median an den der anderen Seite. Sie bedeckt die Wirbel mit ihren Bändern, die Mm. interspinosi und den Multifidus (kurzen Halsstrecker).

Der Rückenteil dieses Muskels umfasst nicht nur den Spinalis, sondern auch den Semispinalis dorsi. An beiden Flächen des Muskels liegen Zweige von den dorsalen Aesten der Halsnerven und von den Nackengefässen.

Wirkung: Strecker und Erheber des Halses. Adjutor des Longissimus dorsi.

M. ileo-costalis (sacro-lumbalis) (Fig. 55 c). Er liegt als langer, schmaler, halswärts sich ein wenig verbreiternder Muskel, der aus zahlreichen, sehnig überzogenen Abteilungen besteht, an dem lateralen Rande des Longissimus dorsi (a) auf der äusseren, dorsalen Thoraxfläche und reicht von der Lendengegend bis zum Querfortsatze des letzten Halswirbels, an welchem seine Endzacke sich inseriert. Er entspringt in der Lendengegend aus dem Longissimus dorsi (a) und damit vom Ileum; er bildet dann, in Zacken zerfallend, eine laterale, oberflächliche Portion, deren Zacken sich an dem caudalen Rippenrande, und eine tiefe, mediale Abteilung, deren Zacken sich am Halsrande der Rippen befestigen. Die einzelnen Bündel der lateralen Abteilung bilden Sehnen, die 2—3 Intercostalräume überspringen und sich dann erst anheften; nur an die 2—3 letzten Rippen gehen sie meistens fleischig heran. Die Bündel der medialen Portion, die mit den oberflächlichen vielfach verschmelzen, heften sich meist fleischig, zum Teil aber auch sehnig an. — Der Muskel ist grösstenteils bedeckt vom Serrat. postic. sup. et inf. (Fig. 54 g u. g'), zwischen beiden vom Latissimus dorsi, halswärts zum Teil vom Serrat. antic. major (Fig. 54 d') und an seinem Ursprunge von der Fascia dorsolumbalis (Fig. 54 h'). — Er bedeckt den Intercostal. externus (i) und die dorsalen Teile der Rippen. — Dorso-medial grenzt er an den Longissimus dorsi (a) und die aus der Brusthöhle tretenden Rami dorsales der Aa., Vv. und Nn. intercostal. et lumbal. und an Zweige der A. intercostal. suprema, halswärts an den Cervicalis descendens (g), ventral (resp. lateral) an die Ursprungsstelle des

Serrat. postic. resp. zum Teil an den Latissimus dorsi. Am Halse verschmilzt er zum Teil mit dem Scalenus. Ueber seine Endsehne verläuft die A. und V. cervicalis transversa.

Den Muskel kann man sich aus einzelnen Bündeln bestehend denken, von denen jedes am aboralen Rande einer Rippe beginnt und am aboralen Rande einer anderen Rippe endet. Nach der Lage dieser Bündel kann man ihn einteilen in: Ileo-costalis lumborum, dorsi et cervicis.

Wirkung: In- und Exspirator.

Fünfte Schicht.

In der fünften Schicht sollte eigentlich der Semispinalis dorsi folgen. Dieser ist aber gesondert nicht darzustellen, weil er mit dem Spinalis verschmolzen ist. Die Levatores costarum, welche in dieser Schicht liegen, werden gewöhnlich als Thoraxmuskeln beschrieben.

M. multifidus spinae. Es ist dies gewissermassen die 2. Schicht des Transverso-spinalis, dessen erste Schicht durch den Spinalis gebildet wird. Der Multifidus besteht aus Fleischbündeln, die sich übereinander schichten und an den Seitenrändern des Os sacrum, an den Proc. obliqui der Lenden-, den Proc. transversi, obliqui, mamillares und accessorii der Rücken- und den Proc. obliqui der Halswirbel entspringen. Jedes Bündel läuft mindestens über einen, in der Regel über einige Wirbel hinweg und endet an der Seite der Processus spinosi der genannten Wirbel. Die Muskelbündel des Multifidus liegen also seitlich an den Proc. spinosi und den Arcus der Wirbel in schräg dorso-ventraler Richtung. In der Lendenregion überragen sie die Proc. spinosi und bedecken deren freie Enden. Der Halsabschnitt des Multifidus wird wohl auch als besonderer Muskel, als Multifidus s. Transverso-spinalis cervicis, kurzer Strecker des Halses, bezeichnet (s. Nackenmuskeln). Die Kopfportion bildet der Complexus major (s. Nackenmuskeln).

Der Muskel geht caudal mit einem Teile seiner lateralen Portion in den Extensor caudae longus und mit medialen Bündeln in den Ext. caudae brevis über. Sein caudaler Abschnitt liegt dem Ext. caudae longus lateral an und ist bedeckt vom medialen Darmbeinwinkel und von einer Aponeurose, der ganze Muskel vom Longissimus, vom Spinalis (incl. Semispinalis) dorsi und am Halse vom Semispinalis cervicis.

Er bedeckt die Bögen der Wirbel, die Gelenkfortsätze der

Kreuz- und Lendenwirbel und schiebt sich zwischen die Dornfortsätze und schiefen Fortsätze der Lenden- und letzten Rückenwirbel ein. Am Halse liegt der mediale Ast der A. cervic. prof. auf dem Muskel.

Wirkung: Feststeller des Rückens.

Eine Darstellung einer gesonderten tiefen Schicht des Multifidus, der sogen. Mm. rotatores, gelingt beim Hunde nicht.

Mm. interspinales dorsi. Sie liegen zwischen den Proc. spinosi je zweier Wirbel und sind in der Lumbalregion ziemlich entwickelt.

Mm. intertransversales dorsi. Sie liegen in den Räumen zwischen den Querfortsätzen. An den Lendenwirbeln kommen ausser diesen noch Muskeln vor, die vom Proc. mamillaris entspringen und an dem Proc. accessorius des vorhergehenden Wirbels enden. Sie stellen die mediale Portion der Intertransversarii dar.

Die Intertransversarii und Interspinosi sind natürlich von den Rückenmuskeln bedeckt; ihnen liegen Gefäss- und Nervenzweige an.

An den letzten Rücken- und an den Lendenwirbeln kann man von den Intertransversales kleine Bündelchen trennen, die den Rotatores entsprechen; man unterscheidet: Rotatores longi, die am Proc. transv. entspringen, über einen Wirbel hinweggehen und am Proc. accessor. des nächsten enden und Rotatores breves, die von Proc. accessorius zu Pr. accessorius gehen. Vom 9. Rückenwirbel ab verschmelzen sie mit dem Multifidus spinae.

2. Muskeln der Nackenregion.

Am Nacken liegen: 1. eine Anzahl von Stammgliedmassenmuskeln: Sterno-cleido-mastoideus (Port. cervicalis) (Fig. 56 f), Cucullaris sup., (Fig. 56 g), Rhomboideus sup. (Fig. 54 b), Levatores scapulae (Fig. 56 k), Halsteil des Serratus antic. major (Fig. 54 h). Sie bilden die oberflächlichsten Schichten (s. unten); 2. die Endabschnitte von Rückenmuskeln: Longissimus dorsi (Fig. 55 a), Spinalis dorsi (Fig. 55 b), Ileo-costalis (Fig. 55 c); 3. die eigentlichen Nackenmuskeln. Diese zerfallen wieder in lange und kurze. Die ersteren gehören auch den breiten Muskeln an und sind zum Teil anatomisch, zum Teil funktionell als die Fortsetzungen der Rückenmuskeln aufzufassen. Anatomische Fortsetzungen des Longissimus dorsi sind der Longissimus capitis (Fig. 55 e) und cervicis (Fig. 55 g), funktionelle der Splenius (Spino-transversalis) (Fig. 54 a), der Semispinalis cervicis et

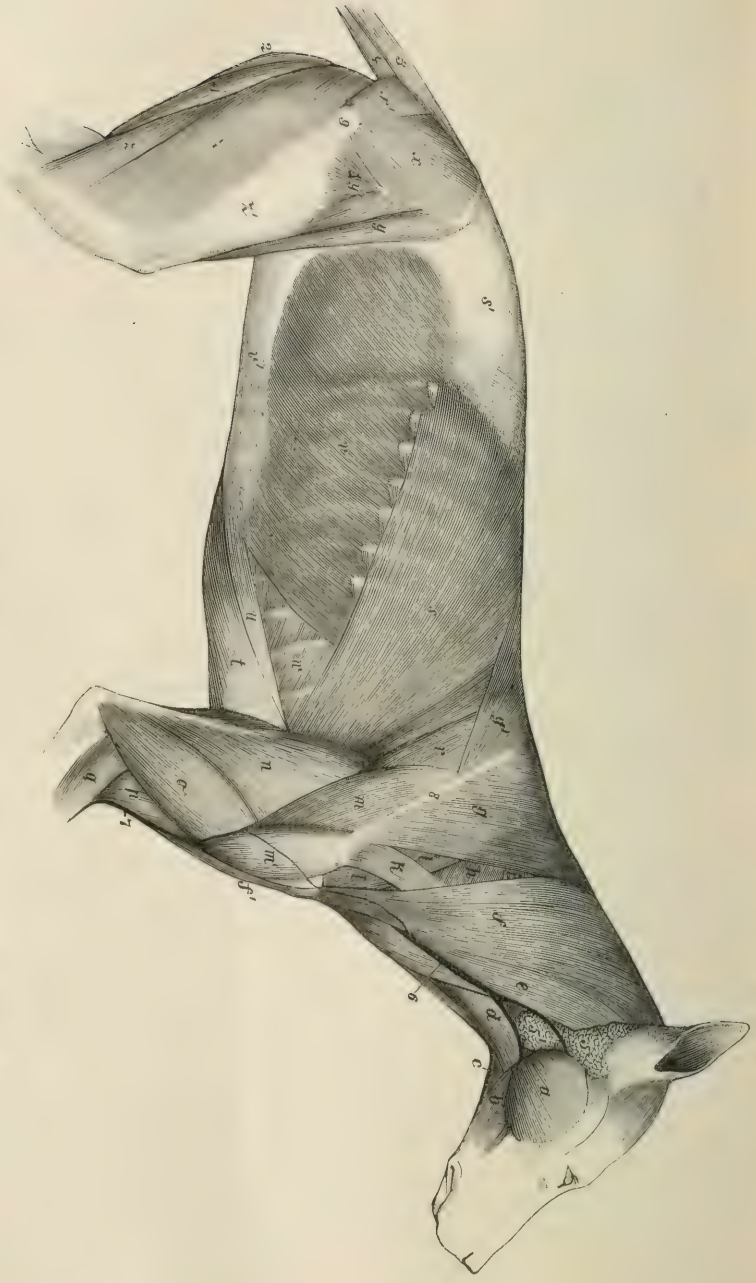

Fig. 56. I. Muskelschicht des ganzen Körpers (Legende s. Fig. 65. S. 176).

capitis und der Complexus major (Fig. 55 d, d'). Der letztere ist die anatomische Fortsetzung des Multifidus spinae und bildet mit ihm den Transverso-spinalis.

Die unter 1 genannten Stamm-Gliedmassenmuskeln bilden die 1., 2. und zum Teil 3. Schicht, unter ihnen, in der 3., 4. und 5. Schicht liegen die übrigen Muskeln, wie folgt:

Dritte Schicht.

M. splenius s. spino-transversalis (Fig. 54 a). Dieser stark fleischige, aboral spitze, kopfwärts breiter werdende Muskel liegt an der Seitenfläche des Nackens, zwischen Widerrist und Nackenband einer- und den Halswirbeln und dem Kopfe andererseits. Er entspringt aus einer Aponeurose, die sich an dem Nackenbande resp. den Dornfortsätzen der ersten 4—5 Rückenwirbel und dem sehnigen Mittelstreifen des Halses befestigt und mit der des Longissimus dorsi (h) verschmilzt. Am 1.—2. Rückenwirbel wird er muskulös, verbreitert sich kopfwärts bedeutend und endet breitsehnig an der Linea nuchalis. sup. und mit dem Longissimus capitis (Fig. 55 e) vereinigt an dem Proc. mastoideus oss. temp. Dorsal und median stösst er mit dem der anderen Seite zusammen. Ventral grenzt er an den Serrat. ant. major (d), an den Longissimus capitis (Fig. 55 e) und den dorsalen Rand des Longissimus cervicis (Fig. 55 g). — Er ist bedeckt vom Sterno-cleido-mastoideus (Fig. 56 e, f), zum Teil vom Cucullaris sup. (Fig. 56 g), vom Levator anguli scapulae dors. (c), der Sehnenplatte des Serratus postic. sup. (g) und in geringem Grade vom Serratus antic. major (d). Er bedeckt den Complexus (Fig. 57 d, d'), den Longissimus capitis (Fig. 57 e) und mit seiner Ursprungssehne zum Teil den Spinalis dorsi (Fig. 57 b).

Auf seiner Oberfläche verlaufen proximal Aeste der A. auricularis poster., auf seiner Unterfläche solche der A. cervicalis prof. und vertebralis, die alsdann in ihn eindringen. An beiden Flächen verlaufen Zweige der dorsalen Aeste der Halsnerven.

Wirkung: Strecker und Aufrichter und bei einseitiger Wirkung Seitwärtsführer des Halses und Kopfes. Feststeller der ersten Rückenwirbel.

Vierte Schicht.

M. longissimus cervicis (cervicalis descendens, transversalis cervicis) (Fig. 57 g). Es ist ein dreieckiger Muskel, der den Raum zwischen den Proc. spinosi der ersten Rückenwirbel

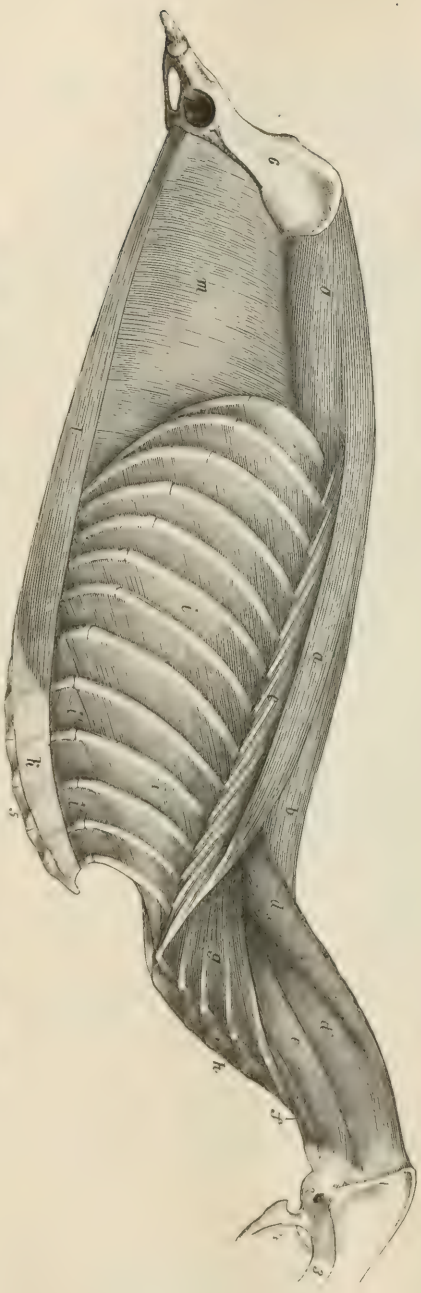

Fig. 57. IV. (tiefste) Muskellage des Körpers (Legende s. Fig. 55, S. 144).

und den Halswirbeln ausfüllt und demgemäss den Nackenmuskeln angehört. Er entspringt aus dem Longissimus dorsi (a) (ist also dessen ventro-orale Zacke) und von den Proc. spinosi der 4—5 ersten Brustwirbel, verbreitert sich flächenartig und endet sehnig und muskulös an den Proc. transversi der 4—5 letzten Halswirbel. Auf seiner lateralen Fläche, auf der sich 3—4 glänzende Sehnenstreifen befinden, liegt der M. serratus ant. maj. (Fig. 54 d); er bedeckt aboral zum Teil den Trachelo-mastoideus (e), einen Teil des Semispinalis cervicis et capitis (d) und des Spinalis cervicis, mit welchem er sich verbindet. Er stösst kopfwärts und dorsal an den Splenius (Fig. 54 a) und ventral und aboral (längs seiner Anheftung) an den Ileo-costalis (c) und die Intertransversales (h).

An seiner lateralen Fläche liegt die A. transversa cervicis, an der medialen die A. cervicalis prof. und an beiden Flächen Zweige der dorsalen Aeste der Halsnerven.

Wirkung: Aufrichter des Halses. Bei einseitiger Wirkung: Seitwärtsbieger des Halses.

M. longissimus capitis (trachelo-mastoideus, transversalis capitis, complexus minor. Fig. 57 e). Derselbe liegt an dem ventralen Rande des Complexus (d') auf den Halswirbeln. Er entspringt an der Seitenfläche der Proc. spinosi und an den Proc. transversi der 4 ersten Rücken- und an den Proc. obliqui der 3—4 letzten Halswirbel, geht kopfwärts, an der Seitenfläche des 3. und 2. Halswirbels entlang und über den Flügel des Atlas hinweg und inseriert sich, verbunden mit dem Splenius, an dem Proc. mastoideus des Temporale (2). — Er ist ventral und aboral vom Longissimus cervicis (g), dorsal und oral vom Splenius (Fig. 54 a) bedeckt. Er liegt auf dem ventralen Teile des Complexus (d') und bedeckt zum Teil den M. transversospinalis cervicis, den Obliquus capitis sup. und inf. Dorsal grenzt er an den Complexus (d, d'), ventral an den Longissimus cervicis (g) resp. an die Proc. transversi der Halswirbel.

An seinen Flächen verlaufen Aeste der A. cervicalis prof., der A. vertebralis und der dorsalen Zweige der Halsnerven.

Wirkung: Strecker des Kopfes.

M. longus atlantis (Fig. 57 f). Es ist ein accessorischer Muskel, der dem Longissimus cervicis oder capitis zugezählt werden kann. Er besteht aus Bündeln, die von den Proc. transversi des 3., 4. und 5. Halswirbels entspringen und einen Muskel bilden, der am Flügel des Atlas endet. Er grenzt dorsal an den Obliquus cap. inf. und Complexus major (d') und ventral an den Scalenus und den Longissimus cervicis und ist teilweise mit dem Longissimus cap. (e) verschmolzen, der ihn zum grössten Teile bedeckt. Er liegt auf den Mm. intertransversales (h) und den Proc. transversi der betr. Halswirbel. — Er bedeckt die Austrittsstelle des 2., 3. und 4. Halsnerven und deren Teilung.

Wirkung: Strecker und event. Seitwärtsbieger des Halses.

M. semispinalis cervicis et capitis (Complexus) (Fig. 57 d, d'). Er liegt zwischen den Proc. spinosi des 4.—6. und den Proc. transversi der ersten 6 Rückenwirbel, den Proc. obliqui der letzten 5 Halswirbel, dem Nackenbande und dem Kopfe in der Tiefe an der Seite des Nackens. Er zerfällt in den dorsalen M. biventer cervicis (d) und den ventralen M. complexus major (d'). Der M. biventer cervicis wird von 4 schräg verlaufenden Sehnenzügen durchzogen. Er entspringt an den Proc. transversi des 5.—6. und an den Proc. spinosi des 2.—5. (6.) Rückenwirbels, am Nackenbande und dem Mittelstreifen des Nackens, während der

ventrale Teil, der Complexus major (d'), an den Querfortsätzen der ersten 3—4 Rücken- und den Gelenkfortsätzen der letzten fünf Halswirbel seinen Ursprung nimmt. Beide Abteilungen ziehen gegen das Os occipitale, vereinigen sich in der Region des Atlas und enden mit einer starken Sehne mit dem Rect. capit. post. major an den Leisten und Vertiefungen neben der Protuberantia occipit. externa und an der Linea nuchalis sup. oss. occip. (i). — Der Muskel ist bedeckt zum grössten Teile vom Splenius, in geringem Grade vom Longissimus capitis (e), Longissimus cervicis (g) und nahe seinem Ursprunge vom Longissimus dorsi (a). Er bedeckt den Spinalis dorsi et cervicis (b), den Rectus capitis postic. major, den Obliquus capitis inf. et sup. und das Nackenband und stösst medial und dorsal an den der anderen Seite.

Auf und in dem Muskel liegen die Hauptzweige der A. cervicalis prof. und Zweige der A. vertebralis. An beiden Flächen verlaufen Zweige der dorsalen Aeste der Halsnerven.

Wirkung: Aufrichter und event. Seitwärtsrichter des Halses und Kopfes.

Fünfte Schicht.

In dieser liegen brustwärts der M. spinalis dorsi et cervicis, kopfwärts auf dem Atlas und Epistropheus die kurzen Muskeln zwischen dem Kopfe und dem 1. resp. 2. Halswirbel (die Kopfstrecker) und die Muskeln zwischen den beiden letzteren. Am ganzen Halse findet man in tiefster Lage die zum Teil zum Nacken, zum Teil zum Vorderhalse gehörigen Mm. intertransversales.

M. transverso-spinalis cervicis (Multifidus spinae cervicis). Er stellt die unmittelbare, aber bedeutend verstärkte Fortsetzung des Multifidus spinae dar und verhält sich ganz wie dieser. Er besteht aus 4—5 dorsal zusammenhängenden Bündeln und füllt den Raum zwischen den Proc. artic. und den Proc. spinosi am Halse aus und zwar bis zum 2. Halswirbel. Er entspringt zum Teil sehnig, zum Teil muskulös von den Proc. articulares der Halswirbel und inseriert sich an den Proc. spinosi derselben bis zum 2. hinauf. Er ist bedeckt vom Complexus (Fig. 57 d') und dem Trachelo-mastoideus (Fig. 57 e); an seinem Ursprunge grenzt er an den M. longus atlantis (Fig. 57 f) und den Trachelo-mastoideus (Fig. 57 e), medial und dorsal an den Spinalis dorsi, nasal an den Obliquus capit. inf. Er bedeckt die Halswirbel und die Mm. interspinales. An ihm verlaufen Zweige der Rami posteriores der Halsnerven und Zweige der A. prof. cervicalis und vertebralis.

Wirkung: Erheber der Halswirbel gegeneinander. Feststeller des Halses.

M. rectus capitis (posticus) major. Ein platter Muskel, welcher zwischen dem Kamme des Epistropheus und dem Occiput liegt, vom aboralen Teile des ersteren und dem an diesem sich inserierenden Nackenbande entspringt, gerade nach dem Os occipitale zugeht und sich, vereinigt mit der Sehne des Complexus, an der Protuberantia occipitalis ext. anheftet. Der Muskel ist vollkommen bedeckt vom Complexus und liegt selbst aboral dem Obliquus capitis inf., oral dem Rect. capit. postic. med. auf. Medial stösst er an den der anderen Seite, lateral an den Obliqu. capit. sup. et inf.

An den Recti postici capitis verlaufen Aeste der A. vertebralis, occipitalis und der Rami posteriores des N. cervical. I u. II.

Wirkung: Strecker (Aufrichter) des Kopfes.

M. rectus capitis (posticus) medius. Ein dreieckiger Muskel, welcher am proximalen Teile des Epistropheuskammes entspringt und, indem seine Fasern etwas divergieren, über den Atlas hinweg nach dem Occiput zugeht und sich hier an der Linea nuchalis inf. anheftet. Er ist bedeckt vom Rect. cap. post. major und in geringem Grade vom Obliquus capit. sup. und bedeckt den Rect. cap. post. minor und ein wenig den Obliquus capitis inf., den Atlas und das Ligam. intercrurale.

Wirkung: Strecker des Kopfes.

M. obliquus capitis infer. s. epistrophico-atlanticus: Ein kurzer, aber kräftiger Muskel, welcher am ganzen Kamme des Epistropheus, dem caudalen Gelenkfortsatze desselben und am Tubercul. poster. des Atlas entspringt, schräg lateral und kopfwärts verläuft und sich am lateralen Rande des Atlasflügels anheftet. Er liegt zwischen der Seitenfläche des Kammes des Epistropheus und dem Kopfrande des Flügels vom Atlas und ist bedeckt vom Complexus, Rectus capitis major und medius und z. T. vom Obliquus capit. sup. und Longissimus capitis; er bedeckt den grössten Teil des Epistropheus und des Atlas und das zwischen beiden befindliche Gelenk.

Caudal grenzt er an den Longus atlant. und den Transverso-spinalis cervicis, medial an den Kamm des Epistropheus, lateral an den Obliquus capit. sup. und oral an den Rect. capit. postic. minor und den Flügel des Atlas.

Er bedeckt Zweige der A. vertebralis und occipitalis, den 1. Halsnerven an seiner Austrittsstelle aus dem Foramen obliquum und Zweige des dorsalen Astes des 2. Halsnerven.

Wirkung: Dreher des Atlas auf dem 2. Halswirbel (Wender des Genickes).

M. obliquus capitis sup. Dieser Muskel entspringt am Kopfrande des Flügels vom Atlas, geht kopfwärts und ein wenig lateral und inseriert sich an der Pars mastoidea des Schläfenbeines. Er ist bedeckt vom Longissim. capitis und Complexus; er bedeckt das Atlanto-Occipitalgelenk, in geringem Grade den Rect. capit. postic. medius, Obliqu. capit. inf. und den Rectus capitis lateralis. An seiner Insertion grenzt er an den Ursprung des M. biventer, medial an den Rect. capit. postic. major, lateral an den Sterno-cleido-mastoid. Er bedeckt die A. occipitalis und den Ram. anter. des N. cervicalis I. und z. T. den N. accessorius.

Wirkung: Aufrichter des Kopfes bei beiderseitiger Wirkung, Einbieger des Genickes bei einseitiger Wirkung (Wender des Kopfes).

M. rectus capitis (postic.) minor. Ein kleiner Muskel, der zwischen Atlas und Occiput liegt und am Kopfrande des Bogens vom Atlas entspringt, über das Atlanto-Occipitalgelenk hinweggeht und sich am Occiput ventral von der Linea semicircularis inf. und an der Linea nuchae mediana anheftet. Er ist bedeckt vom Rect. capit. postic. medius und bedeckt das erwähnte Gelenk und das Kapselband.

Wirkung: Erheber des Kopfes.

Mm. intertransversales (Fig. 57 h) und **Mm. interspinosi cervicis.** Sie stellen Fleischbündel dar, die sowohl zwischen den Querfortsätzen als zwischen den Dornfortsätzen resp. den ihre Stelle vertretenden Kämmen der Halswirbel liegen. Die ersteren sind stärker als die Mm. interspinosi und vom Scalenus und Longus capitis und colli bedeckt.

M. rectus capitis lateralis. Er ist ungefähr von gleicher Grösse wie der Rectus capitis antic. minor und an dessen lateralem Rande in der Flügelgrube zwischen Arcus anterior atlant. und Proc. styloid. oss. occipit. gelegen. Er entspringt als ein durchaus fleischiger Muskel an der ventralen Fläche der aboralen Hälfte der Flügelplatte des Atlas lateral vom M. rectus capitis antic. minor, läuft dann fast gerade kopfwärts und befestigt sich an der Basis des Proc. styloideus des Occiput. – Er ist ventral zum Teil noch von dem Rectus capitis anticus major bedeckt, dorsal vom M. obliquus capit. sup. und dem Atlas. — Direkt an seiner Anheftung am Proc. styloideus läuft über seine ventrale Fläche die A. occipitalis.

Wirkung: Beuger des Kopfgelenkes.

Dieser Muskel kann ebensowohl zu den Hals-, als zu den Nackenmuskeln gezählt werden und ist als ein Intertransversarius zu deuten.

3. Muskeln des Schwanzes.

Man unterscheidet Strecker (Erheber), Beuger (Niederzieher) und Seitwärtszieher des Schweifes. Die Muskeln beginnen am Becken, am Kreuzbeine oder an der Lendenwirbelsäule und gehen an die Schweifwirbel, indem sie allmählich dünner werden und sich sehnig verlieren. Dadurch erscheint der Schweif konisch zugespitzt.

M. extensor (levator) caudae lateralis (longus) (Fig. 58a). Er entspringt an den Proc. articul. der Lenden- und Kreuzwirbel und

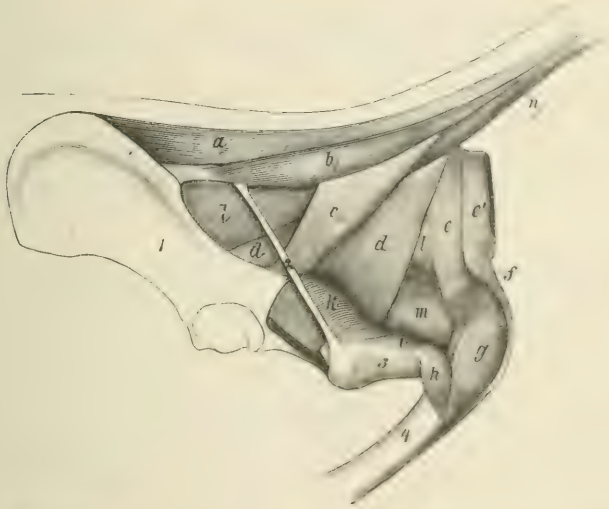

Fig. 58. Muskeln des Afters und der männlichen Geschlechtsorgane. a M. extensor caudae lateralis, b M. abductor coccygis externus, c M. coccygeus, d M. levator ani, e mittlere, e' caudale Portion des M. sphincter ani extern., f Afterrutenmuskel, g M. bulbo-cavernosus, h M. ischio-cavernosus, i seitliche Sitzbeinharnröhren-Muskeln, k M. obturat. intern., l Rectum, m Urethra mit dem M. constrictor urethrae transvers., n M. flexor caudae longus.

den Proc. transversi der ersten Schwanzwirbel und heftet sich mit vielen langen Sehnen an alle Schwanzwirbel an der Spinalseite an. Er liegt mit seinem Ursprungsteile zwischen dem Longissimus dorsi und dem Multifidus spinae und bedeckt weiterhin die spinale Schwanzfläche lateral.

M. extensor (levator) caudae medialis (brevis). Er entspringt mit Bündeln an den Proc. spinosi der letzten Lenden-, Kreuz- und ersten Schweifwirbel; die Bündel enden an den Gelenkfortsätzen

resp. der spinalen Fläche der Schwanzwirbel. Er liegt an der medialen Seite des vorigen und stösst median mit dem gleichnamigen der anderen Seite zusammen. Er stellt die Fortsetzung des Multifidus spinae dar.

Beide Extensores caudae bedecken die A. caudalis lateralis prof. sup. und den N. coccygeus sup.

M. abductor coccygis (caudae) ext. (poster.) (Fig. 58b). Dieser ziemlich starke, rundliche Muskel liegt seitlich und dorsal am Anfangsteile des Schwanzes. Er entspringt am medialen Darmbein- und lateralen Kreuzbeinrande und an den Proc. transversi der ersten Schweifwirbel und endet mit seinem oralen Teile zwischen Levator caudae long. (a) und Coccygeus (c) und mit dem caudalen Teile zwischen Extensor (a) und Flexor caudae longus (n) an der Seite der Wirbel. Er liegt zwischen den genannten Muskeln und am dorsalen Rande des Coccygeus (c), dessen Anheftung er bedeckt. Auf seiner Oberfläche verläuft die A. caudal. lateral. superfic.

M. abductor caudae internus (anterior) s. coccygeus (Fig. 58 c). Dieser starke Muskel entspringt medial an der Spina ossis ischii, verläuft dorso-caudal und endet an den Proc. transv. des 2.–5. Schwanzwirbels zwischen Abduct. externus (b) und Flexor longus (n). Er liegt auf dem Levator ani (d) und zum Teil auf dem Rectum (l); sein Ursprungsteil grenzt caudal an den Obturator internus (k). Lateral von ihm liegt der M. glutaeus maximus und pyriformis und das Lig. tuberoso- et spinoso- sacrum (2).

Auf seiner lateralen Seite verlaufen der Ram. pariet. et visceral. der A. hypogastrica, die V. hypogastrica und die A. caudal. lateral. superfic.; ausserdem liegt hier der Plexus sacralis mit seinen Aesten.

M. flexor s. depressor caudae longus s. lateralis (curvator coccygis) (Fig. 58 n). Dieser kräftige Muskel entspringt seitlich an der hämalen Fläche des letzten Lendenwirbels, des Os sacrum und der Proc. transversi der Schwanzwirbel und endet mit langen Sehnen an der hämalen Seite der Schweifwirbel. Ungefähr in der Mitte des Schweifes verschmilzt er mit den Zacken des Flexor brevis. Er grenzt lateral (und dorsal) an den M. coccygeus (c), der ihn zum Teil bedeckt, an den Abduct. coccygis extern. (b) und gegen das Ende an den Ext. caud. lateral. (a), medial an den Flexor brevis. Zwischen ihm und dem Extensor longus (a), resp. auf dem Abductor ext. (b) verläuft die A. caudalis lat. superficial. Er stösst an die Kreuznerven und an den Mastdarm.

M. flexor (depressor) caudae brevis. Er entspringt an der hämalen Fläche des Os sacrum und der ersten Schwanzwirbel und inseriert sich an dieser Fläche der letzteren. Er liegt medial vom vorigen an der hämalen Seite des Schweifes und hört ungefähr in der Mitte desselben auf.

Zwischen den Flexoren verläuft die A. sacralis media, und von ihnen bedeckt werden die A. caudal. prof. inf. und der N. coccygeus inf.

Mm. intertransversarii lassen sich nicht gesondert darstellen.

Die Schweifmuskeln sind von einer Aponeurose, der **Fascia caudalis** überzogen, die aus der Fascia lumbo-dorsalis und glutaealis hervorgeht.

Die Wirkungen der Schweifmuskeln ergeben sich aus ihren Namen.

B. Muskeln des Thorax.

Hierher gehören die Muskeln der Rippen und das Zwerchfell. Die ersteren zerfallen in die Levatores costarum, die von den Querfortsätzen der Brustwirbel, und die Intercostales, die von den Rippen selbst entspringen. — Ausserdem rechnet man noch hierher den Transversus costarum und den Triangularis sterni (Transversus thoracis).

Den Thorax kann man einteilen in die Extremitätenregion, von 1. bis 5. Rippe, Mittelregion, von 5. Rippe bis zum Ende des Sternum (10. Rippe), und Abdominalregion, von der 10.—13. Rippe (s. Anhang Tafel I).

Mm. levatores costarum. Es sind kleine, vom Sacrospinalis (caudal vom Longissimus dorsi, oral vom Ileo-costalis) bedeckte Muskeln, die an den Proc. transversi der Brustwirbel beginnen, schräg ventro-caudal bis zum Angul. costae verlaufen und am oralen Rande des dorsalen Teiles der Rippen enden. Sie gehen in den Intercostalis externus über.

Zwischen ihrem oralen Rande und dem aboralen Rande der Rippen treten die Rami dorsales der Intercostalarterien durch.

Wirkung: Inspirator.

Mm. intercostales (Fig. 54 k u. k'). Die Muskulatur, welche die Zwischenrippenräume ausfüllt und in 2 Lagen, deren Fasern einen differenten Verlauf haben, gesondert ist, stellt die Mm. intercostales dar. Sie entspringen an dem aboralen Rande einer Rippe und enden an dem oralen Rande der folgenden. Die Fasern des Stratum externum (laterale) (k) verlaufen von der vorhergehenden

Rippe zur folgenden schräg ventral (oro-dorsal), während die des Stratum internum (mediale) (k') umgekehrt, also schräg dorsal (oro-ventral) verlaufen. Das Stratum externum (Fig. 59 i) reicht von der Wirbelsäule bis ungefähr zum Ansatze der Rippenknorpel, beckenwärts etwas darüber hinaus. Zwischen den Rippenknorpeln liegt nur das Stratum internum. Dies reicht also von der Wirbelsäule bis zum Sternum resp. dem Ende der Rippenknorpel. Die Mm. intercostales int. sind sonach von den Mm. intercost. ext. bedeckt, nur zwischen den Rippenknorpeln ist dies nicht der Fall. Hier findet man nur Mm. intercost. int., aber erheblich stärker entwickelt als weiter dorsal.

Die Intercostalmuskulatur liegt nur an der ventralen Grenze des Latissimus dorsi (Fig. 60 s) direkt unter dem Hautmuskel; im übrigen ist sie bedeckt: vom Ileo-costalis (i), von der fleischigen Portion der Serrati postici (g und g'), vom Serrat. ant. major (d'), vom Scalenus (e), vom Transversus costar., vom Latissimus dorsi (Fig. 60 s), vom Obliqu. abdom. ext. (Fig. 60 v), vom Rect. abdom. (m) (ventral) und vom Pectoralis (n). Der Latissimus dorsi bedeckt nur einen kleinen Teil direkt.

Der Innenfläche der Intercostalmuskulatur liegt die Fascia intercostalis (intrathoracica) und die Pleura an.

Im Stratum int., resp. zwischen ihm und dem Strat. ext. liegt im Bereiche der dorsalen Partie des Thorax die Intercostalarterie und der Intercostalnerv; dann treten sie an die Innenfläche des Muskels und verlaufen am aboralen Rande ihrer Rippe nach dem Sternum zu.

Wirkung: Stratum externum für Inspiration. Strat. internum für Exspiration.

M. transversus costarum (sternalis hom.) (Fig. 53 f). Er liegt in schräger Richtung ventral der Extremitätenregion des Thorax an und reicht von dem Ursprunge des Scalenus ant. (d') an der 1. Rippe bis zur Verbindung der 3. Rippe mit dem Knorpel, zuweilen auch bis zur 5. und 6. Rippe. — Er grenzt dorsal an den Scalenus medius (d), halswärts an den Scal. ant. (d'), rückwärts und ventral an den Intercost. int. (k), die Rippenknorpel und an die Sehne des Rect. abdom. (l), die er zum Teil noch bedeckt. Bedeckt ist er von einer Aponeurose, welche in die des Scalenus und des Rect. abdom. (l) übergeht, und ausserdem vom Pector. minor. Er bedeckt den Intercost. int. und zum Teil die Knorpel der 3 ersten Rippen resp. die letzteren selbst.

Wirkung: Inspirator.

M. triangularis sterni. Dieser Muskel liegt an der Innen-

fläche der Thoraxwand und zwar auf der der Brusthöhle zugekehrten Fläche der Rippenknorpel und reicht von der 2. oder 3. Rippe bis zur Cartilago xiphoid. Er bildet einzelne platte, mehr oder weniger deutlich von einander getrennte Muskelbündel, welche von der Eingeweidefläche des Sternum, das frei von Muskelmasse bleibt, mit einer kurzen, platten Sehne entspringen und schräg lateral laufen bis zum Uebergange der wahren Rippen in ihre Knorpel, um sich im wesentlichen an der Innenfläche der letzteren zu inserieren; zum Teil bilden sie eine ganz dünne Sehnenplatte, die mit der die Intercostal-Muskeln überziehenden verschmilzt. Einige Muskelbündel entspringen auch noch vom Knorpel der 7. und 8. Rippe. — Der Muskel bedeckt nahe dem Sternum die A. und V. mammaria int. und deren Zweige und ist bedeckt von der Pleura; er grenzt medial an das Ligam. radiatum (sternale).

Wirkung: Exspirator. Feststeller der Rippen.

Diaphragma. Zwerchfellmuskel. Das Zwerchfell des Hundes besteht wie das der anderen Tiere aus einem peripheren, fleischigen Teile und einem centralen, sehnigen Abschnitte, dem Centrum tendineum (Speculum Helmonti, Pars tendinea). Am **fleischigen Teile** unterscheidet man 3 Abschnitte, die Pars lumbalis, costalis und sternalis.

a) **Pars lumbalis** s. vertebralis. Sie entspringt in ihrer medialen Partie mit 2 kurzen Ursprungssehnen, einer rechten und einer linken an der hämalen Fläche des 2. bis 3., mit ihrer lateralen Partie fleischig am 3. bis 4. (5.) Lendenwirbel und zum Teil an der Sehnenhaut des Psoas parvus bis zum vertebralen Ende der 13. Rippe. Beide Partien vereinigen sich und gehen oral in einen Muskelbauch, den Pfeiler des Zwerchfelles, über, der, in sternaler Richtung verlaufend, am Centrum tendineum endet. Der Ursprung des rechten Pfeilers liegt oft etwas weiter oral als der des linken. Zwischen den Ursprungssehnen bleibt direkt an den Wirbeln ein Spalt für den Durchtritt der Aorta, Hiatus aorticus; ein wenig ventral von dieser Spalte findet man zwischen den Fleischbäuchen, etwas links gelegen, einen zweiten Spalt, durch welchen der Schlund und die ihn begleitenden Gefässe und Nerven durchtreten, Hiatus oesophageus.

b) **Pars costalis.** Sie besteht aus radiär nach dem Centrum verlaufenden und unter einander verschmelzenden Faserbündeln, die mit undeutlichen Zacken an der Innenfläche der 8.—13. Rippe und zwar an der Stelle entspringen, wo die betr. Rippen sich mit ihrem

Knorpel vereinigen, und an der 13. Rippe herauf bis fast an die Wirbel. An ihrer Ursprungsstelle stossen die Faserbündel an den M. transversus abdominal., mit dem sie in einem Sehnenstreifen zum Teil verschmelzen.

c) **Pars sternalis.** Sie beginnt an der Cartilago xiphoidea resp. unmittelbar oral von derselben am Ende des Sternum und verläuft schräg dorsal zum Centrum tendineum.

Das **Centrum tendineum** ist beim Hunde verhältnismässig klein und liegt nicht genau in der Mitte, sondern etwas ventral. Die Muskelfasern der fleischigen Partien verlaufen radiär zu ihm. In dem Centr. tendineum befindet sich eine Oeffnung für die Vena cava inf. (Foramen venae cavae s. quadrilaterum).

Das Zwerchfell ist gegen die Brusthöhle stark vorgewölbt, sodass die Pars costalis auf 1—2 Intercostalräume der Innenfläche der Rippen anliegt (Fig. 107 n) und die Zwerchfellmitte bei der Inspiration bis zur 7.—8., bei der Exspiration bis zur 6.—7. und und bei starker Exspiration bis zur 5.—6. Rippe vorragt. Dabei ist die rechte Hälfte etwas weiter vorgewölbt als die linke.

Die Pfeiler grenzen an die Psoasmuskeln, die beiden Flächen an Eingeweide (Lunge, Herz, Leber, Magen, Milz, Pancreas, Niere).

Im Centrum tendineum sind die Zweige der Vv. phrenicae leicht zu sehen; die Aa. phrenicae und die letzten Aa. intercostales verbreiten sich ebenso wie der N. phrenicus im Zwerchfell.

Natürlich treten Aorta, Vena cava inferior, V. azygos und hemiazygos, Duct. thorac., N. sympath., N. vagus, N. splanchnicus durch das Zwerchfell, zum Teil durch den Aorten-, zum Teil durch den Schlundspalt. — Zwischen den Pfeilern entspringt die A. coeliaca und mesenterica sup.

C. Muskeln der Bauchwand.

Die von der Bauchwand repräsentierte Fläche wird in die bekannten Regionen: Regio epi-, meso- und hypogastrica eingeteilt (s. Anhang Tafel I), von denen die erstere in die Regio xiphoidea mit dem Epigastrium und das rechte und linke Hypochondrium, die zweite in die Regio umbilicalis, die Regiones iliacae und lumbales, die dritte in die Regio pubis und die Regiones inguinales zerfällt.

Von den Bauchmuskeln liegt am oberflächlichsten der M. obliquus abdominis ext. (Fig. 60v), dann folgt der Obliquus int.(Fig.54l), dann der Rectus (Fig. 59 l) und Transversus abdom. (Fig. 59 m). Der Fleischbauch des M. rectus liegt in dem medialen Teile der Bauchwand, beiderseits neben der Linea alba vom Sternum bis

zum Becken, die Bäuche der anderen 3 Muskeln, die man auch wohl breite Bauchmuskeln (Bauchmuskeln mit schrägem oder querem Faserverlaufe) nennt, liegen mehr in den Seitenteilen der Bauchwand. Sie gehen nach der Linea alba zu (ungefähr am lateralen Rande des Rect. abdom.) je in eine Sehne aus; diese 3 Sehnen schliessen zusammen als **Rectusscheide** den M. rectus abdom. ein. An der letzteren unterscheiden wir das äussere Blatt (Fig. 60 v'), welches durch Vereinigung der Sehnen des Obliquus abdom. ext. und int. und aboral noch der des Transversus entsteht und die Aussen- (Ober-) Fläche des Rectus überzieht, und das innere Blatt; das letztere wird von der Sehne des Transversus abdom. gebildet und überzieht die Innen- (Unter-, Eingeweide-) Fläche des Rectus. In der Medianlinie stossen beide Blätter mit denen der anderen Seite zusammen, verschmelzen mit ihnen und bilden auf diese Weise einen derben, festen, am Nabel etwas verbreiterten Längsstreifen, die Linea alba.

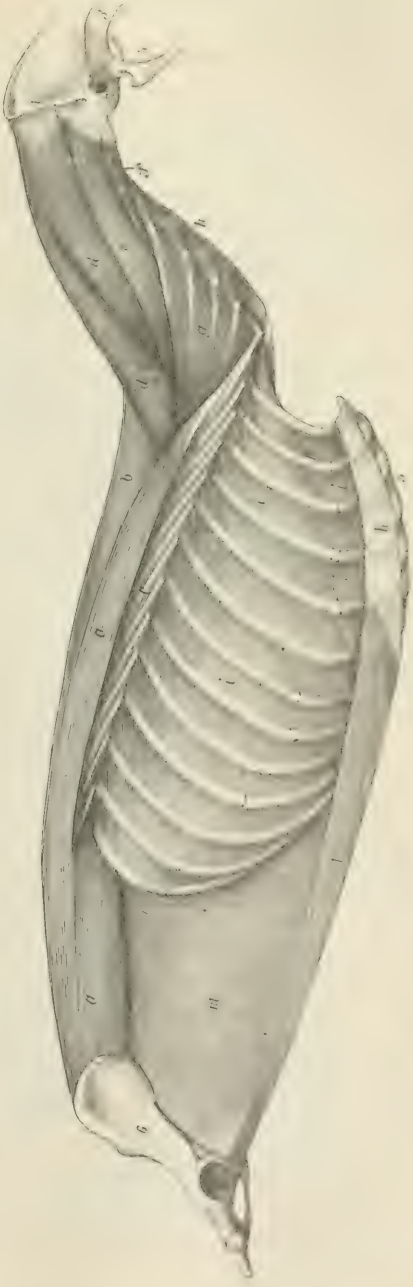

Fig. 59. IV. (tiefste) Muskellage des Körpers (Legende s. Fig. 55, S. 144).

Die Tunica abdominalis (gelbe Bauchhaut) ist beim Hunde sehr dünn.

M. rectus abdominis (Fig. 591). Es ist ein langer, schmaler, ziemlich gleich breiter und nur an beiden Enden zugespitzter Muskel, der beiderseits neben der Linea alba in der Bauchwand liegt und von der 5. Rippe bis zum Schambeine reicht. Er wird von der sehnigen Ausbreitung der anderen Bauchmuskeln (Rectusscheide) (Fig. 60 v') eingeschlossen. Er beginnt muskulös an der Cartilago xiphoidea und mit einer Sehne (k), die mit der sehnigen Ausbreitung des Transversus costar. (Fig. 64 f) und der Fascia superfic. abdom. (s. diese) verschmilzt, an den Knorpeln der ersten 5—6 Rippen. Er endet, indem seine Fasern gerade vom Sternum zum Beckenboden verlaufen, am Schambeinrande und zwar wesentlich am Tuberculum pubic. und in dessen nächster Nähe (lateral). Er liegt mit seinem Anfangsteile auf den Rippenknorpeln und dem Intercost. int. (i'), im übrigen liegt seine Bauchhöhlenfläche an dem inneren Blatte seiner Scheide und dem Peritonäum. — Seine Ursprungssehne ist bedeckt vom Pectoralis minor (Fig. 60 t) und sein Muskelkörper von dem äusseren Blatte der Rectusscheide, ausserdem oral zum Teil vom Pectoralis minor und in der Regio umbilicalis und pubis vom Praeputialis; auch wird er zum Teil vom Penis resp. der Milchdrüse verdeckt. Lateral grenzt er an den Obliqu. abdom. ext., int. und transvers. (m) und den Intercostalis; medial stösst er mit dem der anderen Seite zusammen.

Auf seiner Unterfläche verlaufen Zweige der A. und V. epigastrica sup. et inf., der Aa. und Nn. intercostales, des N. ileo-hypogastricus und ileoinguinalis. Feine Zweige der genannten Arterien durchbohren ihn und verlaufen dann auf seiner Oberfläche.

Man bemerkt an seinem Muskelbauche 3—6, jedoch meist nur ganz undeutliche, sehnige Inscriptionen.

Wirkung: Vorbringen des Beckens. Rückführen des Vorderteiles. Beugen und Fixieren des Rückens.

M. obliquus abdom. externus (Fig. 60 v). Dieser ausgedehnte Muskel liegt fleischig an der ventralen Hälfte der Brust- und Bauchwand; seine Fasern verlaufen von den Rippen und dem Rücken schräg caudo-ventral. Dorsal stösst er an die ventrale Grenze des Latissim. dorsi (s), ventral reicht seine Muskelmasse bis an resp. auf den Rectus abdominis (u). An seinem dorsalen Rande bildet der Muskel am Thorax Zacken (für jede Rippe eine und zwar von der 5.—6. Rippe an), die sich sehnig oder fleischig an den Rippen befestigen und zum Teil in die Zacken des Serrat. ant. major

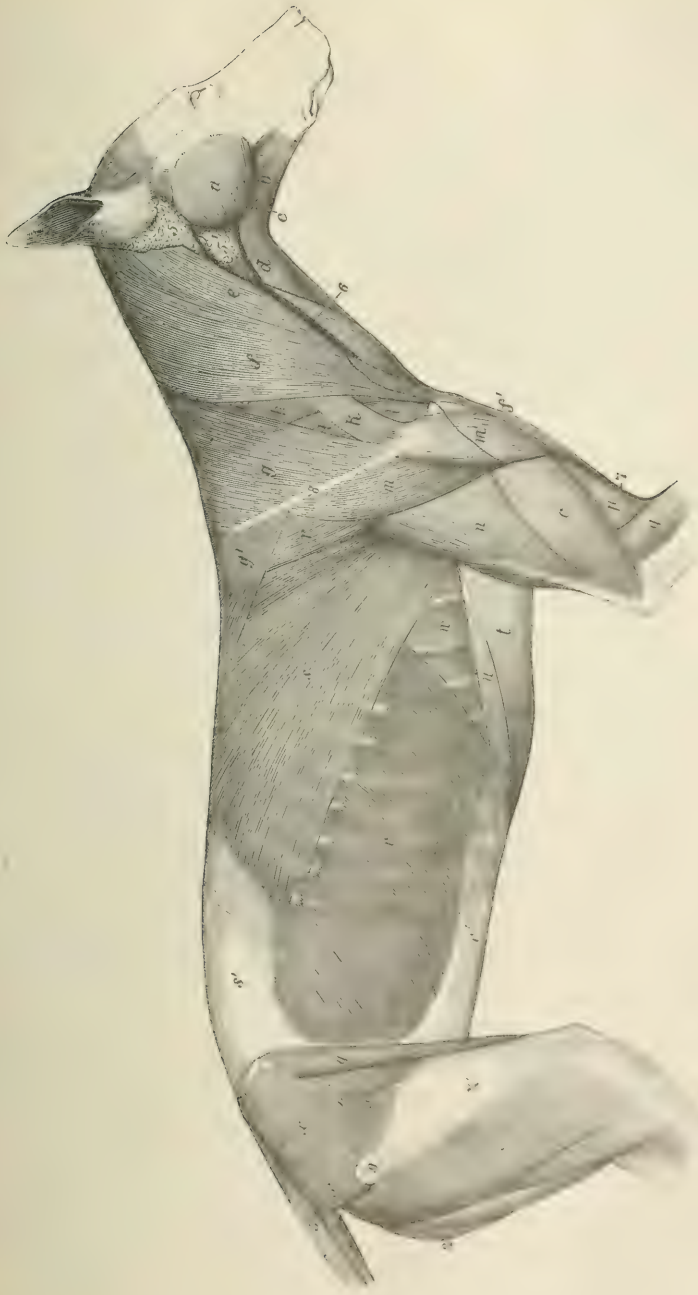

Fig. 69. I. Muskelschicht des ganzen Körpers (Legende s. Fig. 65, S. 176).

(Fig. 54 d') eingreifen. Caudal von den Rippen sind keine Zacken mehr vorhanden; der dorsale Muskelrand grenzt an den Latissimus und Longissimus dorsi und geht beckenwärts von der letzten Rippe in eine Sehnenplatte aus, die mit der Fascia lumbo-dorsalis (s') (s diese) verschmilzt. Aus dem ventralen Muskelrande geht ebenfalls eine Sehnenhaut hervor (v'), die mit der des Obliqu. abdom. int. zum äusseren Blatte der Rectusscheide verschmilzt und den Rectus bis zur Linea alba überzieht. Beckenwärts geht der Muskel in eine breite Sehne aus, die sich am Os pubis, neben der Symphyse, und am ventralen Darmbeinrande bis zu dem äusseren Darmbeinwinkel (Spina iliaca anter. sup.) befestigt. Diese Sehne ist also von dem äusseren Darmbeinwinkel bis zum Tuberculum pubicum bogenförmig ausgespannt = Ligam. inguinale s. Poupartii s. Arcus cruris. In der Sehne befindet sich kurz vor derem Ende am Os pubis ein Loch resp. ein Spalt: Annulus abdominis s. inguinalis externus (mit einem Crus superius und inferius) (s. S. 166), der bei männlichen Tieren gross, bei weiblichen klein ist.

Von der Endsehne des Muskels geht ein Blatt (Schenkelblatt) an die mediale Schenkelfläche, verbindet sich mit dem Adductor longus, verschmilzt mit der Fascia femoris und bedeckt die Fossa ileo-pectinea und die in derselben liegenden Gefässe und Nerven und die medialen Schenkelmuskeln.

Der Muskel ist bedeckt: von einer sehr feinen Aponeurose (Fascia superficial. abdomin., das Weitere s. diese), dem Subcutan. abdom. (Fig. 69 a) und an seinen Anfangszacken vom Latissimus dorsi (s). Auf seiner ventralen Sehne liegt der M. präputialis. Er bedeckt den Obliquus int. (Fig. 54 l) und den Intercost. ext. (Fig. 54 k), mit seiner ventralen Sehne (v') den Rectus abdom. (u), mit seiner dorsalen Sehne (s') resp. der Fascia lumbo-dorsalis zum Teil den Serratus post. inf. (Fig. 54 g'), den Longissimus dorsi (Fig. 54 h), den Ileo-costalis (Fig. 54 i) und die Rippen. Er grenzt lateral am Becken an den Tensor fasc. latae (y) und den Sartorius, ventral und medial an den Penis, dessen Gefässe und Nerven.

Zwischen den Rippenzacken treten die Rami laterales der Nn. und der Aa. intercostales aus und verlaufen zum Teil noch auf der lateralen Fläche des Muskels; beckenwärts von der letzten Rippe wird derselbe von Zweigen der Lendenarterien und der A. lumbo-abdominalis, von Aesten des N. ileo-hypogastricus und ileo-inguinalis und nahe am lateralen Darmbeinwinkel von der A. und V. abdominal. und dem N. cutaneus femor. ext., welche noch auf seiner lateralen Fläche verlaufen, durchbohrt.

Wirkung: Exspirator. Pressen der Baucheingeweide.

M. obliquus abdomin. internus (Fig. 54 l). Dieser grosse, platte Muskel, dessen Fasern dorso-ventral und ein wenig oral verlaufen, liegt zwischen dem caudalen Rande des Thorax (Rippenbogen), dem Darm- und Schambeine, der Lendenwirbelsäule und der Linea alba. Mit seinem dorsalen, caudalen und ventralen Rande geht er je in eine starke Fascie über, während sein oraler Rand sich fleischig an den caudalen Rand und die mediale Fläche der letzten Rippe, meist auch noch an den Knorpel der vorletzten Rippe anheftet und zum Teil mit dem Serrat. postic. inf. (g'), an den er stösst, verschmilzt. — Die dorsale Aponeurose beginnt am lateralen Rande des Longissimus dorsi (h) und bildet, indem sie mit der des Obliquus abdom. ext. und der des M. serrat. postic. inf. verschmilzt, die Fascia dorso-lumbalis (h') (s. diese), die sich an den Dornfortsätzen der Lendenwirbel und am lateralen Darmbeinwinkel befestigt. Sie geht in die caudale Aponeurose über, welche sich am ventralen Darmbeinrande und am Schambeine inseriert und nahe dem letzteren ebenfalls ein Loch (richtiger: Ausstülpung) besitzt, das mit dem in der Sehnenhaut des Obliquus abdom. ext. befindlichen Annulus abdomin. ext. korrespondiert. Die ventrale, starke Sehnenhaut (l') verschmilzt mit der des Obliquus abdom. extern. und dem Perimysium des Rectus abdom. zum äusseren Blatte der Rectusscheide. — Der ventrale Rand des Fleischkörpers schneidet mit einer Bogenlinie ab, die man vom ventralen Ende der 11.—12. Rippe zur Mitte der Regio pubis zieht. — Der Muskel ist vom Obliqu. ext. (Fig. 60 v) bedeckt, er liegt auf dem Transversus abdom. (Fig. 59 m) und überzieht mit seiner dorsalen Sehne den Longissimus (h) und mit seiner ventralen den Rectus abdom. (m); entlang des Darmbeinrandes grenzt er an die Beckenmuskeln. Am Rippenbogen stösst er an den Serratus postic. inf. (g') und an die Zwischenrippenmuskeln (k) resp. die Rippen.

Er wird von Zweigen der letzten Intercostalarterien, der Lendenarterien, solchen der A. lumbo-abdominalis, von Aesten des N. ileo-hypogastricus und ileo-inguinalis und nahe dem lateralen Darmbeinwinkel von der A. und V. abdominal. und dem N. cutaneus femoris ext. durchbohrt. Zweige der genannten Gefässe verlaufen sowohl auf seiner lateralen (doch weniger), als auch besonders auf seiner medialen Fläche. Er bedeckt ausserdem Zweige der A. epigastrica inf. et sup. und des N. spermatic. ext.

Wirkung: Exspirator. Erheber des Vorderteiles.

M. transversus abdominis (Fig. 59 m). Es ist ein platter, dünner Muskel, der zwischen dem Becken, der inneren Fläche der Rippenknorpel, den Querfortsätzen der Lumbalwirbel und der

Linea alba liegt. Er entspringt mit einer Sehnenhaut an den Proc. transversi der Lendenwirbel und an der Innenfläche der falschen Rippen, dicht an der Zwerchfellinsertion, und fliesst hier durch einen Faserstreifen mit dem Zwerchfelle zusammen. — Die Fasern des Querbauchmuskels verlaufen dorso-ventral gegen die Linea alba und gehen nahe an derselben in eine breite Sehnenhaut aus, die sich mit der der anderen Seite verbindet. Dem Muskel liegt aussen der Obliqu. abdom. int. (Fig. 54 l) und der Rectus abdominis (l) auf; innen ist er mit einer dünnen, dem Peritonäum anliegenden Sehnenhaut, Fascia transversa, bekleidet. In der Regio pubis spaltet sich die Sehnenhaut des Muskels in 2 Lamellen; die äussere Lamelle geht über die Aussen-, die innere (Fascia transversa) über die Innenfläche des M. rectus abdom. hinweg.

Der Muskel stösst dorsal an den Longissimus dorsi (a) und die Psoasmuskeln, ventral an den der anderen Seite, brustwärts an das Zwerchfell, beckenwärts reicht er bis ganz nahe an das Darm- (6) und Schambein.

Auf der lateralen Fläche des Muskels verlaufen zahlreiche Zweige der letzten Aa. und Nn. intercostales, der Aa. lumbales, der A. lumbo-abdominalis, des N. hypogastricus und ileo-inguinalis, welche den Muskel alle durchbohren, ferner Zweige der A. epigastrica inf. et sup., der A. spermatica ext. und abdominal. Ausserdem wird der Muskel nahe dem lateralen Darmbeinwinkel noch vom N. cutaneus femor. ext. durchbohrt.

Wirkung: Verengerer der Bauchhöhle. Träger der Bauchеingeweide.

Canalis inguinalis. Er beginnt mit dem Annulus abdom. ext., einer etwas oral vom Schambeine und nahe der Medianlinie gelegenen Oeffnung in der Sehne des M. obliqu. abdom. ext., geht dann zwischen dieser Sehne und derjenigen des Obliqu. abdom. internus etwas oral, durchbohrt den M. obliqu. int. an der Grenze zwischen Muskel und Sehne (der Muskel liegt also aussen und die Sehne innen) und dann die innen davon liegende Fascia (tendo) transversa. Die Oeffnung in der Fascia transversa stellt den Annulus abdominalis internus dar (das weitere Verhalten s. Geschlechtsteile.)

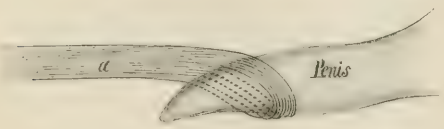

Fig. 61. M. praeputialis (a).

M. präputialis (Fig. 61 a). Es ist ein platter und schwacher

Muskel, welcher oberflächlich zu beiden Seiten der Linea alba liegt. Er entspringt an der Cartilago xiphoidea des Sternum und an der Linea alba und endet am Präputium und zwar in der Weise, dass seine Fasern das Ende des Penis fast ringförmig umgeben und sich dabei an der Innenfläche des Präputium inserieren. Der Muskel ist vom Hautmuskel resp. dessen Aponeurose bedeckt und liegt auf dem Rectus resp. der Sehne des Obliqu. abdom. ext. und int. Auf seiner Oberfläche verlaufen Zweige der letzten Aa. intercost., der A. pudenda ext., epigastrica etc.

Der eigentliche M. pyramidalis fehlt. Der Präputialmuskel kann als eine Abteilung des Pyramidalis, den man bei manchen Tierarten in eine Becken- und in eine Brustportion scheidet, betrachtet werden. Er stellt die Brustportion des Pyramidalis dar.

M. quadratus lumborum. Dieser Muskel liegt direkt der ventralen Fläche der Proc. transversi der Lendenwirbel an und überragt lateral die übrigen Lendenmuskeln ein wenig, sodass er hier den Bauchmuskeln resp. dem Longiss. dorsi anliegt. — Er entspringt gemeinsam mit dem Psoas minor an der haemalen Fläche der letzten 2 Rückenwirbel, mit einzelnen Bündeln auch noch an der letzten Rippe, sodann an den Proc. transversi der Lendenwirbel. Mit seinen Fasern geht er schräg caudo-lateral und inseriert sich zum Teil noch an den Querfortsätzen der Lendenwirbel, der stärkste Teil des Muskels aber endet zum Teil muskulös, zum Teil sehnig an der Spina iliaca anter. inf. des Darmbeines und mit einzelnen Muskelbündeln an der medialen Darmbeinfläche und an einer von der genannten Spina zum Os sacrum hinziehenden Linie. Der Muskel ist bauchwärts zum grössten Teile vom Ileo-psoas bedeckt, nur lateral tritt er zum Teil frei zu Tage.

An ihm liegen der Plexus lumbalis und die meisten seiner Zweige; an dem freiliegenden Teile verlaufen fast dieselben Gefässe und Nerven wie an der ventralen Fläche des Ileo-psoas (s. diese).

Wirkung: Feststellen der Lendenwirbelsäule und eventuell Seitwärtsbiegen derselben.

D. Muskeln der vorderen Halsregion.

Hierher sind die an der hämalen Seite der Halswirbelsäule gelegenen Muskeln zu rechnen. Sie werden durch die sich zwischen dieselben einschiebenden Luft- und Speiseorgane in 2 Gruppen geschieden. Die oberflächlichen Muskeln liegen zwischen Haut

und Trachea resp. Oesophagus, die tiefen zwischen diesen Organen und der Wirbelsäule resp. direkt auf den Wirbeln.

Die oberflächlichen Muskeln liegen zum Teil in der Regio mediana colli, zum Teil in den Regiones laterales. In jeder Regio lateralis befindet sich eine Fovea jugularis zur Aufnahme der V. jugular. externa.

1. Oberflächliche Halsmuskeln.

Zu den oberflächlichen Halsmuskeln gehören der Sterno-cleido-mastoideus (s. Gliedmassenmuskeln), der wesentlich in der Regio lateralis colli liegt, dann der Sterno-hyoideus und -thyreoideus. Der Omo-hyoideus fehlt dem Hunde.

M. sterno-hyoideus (Fig. 62 c). Ein langer, platter Muskel, der von dem Manubrium sterni bis zum Körper des Zungenbeines reicht und gemeinschaftlich mit dem der anderen Seite die ventrale Fläche der Trachea bedeckt. Beide Muskeln sind so eng mit einander verbunden, dass eine deutliche Trennung nicht immer möglich ist. Besonders im aboralen Drittel wird die letztere meist nur noch durch einen medianen Sehnenstreifen angedeutet. Sie entspringen am Manubrium sterni und zur Seite der Brustbeinspitze (am Knorpel der ersten Rippe) und enden fleischig am Körper des Zungenbeines; an ihrem Ursprunge sind sie innig mit dem Brust-Schildmuskel (c′) verbunden und bedecken denselben auf ihrem weiteren Verlaufe, nur in der oralen Hälfte bleibt ein kleiner lateraler Teil frei. Sie bedecken ausserdem die Trachea, den M. crico-thyreoideus (Fig. 63 l), den Ring- und Schildknorpel (Fig. 63 $_3$) und zu einem geringen Teile den M. hyo-thyreoideus (Fig. 63 k). Der Muskel ist bedeckt an seinem Ursprunge von der Portio sternalis (d) des Sterno-cleido-mastoideus und kopfwärts nur von der Haut resp. vom dünnen Hautmuskel. Mit seinem dorsalen Rande grenzt er brustwärts an die Pars mastoidea des Sterno-cleido-mastoideus; an seiner Insertion am Zungenbeinkörper grenzt er an den M. mylo-hyoideus, stylo-hyoideus und hyo-pharyngeus (Fig. 63 f′).

An seinem Ursprunge läuft über seine laterale Fläche der Truncus omo-cervicalis und an seinem Ende an der Unterfläche der Endstamm der A. crico-thyreoid.; weiterhin verlaufen an ihm Zweige der A. cervicalis adscendens und des ventralen Astes des 1. Halsnerven und der ventrale Ast des letzten Halsnerven.

Wirkung: Ab- und Rückwärtsführer des Zungenbeines, des Kehlkopfes, der Zunge etc.

M. sterno-thyreoideus (Fig. 62 c'). Dieser lange, schmale Muskel reicht vom Brustbeine bis zum Kehlkopfe; er entspringt

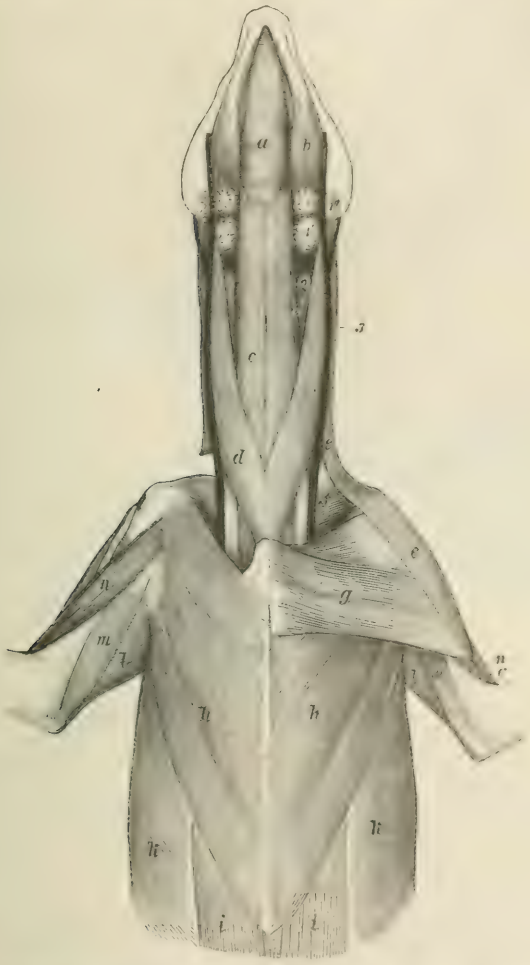

Fig. 62. Brustmuskeln (ventrale Ansicht). a M. mylo-hyoideus, b M. biventer, c M. sterno-hyoideus, c' M. sterno-thyreoideus, d Port. sternalis des M. sterno-cleido-mastoideus, e M. sterno-cleido-mastoideus, f M. subscapularis, g M. pectoralis major, h M. pectoralis minor, i M. rectus abdom., k M. obliquus abdom. extern., l M. ancon. longus, m M. ancon. int., n M. biceps brachii, o M. brachialis internus. 1, 1', 1'' Oberflächliche Kehlgangslymphdrüsen, 2 Gland. thyreoid., 3 Vena jugularis externa.

gemeinschaftlich mit dem Sterno-hyoideus (c) am Manubrium sterni und zur Seite desselben und läuft dann, die ventrale und kopfwärts mehr die laterale Seite der Trachea bedeckend, kopfwärts, um sich

in der Mitte des aboralen Randes des Schildknorpels (Fig. 63 3) fleischig zu inserieren. Seine aborale (sternale) Hälfte verbindet sich eng mit dem Sterno-hyoideus, der sie ganz bedeckt, während seine proximale Hälfte getrennt, aber ebenfalls fast vollständig vom Sterno-hyoideus bedeckt ist; die freie Partie ist grösstenteils von der Port. sternalis des Sterno-cleido-mast. (d) bedeckt. Der Muskel bedeckt die Trachea, zum Teil die Gland. thyreoidea (2)

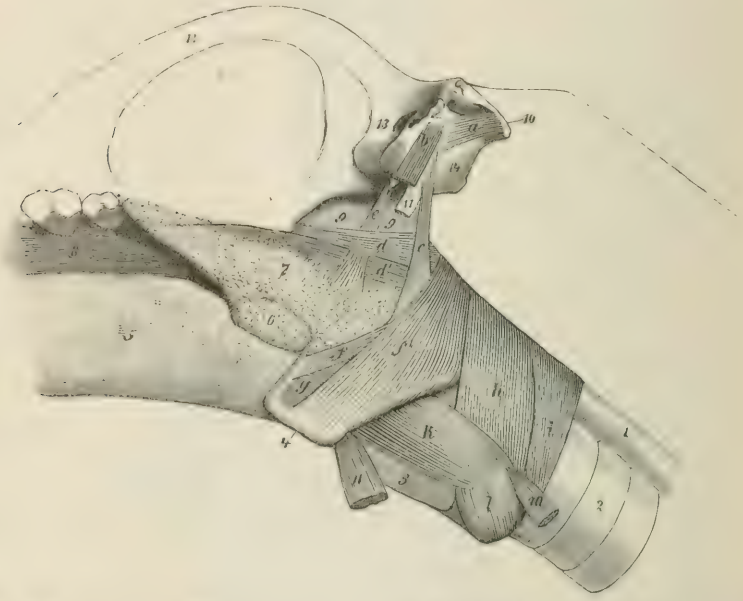

Fig. 63. Muskeln der Rachenhöhle und des Schlundkopfes; von links gesehen (Legende s. Fig. 98).

und den M. crico-thyreoideus (Fig. 63 l) und grenzt dorsal an die Pars mastoidea des Sterno-cleido-mastoideus, an seinem Ende dorsal an den Crico-pharyngeus (Fig. 63 i), nasal an den Hyo-thyreoideus (Fig. 63 k), ventral an den Crico-thyreoideus (Fig. 63 l).

An ihm verlaufen Zweige der A. und V. cervicalis adscendens und des ventralen Astes des 1. Halsnerven, nahe seinem Ende bedeckt er die A. crico-thyreoidea und die Endzweige des Ram. pharyngeus sup. n. vagi. An seinem Ursprunge am Sternum grenzt er an die A. carotis und den N. vagus und sympathicus und bedeckt hier den N. recurrens, die A. thyreoidea inf. und die V. jugularis int.

Wirkung: Wie der vorige.

M. hyo-thyreoideus (Fig. 63 k). Ein platter, ganz fleischiger Muskel, der am aboralen und ev. medialen Rande der dem Zungen-

beinkörper zugewandten Hälfte des Gabelastes entspringt; seine Fasern verlaufen dann aboral, um sich an der Linea obliqua des Schildknorpels und am mittleren Drittel des aboralen Randes desselben anzuheften. Der Muskel bedeckt genau das mittlere Drittel der lateralen Schildknorpelfläche (3) und ist bedeckt von der Gland. submaxillar. und zum Teil von den tiefen Kehlgangslymphdrüsen. An der Linea obliqua grenzt er an den Sterno-thyreoideus (m), an den Thyreo-pharyngeus (h) und am Gabelaste an den Baseo-glossus (Fig. 52 c); mit letzteren beiden verbindet er sich. Sein ventraler Rand stösst an den lateralen Rand des Sterno-hyoideus (n), sein aboraler Rand an den Crico-thyreoideus (l) und den Sterno-thyreoideus (m).

Der Muskel grenzt auf der Cartilago thyreoidea an den N. laryngeus sup. (resp. dessen Eintrittsstelle in den Larynx) und mit seinem ventralen Rande an die A. crico-thyreoidea und die V. sublingualis. Ueber seine laterale Fläche läuft der Ram. pharyng. sup. n. vagi und der Ram. descendens des N. hypogloss. (s. Fig. 184).

Der Muskel stellt gewissermassen eine Fortsetzung des Sterno-thyreoideus dar und wird deshalb den Halsmuskeln zugerechnet.

Wirkung: Erheber und Wender des Kehlkopfes.

2. Tiefe Halsmuskeln.

Mediale Gruppe.

Hierher gehören: Longus colli, Rectus capitis anticus major (Longus capitis) und minor.

M. longus colli. Ein langer, aus einzelnen Bündeln sich zusammensetzender Muskel, welcher dem Körper der Hals- und der sechs ersten Rückenwirbel anliegt.

Man kann ihn in einen

a) Brust-Teil (inneren Beuger des Halses nach Gurlt) und einen

b) Hals-Teil (langer und kurzer Beuger des Halses nach Gurlt)

trennen.

ad a) Der **Brustteil** entspringt an der hinalen und der Seitenfläche der 6 ersten Rückenwirbelkörper und bildet einen rundlichen Muskelbauch, der aus der Brusthöhle heraustritt und sich zum Teil am Proc. transvers. des 7., wesentlich aber an dem des 6. Halswirbels, wo er mit dem Longus capitis zusammenstösst, anheftet. In der Medianlinie grenzt er an den der

anderen Seite; seine laterale Fläche ist von der Pleura bedeckt. Er bedeckt die Kapselbänder der Capituli costae und zum Teil die Intercostalnerven und hat links den Duct. thoracicus neben sich.

ad b) Der **Halsteil** besteht aus einzelnen Bündeln, welche an den Querfortsätzen und Körpern des 7.—3. Halswirbels entspringen, auf der hämalen Fläche der Halswirbel konvergierend kopfwärts und medial gehen und sich an dem Kamme an der hämalen Fläche der Halswirbelkörper resp. am Tuberc. anterius des Atlas inserieren; sie stossen dabei an ihrer Insertion mit den entsprechenden Bündeln der anderen Seite zusammen und bilden so gleichsam ein System von ineinander geschobenen V-förmigen Muskeln. — Dieser Teil grenzt lateral an den Longus capitis und ist zum Teil von ihm bedeckt. — Der ventralen Seite des Longus colli liegt der Schlund resp. am Brusteingange die Trachea an. Am Brusteingange ist der Muskel vom Scalenus bedeckt, im übrigen nur von den Wirbeln.

An seinem lateralen Rande treten die ventralen Aeste des 6. 7. und 8. Halsnerven aus. In der Brusthöhle liegen der lateralen Seite des Muskels das Ganglion stellatum und zum Teil die von ihm ausgehenden Zweige, vor allem auch der Brustsympathicus an, ferner der ventrale Ast des 1. Rückennerven, zum Teil die A. vertebralis, der Truncus costo-cervicalis und seine Aeste mit den entsprechenden Venen, die Aorta und die Intercostalarterien.

Wirkung: Beuger des Halses.

M. longus capitis. (M. rectus capitis antic. major) (Fig. 67f). Es ist dies ein langer, rundlicher Muskel, der, die Proc. transversi der Halswirbel bedeckend, an der Seite der Halswirbelsäule liegt und sich noch ein wenig auf die ventrale Seite der letzteren umschlägt. Er entspringt an den Proc. transversi des 2.—6. Halswirbels. Der Muskelbauch spitzt sich, indem er über die hämale Fläche des Atlanto-Occipital-Gelenkes und alsdann über die mediale Fläche der Bulla ossea des Temporale (3) hinweg nasal geht, allmählich zu und heftet sich zum Teil sehnig, zum Teil muskulös am Tuberculum pharyngeum laterale des Occipitale an. An dem Ursprunge des Muskels verschmelzen dessen Fasern vielfach lateral resp. dorsal mit denen des Scalenus (e') und des Multifidus spinae cervicis und medial mit den End-Ausstrahlungen des Longus colli. Der Muskel wird an seiner lateralen Fläche von der Portio mastoidea und an seinem ventralen Rande von der Portio sternalis des Sterno-cleido-mastoideus bedeckt und stösst kopfwärts an den Obliquus capitis sup. und den Rectus minor.

Er grenzt an den Austritt der ventralen Aeste des 2., 3. und 4. Halsnerven. Ueber seine laterale Fläche verlaufen der ventrale Ast des 1. Halsnerven, nahe am Kopfe ferner der N. vagus mit dem Plex. nodosus und der Sympathicus mit dem Gangl. cervicale supr., der N. accessorius, glosso-pharyngeus und hypoglossus, die A. occipitalis und zum Teil deren Aeste und die A. carotis interna. Ferner verläuft an und mit ihm die A. carotis mit dem N. vagus und sympathicus.

Wirkung: Beuger des Kopf-Halsgelenkes.

M. rectus capitis anticus minor. Es ist dies ein kleiner Muskel, welcher in der Flügelgrube des Atlas, zwischen dem Arc. anterior atlantis und dem Os occipitale basale, dorsal von dem Rect. cap. ant. major liegt. Seinen Ursprung nimmt er an der hämalen Fläche des Körpers des Atlas und zwar lateral vom Tuberculum anter. Seine Fasern gehen über das Atlanto-Occipital-Gelenk hinweg kopfwärts und etwas medial und heften sich am Tuberculum pharyngeum laterale des Occiput, direkt aboral von dem Longus capitis an. — Auf seinem ganzen Verlaufe ist er ventral von letzterem bedeckt; lateral stösst er an den Rectus capitis lateralis; dorsal liegt er direkt dem Gelenke auf.

Lateral grenzt der Muskel an die A. occipit. und condyloidea, an den 10. und 11. Nerven und einen Teil des Sympathicusknotens (am Insertionspunkte), an die Carotis interna und das Lig. obturator. anter.

Wirkung: Beuger des Genickes.

Laterale Gruppe.

M. scalenus (Fig. 64 d,d'). Der Muskel liegt seitlich an dem Extremitäten-Abschnitte des Thorax und an der Seitenfläche der Halswirbel. Er zerfällt in mehrere Bündel, die am Halse unter sich und stellenweise mit dem Longus capitis (e) verschmelzen.

Am Brustteile kann man 3 Portionen, 2 oberflächliche, laterale (d) und 1 tiefe, mediale (d') trennen. Die beiden oberflächlichen Bäuche liegen neben einander. Der dorsale von ihnen (M. scalenus posticus) entspringt an der 3. und ev. 4. Rippe und endet hauptsächlich am Querfortsatze des 5. Halswirbels. Der ventrale Bauch (M. scalenus medius) entspringt sehnig an der 8.—9. und wird fleischig an der 5.—6. Rippe; er geht an den Querfortsatz des 5. Halswirbels und verschmilzt zum Teil mit der 3. Abteilung. Die tiefe Portion (M. scalenus anticus) (d') besteht aus einzelnen Muskelbäuchen. Diese entspringen an der ersten Rippe und an den Proc. transversi der Halswirbel und verhalten sich so, wie dies die Zeichnung ergiebt, d. h. sie vereinigen sich zum Teil mit dem Scalenus postic. et med., zum Teil inserieren

sie sich an den Proc. transversi, zum Teil verschmelzen sie mit neuen, von diesen Querfortsätzen entspringenden Bündeln u. s. w. Sie reichen bis zum 1. Halswirbel. Zwischen den einzelnen Bündeln treten die Halsnerven aus; der Muskel ist am Thorax von dem M. latissimus dorsi (Fig. 65 s) und von der Schulter (M. teres major, subscapularis, supraspinatus), am Halse vom Sterno-cleido mast. (Fig. 65 e f) und dem Levat. scapulae ventr. (Fig. 65 k) be-

Fig. 64. III. Muskellage des Rumpfes (Legende s. Fig. 53, S. 140).

deckt. Er grenzt dorsal an den M. serratus antic. major (b), ventral am Halse an den Longus capitis (e), am Thorax an den Transversus costarum (f) und den Pectoral. minor. Er bedeckt die Mm. intertransversales, zum Teil den Intercostalis (i und k) und die Rippen; am Brusteingange zum Teil den Longus colli und die Trachea (resp. linkerseits den Schlund).

An der Unterfläche des Muskels liegen die A. und V. vertebralis, die ventralen Aeste des 6., 7. und 8. Halsnerven resp. des Plexus brachialis, der N. recurrens, die Anfänge des N. phrenicus, der Endstamm der A. subclavia, ein Teil der A. carotis, des N. vagus und sympathicus, der V. jugularis int. und der Ursprung des Truncus omo-cervicalis. — Zwischen den einzelnen Bündeln treten die ventralen Aeste des 3. bis

6. Halsnerven aus und verlaufen zum Teil noch auf der lateralen Fläche des Muskels; am Thorax laufen über die letztere Rami laterales der Intercostalnerven und Zweige der Intercostalarterien. — Am dorsalen Rande des Scalenus postic. tritt am oralen Rande der 1. Rippe der N. respirator. extern. hervor, nachdem er eine Strecke an der medialen Fläche des Muskels verlaufen ist.

Wirkung: Beuger und Seitwärtsbieger des Halses; Inspirator.

Fascien des Stammes.

Fascia lumbo-dorsalis (Fig. 67 h′, Fig. 65 s′). Sie überzieht die Lenden- und Rückengegend und umhüllt die Streckmuskeln der Wirbelsäule. Sie besteht aus 2 Blättern. Das oberflächliche, starke Blatt heftet sich an die Dornfortsätze der Wirbel und an die Crista oss. ilei an und geht über in die Sehnen des M. obliqu. abdom. ext. (Fig. 65 v) und int. (Fig. 67 l), des Latissimus dorsi (Fig. 65 s), des Serrat. post. inf. (Fig. 67 g′) und sup. (Fig. 67 g) und des M. cucull. inf. (Fig. 65 g′) und am Becken in die Fascia glutaealis, ventral in die Fascia abdominalis superficialis, an der Schulter in die Fascia scapulo-brachialis und in die Fascia colli. — Eine besondere Fascia nuchalis lässt sich nicht unterscheiden. Das tiefe Blatt bildet die Eigen-Aponeurose des M. longissimus und ist stärker in dessen caudaler Hälfte. Bei fetten Hunden liegt ein starkes Fettpolster zwischen beiden Blättern, bei mageren Tieren liegen beide Lamellen fest aneinander.

Fascia colli. Dieselbe ist nur deutlich in dem Raume zwischen aboralem Rande der Portio cervicalis des M. sterno-cleido-mast., dem M. cucullaris sup. und dem ventralen Ende der Spina scapulae; sie ist an diese Teile befestigt und setzt sich am Acromion in die Fascia scapulo-brachialis fort.

Fascia abdominalis superficialis. Es ist ein sehr dünnes, bindegewebiges Blatt, welches dem Obliqu. abdom. ext. (Fig. 65 v), dem Rect. abdom. (Fig. 65 u), dem Pectoralis minor (Fig. 65 t), dem Latissimus dorsi (Fig. 65 s) und dem Transversus cost. entstammt, den M. obliqu. ext., die Intercostales (Fig. 65 w) und einige Rippen überzieht und mit der Endsehne des M. latissimus dorsi und des Subcutaneus maximus verschmilzt.

Fascia caudalis. Sie ist eine Fortsetzung der Fascia glutaealis und umgiebt die Schweifmuskeln, welche sie dadurch, dass sie sich zwischen sie einsenkt, zum Teil von einander trennt; sie verdünnt sich gegen das Schwanzende.

III. Gliedmassenmuskeln des Stammes.

Wir verstehen darunter Muskeln, welche vom Rumpfe an die Brust-(Schulter-)Extremität herantreten. Sie zerfallen in 2 Gruppen, die Rumpf-Schulter- und die Rumpf-Armbeinmuskeln und liegen am Halse, am Rücken, an dem Thorax und an der Brust; dabei bilden sie zum Teil die oberflächlichste, zum Teil eine tiefere Muskellage der betreffenden Körperregionen. Topographisch würden sie eigentlich mit den Stamm-Muskeln zu besprechen sein.

1. Rumpf-Schultermuskeln (Spino-Scapularmuskeln).

Oberflächliche Schicht des Halses, der Scapular- und mittleren Thoracalregion des Rückens.

M. trapezius s. cucullaris (Fig. 65 g g′). Derselbe zerfällt in 2 Portionen, eine Hals- und eine Rückenportion.

a) **M. trapezius s. cucull. superior** (g) (Portio cervicalis). Es ist ein breiter, dünner Muskel, der wesentlich in der Nackengegend und an der Schulter seine Lage hat. Er liegt oberflächlich zwischen der dorsalen Medianlinie des Halses (in der Ausdehnung vom 3. Hals- bis zum 3. oder 4. Rückenwirbel) und der Spina scapulae. Er entspringt an dem medianen Sehnenstreifen des Nackens in der gedachten Ausdehnung, verläuft schräg ventral zur Schulter

Fig. 65. Oberflächlichste Muskelschicht des ganzen Körpers. a M. masseter, b M. biventer, c M. mylo-hyoideus, d M. sterno-hyoideus et -thyreoideus, e M. sterno-mastoideus s. pars sternalis m. sterno-cleido-mastoid., f Portio cervicalis und f′ Portio clavicularis m. sterno-cleido-mastoid., g M. trapezius sup., g′ M. trapezius inf., h M. serratus antic. major (Halsteil), i M. splenius, k M. levator scapul. ventral., l M. supraspin., m M. deltoid. pars scapular., m′ M. deltoideus pars acromialis, n M. anconaeus longus, o M. anconaeus externus, p M. brachialis intern., q M. extens. carpi radial., r M. infraspinat., s M. latissimus dorsi, s′ Fascia lumbo-dorsalis, t M. pectoralis minor, u M. rectus abdomin., v M. obliquus abdomin. extern., v′ dessen ventrale Sehnenplatte, w M. intercostalis, x M. glutaeus medius, x′ M. glutaeus maximus, y längerer, y′ kürzerer Kopf des M. tensor fasciae lat., z M. biceps femoris, z′ dessen Sehnenplatte, welche den M. quadriceps überzieht. 1 M. semitendinosus, 2 M. semimembranosus, 3 M. extens. caudae long., 4 M. abductor coccygis extern., 5 Gland. parotis, 5′ Gland. submaxillar., 6 Vena jugular. externa, 7 Vena cephalica humeri, 8 Spina scapulae, 9 Trochant. maj. des Femur.

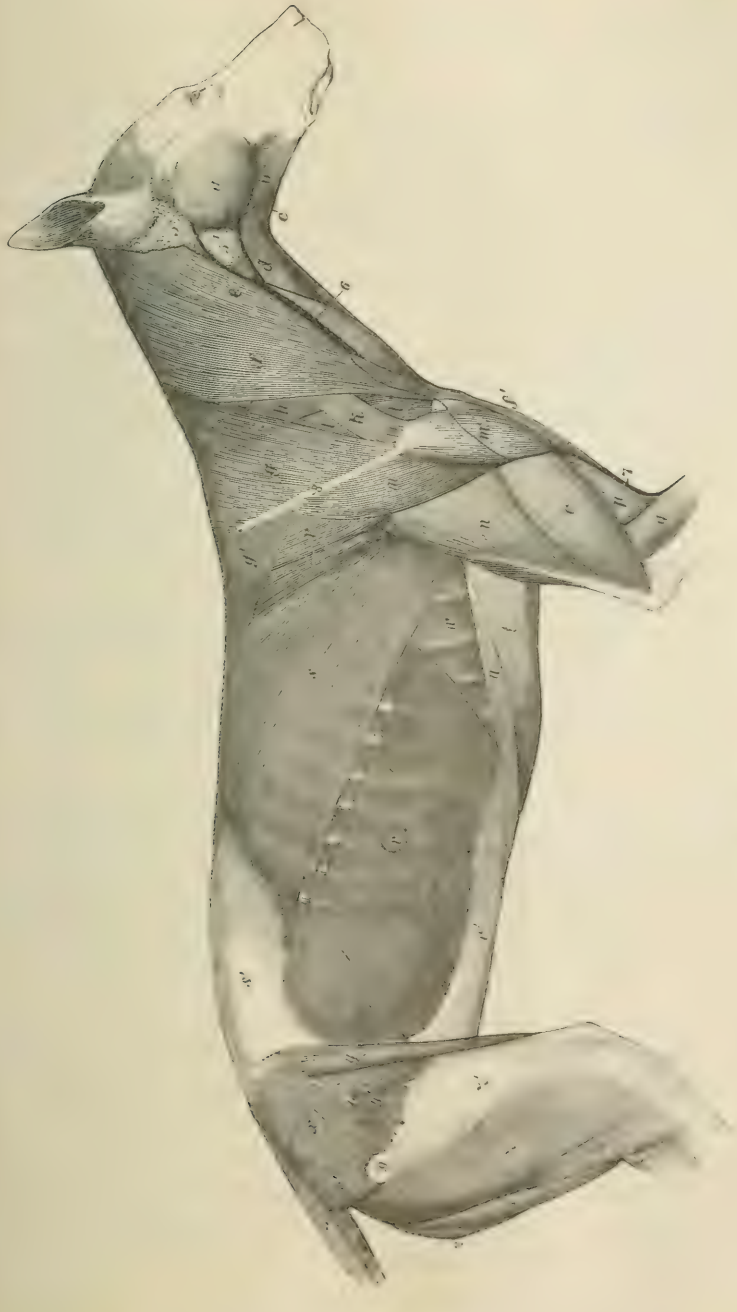

Fig. 65 (Legende s. vorhergehende Seite).

und endet an dem freien Rande der Spina scapulae (s) und an einer Sehnenhaut, die als Verlängerung der Spina von dieser bis zur Medianlinie des Rückens reicht. Ein kleiner distaler Abschnitt der Spina bleibt frei für den Levator scapulae ventralis (k).

Der Muskel ist nur von der Haut und kopfwärts noch von dem M. subcutaneus colli (Fig. 69 b) bedeckt. Er selbst bedeckt einen Teil des Halsteiles des Serratus anticus major (h), des Splenius (i) und des Rhomboideus superior, den Supraspinatus (l) und den rudimentären Schulterblattknorpel. Der Halsrand des Muskels grenzt mit seinem dorsalen Ende an den Sterno-cleido-mast. (f) (mit dem er verbunden ist) und mit seinem ventralen Teile an den Levator scap. ventr. (k), mit dem er nahe der Spina sc. zum Teil verschmilzt; der mittlere Abschnitt ist frei und bildet den aboralen Rand einer dreieckigen Lücke der oberflächlichen Halsmuskulatur, die oral vom Sterno-cleido-mast. (f) und ventral vom Levator scapulae (k) begrenzt wird. In dieser Lücke liegen die Halslymphdrüsen (Fig. 66 a, b) auf Muskeln der zweiten Lage der Halsmuskulatur (i, h). Der Schulterrand des Muskels grenzt an den Deltoideus (m) und den Cucullaris inferior (g').

An der Unterfläche des Muskels liegen: Der N. accessorius, Endzweige der A. und V. subscapularis, Zweige der A. und V. cervicalis superficialis und profunda.

Wirkung: Heber und Vorführer des Schenkels und der Schulter.

b) M. trapezius s. cucull. inferior (Portio dorsalis) (Fig. 65g'). Es ist ein platter Muskel, der oberflächlich in der Scapular- und mittleren Thoracalregion des Rückens liegt und mit einer Sehnenplatte von den Dornfortsätzen des 3. bis 10. (9.) Rückenwirbels (resp. von der Fascia lumbo-dorsalis) entspringt und an dem dorsalen Drittel der Spina scapulae (s) endet. Seine Fasern verlaufen zum Teil schräg, zum Teil senkrecht dorso-ventral.

Er ist bedeckt von der Sehne des Subcutaneus abdom. (Fig. 69 a) und von der Haut; er bedeckt einen Teil des Latissimus dorsi (s) und des Rhomboideus inf., einen Teil des Infraspinatus (r), meist beträchtliche Fettmassen und den rudimentären Schulterblattknorpel. Oral verschmilzt seine Sehne mit der des Trapez. sup. (g), caudal mit der Fascia dorso-lumbalis (s. diese); ventral bildet er einen freien Rand, der auf dem Latissimus dorsi (s) und dem Infraspinatus (r) liegt.

Unter dem Muskel befinden sich kleine Aeste der Intercostalarterien

und -Nerven, ferner Endäste vom N. accessorius und Zweige der A. subscapularis.

Wirkung: Heber, Rück- und Vorwärtsführer der Schulter und der Gliedmasse.

M. levator scapulae ventralis (Leisering) (Fig. 65 k). Dieser Muskel, welcher auch dem Cucullaris sup. (g) zugerechnet werden kann (Gurlt), liegt an der Seite des Halses. Er entspringt am Atlas (am Flügelrande ventral und oral) und endet an dem distalen Abschnitte der Spina scapulae (s) resp. an dem Acromion, also ventral vom Cucullaris (g). Sein dorsaler Rand grenzt kopfwärts an den Splenius (Fig. 67 a), schulterwärts an den M. serratus anticus major (h und Fig. 67 d) und an den Cucullaris sup. (g), mit welchem er sich innig verbindet. Sein ventraler Rand schneidet mit den Querfortsätzen der Halswirbel ab und grenzt an den Rectus capitis antic. major (Fig. 67 f).

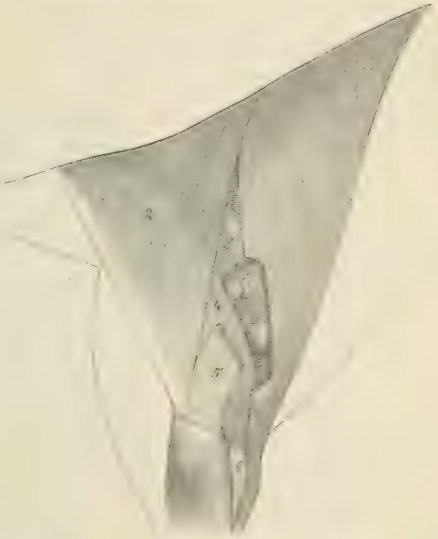

Fig. 66. Halslymphdrüsen. a Dorsale und b ventrale Halslymphdrüsen. 1 M. sterno-cleido-mast., 2 M. trapezius sup., 3 M. serrat. antic. maj., 4 M. supraspinat., 5 M. levat. scapul. ventral. (abgeschnitten), 6 Tubercul. majus humeri.

Der Muskel ist von einer ganz feinen Aponeurose überzogen, die sich von seinem ventralen Rande aus in die Schulterfascie fortsetzt; über dieser ist er bedeckt: kopfwärts vom M. sterno-cleido-mastoid. (f, e), schulterwärts von Fett, vom dünnen Halshautmuskel (Fig. 69 b') und der Haut. — Er selbst bedeckt schulterwärts zum Teil den Supraspinat. (l) und bisweilen geringgradig den Deltoideus pars acromialis (m'), kopfwärts von ersterem die Halslymphdrüsen (Fig. 66 a, b), den Halsteil des Scalenus (Fig. 67 e') und zu einem geringen Teile den Rectus capit. antic. major (Fig. 67 f) und den Halsteil des Serratus anticus major (h).

Ueber seine Oberfläche verläuft der N. accessorius. Er bedeckt die Rami ventr. des 2. 3. 4. und 5. Halsnerven an ihrer Austrittsstelle; die ersten 3 durchbohren ihn und verlaufen dann noch eine kurze Strecke auf seiner Oberfläche; er bedeckt ferner die A. und V. cervicalis superficial. und die A. und V. acromialis.

Wirkung: Vorführer der Gliedmasse.

Tiefere Schicht.

M. levator scapulae dorsalis s. levator sup. anguli scapulae (Fig. 67 c). Es ist ein langer, bandförmiger Muskel, welcher am Nacken auf dem M. splenius (a) liegt. Er entspringt aus der Insertionsaponeurose des Splenius, ungefähr in der Höhe des 1. bis 2. Halswirbels (also sehnig am Os occipitale), läuft bis zum 4. oder 5. Halswirbel gesondert herab, tritt an den Rhomboideus sup. (b) und verschmilzt mit diesem. Er ist bedeckt vom Sterno-cleido-mast. (Fig. 65 f) und vom Cucull. sup. (Fig. 65 g).

Man kann ihn als eine Portion des M. rhomboideus betrachten.

Wirkung: Adjutor des M. rhomboideus.

M. rhomboides (Fig. 67 b, b'). Dieser Muskel liegt an dem Nacken und in der Scapularregion des Rückens zwischen Medianlinie resp. Wirbelsäule und Basis scapulae. Er zerfällt in 2 Portionen: 1. **Die Nackenportion (M. rhomboideus minor s. sup.)** (b) ist sehr stark und liegt seitlich und dorsal am Nacken vom 2. Hals- bis 3. Rückenwirbel. Sie entspringt an der Mediansehne des Nackens und den Proc. spinosi der 3 ersten Rückenwirbel und endet an einer rauhen Stelle der medialen Fläche der Basis scapulae, nahe dem Nackenwinkel (Fig. 34 c). 2. **Die Rückenportion (M. rhomboideus major s. inf.)** (b') stellt einen schwächeren Muskel dar, der zwischen den Dornfortsätzen des 4.—6. (resp. 7.) Brustwirbels, an denen er sehnig entspringt, und der Basis scapulae liegt. Er endet neben resp. caudal von dem vorigen medial an der Basis scapulae; meist endet er teilweise auch lateral an derselben neben dem Ursprunge des Teres major (t) und wird hier vom Latissimus dorsi bedeckt.

Der caudale Rand des M. rhomboides stösst an den Latissimus und Longissimus dorsi (h), den Serrat. post. sup. (g) und den Serrat. ant. major (d'), der orale Rand an den Levator scap. dorsalis (c) (mit dem er verschmilzt), an den Splenius (a) und den Serratus antic. major (d), mit welch' letzterem er fest verbunden ist. Der dorsale

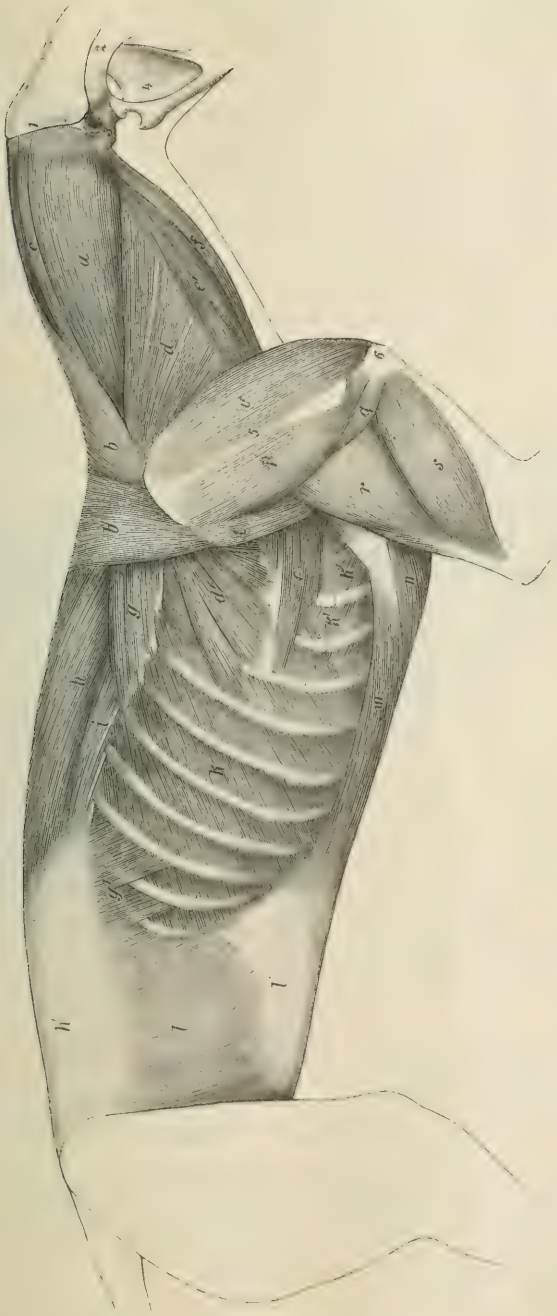

Fig. 67. II. Muskelschicht des Körpers (Legende s. Fig. 54, S. 142).

sehnige Rand verschmilzt mit der Sehne des Cucull., Serrat. posticus sup. und Latissim. dorsi. Der Muskel ist bedeckt vom Cucullaris (Fig. 65 g, g'), die Halsportion ausserdem vom Sterno-cleido-mast. (Fig. 65 f) und die Rückenportion vom Latissimus dorsi (Fig. 65 s). Er bedeckt: einen Teil des Spinalis dorsi et cervicis (Fig. 68 g'), des Splenius (a), des Serratus anticus major (d') und des Serrat. posticus sup. (g) und dessen Sehne.

An der Unterfläche des Muskels verlaufen: Endzweige der A. cervical. transversa und Zweige der letzten Hals- und ersten Intercostalnerven.

Wirkung: Heber der Gliedmasse, Rück- und Vorführer des Schenkels und der Schulter. Andrücker der Scapula an den Stamm (mit allen Stammschultermuskeln gemeinsam).

Tiefe Schicht an der Rippenwand und am Halse.

M. serratus anticus major (Fig. 68 b). Dieser gewaltige Muskel liegt an der Rippenwandung und der Seitenfläche des Halses; er breitet sich von der Basis scapulae fächerförmig aus, sodass er einerseits bis zur 7. (8.) Rippe, andererseits bis zu dem Querfortsatze des 3. Halswirbels reicht. Seine Fasern verlaufen divergierend von der Basis scapulae, also zum Teil schräg halswärts, zum Teil senkrecht dorso-ventral, zum Teil schräg aboral. Der Muskel entspringt ventral vom Rhomboides und dorsal vom Subscapularis mit einem dicken, fleischigen Muskelkörper an der medialen Fläche der Basis scapulae und an der rauhen Partie des dorsalen Teiles der medialen Fläche der Scapula (Fig. 34 c). Der dicke Muskel verbreitert sich bald fächerartig, indem er ventral läuft; er zerfällt dabei in 10—11 Bündel, die aber mit einander vereinigt sind. Jedes Bündel endet mit einer fleischigen Zacke und zwar 7 an der Aussenfläche (nahe dem Halsrande) der ersten 7 Rippen und 4 (—5) an den Querfortsätzen der letzten 4—5 Halswirbel. In der Regel reicht die orale Begrenzung bis an den Austritt des 3. Halsnerven.

Der Ansatz der Halszacken (Halsrand) liegt zwischen dem Longissimus cervicis einer- und den Intertransversales und dem Scalenus (d) andererseits. Der Ansatz der Rippenzacken (Rippenrand) grenzt an die oralen Zacken des Obliquus ext. abdom. und den Scalenus (d). Der Nackenrand stösst an den Splenius (a), der thoracale Rückenrand an den Serratus posticus sup. (c) und Intercostalis externus (i).

Der Muskel ist bedeckt: zum Teil von der Schulter und

deren Muskeln (Subscapularis, Teres major und Supraspinatus) und ist locker an die letzteren befestigt, am Halse und Nacken von dem Levator scapulae ventr. (Fig. 65 k), dem Cucullaris (Fig. 65 g), dem Sterno-cleido-mastoideus (Fig. 65 f) und den Halslymphdrüsen (Fig. 66 a und b), in der mittleren Thoracalgegend von dem Latissimus dorsi (Fig. 65 s) und zum Teil vom Rhomboid. inferior. Er bedeckt: am Thorax ungefähr die dorsale Hälfte der ersten 7 Rippen und

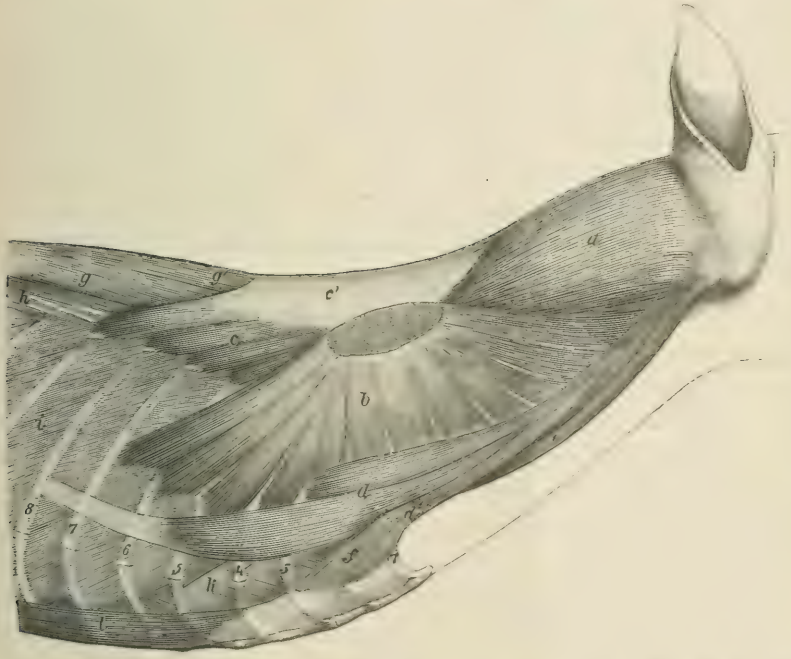

Fig. 68. III. Muskelschicht des Rumpfes (Legende s. Fig. 53. S. 140).

deren Mm. intercostales, einen Teil des Serratus posticus sup. (c), am Halse zum Teil den Splenius (a), den Longissimus cervicis und zum Teil die Halswirbel.

Auf seiner Oberfläche liegen die A. cervic. superficialis, der N. accessorius und respiratorius und kleine Zweige der Intercostal-Arterien und -Nerven und an seiner Unterfläche die A. cervicalis transversa.

Wirkung: Träger und Heber des Rumpfes. Vor- und Rückführer des Rumpfes. Inspirator. Vor- und Rückführer der Schulter resp. der Extremität.

2. Stamm-Armmuskeln.

Muskeln am Halse, an der Rippenwand und dem Rücken.

M. sterno-cleido-mastoideus (Fig. 71 e, f und f'). Er liegt wesentlich an der Seite des Halses und Nackens und mit seinem distalen Abschnitte am Arme und reicht vom Occipitale bis zum distalen Ende des Humerus.

Der Muskel (e, f) entspringt mit einer ganz kurzen Aponeurose an der Linea nuchae sup. des Occipitale, am Processus mastoideus des Temporale und an dem medianen Sehnenstreifen des Halses (woselbst er aboral mit dem Cucull. (g) verschmilzt). Der Muskelkörper verläuft arm- und brustwärts und spaltet sich in 2 Endäste; der dünnere, mediale Ast (Fig. 70 d) endet am Manubrium sterni; der laterale, bedeutend dickere Ast (Fig. 70 e) bildet nahe dem Schultergelenke einen Sehnenstreifen, in welchem ein Rudiment der Clavicula liegt (Clavicularsehne), wird dann wieder fleischig und geht über das Schultergelenk hinweg, senkt sich zum Teil mit dem Pectoralis major (Fig. 70 g) zwischen beide Vorarmbeuger (Fig. 70 n und o) ein und endet an dem distalen Viertel der an der Dorsalfläche (Oralfläche) des Humerus verlaufenden Linea tuberculi majoris. Die Endsehne giebt ein Blatt an die Aponeurose des Pect. major und ein anderes an die Vorarmfascie ab.

Er ist bedeckt von der Haut und dem Halshautmuskel (Fig. 69 b und b'), an seinem Ursprunge noch von Ohrmuskeln, der Gland. parotis und submaxillaris (5 und 5'). Er bedeckt: Die Levatores scapulae (k und Fig. 67 c), den Rhomboid. sup. (Fig. 67 b), den Splenius (i), den Serrat. antic. major (h), zum Teil den Rectus capitis antic. major (Fig. 67 f) und den Scalenus (Fig. 67 e'), den Ursprung des M. biventer, Teile der Trachea, des Schlundes, des Sterno-thyreoideus und -hyoideus (Fig. 70 c, c'), die tiefen Kehlgangslymphdrüsen und die Glandula thyreoidea (Fig. 70 5).

Sein aboraler Rand grenzt dorsal an den Cucullaris (g), ventral davon an die Halslymphdrüsen (Fig. 66 a und b), nahe dem Schultergelenke an den Supraspinatus (l) und am Humerus an den Deltoideus (m') und Brachialis internus (p). Der orale resp. ventrale Rand ist frei, stösst dorsal an die Gland. parotis (5) und submaxillaris (5'), ventral davon an den Sterno-thyreoid. und -hyoid. (d); der mediale Rand der medialen Zacke (Fig. 70 d) grenzt nahe dem

Manubrium sterni an den der anderen Seite, der mediale Rand der lateralen Zacke an den Pectoralis major (Fig. 70 g).

Auf der Oberfläche des Muskels verlaufen Zweige der Arterien und Venen, die unter dem Muskel und an seinen Rändern liegen, dann Endzweige der ersten Halsnerven, des Halshautnerven (N. subcutaneus colli med. et inf., N. auricularis magnus), die Vena jugularis externa (s), die später zwischen die Portio sternalis und mastoidea tritt. An der Unterfläche des Muskels liegen: N. accessorius, Zweige der meisten Halsnerven, der A. vertebralis, auricularis posterior, des Truncus omo-cervicalis, die A. carotis mit N. vagus und Sympathicus, der N. recurrens, die A. thyreoidea inferior, die Vena jugularis interna. Am lateralen Rande der Armportion und teilweise von ihr bedeckt liegt die V. cephalica humeri (r) und am oralen Rande der Warzenportion die V. maxillar. int.

Die ganze gewaltige Muskelmasse des Sterno-cleido-mastoideus kann beim Hunde in 4 Portionen zerlegt werden, 2 Hals-, eine Arm- und eine Brustportion. α) Die **Nackenportion (Portio cervicalis)** (f) ist breit; sie entspringt aponeurotisch am Occipitale und der Medianlinie des Nackens und endet an der Clavicularsehne. Mit ihrem oralen Rande stösst sie an den Brustteil (e); sie bedeckt die aborale Partie der Warzenportion. β) Die **Warzenportion (Portio mastoidea)** liegt tiefer, entspringt mit der Brustportion am Proc. mastoideus des Temporale und endet an der Clavicularsehne. Sie ist aboral von der Nackenportion und oral von der Brustportion, mit der sie sich kreuzt, bedeckt. γ) Die **Armportion (Portio clavicularis, Pars anterior M. deltoidei)** (f' und Fig. 70 e). Hierunter versteht man den am Humerus liegenden Teil des Muskels; er beginnt an der Clavicularsehne und endet am distalen Teile des Humerus. δ) Die **Brustportion (Portio sternalis s. M. sterno-mastoideus)** (e und Fig. 70 d). Sie bildet die orale Partie der Nackenportion und zugleich die oberflächliche Schicht der Portio mastoidea, mit der sie nahe ihrem Ursprunge verschmolzen ist; sie entspringt mit einer kurzen Sehne am Proc. mastoideus oss. temp., verläuft brustwärts und geht dabei zwischen V. jugul. ext. (s) und Carotis durch (die sie trennt) und endet, sich medial wendend, am Manubrium sterni. Sie wird verstärkt durch Muskelbündel, die vom Occiput und der Halsmitte entspringen. Sie bedeckt die Portio mastoidea. Der aborale Rand ist mit der Nackenportion verschmolzen.

Wirkung: Vorführer der Schulterextremität, Rückführer des Rumpfes, Feststeller des Halses, Seitwärtsbieger des Halses (einseitig).

M. latissimus dorsi (Fig. 71 s). Dieser sehr grosse und platte, breite Muskel liegt an der Seite der dorsalen Hälfte der Brustwand und breitet sich zwischen Lenden- und Rückenwirbelsäule und dem

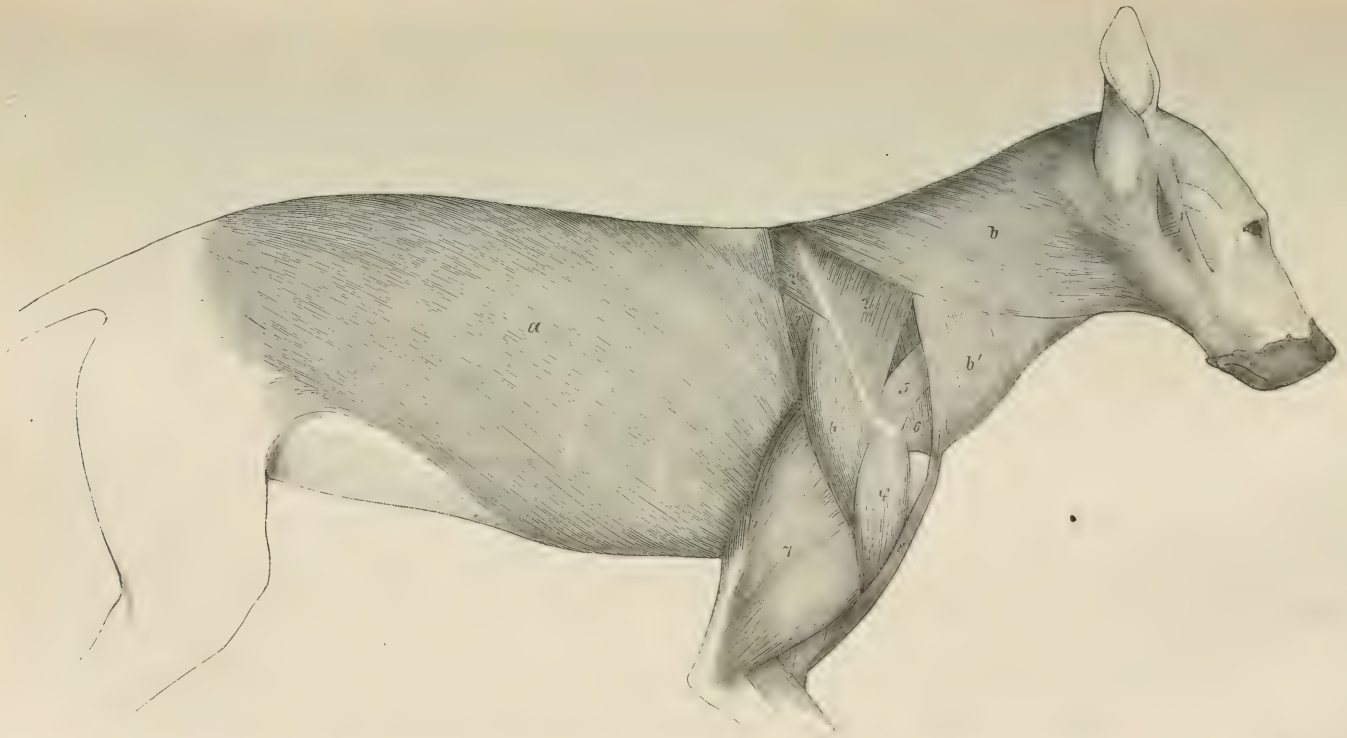

Fig. 69. Hautmuskeln. a M. subcutaneus maximus. b M. subcutaneus faciei et colli (Nackenportion). b' dessen Stratum superficiale. 1 M. zygomaticus, 2 M. trapezius sup., 2' M. trapezius inf., 3 M. infraspinat., 4 M. deltoid. pars scapul., 4' M. deltoideus pars acrom., 5 M. levat. scap. ventr., 6 M. supraspin., 7 Mm. anconaei, 8 M. sterno-cleido-mastoid. (Armportion).

Humerus aus. Er beginnt mit einer sehnigen Ausbreitung (s'), die mit der der Bauchmuskeln zur Fascia dorso-lumbalis (s. diese) verschmilzt, an den Processus spinosi der Lenden- und der sieben letzten Brustwirbel und fleischig an den letzten 2—3 Rippen und endet an der Linea tuberculi minoris humeri, indem seine Sehne unter die Schulter tritt, mit der des Teres major und des Subcutan. abdominis verschmilzt und sich zwischen Biceps brachii und anconaeus int. einsenkt. Teilweise geht die Endsehne in die Vorarmfascie, in die Fascia subscapularis und in die Aponeurose der Brustmuskeln über. Die Muskelfasern verlaufen zum Teil senkrecht, zum Teil schräg dorso-ventral und konvergieren dabei. Der ventrale, aborale Rand des Muskels ist durch eine Linie bestimmt, die von der Mitte des Humerus nach dem letzten oder vorletzten Lendenwirbel gezogen wird. Mit diesem Rande grenzt er an die Zacken des Obliquus abdom. ext. (v), von denen er die ersten noch ein wenig bedeckt, und mit seiner aboralen Partie an den Obliquus abdom. int. Von dem ventralen Rande aus setzt sich eine feine Aponeurose fort, die mit der Fascia superficial. abdom. verschmilzt (s. diese). Mit diesem Rande geht der Muskel nahe seiner Insertion zum Teil in den Bauchhautmuskel über. Halswärts ist die Muskelgrenze durch eine gerade Linie gegeben, die man von der Humerusmitte über den Rückenwinkel der Scapula zur Wirbelsäule (5.—6. Brustwirbel) zieht und entlang deren der Muskel an den Teres major (Fig. 67 t) und den Rhomboideus inf. (Fig. 67 b') grenzt. Der dorsale Rand geht in die erwähnte Ursprungsaponeurose aus.

Der Muskel ist bedeckt von einer dünnen Aponeurose und eine kleine Strecke (dorsal) vom Cucullaris inferior (g'), im übrigen vom Subcutaneus abdom. (Fig. 69 a) und der Haut und sein Endteil von den Anconaeen (n) und dem Coraco-brachialis. Er bedeckt den Serratus posticus (Fig. 67 g, g'), zum Teil den Serratus anticus major (Fig. 67 d') und Ileo-costalis (Fig. 67 i), den Longissimus dorsi (Fig. 67 h), den Ursprungsteil des Teres major (Fig. 67 t), zum Teil den Scalenus (Fig. 67 e), den Rhomboideus inf. (Fig. 67 b'), den Intercost. ext. (Fig. 67 k), den Pectoralis minor (t) und den Rückenwinkel der Scapula.

Auf seiner Oberfläche liegt ein starker Ast der A. subscapularis und Aeste der A. und V. thoracico-dorsalis. An seiner Unterfläche verlaufen Rami laterales der Aa., Vv. und Nn. intercostales und N., A. und V. thoracico-dors. Seine Endaponeurose bedeckt die medial zwischen Biceps und Anconaeus int. gelegenen, grossen Gefässe und Nerven (A. und V. brachialis, N. uln.,

median., radial., musculo-cutan. s. Fig. 157). An seinem oralen (Schulter-) Rande verläuft zum Teil der Endstamm der A. und V. subscap. Am ventralen Rande des Muskels treten die meisten Rami laterales der Intercostalnerven aus.

Wirkung: Vor- und event. Seitwärtszieher des Rumpfes, Herabdrücker der Wirbelsäule, Träger des Schenkels, Andrücker der Schulter an den Rumpf, Exspirator, Strecker des Schenkels durch den Tensor fasc. antibrach.

Brustmuskeln.

Oberflächliche Schicht.

M. pectoralis major s. superficialis (Fig. 70 g). Er liegt zwischen dem Sternum und dem Humerus und entspringt mit mehreren (3—4) Faserbündeln median an der Aussenfläche des Sternum, und zwar in der Ausdehnung vom Manubrium sterni bis zur Einfügung des Knorpels der 3. Rippe. Er verläuft lateral, überzieht den Biceps (n), tritt zwischen diesen und den Sterno-cleido-mast. port. clavicularis (e) resp. auch Brach. int. (o) ein und endet bis auf eine kleine distale Strecke an der ganzen Linea tuberculi majoris des Armbeines.

Der Muskel ist bedeckt von der Haut und gegen das Ende hin vom Sterno-cleido-mastoid. (e). Er bedeckt den Knorpel der 1. Rippe und die Seite des Manubrium sterni, den oralen Teil des Pectoralis minor (h), den grössten Teil des Biceps (n), das Ende des Subscapul. (f) und zu einem kleinen Teile den Ancon. int. (m) und Transversus costarum. Sein oraler (Hals-) Rand grenzt am Ursprunge an den Sterno-mastoideus (d) und die V. jugularis ext. (a). Der caudale Rand ist frei und grenzt an den Pectoralis minor (h). Der mediale (Brustbein-) Rand stösst an den der anderen Seite. Der laterale Rand bildet den Endteil des Muskels und verhält sich in der oben beschriebenen Weise. Eine Pars clavicularis ist nicht vorhanden.

Am Armbeine verlaufen auf der Oberfläche des Muskels Zweige der A. cervicalis adscendens. Ausserdem liegen an demselben Zweige der A. mammaria ext. und int. und zum Teil die Nn. thoracici. Durchtretende Gefässe und Nerven trennen eine orale von einer aboralen Partie.

Wirkung: Träger des Schenkels. Seitwärtszieher des Rumpfes. Vor-, Rück- und Einwärtsführer der Gliedmasse.

Tiefe Schicht.

M. pectoralis minor s. profundus (Fig. 70 h). Es ist ein sehr grosser und auch starker Muskel, der an der Unterbrust (Vorder-

brust) seine Lage hat und sich vom Sternum und den Knorpeln der wahren Rippen bis zum Achselgelenke ausspannt. Er entspringt an der Cartilago xiphoidea und am Sternum bis zum

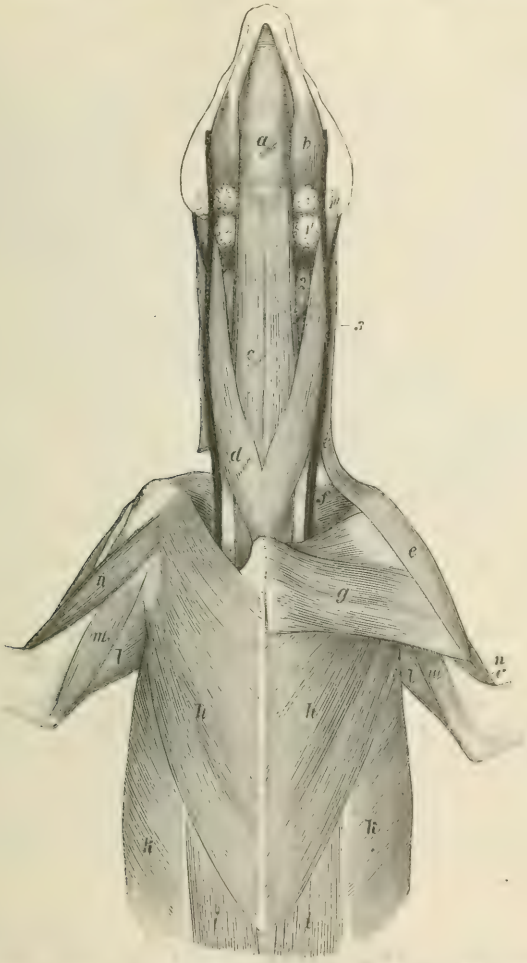

Fig. 70. Brustmuskeln (ventrale Ansicht). a M. mylo-hyoideus, b M. biventer, c M. sterno-hyoideus, c' M. sterno-thyreoid., d M. sterno-mastoideus, e M. sterno-cleido-mastoid., f M. subscapular., g M. pectoral. major, h M. pectoralis minor, i M. rectus abdom., k M. obliqu. abdom. ext., l M. ancon. long., m M. ancon. intern., n M. biceps brachii, o M. brachial. intern. 1, 1' und 1'' Oberflächliche Kehlgangslymphdrüsen. 2 Gland. thyreoid., 3 Vena jugular. extern.

2. Rippenknorpel und bedeckt das letztere und die Knorpel der wahren Rippen, an die er sich aber nur durch lockeres Bindegewebe befestigt, von aussen. Seine Fasern verlaufen konver-

gierend lateral und schräg gegen das Schultergelenk und gehen in eine Sehne aus, die am Tuberculum minus humeri endet und eine Sehnenplatte zum Tuberculum majus sendet, welche die Ursprungssehne des Biceps (n) bedeckt. Von der Mitte des Muskels geht meist ein Faserbündel ab, welches direkt an die mediale Fläche der Mitte des Humerus herantritt und hier an der Sehne des Bauchhautmuskels oder mit demselben endet.

Der Muskel ist bedeckt von einer dünnen Aponeurose, die zum Teil in die Fascia superficial. abdom. (s. diese), zum Teil in diejenige des Biceps und des Bauchhautmuskels, zum Teil in die Vorarmfascie übergeht, sodann zum Teil vom Bauchhautmuskel (Fig. 69 a) und halswärts vom Pectoralis major (g), im übrigen von der Haut. Er bedeckt den Transversus costarum (Fig. 68 f), den Anfangsteil des Rectus abdom. (i), zum Teil die Sehne des Obliquus ext. abdom. (k), den Scalenus (Fig. 68 d) und den ventral frei liegenden Intercostalis internus (Fig. 71 w). — Der dorsale und aborale Rand grenzt an den Rectus abdom. (Fig. 71 u) und den Scalenus, der sternale Rand an den der anderen Seite, der orale Rand an den Pect. major, die V. jugularis ext. (3) und den M. subscapularis (f). Lateral liegen ihm Gliedmassenmuskeln locker an: das Ende des Subscapul., der Coraco-brach., der Ursprung des Biceps, des Ancon. int. und longus, der Extensor antibrachii long., die Sehne des Latissimus dorsi und Teres major.

An der Unterfläche des Muskels liegen die Nn. thoracici, Zweige der A. mammaria int. und der Nn. intercostales. Am Humerus deckt er lateral zu: die A. und V. brachialis und zum Teil deren Zweige, den N. musculocutan., medianus, ulnaris und radialis (s. Fig. 157).

Wirkung: Nachzieher und Seitwärtszieher des Rumpfes, Träger der Gliedmasse, Strecker des Achselgelenkes, Rückführer des Schenkels.

IV. Muskeln der Brustextremität (Schulterextremität).

A. Muskeln an der Schulter
(excl. Stammschultermuskeln).

1. Muskeln an der **lateralen** Schulterfläche (Innervation: N. axillaris und suprascapularis). Oberflächliche Schicht.

M. deltoideus s. abductor brachii (Fig. 72 d und d'). Der M. deltoideus, welcher aus 2 Portionen besteht, liegt als

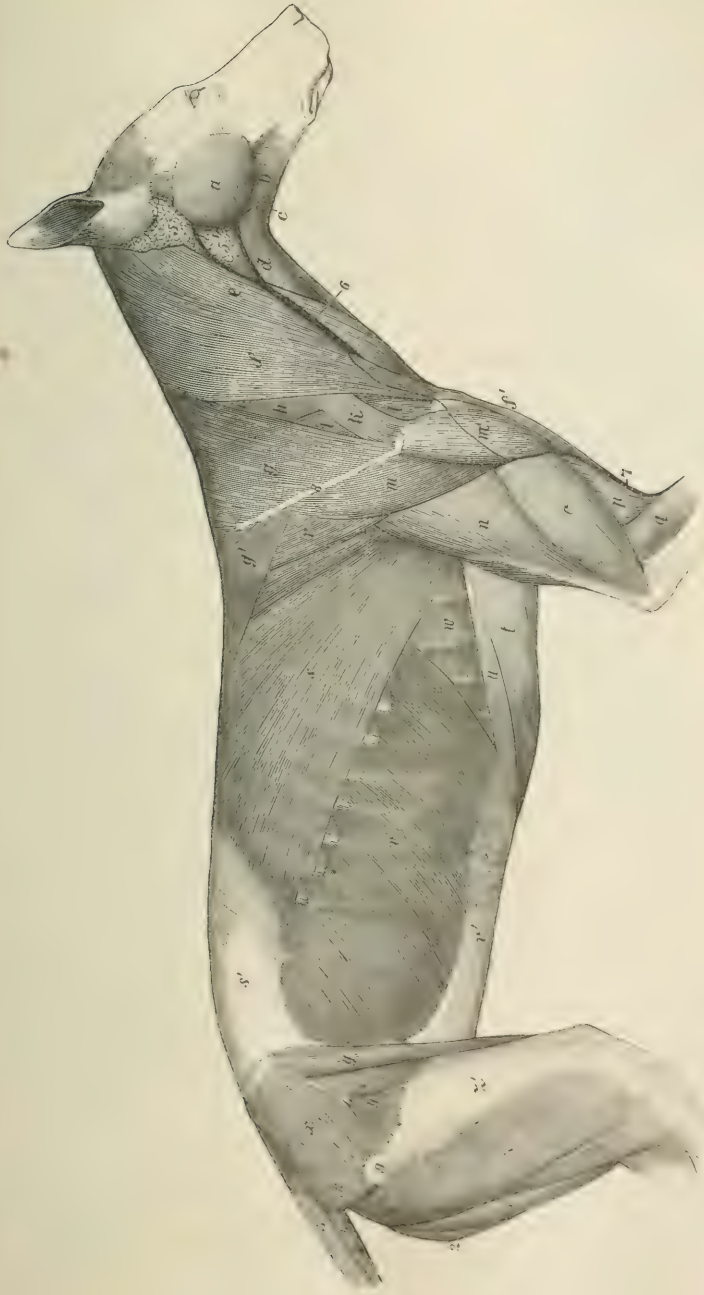

Fig. 71. I. Muskelschicht des ganzen Körpers (Legende s. Fig. 65, S. 176).

oberflächlicher Muskel in dem Dreiecke zwischen Spina scapulae und Humerus und ist zum Teil von einer schillernden Aponeurose überzogen. Seine beiden Portionen grenzen aneinander und gehen in eine gemeinsame Endsehne aus. Die **Portio scapularis** (d) entspringt aus der Schulteraponeurose und mit einer sehnigen Ausbreitung an der Spina scap. ($_1$) und geht in der Nähe des Schultergelenkes in eine Sehne über, die sich mit der der acromialen Portion verbindet. Die **Portio acromialis** (d') entspringt am Acromion ($_2$); der rundliche, ovale Muskelbauch geht über das Tuberculum majus hum., also über die laterale Seite des Gelenkes hinweg und vereinigt sich dann mit der Sehne der Portio scapularis. Die gemeinsame Sehne endet an dem Tuberculum deltoideum (resp. der Spina humeri).

Der M. deltoideus ist bedeckt von der Schulteraponeurose, zu einem geringen Teile von der Portio clavicularis des M. sterno-cleido-mastoid. (Fig. 71 f') und von der Haut. Er bedeckt den M. teres minor (Fig. 67 q), zum Teil den M. infraspinatus (b) und die an der Scapula und dem Humerus gelegene Anfangspartie des M. anconäus longus (e) und externus (e'). Der freie Muskelrand geht in die Schulteraponeurose über und liegt auf den Anconäen. Der entgegengesetzte Rand der Portio scapularis stösst an die Spina scapulae ($_1$) und den M. cucullaris (Fig. 71 g), während dieser Rand der Portio acromialis an den Humerus ($_3$) grenzt resp. auf ihm liegt und an den Armteil des Sterno-cleido-mastoid. (Fig. 71 f').

Ueber die Oberfläche der Portio scapularis geht dorsal der Endstamm der A. subscapul. und über die Oberfläche der Portio acromialis ein Zweig der Vena cephalica humeri (s. Fig. 71) hinweg, die letztere selbst verläuft mit dem N. cutan. humeri post. und Zweigen der A. circumflexa humeri post. am freien, aboralen Rande der Portio acromialis.

An der medialen Muskelseite liegen Zweige der A. circumflexa hum. post., des N. axillaris (am Axillargelenk) und der V. axillaris. — Von der A. circumfl. hum. post., die zwischen Port. scap. und Ancon. ext. durchtritt, geht ein starker Zweig zwischen den beiden Portionen des Deltoideus hindurch.

Wirkung: Er beugt das Schultergelenk und zieht den Humerus etwas lateral.

Tiefere Schicht.

M. supraspinatus (Fig. 72 a). Der Musculus supraspinatus füllt die Fossa supraspinata aus und überragt und verdeckt den Halsrand der Scapula. Er entspringt mit einem schmalen Sehnenstreifen, der in die Schulteraponeurose übergeht, an dem Rande der Spina scap. ($_1$) und mit zahlreichen Sehnenzipfeln, an denen

auch der M. subscapularis seinen Ursprung nimmt, an dem Halsrande (Streckrande) des Schulterblattes und endlich auf der ganzen Fläche der Fossa supraspinata. Das ventrale Ende des Muskels umfasst die Streckseite des Schulterarmgelenkes, indem der Muskel mit seiner Hauptmasse sehnig am Tuberculum majus und zwar wesentlich an dessen medialer Fläche endet, sich ausserdem aber mit einigen Fleischbündeln und kurzen Sehnenzacken an der medialen Fläche des Tuberculum minus inseriert. Der Muskel ist bedeckt zum Teil vom Cucullar. sup. (Fig. 71 g), vom Levat. scap. ventr. (Fig. 71 k) und vom Sternocleido-mastoideus (Fig. 71 f). Er selbst bedeckt den Knochen, die Ursprungssehne des M. biceps und coraco-brachialis und mit seiner über den Scapularrand vorspringenden Partie einen Teil des M. scalenus (Fig. 67 e'). Halswärts grenzt er an den Hals-

Fig. 72. Muskeln der Brust-Extremität (von der lateralen Seite gesehen). a M. supraspinat., b M. infraspinat., c M. teres major, d M. deltoid. pars scapularis, d' M. deltoid. pars acromial., e M. anconaeus long., e' M. anconaeus extern., e'' M. anconaeus parvus, f M. brachialis intern., g M. extensor carpi radial., h M. extensor digitor. commun., i M. extensor digitor. lateralis, k M. extensor carpi ulnaris, l M. flexor carpi ulnar. extern., l' M. flexor carpi ulnar. intern., m M. abductor longus et extensor brevis pollic. 1 Spina scapulae, 2 Acromion, 3 Humerus, 4 Olecranon, 5 Radius, 6 Condyl. extensor. humeri.

teil des M. serratus antic. maj. (Fig. 67 d), die Halslymphdrüsen(Fig. 66 a u. b), den M. subscapularis und am Gelenke an den M. pectoralis.

Auf der Oberfläche des Muskels verlaufen im dorsalen Drittel der N. accessorius und die Endzweige der A. subscapularis und im ventralen Drittel die A. und V. acromialis. An der Unterfläche des über den Scapularrand vorspringenden Teiles des Muskels liegen der 6., 7. und 8. Halsnerv, zum Teil der Plexus brachialis, die A. scapularis medialis und der N. suprascapularis, welch' letztere beiden in der Höhe der Incisura scapulae zwischen M. supraspin. und M. subscapularis in die Tiefe gehen.

Wirkung: Er streckt das Schultergelenk und führt den Schenkel vor.

M. infraspinatus (Fig. 67 p). Der untere Grätenmuskel liegt in der Fossa infraspinata und reicht bis zum proximalen Ende des Humerus. Er entspringt an der Basis scapulae, an der Fläche der gen. Grube, an der ihn überziehenden Sehnenhaut (Schulteraponeurose und Ursprungssehne des M. deltoideus. Fig. 72d) und an der von ihm bedeckten Ursprungssehnenplatte des M. anconäus longus (r) und teres minor (q). Am Schulterarmgelenke hört die Fleischmasse auf und endet mit einer starken, rundlichen Sehne an einer glatten, überknorpelten Stelle der lateralen Fläche des Tuberculum majus humeri (Fig. 35 e). Diese Sehne beginnt schon in der Mitte des Muskels und teilt denselben gewissermassen in 2 Hälften (gefiederter Muskel). Von der Unterfläche des Muskels geht nahe am Gelenke ein Sehnenzug ab, der sich mit dem Kapselbande verbindet, zum Teil mit einer Sehnenscheide versehen ist und lateral am freien Rande der Cavitas glenoidea endet. — Der Muskel ist bis auf einen kleinen Teil, welcher von der Schulteraponeurose überzogen ist, ganz von dem M. deltoideus (Fig. 71 m) und dem M. cucullaris inferior (Fig. 71 g') bedeckt. — Er selbst bedeckt die Fossa infrasp., den Ursprung des M. anconäus longus (r), die laterale Fläche des Schulter-Armgelenkes und zum Teil den M. teres minor (q). Mit dem Halsrande stösst er in der Nähe des Gelenkes an den M. supraspinat. (o), im übrigen an die Spina (s). Mit dem Rückenrande grenzt er an den M. anconäus longus (r), teres major (t) und latissimus dorsi (Fig. 71 s).

Zwischen dem mittleren und dorsalen Drittel geht quer über die Oberfläche des Muskels der Endstamm der A. subscapularis. An der Unterfläche liegen Zweige der A. suprascapularis und circumflexa scapulae und des N. suprascapularis. Am Rückenrande verlaufen die A. subscapularis und zum Teil deren Aeste und der N. axillaris.

Wirkung: Strecker des Schultergelenkes, Vorführer des Schenkels.

M. teres minor (Fig. 67 q). Der rundliche M. teres minor liegt an dem ventralen Abschnitte des Rippenrandes (Beugerandes) des Schulterblattes und an der Beugeseite des Schulterarmgelenkes (Achselgelenkes) in der Tiefe zwischen dem M. anconäus longus (r) und dem Infraspinatus (p). Er entspringt mit einer breiten, sehnigen, Ausbreitung, welche in die des M. ancon. long. übergeht, am ventralen Drittel des Rippenrandes des Schulterblattes, hauptsächlich am Tuberculum supraglenoidale post., und endet mit einer kurzen, rundlichen Sehne an der Spina humeri zwischen der Anheftung des M. infraspinatus und dem Ursprunge des M. ancon. externus (s).

Er ist bedeckt vom M. deltoideus (Fig. 72 d, d') und zum Teil vom Infraspin. (p). Er bedeckt einen kleinen Teil des Anconäus longus (r), den Anfang des Ancon. externus (s) und das Kapselband an der Beugeseite des Schulter-Armgelenkes.

An seinem Ursprunge treten die A. circumflexa humeri post. und der N. axillaris nach aussen.

Wirkung: Beuger des Schultergelenkes.

2. Muskeln an der **medialen (costalen)** Fläche der Schulter. (Innervation: N. subscapularis und Nn. thoracici).

M. subscapularis (Fig. 73 a). Der breite Unterschultermuskel liegt an der medialen (costalen, thoracalen) Schulterblattfläche und überragt den Rippen- und den ventralen Teil des Halsrandes der Scapula. Er ist von einer glänzenden Sehnenhaut über- und von 4 Längssehnen durchzogen, welch' letztere den Muskel in 5 Portionen trennen und ihn mehrfach gefiedert erscheinen lassen (s. die Abbildung). Er entspringt mit den 4 ihn durchsetzenden Sehnen an den Costae (Fig. 34 b) der medialen Schulterblattfläche, sodann am ganzen Rippen- und an der costalen Seite des Halsrandes und an einer rauhen Querlinie der dorsalen Abteilung der medialen Fläche der Scapula neben dem Ansatze des M. serrat. antic. major (s. Fig. 34 c). Schmaler geworden, geht der Muskel, schon zum Teil sehnig, über die mediale Fläche des Schulterarmgelenkes und giebt dabei eine Nebensehne ab, die mit dem Kapselbande verschmilzt und an der Cavitas glenoidea endet. Die Hauptsehne des Muskels endet medial vom Caput humeri am Tuberculum minus.

Der Subscapularis ist lateral von der Scapula, dem Achselgelenke und der Sehne des Coraco-brachialis (e), aboral und ventral vom Anconäus longus (h) und Teres minor (aber nur zu einem ganz geringen Teile) bedeckt. Mit seiner Unterfläche liegt

er am Serratus anticus major und Scalenus und in der Nähe des Gelenkes (mit seiner Sehne) an dem Pectoralis minor.

Halswärts grenzt er an den M. supraspinatus (b), mit dem er zum Teil verschmilzt, und an den Halsteil des Serratus anticus major, aboral (rippenwärts) grenzt er an den Anconäus longus (h) und den Teres major (c), distal an den Coraco-brachialis (e), dorsal stösst er an den M. serratus anticus major und ventral an den Biceps brachii (g).

An der Unterfläche des Muskels liegen die A. und V. axillaris, der Plexus brachialis und der Anfang der Nerven desselben; am Halsrande liegt in der Höhe der Incisura scapulae die A. und V. scapularis medialis und der N. suprascapularis. An dem Rippenrande verlaufen an dem Muskel die A. und V. subscapularis und deren Zweige und der lateral durchtretende N. axillaris.

Wirkung: Strecker des Achselgelenkes, Vorführer des Schenkels.

M. teres major (Fig. 73 c). Dieser ziemlich dicke, fleischige Muskel liegt in dem Dreiecke zwischen dem Rippenrande der Scapula und dem proximalen Drittel des Humerus, also an der Beugeseite des Achselgelenkes.

Er entspringt am Rückenwinkel und dem dorsalen Abschnitte des Rippenrandes der Scapula (Fig. 33 i), am Schulterblattknorpel und am aboralen Rande des M. subscapularis, verläuft armwärts und endet mit einer kurzen, starken Sehne, welche mit der Sehne des Latissimus dorsi (d) und des Bauchhautmuskels verschmilzt, an der medialen Seite des proximalen Humerusdrittels und zwar an der Linea tuberculi minoris. Die gemeinsame Sehne des Teres und des Latissimus, welche ein Sehnenblatt zur Fascia antibrachii sendet, schiebt sich zwischen Anconäus internus (k) und Coraco-brachialis (e) einerseits und den M. biceps brachii (g) andererseits ein. Der Teres major ist bedeckt vom Latissimus dorsi (d), Anconäus longus (h) und int. (k) und vom Coraco-brachialis (e). — Mit seiner Unterfläche liegt er an dem Serratus anticus major, dem Scalenus und mit seiner Sehne an dem Pectoralis minor. Schulterwärts grenzt der Muskel an den M. subscapularis (a), dorsal an den M. rhomboid. inf. (Fig. 67 b').

Am Schulterrande liegen Nn. infrascapulares und thoracici, der an diesem Rande nach aussen durchtretende N. axillaris und die ebenso verlaufende A. circumflexa hum. post., der Stamm der A. subscapularis, die A. circumflexa scapulae und die Glandula axillaris.

An der Unterfläche und dem distalen Teile des Muskels liegen Abschnitte der A. und V. brachialis, der A. circumflexa hum. ant., der A., N. und V. thoracico-dorsalis, des N. medianus, ulnaris und radialis.

Die beiden letztgenannten Nerven liegen mit der Glandula axillaris auf dem Schulterrande der medialen Muskelseite.

Wirkung: Beuger des Achselgelenkes, Rückwärtsführer des Armes.

B. Muskeln am Oberarme (Humerus).

1. Muskeln an der **oralen** Fläche (Innerv. N. musculo-cutaneus).

M. biceps brachii (Fig. 73 g). Er entspringt mit einer langen, starken Sehne, die zunächst noch innerhalb der Schulter-Gelenkkapsel liegt, an dem Tuber scapulae, geht sehnig durch den Sulcus intertubercularis humeri, woselbst ihn ein Ringband in der Lage hält, wird fleischig, tritt erst an die mediale und dann an die orale Fläche des Humerus und geht in der Nähe des Antibrachial-Gelenkes in die Endsehne über, die über den medialen Teil der Trochlea humeri herabgeht und sich in 2 Schenkel spaltet, von denen der stärkere an der Muskelrauhigkeit an dem proximalen Abschnitte der medialen Fläche der Ulna (Tuberositas ulnae) und die schwächere an der Tuberositas radii am proximalen Ende des medialen Speichenrandes sich befestigt; zwischen beiden tritt die Sehne des Brachialis internus durch.

Der Biceps brachii besitzt einen starken, spindelförmigen Muskelbauch, der durch eine ihn durchsetzende Längssehne in 2 Bäuche zerlegt wird.

Der Biceps (Fig. 70 n) ist bedeckt von den Brustmuskeln (Fig. 70 g u. h), distal geringgradig vom Armteile des Sterno-cleido-mast. (Fig. 70 e) und vom Brachialis internus (Fig. 70 o) und dann von der 2blättrigen Vorarmfascie; er liegt direkt auf dem Knochen und grenzt aboral an den Anconäus internus (k) und in seinem proximalen Teile noch an den Coraco-brachialis (e). Sein distales Ende schiebt sich gemeinsam mit dem Brachialis internus zwischen M. extensor carpi radialis (m) und pronator teres (n) ein, während das proximale zwischen dem Ende des Supraspinatus (b) und des Subscapularis (a) liegt.

Ueber das distale Ende des Muskels verläuft die A. brachialis anterior, die in ihn eindringt, die A. collat. rad. sup., die A. brachial., der N. cutan. brach. int. und die V. mediana cubiti. Zwischen ihm und dem Knochen liegen proximal Zweige der A. circumflexa humeri ant., distal treten die A. collat. rad. inf. und der N. musculo-cutan. zwischen beiden nach aussen. An seinem Knochenrande liegt medial die A. und V. brachialis, der N. medianus, musculo-cutaneus und ulnaris (Fig. 157).

Wirkung: Er beugt das Vorarmgelenk (Flexor antibrachii).

Fig. 73.

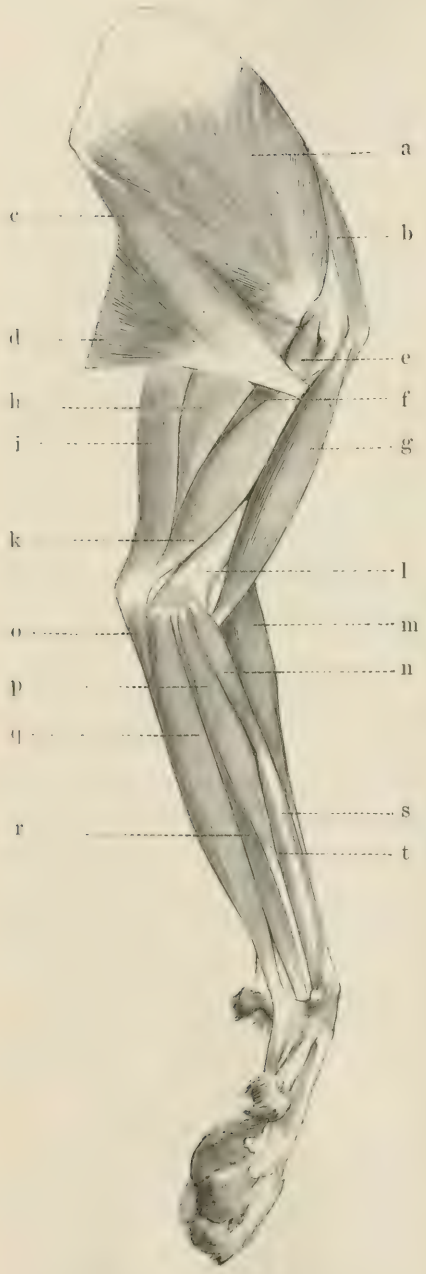

M. brachialis internus (Fig. 72 f). Der Muskel entspringt fleischig direkt distal von dem Caput humeri an der lateralen Humerusfläche, an der Linea capitis und der Spina humeri. Er läuft zunächst gerade herab und windet sich dann, indem er zwischen der Linea tuberculi majoris und der Linea capitis liegt und deren Richtung folgt, von der lateralen auf die orale Fläche des Armbeines, wobei er sich mit seinen Rändern an den beiden genannten Linien befestigt, sonst aber dem Knochen nur locker anliegt. Am distalen Drittel des Humerus spitzt sich der Muskel allmählich zu, geht über die Beugefläche des Gelenkes hinweg und wird sehnig. Seine Sehne geht zwischen den Sehnenschenkeln des Biceps durch und spaltet sich auch in 2 Schenkel, die

Fig. 73. Muskeln der Brust-Extremität (von der medialen Seite gesehen). a M. subscapularis, b M. supraspinat., c M. teres major, d M. latissimus dorsi, e M. coraco-brachialis, f M. anconaeus poster., g M. biceps brachii, h M. anconaeus longus, i M. extensor antibrachii longus, k M. anconaeus internus, l Humerus, m M. extensor carpi radialis, n M. pronator teres, o M. flexor carpi ulnaris extern., p M. flexor carpi radialis, q M. flexor digitor. sublimis, r M. flexor digitor. profund., s Radius, t M. radialis.

mit den beiden Sehnenschenkeln des Biceps verschmelzen und sich mit ihnen inserieren. — Die gemeinschaftliche Speichensehne wird durch eine Unterstützungssehne verstärkt, die am medialen Rande des Humerus direkt über der Trochlea entspringt.

Der Muskel ist zum grossen Teile von den Anconäen (e, e') bedeckt; auf der distalen Partie liegen die Strecker der Hand (g, h); der frei bleibende Teil des Muskels ist von dem oberflächlichen Blatte der Vorarmfascie überzogen. Er selbst bedeckt nur den Knochen. — Mit seinem distalen Teile stösst er an den Sterno-cleido-mastoideus (Fig. 71 f'), den M. pectoralis major (Fig. 70 g) und den Biceps (Fig. 70 n) und schiebt sich mit seinem distalen Ende zwischen diesen und den Ext. carpi radialis ein.

Auf seiner Oberfläche verlaufen Zweige der A. circumflexa humeri post., kleine Zweige des Ramus descendens der A. cervicalis adscendens und die V. cephalica humeri (Fig. 71 7). Zwischen dem distalen Ende des Muskels und dem Knochen liegt die A. collateral. radial. inf. und der N. musculo-cutaneus und zwischen ihm und dem Ext. carpi radial. der N. radialis profundus.

Wirkung: Beuger des Vorarmgelenkes.

2. Muskeln an der medialen und aboralen Seite des Oberarmes.

M. coraco-brachialis (Fig. 73 e). Er entspringt mit einer langen Sehne am Proc. coracoideus der Scapula, proximal und medial neben dem Ursprunge des M. biceps; die Sehne läuft, bedeckt von der Sehne des M. subscapularis (a), schräg über die mediale Seite des Schultergelenkes (in einer Gleitrinne und mit einer Sehnen-Scheide versehen) hinweg, bildet einen kurzen, platten Muskelbauch, der zwischen Ancon. int. (k) und post. (f) liegt, und endet an der medialen Seite des proximalen Teiles des Humerus an der Linea tuberculi minoris dicht neben dem Ancon. int. (k).

Der Coraco-brachialis liegt mit seiner lateralen Fläche auf dem Knochen, dem Schulter-Armgelenke und dem Anfange des M. ancon. posterior (f). Mit seiner medialen Fläche grenzt er an den Endteil des Subscapularis (a), an die Sehne des Latissimus dorsi (d) und Teres major (c), an den Anconäus internus (k) und den Pectoralis minor. An dieser Fläche liegen die A. circumflexa hum. ant., die A. und V. brachialis und axillaris, der N. musculo-cutaneus, radialis, ulnaris und medianus. Armwärts liegt der Muskel dem Knochen an, aboral grenzt er an den Anconäus longus (h) und posterior (f).

Wirkung: Vor- und Einwärtsführer des Armes und Strecker des Achselgelenkes.

3. Muskeln an der **aboralen** Seite des Oberarmes. (Innerv. N. radialis).

Die Strecker des Vorarmgelenkes (M. anconäi s. extensores antibrachii).

Die gewaltige Muskelmasse, welche die Streckung des Vorarmes bewirkt, füllt im wesentlichen den dreieckigen Raum aus, der sich zwischen dem Rippenrande der Scapula, dem Humerus und dem proximalen Ende der Ulna befindet. Ausser den Anconäen liegen in diesem Raume noch der M. deltoideus und teres minor, die lateral, und der M. teres major, der medial den Streckern anliegt. Die Hauptmasse der gewaltigen Streckmuskulatur bildet eine gemeinsame Endsehne, die an dem Olecranon endet. Diese Sehne liegt da, wo sie über die Vorsprünge und durch die Rinne am proximalen Ulna-Ende geht, auf einem Schleimbeutel (Bursa olecrani). Die Muskelmasse zerfällt in 6 Köpfe resp. Muskeln, den dicken, äusseren, inneren, langen, hinteren und kleinen Strecker des Vorarmes, von denen die 3 ersten dem M. triceps brachii hom. entsprechen.

M. extensor antibrachii longus s. tensor fasciae antibrachii (Fig. 73 i). Dieser platte, bandförmige, ziemlich breite Muskel (langer Strecker) liegt an der caudalen Abteilung der medialen Fläche und dem caudalen Rande des Anconäus longus (h). Er entspringt aus der Sehne des Latissimus dorsi an dessen lateraler Fläche, läuft in gerader Linie gegen das Olecranon, wird in dessen Höhe sehnig und endet zum Teil an ihm mit der gemeinsamen Sehne der Anconäen, zum Teil geht seine Sehnenplatte in die Fascia antibrachii über.

An der medialen Seite dieses Muskels liegt der Pectoralis minor und der Bauchhautmuskel, an seiner lateralen Seite der Ancon. longus (h) und internus (k). Sein oraler Rand liegt auf diesen Muskeln, sein aboraler Rand ist frei, sein proximaler Rand liegt am Latissimus dorsi (d). An beiden Seiten des Muskels verlaufen Zweige der A. und V. profunda brachii und collateral. ulnaris und ein kleiner Zweig des N. radialis.

M. anconäus longus s. vastus. (Caput longum). (Fig. 75 e). Dieser Muskel (dicker Strecker) bildet einen dreieckigen Mus-

kelbauch, dessen eine Seite an dem Rippenrande der Scapula liegt (Scapularrand, Ursprungsrand), während die zweite Seite eine gerade Linie bildet, die zwischen dorsalem und mittlerem Drittel des Rippenrandes der Scapula beginnt und am Olecranon endet (caudaler, aboraler, abhumeraler Rand); die dritte Seite verläuft ziemlich parallel mit dem Humerus und zwar von dem Tuberc. supraglen. post. der Scapula bis zum Olecranon (distaler oder Humeralrand). Der Muskel entspringt mit einer starken Sehnenplatte, die mit der des Teres minor (Fig. 67 q) verschmilzt, an dem Labium extern. des Rippenrandes der Scapula und zwar ventral von der Ursprungs-Beule des Teres major (Fig. 33 i) bis nahe zur Pfanne (Tuberculum supraglenoid. post.); seine Fasern verlaufen konvergierend gegen das Olecranon und gehen in eine kurze, rundliche Sehne über, die sich am Olecranon anheftet. Der Muskel wird von einem grossen, dicken und breiten und mehreren kleinen Sehnenstreifen durchsetzt.

Mit seiner lateralen Fläche liegt er nahe seinem Ursprunge an dem Infraspinatus (Fig. 67 p), Teres minor (Fig. 67 q) und Deltoideus (d); im übrigen ist diese Fläche frei und nur von den Anfängen der Schulterfascie und der Haut bedeckt; der Humeralrand liegt an dem Anconäus externus (e'), mit dem er innig verbunden ist. Der aborale Rand ist zum Teil frei, zum Teil stösst er an den M. extensor antibrachii longus (Fig. 73 i) und den Teres major (Fig. 67 t).

An der medialen Fläche des Muskels liegen nahe dem Urprungsrande der M. subscapularis (Fig. 73 a), weiter entfernt davon der M. teres major (Fig. 73 c), das Ende des Latissimus dorsi (Fig. 73 d) und des Bauchhautmuskels, gegen den aboralen Rand hin der Extensor antibrachii longus (Fig. 73 i) und armwärts (oral) der Anconäus posterior (Fig. 73 f) und internus (Fig. 73 k).

Auf der medialen Fläche verlaufen: ein Zweig des N. radialis, Zweige der A. profunda brachii und collateralis ulnaris und nahe dem Schulterblattrande die A. subscapularis und Aeste derselben. — Am Humeralrande und ganz nahe dem Schultergelenke treten die A. circumflexa humeri post., der N. axillaris und die V. cephalica humeri hindurch. Zwischen dem Anconäus longus einer- und dem Ancon. post. und int. andererseits liegen der N. axillaris und Zweige der A. profunda brachii. Auf der lateralen Fläche verlaufen ebenfalls Zweige der letzteren.

M. anconäus externus s. brevis s. lateralis (Fig. 75 e'). Der ziemlich starke Muskelkörper liegt in der Lücke zwischen dem Humeralrande des Ancon. longus (e) und dem Humerus. Er entspringt, mit dem Ancon. post. zusammenstossend und auf dem

Brachialis int. (f) liegend, an der Spina humeri (Fig. 35 c). Seine Fasern verlaufen ziemlich parallel mit dem Humerus gegen das Olecranon und gehen in eine breite Sehne aus, die teils mit der gemeinsamen Sehne der Anconäen verschmilzt, teils in das tiefe Blatt der Vorarmfascie übergeht.

Auf seiner lateralen Fläche liegt an seinem Ursprungsteile der M. deltoideus (d, d') und teres minor (Fig. 67 q), während der übrige Muskel nur von der Fascie und der Haut bedeckt ist.

Mit der medialen Fläche liegt der Muskel an seinem Ursprunge auf dem M. brachial. int. (f), weiterhin auf dem Anconäus posterior, longus (e) und gegen sein Ende hin auf dem Ancon. parvus (e'') und dem Anfange des M. extensor carpi rad. (g). (Beim Dachshunde liegt der ganze Muskel auf dem M. ancon. longus). Mit dem abhumeralen Rande grenzt er an den M. anconäus longus (e), mit dem humeralen Rande an den M. brachial. int. (f), extensor carpi rad. (g) und ancon. parvus (e'').

An der medialen Fläche verlaufen Zweige der A. circumfl. hum. post. und profunda brachii und des N. radialis. In dem Winkel zwischen M. ancon. longus (e), M. deltoideus (d, d') und ancon. ext. (e') liegen Zweige der A. circumfl. hum. post., der N. axillaris und die Vena cephalica humeri. Ueber die laterale Fläche verlaufen, nahe dem freien Rande des M. deltoideus (d, d'), die Vena cephalica humeri, der N. cutaneus humeri post. und kleine Zweige der A. circumflexa humeri post.

M. anconäus internus s. medialis (Fig. 73 k). Der spindelförmige Muskelbauch liegt an der medialen Seite des Humerus (l); er entspringt sehnig an der Linea tuberculi minoris, zwischen der Insertion des M. teres major (c) und des Coraco-brachialis (e), geht an der medialen Seite des Humerus ulnar und wendet sich am distalen Humerusende auf dessen aborale Fläche, wird sehnig und endet medial am Olecranon; er sendet Verbindungsfasern zum M. ancon. post. und longus und zur Vorarmfascie.

Medial ist der Muskel an seinem Ursprunge von dem Ende des M. latissimus dorsi (d) und teres major (c) und im übrigen von den Brustmuskeln (Fig. 70 g, h) bedeckt. Lateral liegt der Muskel auf dem Knochen und mit seiner distalen Partie auf dem Ancon. post. (f) und parvus und mit seiner Ursprungssehne auf dem Ende des M. coraco-brachialis (e); oral grenzt er an den M. biceps brachii (g) und aboral an den M. anconäus longus (h), posterior (f) und den M. ext. antibrach. long. (i).

An seiner medialen Seite liegen der N. musculo-cutaneus, die A. und V. brachialis, der N. medianus und ulnaris und Zweige der A. und V. collat.

ulnar., gegen das proximale Ende der Ursprung der A. profunda brachii und gegen das distale Ende der N. cutan. brachii int. — Mit dem aboralen Rande stösst der Muskel an den N. radialis und an Zweige der A. circumflexa hum. post. (Betr. der Topographie s. Fig. 157).

M. anconäus posterior (Fig. 73 f). Der rundliche Muskelbauch liegt an der aboralen Seite des Humerus. Er entspringt dicht unter dem Rande des Caput hum., geht am Humerus fusswärts und am distalen Drittel desselben in eine lange, rundliche Sehne über, die sich mit der des M. ancon. long. und ext. verbindet und in der Rinne des Olecranon liegt.

Mit seiner humeralen Fläche liegt der Muskel dem M. brachialis internus und an seinem distalen Ende dem M. ancon. parvus an. Mit der abhumeralen Fläche stösst er an den M. ancon. longus (h); lateral wird er vom M. ancon. externus und medial vom M. ancon. int. (k), von der Endsehne des M. teres major (c) und zum Teil vom M. coraco-brachialis (e) bedeckt. (Betr. der Topographie s. auch Fig. 74 d).

An seiner medialen Fläche liegen die A. und V. brachialis und profunda brachii. Zwischen ihm und dem M. ancon. int. geht der N. radialis, der eine Strecke auf ihm verläuft, hindurch. An seinem Ursprunge, zwischen ihm, dem M. ancon. long. und dem Achselgelenke, tritt die A. circumfl. hum. post. und der N. axillaris

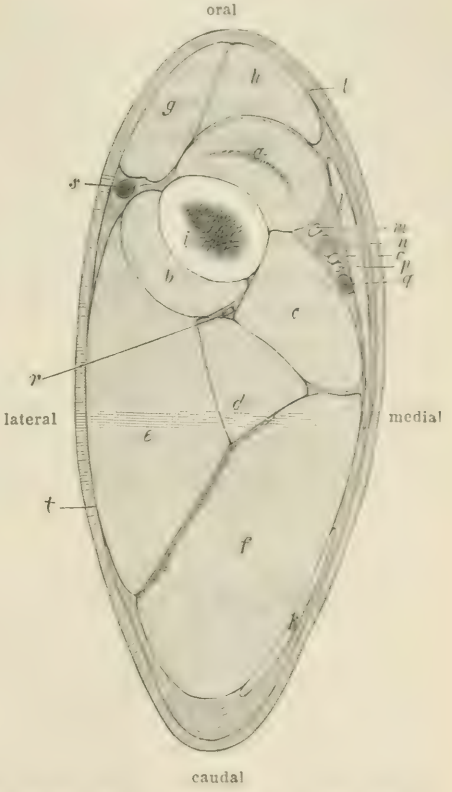

Fig. 74. Querschnitt durch die Brust-Extremität in der Mitte des Humerus (der Schnitt ist im rechten Winkel zum Knochen geführt). a M. biceps brachii, b M. brachialis intern., c M. anconaeus intern., d M. anconaeus poster., e M. anconaeus extern., f M. anconaeus longus, g Pars clavicularis des M. sterno-cleido-mast., h M. pectoral. major, i Humerus, k M. extens. antibrachii longus, l M. pectoral. minor, m N. musculo-cutan., n A. brachialis, o N. medianus, p N. ulnaris, q V. brachialis, r N. radialis, s V. cephalica humeri, t Haut.

durch. Man findet an dem Muskel Zweige der A. profunda brachii und circumfl. hum. post.

M. anconäus parvus s. quartus (Fig. 75 e″). Es ist ein kleiner Muskel, der an dem distalen Drittel des Humerus liegt und den Raum zwischen den beiden Condylen ausfüllt. Er beginnt an der Spina condyloidea externa des Humerus neben dem Ursprunge des M. extensor carpi rad. (g), ferner am Epicondylus lateralis und dem lateralen Seitenbande und endet an der lateralen Fläche des proximalen Endstückes der Ulna.

Der Muskel ist lateral vom M. ancon. ext. (e′) und der Vorarmfascie und medial von M. ancon. int. bedeckt. Er bedeckt ausser dem Knochen lateral die Gelenkkapsel. Mit seiner proximalen Partie stösst er an den M. brachial. int. (f) und mit dem aboralen Rande an den M. ancon. post., mit seinem Endteile an den M. extensor carpi uln. (k).

Auf seiner lateralen Fläche verlaufen kleine Zweige der A. circumfl. hum. post. und auf der medialen Zweige der A. und V. collat. uln.

Wirkung: Alle 6 Muskeln sind Strecker des Vorarmgelenkes und zum Teil Spanner der Vorarmfascie.

C. Muskeln am Vorarme (Antibrachium).

1. Muskeln an der **lateralen (ulnaren)** und an der **dorsalen (oralen)** Seite des Vorarmes.

Diese Muskeln entspringen, abgesehen von M. abduct. long. et extens. brev. pollic. und dem Ext. pollic. et indic. propr., am Epicondylus extensorius. Ihre Sehnen gehen über die dorsale oder laterale Seite des Carpus und werden dort durch das Ligamentum carpi dorsale (verstärkte Fascie), welches die entsprechenden Fächer für die Sehnen bildet, in der Lage erhalten. Sie werden vom N. radialis versorgt.

Oberflächliche Schicht.

Diese Muskeln lassen sich in eine radiale und eine ulnare Gruppe zerlegen. Zur ersteren gehören der Supinator longus, der Extensor carpi radialis und der Extensor digitorum communis; zur letzteren der Ulnaris externus und der Abductor longus et extensor brevis pollicis. Zwischen beiden Gruppen, aber schon ziemlich ulnar, liegt der Extensor digitorum lateralis.

M. supinator longus s. brachio-radialis. Ein langer, schmaler, bandförmiger, häufig sehr verkümmerter Muskel, der auf der dorsalen Fläche des Vorarmes direkt unter der Haut liegt. Er entspringt an der Spina condyloidea externa des Humerus, proximal vom Ursprunge des Extensor carpi radial. (Fig. 75 g), liegt dann auf der dorsalen (freien) Fläche dieses Muskels und wendet sich ungefähr in der Mitte des Vorarmes mehr auf die mediale Seite desselben, läuft an seiner Sehne noch ein Stück herab und inseriert sich schliesslich an der medialen Fläche des Radius, da, wo der Knochen direkt unter der Haut liegt. — Der Muskel ist nur von der Haut bedeckt und liegt dem Extensor carpi radial. auf.

An ihm verlaufen Zweige der A. collateralis radialis sup., des N. radialis superficialis und die Vena cephalica antibrachii.

Wirkung: Er dreht den Radius nach aussen (lateral).

M. extensor carpi radialis s. M. radialis lateralis (externus) (Fig. 75 g). Dieser verhältnismässig lange, starke und fleischige Muskel liegt an der dorsalen Fläche des Radius medial neben dem Extensor digit. comm. (h) und greift beim Dachshunde noch auf die mediale Fläche über. Er entspringt am Epicondylus extensorius (6) und der Spina condyloidea externa des Humerus, distal von dem Supinator longus und oral von dem Extensor digit. comm. Er bildet dann einen Muskelbauch, der sich in 2 Köpfe: einen oberflächlichen schwächeren, den M. extensor c. r. longus und einen tiefen stärkeren, den M. extensor c. r. brevis zerlegen lässt. Am Anfange des distalen Drittels (resp. in der Mitte) des Radius geht jeder Muskelbauch in eine Sehne aus. Beide Sehnen (Fig. 77 a) liegen direkt dem Radius auf und zunächst dicht aneinander und gelangen über die betr. Gleitrinne am distalen Ende des Radius (Fig. 76 a) an die Streckfläche des Carpus, woselbst sie in einem vom Lig. carpi transv. dorsale gebildeten Fache liegen und von einer Schleimscheide umgeben sind; dann trennen sie sich, die Sehne des M. ext. c. r. longus endet am proximalen Ende des Os metacarpi II, die des M. ext. c. r. brevis am Os metac. III.

Nahe dem Ursprunge senkt sich in den Ext. carpi radialis eine Sehnenplatte ein, die von der medialen Fläche der den Brachialis internus überziehenden Aponeurose abgeht.

Der Muskel ist an seiner proximalen Partie vom Anconäus externus (e′) und dem Supinator longus, im übrigen von beiden Blättern der Vorarmfascie und der Haut bedeckt. Seine Sehne

Fig. 75.

wird von der Sehne des Abduct. poll. long. (m und Fig. 77 d) überquert. Er bedeckt mit seinem Ursprunge den distalen Teil des Brachialis int. (f) und das Kapselband, den Supinator brevis und die Endsehne des Pronator teres. Lateral stösst er an ein Blatt der Vorarmfascie, das ihn vom Extensor digit. comm. (h) scheidet, und mit seiner distalen Partie an den Abduct. poll. long. (m). Mit seiner medialen Seite grenzt er proximal an den Pronator teres (Fig. 73 n) und distal an den hier zum Teil frei liegenden Radius (5 und Fig. 73 s).

Auf der Oberfläche (Oral-, Hautfläche) des Muskels verlaufen neben einander der Radialast des N. radialis superfic., der Ram. medial. der A. collat. rad. sup., die Vena cephal. antibrachii, der Ram. lat. der A. collat. rad. sup. und der Ulnarast des N. radialis superficialis und dessen Hautäste. An der aboralen Knochenfläche (Unterfläche, Tieffläche) liegen die A. collat. rad. und der N. rad. profundus. — An der medialen Fläche des Ursprungsteiles des Muskels liegt

Fig. 75. Muskeln der Brust-Extremität (von der lateralen Seite gesehen). a M. supraspinat., b M. infraspinat., c M. teres major, d M. deltoid. pars scapularis, d' M. deltoid. pars acromial., e M. anconaeus long., e' M. anconaeus extern., e'' M. anconaeus parvus, f M. brachialis intern., g M. extensor carpi radial., h M. extensor digitor. commun., i M. extensor digitor. lateralis, k M. extensor carpi ulnaris, l M. flexor carpi ulnar. extern., l' M. flexor carpi ulnar. intern., m M. abductor longus et extensor brevis pollic. 1 Spina scapulae, 2 Acromion, 3 Humerus, 4 Olecranon, 5 Radius, 6 Epicondyl. extensor. humeri.

die A. coll. rad., die sich bald in ihn einsenkt, dann Zweige des Ram. dors. antibrachii der A. interossea communis. Zwischen beiden Muskelköpfen liegt ein stärkerer Zweig des N. radialis.

Wirkung: Strecker und Dreher des Fusses nach der Radialseite.

M. extensor digitorum communis (Fig. 75 h). Der Muskelkörper, welcher sich, meist freilich nur unvollkommen, in 4 Bäuche zerlegen lässt, liegt auf der dorsalen und zum Teil auf der ulnaren (lateralen) Fläche des Vorarmes, lateral vom Ext. carpi rad. (g). Er entspringt sehnig am Epicondylus extensorius des Humerus (6), zwischen dem Ext. carpi radial. (g) und dem Ext. digitor. lateralis (i), und am lateralen Seitenbande; carpalwärts verschmilzt er zum Teil mit den beiden genannten Muskeln. Am Beginne der distalen Hälfte resp. des distalen Drittels des Antibrachium geht der Muskel in 4 (also jeder Muskelbauch in eine), anfangs dicht aneinander liegende, locker verbundene und von einer gemeinsamen Hülle umschlossene Sehnen über (Fig. 77 b). Das Sehnenbündel geht über den Abduct. poll. (m) und tritt, medial und oral neben der Sehne des Ext. digit. brev. (i und Fig. 77 c) fusswärts laufend, durch die entspr. Gleitrinne des Radius (Fig. 76 b), woselbst es durch ein starkes Querband in der Lage erhalten wird, auf die Streckfläche des Carpus und über diese hinweg an den Metacarpus; hier divergieren die einzelnen Sehnen. Jede Sehne geht an der Streckfläche eines Mc. (2. 3. 4. 5.) und der Phalangen einer Zehe bis zur Phalanx tertia der Zehen 2. 3. 4. 5.; hier teilt sich jede derselben in 2 kleine Schenkel oder verbreitert sich kappenartig und endet an der Phalanx tertia. Jede Sehne erhält am distalen Ende der Phalanx prima jederseits eine Unterstützungssehne (Fig. 77 b') von den Mm. interossei: die an die 3. 4. und 5. Zehen gehenden Sehnen erhalten ausserdem Unterstützungssehnen vom Extensor digit. lateralis (Fig. 77 c', c''). Da, wo die Sehnen über die Streckfläche des Gelenkes zwischen Phalanx I und II hinweggehen, befestigen sie sich an die dort vorhandenen Sesambeine. — Die Strecksehnen helfen die Dorsalaponeurose der Zehen bilden.



Fig. 76. Radius und Ulna. (Legende s. Fig. 36).

Der Muskel ist vom tiefen Blatte der Vorarmfascie umkleidet und von deren oberflächlichem Blatte und der Haut bedeckt. Er bedeckt zum Teil das Kapselband, den M. supinator brevis, einen Teil des M. extensor digit. lateralis (i) und des Abduct. pollic. long. (m), den Extensor pollicis long. et indicis propr. und liegt im übrigen auf dem Knochen (5). Seine Sehnenschenkel überkreuzen und bedecken zum Teil diejenigen des Extensor digit. brevis (Fig. 77 c). Er grenzt medial und oral an den M. extensor carpi rad. (g) (resp. an die sie scheidende Fascie). Lateral und aboral stösst er proximal an das Seitenband, im übrigen an den Extensor digit. brevis (i). Zwischen seiner Sehne und der des Ext. carpi radial. (g) liegt der Radius (5) zum Teil vollkommen frei, das heisst er ist nur von der Haut bedeckt.

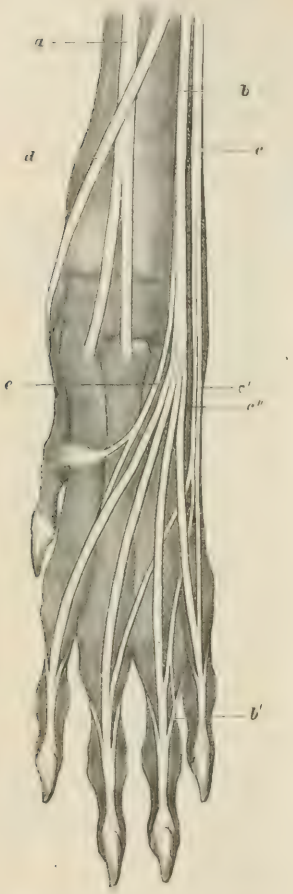

Fig. 77. Sehnen der Handstrecker. a Sehne des M. extens. carpi radialis, b Sehne des M. extens. digitor. commun., b' von den Mm. interossei stammende Unterstützungssehne, c Sehne des M. extens. digitor. lateralis, c' Sehne des M. extens. digiti minimi, c'' Sehne des M. extens. digiti 3 und 4, d Sehne des M. abduct. longus et extens. brevis pollic., e Sehne des M. extens. pollic. long. et indic. propr.

Auf der Oberfläche des Muskels liegen die Hauptzweige der A. collat. rad. sup., des N. radialis superfic. und der V. cephalica antibrachii und auf der Vorarmfascie die Zweige des N. cutan. brachii post. inf. Unter dem Muskel (an der Unterfläche) liegen kleine Zweige des Ram. dors. antibrachii der A. interossea und nahe seinem Ursprunge Zweige des N. radial. profundus.

Wirkung: Er streckt die Gelenke der Zehen 2, 3, 4, 5.

M. extensor digitorum lateralis s. brevis s. extensor digiti tertii, quarti et quinti proprius (Fig. 75 i). Der Körper des Muskels liegt an der lateralen Seite des Vorarmes, zwischen Extens. digit. comm. (h) und Ext. carpi uln. (k) und lässt sich in zwei zum Teil mit einander verschmolzene Bäuche zerlegen, die je in eine Sehne

ausgehen. Der stärkere Bauch (Extensor digiti minimi proprius) entspringt am Epicondyl. extensor. humeri (e), am Ligament. laterale und an der Vorarmfascie; der schwächere Bauch (Extensor digiti tertii und quarti proprius), welcher dem Menschen als gesonderter Muskel fehlt, entspringt mit einer Sehne aus der medialen und oralen Fläche des oberflächlichen Bauches. Der oberflächliche Bauch geht schon am Ende des proximalen Drittels des Vorarmes in eine Sehne aus, während der tiefere Bauch noch eine Strecke lang fleischig unter dieser liegt und dann erst ebenfalls sehnig wird. Beide Sehnen sind anfangs verbunden und liegen in einer gemeinsamen Scheide. Das Bündel (Fig. 77 c) geht durch die Rinne zwischen Ulna und lateralem Condylus des Radius (Fig. 76 i), in der es durch fibröse Bandmassen in der Lage erhalten wird, und über die laterale Fläche des Carpus zehenwärts. Nun sondern sich die beiden Sehnen, die des Extensor digiti minimi (Fig. 77 c') geht, mit dem entsprechenden Sehnen-Schenkel vom M. ext. digit. com. vereinigt, an die Phalanx tertia der 5. Zehe. Die Sehne des Extensor digiti 3 und 4 (Fig. 77 c'') teilt sich an (oder schon über) dem Carpus in 2 Aeste, welche zwischen den Sehnenschenkeln des M. ext. digit. comm. und dem Metacarpus hindurch schräg zehenwärts und medial verlaufen und an der 3. und 4. Zehe und zwar an deren Phalanx tertia, vereinigt mit den betr. Schenkeln des Ext. digit. comm. enden. Von den Mm. interossei kommt meist noch eine Verstärkungssehne.

Der Muskel ist von der Vorarmfascie und der Haut bedeckt und stösst oral an den M. ext. digit. comm. (h) und aboral an den Extens. carpi ulnaris (k).

An seiner Unterfläche, die zum Teil dem Supinator brevis und distal dem Abduct. long. et extensor brevis poll. (m), dem Extensor poll. longus und dem Knochen aufliegt, finden sich kleine Zweige des Ram. dors. antibrachii der A. interossea und des N. radialis profundus. Auf seiner Oberfläche verlaufen Zweige des N. cutan. brachii post.

M. extensor carpi ulnaris (Ulnaris externus) (Fig. 75 k). Dieser etwas abgeplattete, aber starke Muskel, dessen Bauch Sehnenzüge enthält, liegt an der lateralen (beim Dachse auch an der volaren) Seite der Ulna. Er entspringt sehnig an dem Epicondyl. extensorius (e) des Armbeines, volar von dem Extens. digitorum lateralis (i). Gegen das distale Drittel des Antibrachiums geht er in eine starke Sehne über, die über die laterale Fläche des Carpus, woselbst sie,

ohne Gleitrinne und Sehnenscheide, befestigt ist, verläuft und lateral am proximalen Ende des Os metacarpi V endet, vorher aber ein Sehnenblatt an das Os accessor. sendet.

Er ist von beiden Blättern der Vorarmfascie und von der Haut bedeckt. Schulterwärts (proximal) stösst er an den M. anconäus parvus (e″), an das Kapsel- und laterale Seitenband, in volarer und medialer Richtung an den Flexor carpi uln. (l), resp. an die Fascie, welche sich zwischen ihn und die Beuger einsenkt, oral grenzt er an den Extensor digitor. lateral. (i) und den Abductor long. et extensor brevis pollicis (m), den er proximal zum Teil noch bedeckt.

An seiner Unterfläche liegen kleine Zweige des Ramus dorsalis antibrachii der A. inteross. commun. und des N. radialis prof. Ueber die laterale Fläche seiner Endsehne verlaufen der Ramus dorsalis n. ulnaris, nahe seinem Ursprunge, doch ausserhalb der Vorarmfascie, Zweige des N. cutan. brach. post. inf. h.

Wirkung: Streckung des Carpalgelenkes mit schwacher Drehung lateralwärts.

Tiefe Schicht.

Diese Muskeln entspringen an dem Epicondylus extensorius humeri, an der Ulna oder an der Membrana interossea und verlaufen meist schräg radial. Ihre Sehnen treten häufig zwischen den Muskeln der oberflächlichen Schicht hindurch.

M. supinator brevis (Fig. 79e). Dieser kurze, aber breite Muskel liegt direkt auf der dorsalen Fläche vom proximalen Viertel des Radius und beginnt schmal am Lig. laterale und am Epicondyl. lat. humeri, am Margo lat. und an der Fläche des Radius, breitet sich dann schaufelartig aus und endet am medialen Rande des Radius. Der Muskel ist von den Extensores digitorum, dem Extensor carpi radialis und Pronat. teres bedeckt, grenzt lateral an den Ext. carpi uln. und den Abductor longus et Extensor brevis pollicis, medial an den Pronator quadratus. Seine Oberfläche ist von einer Aponeurose überzogen; auf ihr verlaufen kleine Zweige des Ramus dorsal. antibrachii der A. inteross. commun. Er bedeckt einen starken Ast des N. radialis profundus.

Zugwirkung: Er dreht den Fuss lateral und unterstützt den Supinator longus.

M. extensor pollicis longus et indicis proprius. Dieser kleine, platte, halbgefiederte Muskel entspringt am lateralen Rande des Mittelstückes der Ulna, lateral von dem Abductor pollicis longus, und

läuft, bedeckt von dem Ext. digit. comm. und Ext. digitorum brevis, fusswärts. Er geht über dem Carpus in eine Sehne (Fig. 77 e) über, die am medialen Rande der Sehne des ersteren über die Streckfläche des Carpus zehenwärts geht und sich, medial gewendet, in zwei Schenkel teilt, von denen der eine an der 1., der andere an der 2. Zehe, nachdem er sich mit dem entsprechenden Sehnenschenkel vom Ext. digit. comm. (Fig. 77 b) verbunden hat, endet.

Der Muskel ist zum grössten Teile vom Ext. digit. comm. bedeckt und liegt dicht am Ursprungsrande des Abduct. poll. longus resp. noch auf demselben.

Wirkung: Er streckt die 1. und 2. Zehe und führt namentlich die erstere lateralwärts.

Anmerkung: Nach Leisering findet man nicht selten auch noch eine an die dritte Zehe gehende, schwache Sehne und zuweilen eine Spaltung des Muskels in 2 Bäuche.

M. abductor longus et extensor brevis pollicis (Fig. 75 m). Dieser halbgefiederte Muskel liegt in der Tiefe lateral zwischen Radius und Ulna und entspringt an einer lateralen Längsleiste der Dorsalfläche der Ulna (resp. am lateralen Ulnarrande), am lateralen Rande des Radius und an der Membrana interossea. Die Fasern enden an einem Sehnenstreifen, der an der lateralen Speichenfläche liegt und carpalwärts mit einer Sehne zusammenfliesst, an welcher der distale Teil des Muskels endet. Diese Sehne geht zwischen dem Ext. digit. comm. (h) und dem Knochen (5) medialwärts, überschreitet die Sehne des Extens. carpi rad. (g und Fig. 77 a), tritt in die mediale Gleitrinne des Radius (Fig. 76 k), gelangt an die mediale Carpalfläche und endet medial am proximalen Ende des Os metacarp. I. Am Carpalgelenke wird die Sehne von einem schrägen Längsbande in der Lage erhalten und von einem Schleimbeutel (Sehnenscheide) umgeben, von dem das Aufhängeband des Carpalballens entspringt.

Der Zwischenknochenteil des Muskels ist von beiden Zehenstreckern (h, i) (Muskelbäuchen und Sehnen) und proximal zum Teil noch vom Extensor carpi ulnaris (k), der Speichenabschnitt dagegen nur vom tiefen Blatte der Vorarmfascie bedeckt. Er bedeckt nur Knochen und zum Teil die Sehne des Extens. carpi rad. (g).

Aboral und ulnar grenzt er an den Ext. carpi uln. (k) und an den Extensor pollic. long. et indicis proprius, der ihn eventuell sogar zum Teil noch bedeckt. Auf seiner Oberfläche verlaufen kleine Zweige des N. radialis profundus. Ueber seine Sehne läuft die A. collateralis radial. sup., die Vena cephalica antibrachii und der N. radialis superficialis. Er bedeckt

grössten Teiles den Ramus pro rete carpi dorsal., der vom Ramus inteross. der A. interossea stammt, und kleinere Zweige des Ramus dors. antibrachii der A. interossea commun.

Zugwirkung: Abduction und Streckung der ersten Zehe.

2. Muskeln an der **medialen (radialen)** und **Beuge- (Volar-)** Seite des Vorarmes.

Die meisten dieser Muskeln entspringen am Epicondylus medialis (s. flexorius) humeri, entweder direkt oder von Sehnenblättern, die sich an diesem befestigen und in die Muskeln eindringen oder zur Fascie ziehen. Von der aboralen Seite gezählt, bilden die Muskeln 3, ja 4 Schichten (s. Querschnitt Fig. 79). Am oberflächlichsten, d. h. an der Haut, liegen der M. flex. digit. subl. (l), der Flexor carpi uln. ext. (i), der Flex. carpi radialis (o) und der Pronator teres (p). Die 2. Schicht bildet der M. flexor carpi uln. int. (m); die 3. und ulnar tiefste Schicht der Flexor digit. prof. (n); die 4. radiale Schicht (von der medialen Schenkelfläche die 2.) der Pronator quadratus (r) und Radialis volaris (q). — Von den Volarmuskeln entspringen nicht am Humerus der Pron. quadratus, der Palmaris longus, der Ulnaris volaris, der Radialis volaris und der Flexor carpi uln. ext. Im Nachstehenden unterscheiden wir nicht 4 Schichten, sondern nur oberflächliche und tiefe Muskeln. Innervation vom N. ulnaris und medianus.

Oberflächliche Schicht.

M. pronator teres (Fig. 78 n). Der rundliche, von einer Aponeurose bedeckte Muskel liegt an der radialen Fläche des proximalen Drittels des Vorarmes (medial am Radius). Er entspringt am Epicondylus flexorius des Humerus (l), oral von den Beugern, verläuft fusswärts und oral (dorsal) und endet am medialen Rande und fast bis zur Mitte des Radius, distal von dem Supinator brevis.

Er bedeckt an seinem Ursprunge zum Teil das Kapselband, das mediale Seitenband und die Endsehne des Biceps (g) und Brachial. int., weiterhin einen Teil des Flexor digit. profundus (r); er stösst oral und lateral an den Supinator brevis und Extensor carpi radialis (m), aboral (volar) an den Flexor carpi radialis (p). Er ist bedeckt von der Vorarmfascie und der Haut.

An seiner Unterfläche liegt ein Teil des N. medianus und der A. brachialis (antibrachialis), weiterhin der Ursprung der A. radialis, interossea comm. und vol. antibrachii und zum Teil noch die A. ulnaris (betr. des Ursprunges

der sämtlichen Gefässe s. Fig. 143). Auf der Oberfläche und zwar auf der sie bedeckenden Vorarmfascie verläuft der N. cutan. brachii externus.

Wirkung: Er proniert die Hand und dreht den Radius.

M. flexor carpi radialis (M. radialis internus s. medialis) (Fig. 78 p). Der Muskel liegt medial (beim Dachse auch volar) am Vorarme. Er entspringt am Epicondylus flexorius zwischen Pronator teres (n) und Flexor digit. profundus (r), liegt dann zwischen beiden und geht distal von der Mitte des Radius in eine Sehne aus, die, nachdem sie ein Unterstützungsblatt vom Radius erhalten hat, ein wenig aboral von dem medialen Speichenrande auf dem Flexor digit. prof. (r) mit der A. radial. zehenwärts läuft. Sie tritt dann an die Beugefläche des Carpus,

Fig. 78.

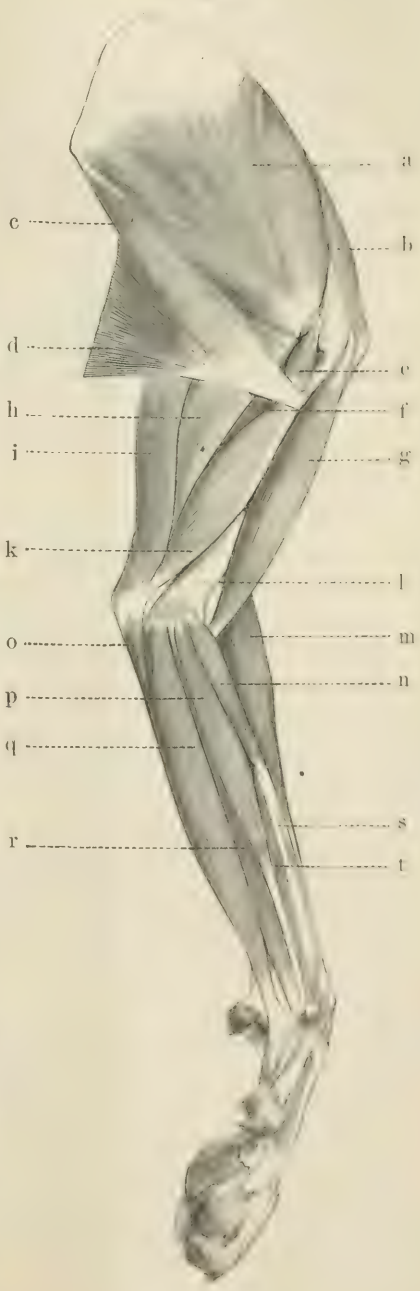

Fig. 78. Muskeln der Brust-Extremität (von der medialen Seite gesehen). a M. subscapularis, b M. supraspinat., c M. teres major, d M. latissimus dorsi, e M. coraco-brachialis, f M. anconaeus poster., g M. biceps brachii, h M. anconaeus longus, i M. extensor antibrachii longus, k M. anconaeus internus, l Humerus, m M. extensor carpi radialis, n M. pronator teres, o M. flexor carpi ulnaris extern., p M. flexor carpi radialis, q M. flexor digitor. sublimis, r M. flexor digitor. profund., s Radius, t M. radialis volaris.

wo sie, in eine Sehnenscheide eingeschlossen, durch fibröse Bandmassen in der Lage erhalten wird, und spaltet sich in 2 Schenkel, die am Os metacarpi II und III enden.

Der Muskel ist nur von der Fascie und der Haut bedeckt. Er bedeckt an seinem Ursprunge die Gelenkkapsel und liegt dann auf dem Flexor digit. profundus (r). Aboral stösst er an den Flexor carpi uln. und den Flex. digitor. subl. (q), oral an den Pronator teres (n) und an seinem Ursprunge an das mediale Seitenband.

An seiner Unterfläche liegt (s. Fig. 143) die A. antibrachialis und die A. collat. uln. inf., der Ursprung der A. interossea comm. und zum Teil die A. volaris antibrachii, die Teilungsstelle der A. antibrachialis in A. radialis und ulnaris, sodann die A. ulnaris mit dem N. medianus. Nahe am Carpus verläuft am Radialrande der Sehne die A. radialis und (aber ausserhalb der Fascie) der N. cutan. brachii ext. und die Vena salvatella.

Wirkung: Er beugt das Handgelenk und führt die Hand nach der Radialseite.

M. flexor digitorum sublimis s. perforatus (Fig. 78 q). Der lange und breite Muskel liegt oberflächlich an der medialen und an der volaren Seite (beim Dachse nur an der medialen Seite) des Vorarmes. Er entspringt mit einer knorpelharten Sehne am Epicondyl. flexorius, zwischen dem Flex. dig. prof. (r), dem Flex. carpi rad. (p) und dem Flex. carpi uln. (o) und geht kurz über dem Carpus in eine Sehne aus, die an der Beugefläche des letzteren, medial vom Pisiforme, in einem Gleitkanale herabsteigt und sich distal am Carpus in 4 Schenkel teilt, die am Metacarpus herablaufen, bald eine Sehnenscheidenhülle erhalten und an den Sesambeinen der Metacarpo-Phalangeal-Gelenke, in Gemeinschaft mit den Sehnenschenkeln des Flex. digit. prof., durch ein Ringband in der Lage erhalten werden. Sie enden an dem distalen Rande der Beugeseite des zweiten Zehengliedes. — Distal von den Sesambeinen treten die Sehnen des Flex. prof. durch die des Flex. subl. hindurch, so dass nunmehr die ersteren oberflächlich liegen. Vom medialen Rande des Carpus treten an die Sehne mächtige Sehnenzüge als Unterstützungsbänder heran.

Der Muskel ist bedeckt von beiden Blättern der Vorarmbinde und der Haut, nur in der Nähe seines Ursprunges bedeckt ihn im geringen Grade der Flexor carpi uln. extern. (o). Seine Sehnen werden an den Zehen von den Sehnen des tiefen Beugers bedeckt.

Er bedeckt zum Teil den Flexor digit. profundus (r) und zum

Teil den Flexor carpi uln. internus, am Metacarpus mit seinen Sehnenschenkeln die Mm. lumbricales und den Palmaris brevis. Oral (dorsal) stösst er an den Flexor carpi rad. (p) und aboral (volar) an den Flexor carpi ulnaris (o).

An der Unterfläche des Muskels liegen Zweige der A. collat. uln. inf. und sup., der A. volaris antibrachii und des N. medianus, an der Beugefläche des Carpus die A. ulnaris, am Metacarpus die A. volaris subl., die Aa. digit. commun. vol. und die Nn. intermetacarpei volares. Am lateralen Rande der Sehne verläuft am Carpus der N. ulnaris.

M. flexor carpi ulnaris (M. ulnaris medialis s. internus) (Fig. 75 l, l'). Dieser Muskel besteht aus 2 Köpfen; beide gehen aber in eine gemeinsame Sehne über, die am Pisiforme endet. Er liegt lateral und volar am Vorarme und zwar mit einem Kopfe, dem Flexor carpi uln. extern. (lateral.) (l und Fig. 78 o) in der oberflächlichsten Schicht, lateral neben dem Flexor digit. sublimis (Fig 78 q), mit dem anderen Kopfe, dem Flexor c. uln. intern. (medial.) (l'), in der 2. Schicht der Volarmuskulatur, unter dem Flexor sublimis und auf dem Flexor digit. profundus (s. Fig. 79m).

a) M. flexor c. uln. ext. (Caput superficiale) (l u. Fig. 78o). Sein verhältnismässig schwacher Muskelbauch liegt am lateralen Rande des Flexor digit. subl., volar und lateral am Vorarme. Er entspringt medial an dem Volarrande des proximalen Endstückes der Ulna, geht in der Mitte des Vorarmes in eine Sehne aus, die, lateral von der Sehne des Flex. digit. subl. und auf dem tiefen Kopfe gelegen, zehenwärts geht und sich mit der Sehne des letzteren verbindet.

b) Der tiefe, stärkere Kopf (M. fl. c. uln. int.) (l') entspringt am Epicondyl. flexor. des Armbeines, bedeckt vom Flex. digit. sublimis, dicht oral von der Ulna, liegt, von einer Aponeurose überzogen, an der volaren Fläche des Vorarmes und endet sehnig am Os accessorium carpi. Hier ist die Sehne von einem Schleimbeutel umgeben, von welchem aus sehnige Züge in den Carpalballen als dessen Aufhängeband ziehen.

Der tiefe Kopf ist zum grössten Teile von dem Flex. digitor. sublim. (Fig. 78 q) und in geringem Grade noch von der Sehne des oberflächlichen Kopfes bedeckt. Nur der laterale Rand (resp. die laterale Seite) der distalen Hälfte (l') bleibt frei, ebenso eine kurze Strecke direkt vor der Anheftung; diese sind nur von der Vorarmfascie und der Haut überzogen. Er bedeckt den Flex. digitorum profundus; mit seinem lateralen Rande grenzt er an den Extensor carpi ulnaris (k) und mit dem medialen Rande an beide Zehenbeuger. — Der oberflächliche Kopf ist nur von der Vorarm-

fascie und der Haut bedeckt. Er liegt auf dem tiefen Kopfe und dem Flexor digitorum sublim. (s. Fig. 79i).

An der medialen Seite beider Köpfe verlaufen ganz nahe dem Vorarmgelenke Zweige der A. collateral. ulnar. inferior, weiter abwärts auf der dem Knochen zugewandten Fläche (Unterfläche) des tiefen Kopfes resp. an dessen medialem Rande solche der A. volaris antibrachii und der absteigende Ast des Ramus volaris der A. inteross. commun. Auf der Oberfläche des Flex. carpi ulnar. extern. Hautzweige verschiedener Arterien. Am Antibrachialgelenke tritt zwischen die beiden Köpfe der N. ulnaris ein und läuft dann zwischen dem tiefen Kopfe und dem Flex. digitor. profund. fusswärts. Der oberflächliche Kopf bedeckt eine Strecke lang den Ramus dorsalis nervi ulnaris.

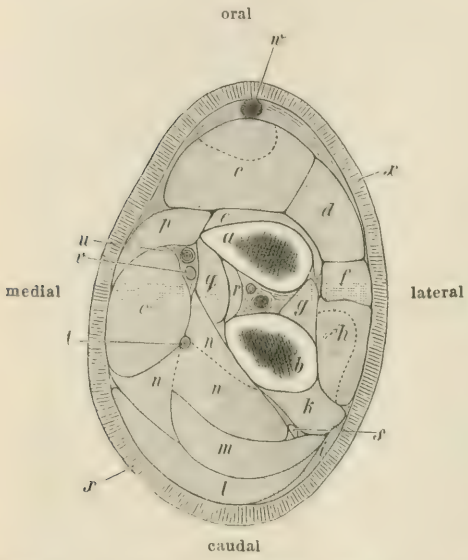

Fig. 79. Querschnitt durch den Vorarm (der Schnitt ist im rechten Winkel zum Knochen zwischen dem 1. [proximalen] und 2. Viertel geführt). a Radius, b Ulna, c M. extensor carpi radialis, d M. extensor digitor. communis, e M. supinator brevis, f M. extensor digitor. lateralis, g M. abduct. longus et extens. brevis pollic., h M. ext. carpi ulnar., i M. flexor carpi ulnar. extern., k M. ulnaris volaris, l M. flexor digitor. sublimis, m M. flexor carpi ulnar. intern., n M. flexor digitor. profund., o M. flexor carpi radial., p M. pronator teres, q M. radialis volaris, r M. pronator quadrat., s N. ulnaris, t starker Zweig der A. volar. antibrach., u A. radialis, v A. volaris antibrachii, w V. cephalica antibrachii, x Haut.

Wirkung: Er beugt die Hand nach der Ulnarseite.

Tiefe Schicht.

M. flexor digitorum profundus s. perforans. Dieser Muskel bildet die tiefste Lage der Volarmuskulatur des Vorarmes. Seine Muskelbäuche liegen mit dem Pronator quadratus direkt der volaren Fläche der Ulna und des Radius auf. Er besteht aus 5 Muskelköpfen, die in eine gemeinsame Sehne auslaufen. Drei von diesen 5 Köpfen sind aber wieder zu einem Muskelkörper vereinigt und stellen den Hauptmuskel dar.

1. **Der tiefe Zehenbeuger im engeren Sinne** (Fig. 78 r). Er baut sich aus 3 durch Sehnenzüge, Gefässe und Nerven (A. coll. uln. inf.,

Rami musculares nervi mediani) getrennten Parallelmuskeln auf, die mit gemeinsamer, kurzer Sehne am Epicondylus flexorius des Armbeines zwischen dem Flex. digit. subl. (q) und dem Flex. carpi rad. (p) entspringen. Der vereinigte Muskelkörper, dessen Fasern auch an den einliegenden Sehnen entspringen, liegt auf der medialen Seite des Vorarmes zwischen dem unter 2 und 3 erwähnten Speichen- und Ellenbogenkopfe (Fig. 79n). Kurz über dem Carpus vereinigen sich die den Muskel durchsetzenden Sehnen zu der starken Insertionssehne; dieselbe geht, nachdem sie die Sehnen des M. ulnaris und radialis volaris aufgenommen hat, in einer Rinne, die von dem Ligamentum carpi volare transversum (der verstärkten Fascie) zum Kanale abgeschlossen wird, über die Beugefläche des Carpalgelenkes zehenwärts und giebt schon hier einen Sehnenast ab, der an die erste Zehe geht und auf der Phalanx prima derselben durch ein Ringband in der Lage erhalten wird. Am distalen Ende des Carpus teilt sich die Hauptsehne, die vorher eine Vertiefung zur Aufnahme der A. ulnaris und des N. medianus bildete, in 4 Schenkel, die mit und bedeckt von den entsprechenden Sehnenschenkeln des Flex. digitor. subl. und schliesslich in einer Rinne derselben verlaufen, sie in der Höhe der Sesambeine am Metacarpo-Phalangealgelenke durchbohren und an der volaren Fläche der Phalanx tertia enden. Die Sehnenschenkel werden durch 3 Ringbänder in der Lage erhalten, von denen das eine zwischen Metacarpus und Finger, das zweite auf der volaren Fläche der Phalanx prima und das dritte auf der Volarfläche der Phal. tertia liegt.

Die Sehnenschenkel, zwischen denen sich an der Volarfläche des Metacarpus die Mm. lumbricales befinden, sind von der Mitte des Metacarpus ab mit Sehnenscheiden, die unter dem proximalen Querbande durchziehen, die beiden anderen Querbänder aber bekleiden, versehen.

Der Muskel ist bedeckt: medial bis auf eine nur eine kleine Strecke frei liegende Kante vom M. flexor carpi radialis (p), volar und medial vom M. flexor carpi ulnaris und zu einem kleinen Teile vom Flexor digitorum sublimis (q), lateral stösst er an den M. ulnaris volaris (Fig. 79 k). Er liegt an seinem Ursprunge auf dem Kapselbande, dann auf der Ulna (Fig. 79b), dem Pronator quadratus (Fig. 79r) und mehr medial auf dem M. radialis volaris (Fig. 79 q).

Medial am Muskel liegt direkt am Vorarmgelenke die A. coll. uln.

inf., weiter fusswärts und zum Teil zwischen den Köpfen die A. vol. antibrachii und Rami muscul. des N. medianus, dann mehr carpalwärts die A. uln. und der N. medianus. Zwischen ihm und dem Flexor carpi ulnaris internus verlaufen der Ramus volaris der A. inteross. und der N. ulnaris.

Am Carpus verläuft am medialen Rande seiner Sehne der Ram. vol. der A. rad. und am lateralen Rande der Ram. interosseus der A. interossea comm. und der Ram. superfic. des N. ulnaris. Am Metacarpus liegt auf seiner Sehne der Arcus vol. subl., während bedeckt von derselben sich der Arcus vol. prof. befindet. Auf den Sehnenschenkeln verlaufen die Aa. digitor. vol. comm. und die Nn. intermetacarpei volares; von ihnen bedeckt sind die Aa. intermetacarpeae volares und die Nn. digitorum communes volares.

2. **M. radialis volaris** (Fig. 78 t). Der Muskel liegt an der volaren Fläche des Radius zwischen dem Pronator quadratus und Pronator teres. Er entspringt an dem medialen Rande des Radius (s), oral von dem Pronator quadratus (und zum Teil oral von dem Flex. carpi rad.) (p), und geht an der Grenze des distalen Drittels des Radius in eine Sehne über, die mit einem Sehnenstreifen zusammenhängt, der am Rande des Muskels liegt, und die an der proximalen Carpusgrenze an die Hauptsehne des Flex. digit. prof. tritt und sich mit ihr vereinigt.

Der Muskel liegt auf dem Radius; lateral liegt er dem Pronator quadrat. (Fig. 79 r) und medial dem Pronator teres (Fig. 79 p) und dem Flexor c. rad. (Fig. 79 o) an. An der volaren Seite wird er vom Flexor digitorum prof. (Fig. 79 n) und zum kleinen Teil vom Flexor carpi radialis bedeckt. Auf der medialen Fläche des Muskels verläuft, entlang seinem Ursprunge am Radius, die A. radialis.

3. **M. ulnaris volaris** (Fig. 79 k). Dieser platte Muskel liegt an der volaren Seite der Ulna (b) und entspringt am volaren Rande derselben und zwar vom proximalen Ende bis zum distalen Viertel. Seine Fasern verlaufen schräg in distaler und aboraler Richtung zu einem Sehnenstreifen, der den Rand des Muskels bildet. Am distalen Viertel des Vorarmes geht der Muskel in die Endsehne über, die sich mit der Hauptsehne des Flexor digitorum profundus vereinigt.

Der Muskel liegt mit seiner Unterfläche (oral) auf der Ulna, mit seiner lateralen Fläche an dem Ext. und Flexor carpi ulnaris (h u. i), mit seiner medialen Fläche an dem Flexor carpi uln. (m) und an dem Hauptbauche des Flex. digit. prof. (n).

Zwischen ihm und dem Flexor digit. prof. verläuft volar der

absteigende Ast des Ram. vol. der A. interossea: ferner liegt zwischen ihm, dem Flexor digit prof. und dem Flexor carpi ulnar. int. der N. ulnaris (s).

Wirkung des Flexor digitorum profundus: Er beugt die Hand.

M. pronator quadratus (Fig. 79r). Dieser Muskel füllt den Raum zwischen Radius und Ulna auf der medialen Seite aus und bedeckt die Membrana interossea, zum Teil die mediale Fläche der Ulna und die volare des Radius, mit Ausnahme des proximalen und distalen Endes. Die Fasern verlaufen quer von einem Knochen zum anderen. Der Muskel ist volar vom Flexor digit. prof. bedeckt: an seiner medialen Seite liegt der M. radialis volaris (q). Er bedeckt den Ramus inteross. der A. inteross. commun. und Zweige des N. medianus.

M. palmaris longus (langer Sohlenspanner). Dieser kleine Muskel entspringt am Beginne des distalen Speichendrittels an der volaren Fläche des Flexor digitor. prof. aus der Muskelmasse desselben und bildet einen unbedeutenden, runden, bis an das Carpalgelenk heranreichenden Muskelbauch, welcher in eine dünne Sehne ausgeht, die zwischen den Sehnen der Zehenbeuger zehenwärts läuft und in der Mitte des Metacarpus sich in 2 Aeste spaltet, die am distalen Ende der Metacarpalknochen mit den Sehnenschenkeln des Flex. digitor. sublimis, die für die 3. und 4. Zehe bestimmt sind, verschmelzen. Der Muskel liegt dem Flex. digitor. prof. auf und ist bedeckt von Flex. digit. sublim.; an ihm verläuft die A. ulnaris mit dem N. medianus.

Wirkung: Er beugt die Hand.

D. Muskeln am Vorderfusse (Handmuskeln).

Die Handmuskeln liegen an der Vorlarfläche der Hand resp. an der des Vorderfusses. Die Innen- und die Aussenzehen besitzen die meisten Muskeln: von einem Thenar und Hypothenar kann man beim Hunde nicht reden. Die Palmar-Aponeurose ist unbedeutend, daher sind auch die Ligamenta vaginalia für die Sehnen schwach.

1. Zwischen den Beugesehnen.

M. palmaris brevis (kleiner Sohlenspanner). Ein ganz kleiner, zarter, wenig fleischiger Muskel, der in der Gegend des Carpalgelenkes an der dem Knochen zugekehrten Fläche des Sehnenschenkels für die 5. Zehe vom Flex. digitor. subl. entspringt; er läuft alsdann an dieser Fläche zehenwärts und bildet eine ganz feine Sehne, die sich in der Sehnenscheide des Flex. digitor. prof. verliert.

Mm. lumbricales (die wurmförmigen Muskeln). Es sind 3 kleine, rundliche Muskeln, welche an der volaren Fläche der Teilungsstelle der Sehne des Flex. digitor. prof. entspringen. Je einer von diesen Muskeln tritt dann zwischen je 2 Sehnenschenkel ein (zwischen 2. und 3., 3. und 4., 4. und 5.) und läuft zwischen denselben zehenwärts. Die einzelnen Bäuche bilden je eine kurze, zarte Sehne, mit der sie an der Phalanx prima der 3., 4. und 5. Zehe oder in den dort befindlichen Bandmassen enden. Der mittlere von diesen Muskeln ist der stärkste.

Die Muskeln sind von den Sehnenschenkeln des Flex. digitor. sublim. bedeckt und bedecken die Ab- und Adductoren der Zehen und die Zwischenknochenmuskeln. Mit ihnen verlaufen zum Teil die Aa. digital. comm. volares und die Nn. intermetacarpei volares.

2. Zwischen den Knochen.

Mm. interossei (Fig. 80h). Sie sind verhältnismässig stark und liegen an der volaren Seite der Mc. 2. 3. 4. 5. und füllen die Zwischenräume zwischen ihnen aus. Sie entspringen an der distalen Knochenreihe des Carpus und den proximalen Enden von Mc. 2. 3. 4. 5., laufen distal und teilen sich dann jeder in einen medialen und lateralen Ast. Jeder Ast geht in eine Sehne über, die sich zum Teil an dem betr. Sesambeine zwischen Mc. und Phalanx I anheftet und zum Teil an den Seiten von Phalanx I distal und dorsal verläuft und sich, wie S. 207 erwähnt, mit den Sehnenschenkeln der Zehenstrecker verbindet (Fig. 77b').

Die Zwischenknochen- und Zwischensehnenmuskeln bilden zusammen die Hohlhandmuskeln.

3. Besondere Muskeln der medialen, ersten Zehe (Muskeln des Daumenballens d. M.).

M. abductor pollicis brevis et opponens pollicis (Fig. 80a). Dieser Muskel entspringt an einem Querbande, das von der Sehnen-

scheide des Flexor digit. subl. medial geht (Ligam. carpi vol. transversum), und bildet einen sehr kleinen, schmalen Muskelbauch, der distal am Mc 1 und lateral an der Phalanx I der ersten Zehe endet.

M. flexor pollicis brevis (Fig. 80 b). Er ist etwas stärker als der vorige und entspringt am Ligam. volare carpi transv., geht schräg zur ersten Zehe und endet am medialen Sesambeine. Er liegt medial am vorigen und lateral am folgenden Muskel.

M. adductor pollicis (Fig. 80 c). Er ist der stärkste der 3 Daumenmuskeln. Er entspringt zwischen dem vorigen und dem M. interosseus der 2. Zehe am Ligam. volare carpi und endet an der lateralen Fläche von Phalanx I des Pollux.

4. Muskeln der 5. Zehe (Muskeln des Kleinfingerballens d. M.).

M. adductor digiti quinti (Opponens) (Fig. 80 e). Dieser Muskel entspringt an der Beugefläche des Carpus, läuft schräg lateral und endet am Mc 5 und an der medialen Fläche der Phalanx I von Zehe 5. Mit seiner proximalen Partie liegt er auf dem M. inteross. 3 und 4 und mit seiner distalen zwischen den Mm. inteross. 4 und 5.

M. flexor digiti quinti brevis (Fig. 80 f). Er entspringt an dem Ligam. piso-metacarpale volare, geht schräg lateral und verbindet sich mit der Sehne des folgenden. Er liegt zum Teil auf dem M. inteross. 5.

M. abductor digiti quinti (Fig. 80 g). Er entspringt am Pisiforme, bildet einen verhältnismässig starken Muskelbauch und endet am lateralen Sesambeine und an der Phalanx I. Er ist der dickste Muskel der 5. Zehe, liegt direkt unter der Haut und auf dem Ligam. piso-metacarpale.

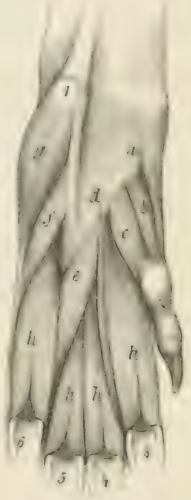

Fig. 80. Muskeln an der Vola des Metacarpus. a M. abduct. pollic. brevis et opponens pollic., b M. flexor pollic. brevis, c M. adductor pollic., d M. adduct. digiti secundi, e M. adduct. digit. quinti, f M. flexor digiti quinti brevis, g M. abductor digiti quinti, h Mm. interossei. 1 Os pisiforme, 2 erste Zehe, 3, 4, 5 u. 6 Metacarpo-Phalangealgelenke resp. die auf ihnen liegenden Ossa sesamoid.

5. Besondere Muskeln der 2. Zehe.

M. adductor digiti secundi (Fig. 80 d). Dieser Muskel entspringt am Ligam. volare carpi zwischen M. inteross. 2 und dem Adduct.

dig. V. läuft distal und endet sehnig am proximalen Ende von Phalanx 1 der Zehe 2. Er liegt zwischen M. inteross. 2 und 3.

Die genannten Handmuskeln sind zum Teil bedeckt von den Sehnenschenkeln der Zehenbeuger. Mit und zwischen ihnen verlaufen die Aa. intermetacarpae vol. und die Nn. digit. comm. volares.

Fascien der Brustextremität.

Die Muskeln der Brustextremität sind nicht direkt von der äusseren Haut bedeckt, sondern zwischen beiden liegt noch eine, an verschiedenen Stellen aus mehreren Blättern bestehende Fascie. Dieselbe wird je nach der Lage in eine Fascia subscapularis, eine scapulo-brachialis und in eine antibrachialis unterschieden; doch gehen alle 3 ohne scharfe Grenze in einander über.

Die **Fascia scapulo-brachialis** (s. Fig. 83). Dieselbe überzieht die laterale Schulterfläche. Sie nimmt ihren Ursprung vom ventralen, freien Rande des M. cucullaris inf. (g'), wobei sie mit der Fascia lumbo-dorsalis im Zusammenhange steht, ferner von der Spina scapulae (s), und überzieht als dünne Membran den freiliegenden Teil des M.infraspinatus (r), den M. deltoideus pars scapularis (m), von dessen Rändern sie Verstärkungszüge erhält, und den M. deltoideus pars acromalis (m'), an dessen oralem, freiem Rande sie zum Teil mit der Fascia colli (s. d.) zusammenfliesst, zum Teil sich an der lateralen und oralen Fläche des Humerus anheftet, indem sie sich zwischen M. deltoideus (m') und brachialis internus (p) einerseits und der Pars clavicularis des M. sterno-cleido-mastoid. (f') und die Brustmuskeln andererseits einsenkt. Aboral überzieht sie die Anconäen (n, o) und schlägt sich um den Rippenrand derselben um auf deren mediale Fläche, woselbst sie in die Fascia subscapularis übergeht. — Distal setzt sie sich auf den Vorarm fort und vereinigt sich mit der Fascia subscapularis zum oberflächlichen Blatte der Fascia antibrachialis.

Die **Fascia subscapularis** überzieht die mediale Fläche der Schulter und des Armes und nimmt ihren Ursprung aus dem Perimysium des M. subscapularis und teres major, erhält eine ansehnliche Stärke jedoch erst an der medialen Fläche des Armes, weil dort mit ihr die Fascia scapulo-brachialis und abdominalis superficialis, ferner zum Teil die gemeinsame Sehne des M. teres major, latissimus dorsi und subcutaneus maximus verschmelzen. Die daraus entstehende Fascie überzieht die mediale Fläche der

Anconäen-Gruppe und den Biceps brachii und heftet sich teils am oralen, teils am medialen Humerusrande an, teils setzt sie sich distal fort und bildet mit der Fascia scapulo-brachialis das oberflächliche Blatt der Fascia antibrachialis, zum Teil geht sie auch in das tiefe Blatt der letzteren über.

Die **Fascia antibrachialis** (Vorarmfascie, Vorarmbinde) umkleidet mantelartig den ganzen Vorarm und den Fuss und zerfällt in 2 Blätter. a) Das **oberflächliche Blatt** ist als eine Fortsetzung der Fascia subscapularis und scapulo-brachialis zu betrachten. An die von ihm überzogenen Teile, besonders an das tiefe Blatt derselben Fascie, befestigt es sich nur durch lockeres Bindegewebe; eine wirklich feste Insertion findet sich allein am oro-medialen Rande des Radius. Distal lässt sich dies oberflächliche Blatt deutlich bis zum Carpus verfolgen und verliert sich dann allmählich am Metacarpus und den Zehen. b) Das **tiefe Blatt** ist bedeutend stärker als das oberflächliche Blatt. Es beginnt am Antibrachialgelenke aus einzelnen dünnen Blättern, die zum Teil von der Fascia subscapularis, zum Teil von den Anconäen stammen und sich, unterstützt von sehnigen Zügen, die vom Periost der Vorarmknochen und des Humerus entspringen, zu einer verhältnismässig dicken Fascie vereinigen, welche den Vorarm mit seinen Muskeln umscheidet. An der medialen Fläche überzieht sie die Muskeln einfach, das heisst ohne sich an dieselben anzuheften, sie inseriert sich nur am Radius und zwar medial vom Extensor carpi radialis, also an der Stelle, wo der Knochen frei zu Tage tritt. Auf der lateralen Seite hingegen tritt dieses Blatt in innige Verbindung mit den dort gelegenen Muskeln und zwar in der Weise, dass es sich zwischen je zwei der Muskeln einsenkt und dadurch die letzteren fast scheidenartig umgiebt, was besonders auch für die Sehnen der betreffenden Muskeln gilt; ausserdem nehmen aber auch die Fasern besonders der Zehenstrecker auf demselben ihren Ursprung, sodass eine Trennung nur durch das Messer zu erreichen ist. — Eine Hauptinsertion dieser Fascie findet sich ausser am Radius, wesentlich am lateralen Rande der Ulna zwischen Extensor und Flexor carpi ulnaris. Distal wird die Fascie auf der Streck- und lateralen Fläche immer schwächer und verschmilzt zum Teil mit den am Carpalgelenke gelegenen Bändern resp. bildet dieselben durch bedeutende Verstärkung. Vom Carpus aus setzt sie sich als **Fascia dorsalis pedis** auf die dorsale Fläche des Metacarpus und der Zehen fort und verbindet sich dabei mit

den Sehnen der Zehenstrecker. Auf der medialen Fläche hingegen behält sie fast ihre volle Stärke bis herab zum Carpalgelenke und befestigt sich teils an der medialen Fläche des letzteren und des Mc_2, teils bildet resp. verstärkt sie die Querbänder des Carpus, teils setzt sie sich, allmählich schwächer werdend, als **Fascia pedis volaris** auf die Volarfläche des Metacarpus und der Zehen fort, überzieht die daselbst gelegenen Muskeln und verbindet sich mit den Sehnen der Zehenbeuger und vor allem mit den Ringbändern.

V. Muskeln der Beckenextremität.

A. Muskeln der Hüfte (um und im Becken).

Die Articulatio sacro-iliaca ist eine Amphiarthrose; deshalb sind wenig oder keine Muskeln vorhanden, die auf dieses Gelenk wirken; das Becken ist wesentlich von solchen Muskeln umlagert, die zur freien Gliedmasse gehen und die, mit wenigen Ausnahmen, vom Becken selbst entspringen. Die Hüftmuskeln werden in äussere und innere eingeteilt.

Eine Anzahl Muskeln liegt mit einem kleinen Teile ihrer Muskelbäuche an dem Becken, mit dem bedeutendsten Teile aber am Oberschenkel, weshalb wir diese als Oberschenkelmuskeln beschreiben. Es sind die sogenannten Hinterbackenmuskeln und der Tensor fasciae latae.

1. Innere Hüftmuskeln.

Hierher gehören der Ileo-Psoas, der Psoas parvus und der Obturator internus. Die ersteren werden vom Plexus lumbalis innerviert, der Obturator vom N. ischiadicus.

M. obturator internus (Fig. 81 f). Dieser dünne, fächerförmige Muskel liegt innerhalb des Beckens und bedeckt das Foramen obturatum. Er entspringt am Rande und in der Umgebung des genannten Loches am Os pubis und Os ischii. Seine Fasern konvergieren lateralwärts und bilden an der Incisura ischiadica minor eine platte, breite Sehne (Fig. 86 c), die auf den Mm. gemelli (Fig. 86 b) gelegen, über diesen Ausschnitt hinweg nach aussen und lateral geht und sich in der Fossa trochanterica befestigt. Der Muskel liegt caudal vom M. glutäus minimus (Fig. 86 a) und pyramidalis. Seine Sehne ist von dem M. biceps femoris bedeckt.

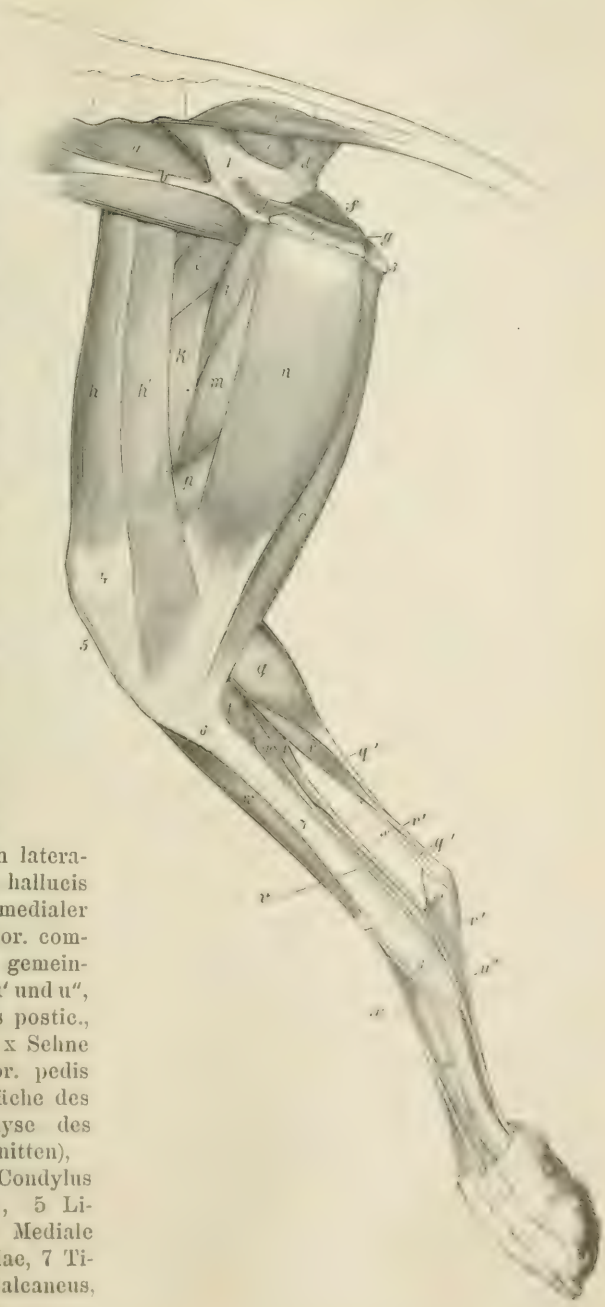

Fig. 81. Muskeln der Beckenextremität (von der medialen Seite gesehen). a M. ileo-psoas, b Sehne des M. psoas parvus, c M. flexor caudae longus, d M. coccygeus, e M. glutaeus piriformis, f M. obturator intern., g M. levator ani (abgeschnitten), h M. sartorius, oraler (lateraler) Kopf, h′ M. sartorius, aboraler (medialer) Kopf, i M. rectus femoris, k M. vastus medialis, l M. adductor longus, m M. adductor magnus et brevis, n M. gracilis, o M. semitendinosus, p M. semimembranosus, q M. gastrocnem. medialis, q′ Tendo Achilles, r M. flexor digitor. ped. sublimis, s Unterstützungssehne vom M. biceps femoris, t M. poplitaeus, u M. flexor digitor. ped. profundus, dessen lateraler Bauch = Flexor hallucis longus, u′ dessen medialer Bauch = Flexor digitor. commun. long., u″ die gemeinschaftliche Sehne von u′ und u″, v Sehne des M. tibialis postic., w M. tibialis anticus, x Sehne des M. extens. digitor. pedis longus. 1 Mediale Fläche des Beckens, 2 Symphyse des Beckens (durchschnitten), 3 Tuber ischii, 4 Condylus medialis oss. femor., 5 Ligament. patell., 6 Mediale Fläche der Crista tibiae, 7 Tibia, 8 Tarsus, 8′ Calcaneus, 9 Metatarsus.

Entlang der Symphyse des Beckens entspringt medial von ihm der M. levator ani (g und Fig. 58 d), an den er mit dem grössten Teile seiner medialen Fläche grenzt; mit seinem oralen Rande stösst er an den Ursprung des M. coccygeus (d und Fig. 58 c).

Im Becken liegt auf ihm der Endteil des Ramus visceralis der A. hypogastrica mit seinen Aesten (haemorrhoid. med., perinei, pudenda int.), ferner der N. pudend. int. und der N. cutan. femor. post. An seinem oralen Rande tritt der N. obturatorius ein. Ausserhalb des Beckens liegen auf seiner Sehne zum Teil N., V. und A. ischiadica. (Vergl. Fig. 84, 85 u. 148.)

Wirkung: Träger des N. ischiadicus. Wender (Dreher) des Trochanter medialwärts und des Kniegelenkes lateralwärts.

M. ileo-psoas (Fig. 81 a). Er entspringt an der hämalen Fläche der Körper und Querfortsätze der letzten 3—4 Lendenwirbel und am ventralen Darmbeinrande und endet, caudal, lateral und fusswärts ziehend und sich zwischen den Vastus medialis (k) resp. Rectus femoris (i) und die Adductoren (l) einschiebend, am Trochanter minor des Femur. Man kann an dem Muskel 2—3 Portionen, die längere Lenden- und die kürzere Darmbeinportion, unterscheiden; zwischen beiden (also mitten im Gesamtmuskel) liegt der N. cruralis (Fig. 84a). Die Darmbeinportion heftet sich am Darmbeinrande und an der Darmbeinsäule an. Ein Teil, der an seinem Ursprunge vom N. obturat. durchbohrt wird, legt sich lateral, der andere medial der Lendenportion an; der mediale Abschnitt entspringt da, wo der Psoas parvus endet, und an dessen Sehne und wendet sich dann auf das Pfannengelenk, den Pfannenrand etc. bedeckend. Die drei Abteilungen verschmelzen mit einander und bilden einen gemeinsamen Endabschnitt.

Die Lendenportion ist im proximalen Drittel ventral und medial vom Psoas parvus und dorsal vom Quadratus lumborum bedeckt; nur ihr lateraler Rand ist frei. Der mittlere Abschnitt des Muskels wird lateral und ventral in grösserer Ausdehnung frei, weil ihm der Psoas parvus nur noch im medialen Abschnitte ventral und schliesslich mit seiner Sehne (b) nur noch medial anliegt; an der dorsalen Fläche befindet sich noch der Quadratus lumborum. Die freie Muskelpartie ist von der Fascia ileo-lumbalis bedeckt, die caudal sich bedeutend verstärkt und sich mit dem Schenkelbogen der Bauchmuskeln verbindet; die letzteren liegen hier zum Teil dem Ileo-psoas ventral und lateral an; lateral schliesst sich der Anfang des Sartorius (h, h') an. Der Endabschnitt des Muskels liegt medial dem Adductor magnus (m) und longus (l), lateral dem Vastus medialis (k) und Rectus femoris (i) an. Mit

seinem Ende stösst er auch an den Obturator ext. und den Quadratus femoris.

An seiner ventralen Fläche verlaufen die mit ihm fast gleich gerichteten A. und V. femoralis; ventral und medial liegen ihm Zweige des Bauchsympathicus, die Vena cava und Aorta mit ihrer Teilungsstelle in die beiden Aa. hypogastricae, der Ursprungsteil der A. sacralis media und ileo-lumbal. und die entsprechenden Venen, die Aa. und Vv. lumbales an; quer über seine ventrale Fläche ziehen die Aa. und Vv. renales, abdominalis, spermat. int., Zweige der Aa. phrenicae und zum Teil der N. cutan. femoris ext. (der zwischen ihm und dem Psoas parvus austritt) und der N. spermat. ext. Der N. ileo-inguinalis verläuft zum Teil am lateralen Rande, der N. obturatorius berührt ihn eine Strecke dorsal und medial. Ueber seinen Endabschnitt verlaufen die A. und V. fem. profunda mit ihren Zweigen und Zweige der A. circumfl. fem. ext. (die sich der Darmbeinportion medial anlegt); an dem lateralen Rande des Endabschnittes liegen der N. cruralis und saphenus. Die Lendendrüsen, welche am Psoas parvus ihre Lage haben, reichen selten bis auf die ventrale Fläche des Ileo-psoas. (Betreffs der Lage zu Gefässen s. Fig. 159 und zu Nerven Fig. 84.)

M. psoas minor s. parvus (Fig. 81 b). Er liegt dem Bauchfelle (resp. der Fascia transversa) und damit den Eingeweiden direkt an und reicht von den letzten Rückenwirbeln bis zur Darmbeinsäule. Er entspringt an der hämalen Fläche der 2 bis 3 letzten Rücken- und der ersten Lendenwirbel und bildet einen plattrunden Muskelbauch, der medial vom Ileo-psoas ventral an den Wirbelkörpern liegt und am 5. Lendenwirbel in eine platte Sehne ausgeht (b), an der anfangs lateral noch Muskelfasern liegen und die, medial und zum Teil ventral am Ileo-psoas (a) gelegen, caudal zieht und an der Crista ileo-pectinea des Darmbeines endet.

Die Dorsalfläche liegt anfangs dem Quadratus lumb., mit dem der Muskel am Ursprunge verbunden ist, und dann dem Ileo-psoas (a) an. Die ventrale Fläche ist am Ursprunge vom Zwerchfelle und der Pleura und dann vom Bauchfelle und Eingeweiden bedeckt. Der laterale Rand seiner Sehne geht in eine Aponeurose resp. Fascie aus, die den Ileo-psoas überzieht (Fascia ileo-lumbalis).

An der ventralen Fläche liegen medial die Aorta (rechts) und die Vena cava (links), die A. und V. renalis, Zweige der Aa. phrenicae und die A. und V. abdom., die ihn quer überschreiten, der N. spermatic. ext., die Lendendrüsen und dann am caudalen Ende die A. und V. femoralis. Der Sehne liegt medial der N. obturatorius an. Zwischen ihm und dem Quadratus lumborum liegen der N. ileo-inguinalis und ileo-hypogastricus, zwischen ihm und dem Ileo-psoas der N. fem. cut. ext. — (Vergl. Fig. 159 u. 84.)

2. Aeussere (laterale) Hüftmuskeln.

Sie umlagern das Becken und werden vom Plexus sacralis innerviert.

Oberflächliche Schicht.

M. tensor fasciae latae (Fig. 83 y und y′). Dieser Muskel liegt mit seinem grössten Teile am Becken; nur ein Teil seiner Muskulatur und seine Sehne liegen am Oberschenkel, so dass der Muskel auch den Oberschenkelmuskeln zugerechnet werden könnte. Er besteht aus 2 mit einander verbundenen Köpfen, deren Ursprungs- und Endsehnen verschmelzen: α) der längere und stärkere, mehr

Fig. 82. Becken (von der linken und caudalen Seite gesehen) (Legende s. Fig. 39, S. 100).

rundliche Kopf (y) bildet die orale Begrenzung des Oberschenkels. Er entspringt breitsehnig am lateralen Darmbeinwinkel (Fig. 82 e) und z. T. an der Incisura semilunaris; er verläuft, auf dem Rect. fem. gelegen, kniewärts und geht über der Mitte des Femur in eine breite Sehne über, die mit der des Biceps (z′) verschmilzt und die Fascia lata bilden hilft, welch' letztere sich oral an der Kniescheibe befestigt, aboral die Schenkelmuskeln überzieht und sich auch am Femur und Trochanter major inseriert; β) der kürzere, schwächere, flache und laterale Kopf (y′) entspringt breitsehnig an der Incisura semilunaris des Ileum und liegt lateral an Hüfte und Oberschenkel (auf dem Vast. ext.); er geht bald in eine Fascie aus, die mit der des Glutaeus maximus (x′), des Biceps (z′) und des Quadriceps verschmilzt und bis zur Patella geht.

Der Muskel ist bedeckt von der Fascia glutaealis, von der Haut und bisweilen vom Endteile des M. subcutaneus abdom.; er bedeckt den proximalen Abschnitt des Rectus fem. (Fig. 86 i) und Vast. ext. (Fig. 86 k); dorsal und oral grenzt der Muskel an den Longissimus dorsi und die Bauchmuskeln (v); der mediale Rand stösst an den Sartorius (Fig. 86 l), der laterale (resp. caudale) an den Glutäus medius (x) (ev. auch maximus, s. diesen). Die mediale Fläche des längeren Kopfes liegt zum Teil noch der Bauchwand an.

Ueber die laterale Muskelfläche (Oberfläche) verlaufen Aeste der A. und V. abdom., des N. cutan. fem. ext. und ileo-inguinalis. An der Unterfläche liegen Zweige der A. und des N. glut. sup., der A. ileo-lumbalis und der Ram. ant. des N. cruralis; an seinem Ursprungsteile der Ramus superficialis der A. und V. femoralis anterior.

Wirkung: Vorführer des Schenkels und unter Umständen Strecker desselben.

M. glutäus maximus (Fig. 83 x'). Dieser verhältnismässig kleine Muskel liegt zwischen dem Os sacrum resp. dem ersten Schwanzwirbel und dem Trochanter major (.) direkt unter der Haut und entspringt an der Oberfläche des Ligam. tuberoso-et spinoso-sacrum, am Os sacrum, am ersten Schwanzwirbel und an der Fascia glutaealis. Seine Fasern konvergieren distal und lateral und gehen in eine Sehne aus, die den Trochanter major überzieht, an dessen lateraler Fläche bis zum Trochanter tertius und an der Linea transversa fem. endet und in die Aponeurose des Tensor fasciae latae (y') und des Quadriceps fem. ausstrahlt.

Der Muskel ist von der Fascia glutaeal. und der Haut und an seinem Ursprunge vom Abduct. coccygis extern. bedeckt. Er bedeckt einen kleinen, caudalen Abschnitt des Glutaeus medius (x) und den Pyriformis, das Ligamentum tuberoso-et spinoso-sacrum, den Coccygeus, Obturator internus und die Gemelli und mit seiner Endsehne den Ursprung des Quadriceps fem. (Vastus ext.). Er grenzt caudal an den Biceps femoris (z), oral an den Glut. med. (x) und mit der Sehne an den Tensor fasc. latae (y').

An seiner Oberfläche verlaufen Zweige des N. ileo-inguinalis und cutan. fem. ext., ferner zum Teil die Nn. cutanei clunium post.

An seiner Unterfläche befinden sich der N. ischiadicus, die V. und A. ischiadica, die A. caudalis lateralis superficialis, der N. cutan. fem. post., der N. pudendus internus und der N. cutan. clunium inf. und perinaei. (Betr. der Lage zu Nerven s. Fig. 84 u. 85 und zu Gefässen s. Fig. 159.)

Der orale Abschnitt dieses Muskels (s. Fig. 83 caudal von y'), den man bei anderen Tieren und beim Menschen findet, fehlt oder ist mit dem Tensor fasciae latae derart verwachsen und vom aboralen Bauche des Glut. max. so abgespalten, dass man ihn zum Tensor f. l. rechnet.

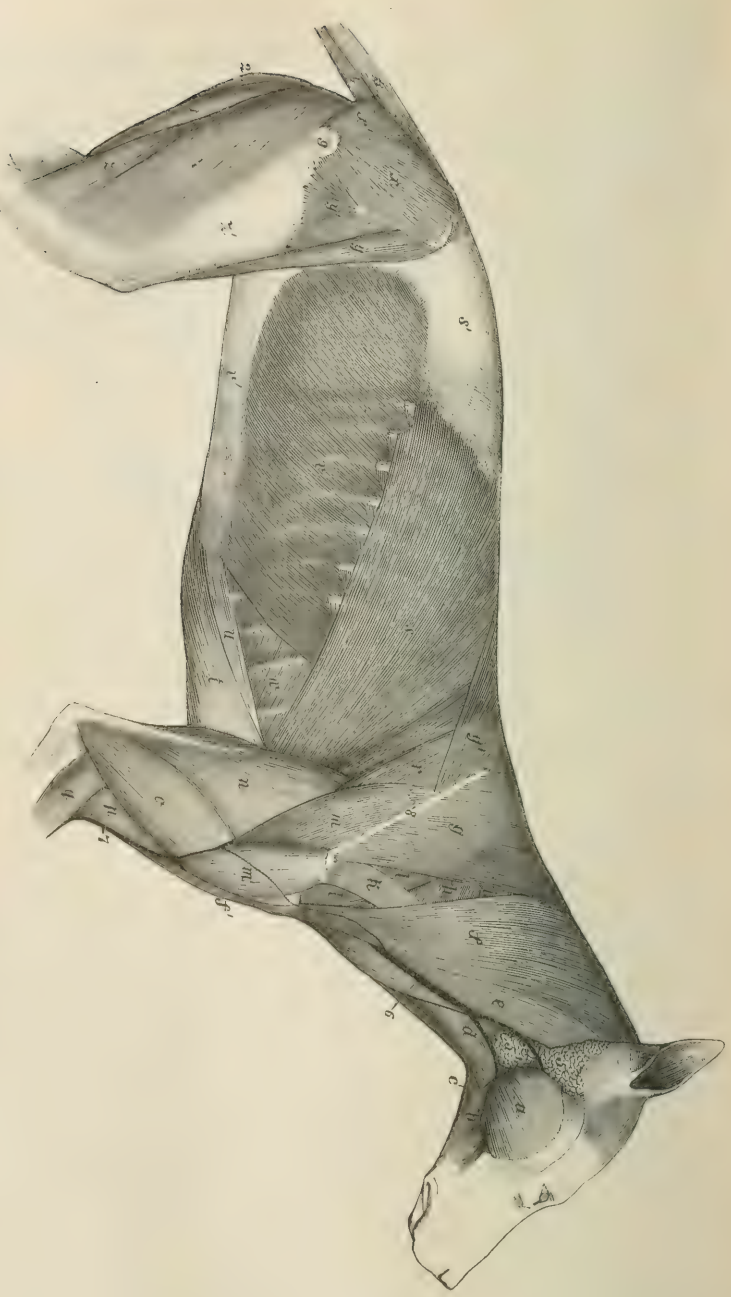

Fig. 88. I. Muskelschicht des ganzen Körpers (Legende s. Fig. 65. S. 176).

Wirkung: Strecker des Pfannengelenkes. Wender des Kniegelenks lateralwärts.

M. glutaeus medius (Fig. 83x). Dieser sehr starke, von Sehnen durchsetzte Muskel liegt auf der Darmbeinschaufel und verdeckt das Ileum. Er entspringt am oralen Darmbeinrande (Crista ossis ilei), auf der lateralen Fläche der ganzen Darmbeinschaufel bis zur Linea arcuata externa sup. (Fig. 82 k) und auf der Ursprungssehne des kürzeren Bauches des M. tensor fasciae latae (y'). Er endet mit einer kurzen, starken Sehne an dem freien Ende des Trochanter major (9) des Femur.

Der Muskel ist bedeckt: von der Fascia glutaeal., die sich in die Rückenlendenbinde, in die Bauch- und Schweifaponeurose fortsetzt, und darüber zum Teil direkt von der Haut, zum Teil (caudal) vom M. glutaeus maximus (x') und am lateralen und oralen Rande von dem Tensor fasciae latae (y, y'); caudal grenzt er an den Levator longus caudae (3). Er bedeckt zum grössten Teil den Glut. minimus (Fig. 86 a), einen Teil des M. pyriformis (Fig. 85_4) und den Knochen.

An seiner Unterfläche liegt zum Teil der N. und die A. glut. sup. und die A. ileo-lumbalis.

Ueber seine Oberfläche verlaufen Zweige des N. cutan. fem. ext. und ileo-inguinal. und der A. und V. abdominalis.

Wirkung: Strecker des Pfannengelenkes, Wender der Kniescheibe medial, Rückführer des Schenkels, Nachschieber des Rumpfes.

Zuweilen spaltet sich vom Glutaeus medius ein schmaler Muskelbauch von dessen medialer Seite ab, der am Ligam. tuberoso-et spinoso-sacrum entspringt und mit einer schwachen Sehne am Trochanter tertius endet. Er ist vom Glut. maximus bedeckt und liegt auf dem Pyriformis.

Tiefere Schicht.

M. glutaeus minimus (Fig. 86 a). Dieser starke, fächerförmige Muskel beginnt an der Linea arcuata ext. sup. (Fig. 82 k) und inf. (Fig. 82 g), an der Spina ossis ischii (Fig. 82 u) und an der lateralen Fläche der Darmbeinsäule. Der Muskel verläuft lateral und geht in eine Sehne aus, die am lateralen, oralen Rande des Trochanter major (3) und an der Linea transversa fem. endet.

Der Muskel liegt in der Tiefe und ist von einer Aponeurose, weiterhin zum Teil vom Glut. med. und zum Teil vom M. piriformis (Fig. 85_4) bedeckt; er liegt auf der Darmbeinsäule, der Gelenkkapsel, dem M. capsularis und dem Ursprunge des Vastus lat. (k) und des Rectus femoris (i). Sein caudaler Rand grenzt an die

Gemelli (b), sein oraler resp. ventraler Rand an den Rect. femor. (i), Sartorius (l) und den Tensor fasciae latae (Fig. 83 y').

Auf seiner lateralen Fläche verläuft zum Teil der N. und die A. glut. sup. und nahe seinem caudalen Rande der N. ischiadicus (Fig. 85).

Wirkung: Strecker und Feststeller des Pfannengelenkes. Rück- und Auswärtsführer des Schenkels und Vorschieber des Rumpfes.

M. piriformis s. pyramidalis (Fig. 85 $_4$). Der kurze, aber ziemlich dicke Muskel liegt zum Teil in dem Becken. Er entspringt

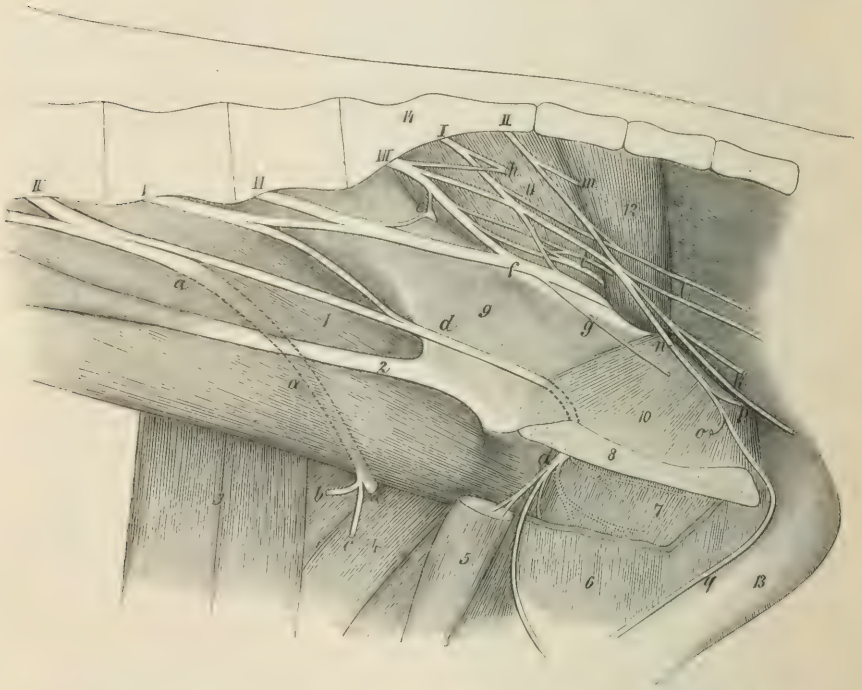

Fig. 84. Plexus sacralis und seine Nerven. IV—VII bezeichnet die ventralen Wurzeln des IV.—VII. Lendennerven, I und II die des 1. und 2. Sacralnerven. a N. cruralis (die punktierte Stelle liegt im M. ileo-psoas), b dessen Ramus anterior, c N. saphenus, d N. obturatorius, e N. glut. sup., f N. ischiadicus, g dessen Zweig für den M. obturator internus, h N. haemorrhoidal. posterior, i Nervi glutaei inferiores, k N. cutan. femoris poster., l Nervi cutan. clunium infer., m Zweig des 2. Sacralnerven für den M. levator ani und coccygeus, n N. pudendus intern., o dessen die Harnröhre begleitender Ast, p N. haemorrhoidalis medius, q N. dorsalis penis. 1 M. ileo-psoas, 2 Sehne des M. psoas parvus, 3 M. sartorius, 4 M. quadriceps fem., 5 M. adductor long., 6 M. gracilis, 7 M. adductor magnus, 8 Symphyse des Beckens, 9 Innenfläche der Darmbeinsäule, 10 M. obturator intern., 11 M. piriformis, 12 M. glutaeus maximus, 13 Penis, 14 Os sacrum.

an der medialen (inneren) Fläche des Lig. tuberoso- et spinoso-sacrum und an der ventralen Fläche des Os sacrum, wendet sich lateral und ventral und geht in eine plattrundliche Sehne aus, welche entweder mit der des M. glut. med. verschmilzt oder gesondert distal neben derselben endet.

Er ist zum Teil vom Glut. max., zum Teil vom Glut. med. und Biceps fem. bedeckt und liegt dem Glut. minim. (3), dem Levator ani und dem Coccygeus auf. Nahe an der Wirbelsäule liegt er am Depressor caud. und ist zum Teil von dem Levator longus caudae bedeckt.

Zwischen seinem oralen Rande und der Incisura ischiadica major treten durch: die A. und Vena glutaea sup. und der N. glut. sup.; an seiner medialen Fläche liegen beide Hauptäste der A. hypogastr. und der Vena hypogastrica, zum Teil die A. und V. caudal. lat. superfic. und die A. sacral. med. und der N. glut. inf., der sich mit dem N. ischiad. um seinen caudalen Rand umschlägt, ferner der Plex. coccygeus und dessen Nerven. (Betr. der Lage zu Nerven s. Fig. 85 u. 84 und zu Gefässen Fig. 159).

Wirkung: Unterstützt die Glutäen.

Tiefste Schicht (ventrale Beckenmuskeln).

M. quadratus femoris (Fig. 86d). Dieser Muskel liegt caudal vom proximalen Ende des Os femoris und ventral vom Os ischii. Er stellt einen kurzen, dicken Muskelkörper dar, der an der ventralen Fläche des Tuber ischii (2) entspringt und am caudalen resp. ventralen Rande des Obturator externus im schwachen Bogen nach der Fossa trochanterica verläuft und sich an deren distalem Ende anheftet.

Medial liegt der Muskel distal am Adductor magnus femoris (h) und dem Obturator externus resp. zwischen beiden und ist lateral vom M. biceps femoris (Fig. 83z) bedeckt. Proximal (dorsal) grenzt er an die Gemelli (b) und an den Femur und caudal an den Semitendinosus (g).

Ueber seine laterale Fläche verlaufen die A. und V. ischiad. und der N. ischiadicus und Zweige dieser (Fig. 85).

Wirkung: Vorführer des Schenkels. Ueberzieher der Schwerlinie. Träger des N. ischiadicus.

Mm. gemelli (Fig. 86b). Sie stellen einen platten Muskelkörper dar, der zwischen dem lateralen Aste des Os ischii und dem proximalen Drittel des Femur liegt. Er entspringt von dem lateralen Sitzbeinaste an der Incisura ischiadica minor und endet in der Fossa trochanterica proximal vom Quadratus (d). Auf

seiner dorsalen resp. lateralen Fläche liegt die platte Sehne des Obturator internus (c) und darüber der Biceps femoris (Fig. 83 z). Er liegt auf einem kleinen Teile des Obturator externus. Mit seinem oralen (dorsalen) Rande grenzt er an den Glutäus minimus (a) und mit dem caudalen (ventralen) an den Quadratus (d).

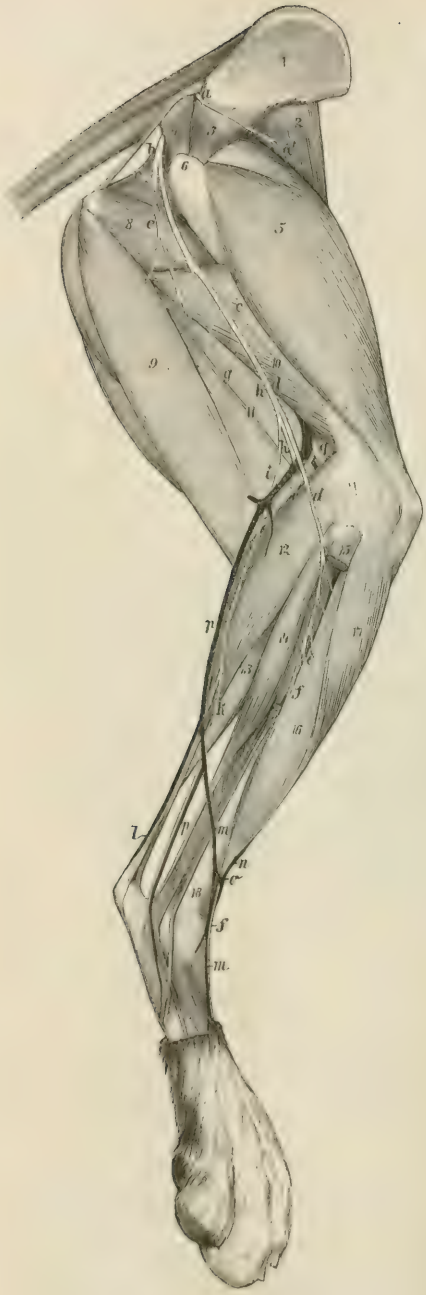

Fig. 85. Verbreitungsgebiet des N. ischiadicus; Venae saphenae. a N. glutaeus sup., a' dessen End-Aeste für den M. tensor fasciae latae, b N. ischiadicus, c dessen Rami musculares (die in den M. biceps femoris eindringenden Aeste mussten abgeschnitten werden), d N. peroneus, e dessen Ramus prof., f dessen Ramus superf., g N. cutaneus crur. post., h N. tibialis, i N. cutan. femor. post. long., k dessen oraler, l dessen aboraler Ast, m gemeinsamer Stamm der 3 Vv. digitor. commun. dorsales, n V. saphena magna, o Ramus communicans zwischen m und n, p V. saphena parva, q A. poplitaea, r Zweig der A. femor. poster. inf. 1 Becken, 2 M. sartorius, 3 M. glutaeus minimus, 4 M. glutaeus piriformis, 5 M. vastus ext., 6 Trochanter major des Femur, 7 Mm. gemelli, 8 M. quadratus femoris, 9 M. semitendinosus, 10 M. adductor magnus, 11 M. semimembranosus, 12 M. gastrocnemius ext., 13 M. flexor digitor. sublim., 14 M. flexor digitor. prof., 15 M. peroneus longus (ein Teil ist herausgeschnitten), 16 M. extens. digitor. pedis long., 17 M. tibialis anticus, 18 distales Ende der Tibia.

Ueber seine dorsale (laterale) Fläche verläuft der N. ischiad. und die A. und V. ischiadica und deren Aeste (s. Fig. 85).

Wirkung: Vorführer und Dreher des Schenkels. Träger des N. ischiad.

M. obturator externus. Es ist ein fächerförmiger Muskel, der das Foramen obturatum von der ventralen Seite bedeckt. Er entspringt am Rande und in der Umgebung des genannten Loches, an der ventralen Seite des Os pubis und ischii.

Seine Fasern konvergieren nach der Incisura ischiadica minor zu, indem dabei der anfangs ganz platte Muskelkörper allmählich dicker wird und sich schliesslich in der Umdrehergrube anheftet.

Der Muskel ist lateral bedeckt von den Gemelli und dem Quadratus fem. — Ventral liegt er auf dem Adductor magnus. An der Symphyse grenzt er an den Ursprung des Gracilis und oral und lateral an das Coxalgelenk.

Nahe seinem oralen Rande durchbohrt ihn der N. obturatorius und kleine Zweige der A. femor. profunda.

Wirkung: Vorführer des Schenkels mit lateral gedrehtem Knie. Seitwärtsführer des Rumpfes.

B. Muskeln des Oberschenkels (Femur).

Das Os femoris wird vollständig von Muskeln umhüllt, nur das proximale Ende bleibt zum Teil frei von ihnen. Man kann die Muskeln des Oberschenkels, deren Wirkung sich wesentlich auf den Unterschenkel, weniger auf den Oberschenkel erstreckt, in vier Gruppen, in laterale, mediale, orale und caudale einteilen.

Zu den lateralen Muskeln gehört der Biceps fem. und der Vastus lat., der letztere wird unter der Gruppe „orale Muskeln", da er auch oral liegt, abgehandelt. Die caudalen Muskeln werden durch die sogen. Hinterbackenmuskeln (Semimembranosus, Semitendinosus und Biceps femoris) repräsentiert. Diese Muskeln entspringen an dem Sitzbeine, und zwar am Tuber ossis ischii und nur zum Teil auch am Ligam. tuberoso-et spinoso-sacrum und verlaufen im Bogen gegen das Kniegelenk und gegen das proximale Ende des Unterschenkels. Sie bilden eine gewaltige Muskelmasse, die, ebenso wie die laterale Gruppe, vom N. ischiadicus, also vom Plexus sacralis, innerviert wird. Zur oralen Gruppe gehören der distale Teil des Tensor fasciae latae (s. S. 228) und dessen Sehne, der orale Kopf des Sartorius und der Quadriceps femoris.

Sie werden, abgesehen vom Tensor, der vom Glut. sup. Zweige erhält, vom N. cruralis innerviert. Die mediale Gruppe wird gebildet vom aboralen Kopfe des Sartorius und der sog. Adductorengruppe. Sie werden vom N. obturatorius innerviert.

1. Muskeln an der caudalen Fläche (Beugefläche) des Oberschenkels (Hinterbackenmuskeln).

a) Caudale und laterale Lage.

M. biceps femoris (Fig. 83 z, z). Dieser dicke und lange Muskel bildet den lateralen, caudalen Teil der sog. Hinterbacke und liegt wesentlich lateral vom Femur; er reicht vom Becken bis fast zur Mitte der Tibia. Er entspringt mit einem starken Kopfe an dem Ligam. tuberoso- et spinoso-sacrum und am Sitzbeinhöcker und mit einem schwächeren Kopfe ebenfalls am Tuber ischii, aber medial vom stärkeren Kopfe. Die beiden Köpfe verschmelzen bald mit einander und bilden einen Muskelkörper, der, während seine Muskelfasern divergieren, sich etwas lateral wendet und im Bogen gegen das Kniegelenk und die Tibia bis fast zur Mitte derselben verläuft und in eine breite Aponeurose ausgeht, die sich an das Ligam. laterale des Kniegelenkes, an die Kniescheibe und die Crista tibiae befestigt, im Uebrigen aber in die Unterschenkelfascie und die Fascia lata übergeht. — Aus der medialen Fläche des Muskelrandes geht noch ein Sehnenblatt hervor, das, fusswärts laufend, sich gegen das distale Drittel des Unterschenkels hin mit einem Sehnenblatte des Semitendinosus verbindet und so eine stärkere Sehne bildet (Fig. 81 s), die an der Unterseite der Achillessehne liegt und neben dieser am medialen Rande des Fersenbeines endet.

Der Biceps ist bedeckt von einer Aponeurose und von der Haut. Er bedeckt einen Teil des Lig. tuberoso- et spinoso-sacrum (Fig. 86_1), das Tuber ischii (Fig. 86_2), die Sehne des Obturator internus (Fig. 86 c), die Gemelli (Fig. 86 b), einen Teil des Piriformis (Fig. 85_1), den Quadratus femoris (Fig. 86 d), weiterhin die laterale Oberschenkelfläche und die in dem Beugedreiecke zwischen Femur, Tuber ischii und proximalem Tibiaende gelegenen Muskeln: Adductor magnus fem. (Fig. 86 h), Semimembranosus (Fig. 86 e′, e″), Adductor cruris, einen Teil des Vastus lateralis (Fig. 86 k) und die Kniekehlenlymphdrüsen und mit seiner Endsehne das Kniegelenk

und die Ursprungsteile der Zehenstrecker und -Beuger und des Gastrocn. later. (Fig. 86 m, o, p, s u. t). Aus seinem oralen resp. proximalen Rande, der an

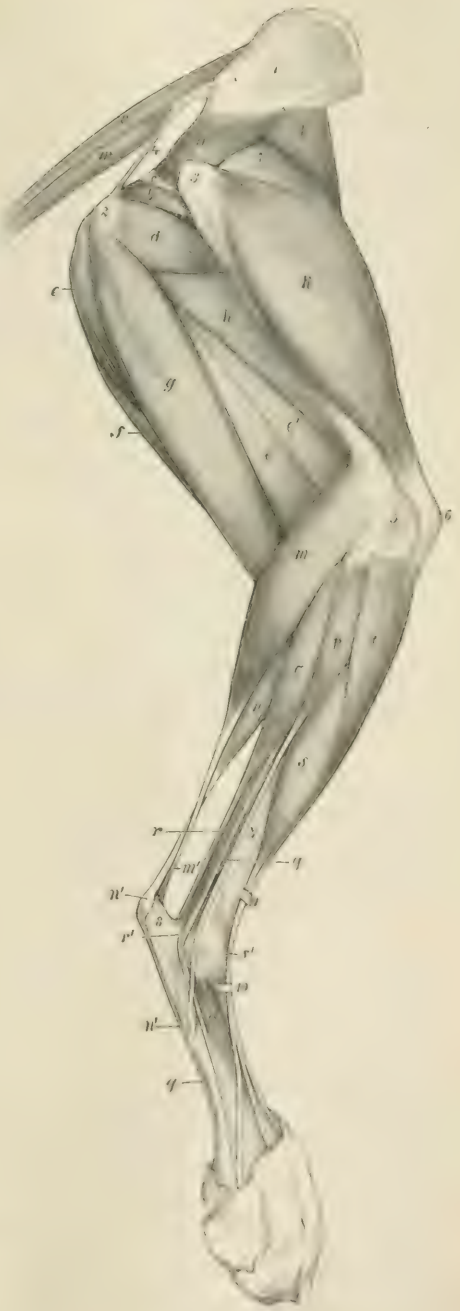

Fig. 86. Muskeln der Becken-Extremität (von der lateralen Seite gesehen). Der M. biceps femoris (Fig. 83 z), glutaeus maxim. und medius (Fig. 83 x' und x) und der Tensor fasciae lat. (Fig. 83 y und y') sind entfernt. a M. glutaeus minimus, b Mm. gemelli, c Sehne des M. obturator intern., d M. quadratus femoris, e M. semimembranosus, e' dessen proximaler (oraler) Bauch und e'' dessen distaler (aboraler) Bauch, f M. gracilis, g M. semitendinosus, h M. adductor magnus et brevis, i M. rectus femoris, k M. vastus lateralis, l M. sartorius, oraler (lateraler) Bauch, m M. gastrocnem. lateralis, n M. flexor digitorum sublimis, n' dessen Sehne, o M. flexor digitor. profund., p M. peroneus longus, q Sehne des M. peroneus tertius, r M. peroneus brevis, r' dessen Sehne, s M. extens. digit. ped. longus, s' dessen Sehne, t M. tibialis anticus, u M. extensor digitor. commun. brevis. 1 Laterale Fläche der Darmbeinschaufel. 2 Tuber ischii, 3 Trochant. maj. oss. femor., 4 Lig. tuberoso- et spinoso-sacrum, 5 Condylus lateralis oss. femor., 6 Patella, 7 Tibia, 8 Calcaneus, 9 proximales Ringband für die Sehnen des M. tibialis anticus und M. extens. digitor. ped. long., 10 distales Ringband für die Sehne des letzteren.

den M. vast. later. (Fig. 86 m), glut. max. (x′) und pirif. (Fig. 85₄) grenzt, geht eine Fascie als Fortsetzung der den Muskel überziehenden Aponeurose hervor (z′), die mit der von den Glutäen (x, x′) und dem Tensor fasc. lat. (y′) stammenden verschmilzt und in die Fascia lata übergeht. Am caudalen resp. distalen Rande geht die Biceps-Aponeurose in die des Semitendinosus (ı), an welchen Muskel der Biceps hier angrenzt, und in die Unterschenkelfascie über.

An der Oberfläche des Muskels verlaufen Aeste der A. ischiad. und des N. cutaneus femoris externus; an seiner Unterfläche liegen die A. glutaea superior, der N. ischiadicus und der Anfang des N. tibialis und peroneus, die Endabschnitte der A. und V. femoralis (poplitaea), starke Muskelzweige, die Hauptzweige der A. femoral. postica inf., der N. cutan. crur. post. und cutan. femoris post. longus, die Vena saphena parva. Unter seiner Endsehne liegt der N. peroneus. (Betr. der Lage zu Gefässen und Nerven s. Fig. 85.)

Wirkung: Strecker und Beuger des Kniegelenkes, Strecker des Tarsalgelenkes, Vorschieber des Rumpfes, Rückführer des Schenkels mit lateral gerichtetem Knie.

M. abductor cruris. Es ist ein dünner, bandförmiger Muskel, welcher mit seinem proximalen Teile zwischen dem Biceps femoris einerseits und dem Semimembranosus und Adductor magnus andererseits und mit seinem distalen Teile (im proximalen Drittel des Unterschenkels) zwischen M. biceps und semitendinosus liegt. Er stellt also eine tiefe Lage der Hinterbackenmuskeln dar, entspringt mit einer dünnen Sehne am Lig. tuberoso-et spinoso-sacrum und verläuft zwischen dem medialen Rande des aboralen Teiles des Biceps und dem Adductor magnus tarsalwärts; am distalen Drittel des Oberschenkels tritt er auf die laterale Fläche des Gastrocn. lat. und verschmilzt mit dem Biceps fem. so, dass er dessen caudalen Rand darstellt. Seine Sehne verschmilzt mit der des Biceps.

Er bedeckt die Kniekehlendrüsen und liegt distal dem Gastrocnemius lateralis auf. Er ist medial vom Quadratus fem., Semimembranosus, Semitendinosus und Adductor femoris und lateral vom Biceps bedeckt.

Mit dem Muskel verläuft der N. cutan. cruris posterior. An seiner Unterfläche liegen zum Teil Zweige der A. ischiad. und des Nerv. ischiad., der A. fem. post. inf. und die V. saphena parva und zum Teil der Nervus cutaneus longus fem. posterior (suralis).

b) Caudale und **mediale** Lage.

M. semitendinosus (Fig. 86 g). Es ist ein langer, fleischiger, viereckig-rundlicher Muskel, der zwischen dem lateral von ihm befindlichen Biceps und dem medial von ihm liegenden Semimem-

branosus (e, e′, e″) in dem caudalen Teile der Hinterbacke liegt, und zwar im Bogen zwischen Sitzbein und proximalem Teile des Unterschenkels. Mit seiner proximalen Partie liegt er lateral, mit der mittleren caudal und mit der distalen medial am Schenkel; er bildet zum Teil die caudale Oberschenkelcontour. Er entspringt am Tuber oss. isch. ($_2$) zwischen dem M. biceps fem. (Fig. 83 z) und semimembr. (e), geht am caudalen Rande des Biceps fem. fusswärts und tritt in der Höhe des Kniegelenkes an die mediale Seite (Fig. 81 o); er liegt jetzt am caudalen Rande des Semimembran. (e″) und an der medialen Seite des Gastrocn. (Fig. 81 q′), über welch' letzteren er im fast rechten Winkel hinweggeht, um eine kräftige Sehne zu bilden, die zum Teil an der medialen Fläche der Tibia (Fig. 81 $_6$) und an der Crista tibiae endet, zum Teil in die Unterschenkelfascie resp. die Aponeurose des M. gastrocnemius medial. ausstrahlt. Ein Teil der Sehne setzt sich distal fort und verbindet sich mit einem Sehnenblatte des Biceps fem. (s. diesen) zu einer Sehne, die vereint am Calcaneus endet (Fig. 81 s).

Der Muskel ist grossen Teils nur von der Aponeurose und der Haut bedeckt; er stösst oral und lateral an den Biceps fem. und in seiner distalen Hälfte an den Semimembranosus (e″), er grenzt medial an den Semimembran. (e), distal an den Gracilis (f). Seine Endpartie ist lateral natürlich vom M. gastrocnemius (m) und dem Unterschenkel bedeckt.

Zwischen ihm und dem Biceps liegen am caudalen Rande der Gastrocnemii die Kniekehllymphdrüsen und Zweige der A. femoral. postica inf., die Vena saphena parva, der N. cutaneus longus posterior femoris und der N. cutan. cruris post. Ueber die mediale Fläche des Muskels läuft nahe dessen Ende A., V. und N. saph. — An seinem oralen Rande treten Zweige des N. und der A. ischiad. ein. (Betr. der Lage zu Gefässen und Nerven s. Fig. 85.)

Wirkung: Beuger des Kniegelenkes, Rückführer des Schenkels, Vorschieber des Rumpfes.

M. semimembranosus (Fig. 86 e, e′, e″, Fig. 87 e, e′). Dieser Muskel ist lang, fleischig, rundlich viereckig; er hilft die Hinterbacke bilden und stellt mit seinem proximalen Teile die caudale Contour derselben dar. Er liegt im Bogen zwischen Tuber isch. (Fig. 86 $_1$) und Kniegelenk (Fig. 87 $_3$) und ist zweiköpfig. Lateral liegt ihm der Biceps (Fig. 83 z) und der Semitendinosus (Fig. 86 g), medial der Gracilis (Fig. 81 n) an. Er entspringt am medialen Teile des Tuber isch., resp. des Angulus lateralis oss. isch. und trennt sich dann in zwei Bäuche, welche dicht an einander liegen; der orale

Kopf ist stärker als der aborale; die Sehnen beider verschmelzen zum Teil mit einander. Der proximale (orale) Bauch (Fig. 86 e′ und Fig. 87 e) inseriert sich zum Teil distal am Femur (mit dem Adduct. long. gemeinsam), zum Teil an dem medialen Sesambeine; ausserdem bildet er eine Sehnenplatte, die in die Aponeurose des Vast. medial. (Fig. 87 a) übergeht. Der distale (caudale) Bauch (Fig. 86 e″ und Fig. 87 e′) geht mit seiner dünnen Sehne unter das mediale Seitenband des Kniegelenkes und inseriert sich medial am Gelenkrande (Margo infraglenoidalis) der Tibia.

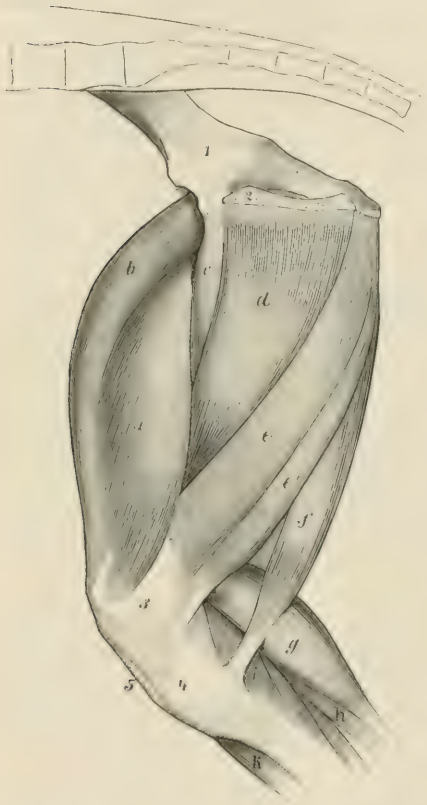

Fig. 87. 2. Schicht der am Femur gelegenen Muskeln (von der medialen Seite gesehen). a M. vastus medial., b M. rectus femoris, c M. adductor longus, d M. adductor magnus et brevis, e M. semimembranosus, proximaler (oraler) Bauch und e′ dessen distaler (aboraler) Bauch, f M. semitendinosus, g M. gastrocnem. medialis, h M. flexor digitor. sublimis, i M. poplitaeus, k M. tibialis anticus. 1 Mediale Fläche des Beckens, 2 Becken-Symphyse (durchschnitten), 3 Condylus medial. oss. femor., 4 Mediale Fläche der Crista tibiae, 5 Ligament. patell.

Der Muskel ist bedeckt: lateral vom Biceps (Fig. 83 z), Semitendinosus (Fig. 86 g) und nahe seinem Ende vom Gastrocn. (Fig. 86 m), medial zum grössten Teile vom Gracilis (Fig. 81 n) und gegen sein Ende etwas vom Sartorius (Fig. 81 h′). An seinem Ursprunge grenzt er medial an den Ischiocavernosus. Der orale Rand grenzt an den Adductor magn. fem. (Fig. 86 h), der aborale an den Semitendinosus und gegen sein Ende an den Gastrocn. medialis (Fig. 87 g).

Ueber die mediale Fläche des Muskels verlaufen die A. und V. fem. post. sup. und media und nahe seinem Ende die A. und V. saph. und der N. saphenus (Fig. 89). An der lateralen Fläche liegen der

N. ischiad. mit dem N. peroneus und tibialis, der N. cutan. crur. post. und nahe seinem Ende die A. und V. poplitäa, Zweige der A. fem. post. inf., die V. saphena parva und zum Teil der N. cut. fem. post. long. (Fig. 85).

Wirkung: Rückführer des Schenkels mit adduciertem Knie. Vorschieber des Rumpfes. Strecker des Kniegelenkes.

2. Muskeln an der oralen (dorsalen) Seite des Femur.

Erste Schicht.

M. sartorius (Fig. 81 h, h'). Dieser Muskel liegt nur zum Teil oral, zum grossen Teile aber medial. Er bildet einen breiten, platten und langen Muskelbauch, der in der Regel in zwei deutliche, meist mit ihren Rändern an einander liegende, selten getrennte Köpfe (h u. h') zerfällt und von der Darmbeinschaufel bis an das proximale Ende des Unterschenkels reicht. Die beiden Köpfe entspringen neben einander an dem lateralen Darmbeinwinkel und der oralen Hälfte des ventralen Darmbeinrandes, die mediale Portion nur an letzterem. Der orale und laterale Kopf (h) läuft am oralen Oberschenkelrande, dessen Grundlage er (zum Teil mit dem Tensor) bildet, kniewärts, tritt nahe der Patella ganz an die mediale Seite und geht in eine breite Sehne aus, die zum Teil medial an der Patella endet, zum Teil mit der des medialen Kopfes verschmilzt. Er liegt wesentlich auf dem Rectus femoris (i) und grenzt mit seinem Ursprungsdrittel lateral an den Tensor fasc. latae. Der mediale Kopf läuft an der medialen Schenkelfläche cruralwärts und liegt dabei auf dem Vastus medialis (k) und bildet eine breite Sehne, die zum Teil mit der des Gracilis (n) und Semimembranosus (p) und der des oralen Kopfes verschmilzt und in die Fascia cruris und die F. lata übergeht, zum Teil an der medialen Fläche des proximalen Endstückes der Tibia (6) endet.

Der Sartorius liegt grössten Teiles direkt unter der Haut, nur mit seinem dorsalen (proximalen) Abschnitte liegt er zum Teil medial den Bauchmuskeln und dem Ileo-psoas (a) an, die ihn verdecken; er bedeckt den Rectus femoris (i) und Vastus medialis (k) und mit seinem Endabschnitte das Ende des Semimembranosus (p) und Gracilis (n). Lateral und oral grenzt er an den Tensor f. l.; der mediale, caudale Rand ist frei, bildet die orale Begrenzung der Fossa ileo-pectinea und liegt auf dem Rectus fem. (i), dem Vast. med. (k), dem Ende des Adductor magn. fem. (m), des Semimembr. (p) und Gracilis (n).

An seiner Unterfläche liegen die A. und V. fem. ant., die A. und V. articularis genu suprema, proximal noch der Ramus ant. des N. cruralis und zum Teil der N. glutaeus sup., distal der N. saphenus und viele kleine Arterienzweige, die in den Vastus med. eintreten. Sein caudaler Rand stösst an die A. und V. femoralis und den N. saphenus so, dass die A. fem. meist zum Teil von ihm bedeckt wird. (Betr. der Lage der Gefässe und Nerven s. Fig. 89.)

Wirkung: Vorführer und Adductor des freien Schenkels.

Zweite Schicht.

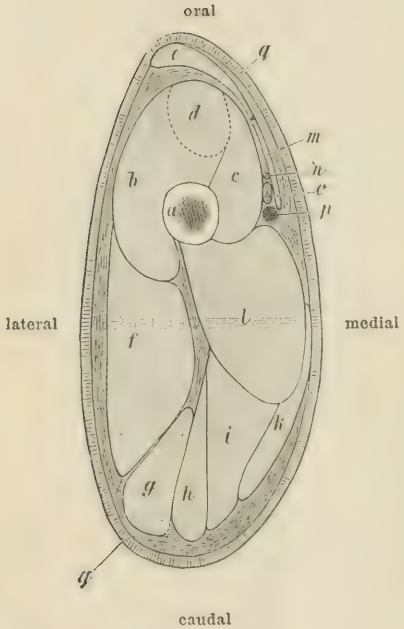

Fig. 88. Querschnitt durch die Becken-Extremität (der Schnitt ist in der Mitte des Femur und im rechten Winkel zum Knochen geführt). a Femur, b M. vastus lateralis (und cruralis), c M. vastus medialis, d M. rectus femoris, e M. sartorius, oraler (lateraler) Kopf, f M. biceps femoris, g M. semitendinosus, h M. semimembranosus, distaler (aboraler) Bauch, i dessen proximaler (oraler) Bauch, k M. gracilis, l M. adductor magnus et brevis, m M. sartorius, aboraler (medialer) Kopf, n N. saphenus, o A. femoralis, p V. femoralis, q Haut.

M. quadriceps fem. s. extensor cruris femoris quadriceps (Fig. 86 i und k und Fig. 87 a und b). Dieser gewaltige Muskel bedeckt die laterale, mediale und dorsale Fläche des Os femoris, vom proximalen bis zum distalen Ende. Er geht distal in eine Sehne aus, welche die Patella als Sesambein in sich aufnimmt und dann an der Crista tibiae als Lig. patellae endet. Sie sendet auch Fortsetzungen an die umliegenden Aponeurosen. Der Muskelkörper kann in 3—4 Köpfe zerlegt werden, von denen der eine, der Rectus femoris, oral, der zweite (laterale), Vastus externus, lateral, der dritte (mediale), Vastus internus, medial am Os femoris liegt. Zuweilen ist mitten zwischen beiden Vasti und bedeckt von dem Rectus fem., als tiefste Schicht, noch ein Muskelbauch abzutrennen, der die orale Femurfläche direkt bedeckt und vom Rectus und den oralen Teilen der Vasti

bedeckt wird. Dieser Muskelbauch wird als M. cruralis bezeichnet.

α) **M. rectus femoris** (Fig. 86 i und Fig. 87 b). Der rundliche, oral am Femur liegende Muskelbauch entspringt mit einer starken Anfangssehne an der Eminentia ileo-pubica des Ileum (Fig. 82 n) und reicht bis nahe an die Patella, wo er in eine Sehne ausgeht, die an die Patella herantritt. Er ist oral von der Fascia lata und der Haut überzogen, liegt zwischen dem Vast. int. (Fig. 87 a) und ext. (Fig. 86 k), beide aber oral überragend. An seinem Ursprungsteile (Fig. 86 i) wird er lateral zum Teil vom Glut. minimus (Fig. 86 a), zum Teil vom Tensor fasc. latae, zum Teil vom Capsularis und medial vom Ileo-psoas (Fig. 81 a) bedeckt. Auf seiner vom Vastus freien, medialen Fläche liegt der Sartorius (Fig. 81 h, h'). Er ist zuweilen mit dem Vast. ext. und mit dem Cruralis verschmolzen.

Medial geht quer über seinen Ursprungsteil hinweg die A. und V. femor. ant. mit dem Ram. ant. des N. cruralis; weiter distal liegt an dieser Fläche die A. und V. femoralis, der N. saphenus und cruralis und caudal und proximal die A. circumflexa fem. externa. (Betr. der Lage zu Gefässen und Nerven s. Fig. 89.)

β) **M. vastus medialis s. internus** (Fig. 87 a). Der lange, breite Muskelbauch entspringt am Femur, ganz nahe dem Caput und zum Teil am Labium mediale der Linea aspera. Nahe dem Kniegelenke geht er in eine breite Sehne aus, die zum Teil an die Patella tritt, zum Teil aber am Epicondylus medialis oss. femoris endet und dabei zum Teil mit der Sehne des Semimembranosus (e, e') und Add. magn. (d) verschmilzt.

Der Muskel liegt direkt auf dem Knochen und grenzt in der Tiefe an den Cruralis resp. den Vastus lateralis. Er stösst lateral und oral an den Rectus femoris (b) und medial mit seinem Ursprungsteile an den Ileo-psoas (Fig. 81 a). Oral und medial liegt er am Sartorius (Fig. 81 h, h') und caudal am Adduct. long. (c) und Adduct. magnus (d); im übrigen ist er von der Fascia lata überzogen.

An seiner medialen Fläche liegt die A. und V. femoralis, der N. saphenus, die A. circumflexa fem. int. und nahe seinem Ende die A. und V. artic. genu suprema mit einem Zweige des N. saphenus. An seinem oralen Rande treten nahe seinem Ursprunge die A. und V. circumfl. fem. ext. und der N. cruralis ein. (Zur Lage der Gefässe und Nerven s. Fig. 89.)

γ) **M. vastus lateralis s. externus** (Fig. 86 k). Es ist der stärkste Kopf des M. quadriceps fem.; sein Muskelbauch ist lang und breit. Er entspringt an der Linea transversa oss. femor. (Fig. 88 a S. 244 e),

an den rauhen Linien an der lateralen Fläche des proximalen Teiles des Femur und an dem Labium ext. der Linea aspera. Nahe dem Kniegelenke geht er in eine breite Aponeurose aus, die an die Patella tritt und teils mit der des M. plantar. u. Gastrocn. lat. verschmilzt.



Fig. 88a. Femur (von der oralen Seite gesehen; Legende s. Fig. 40, S. 104.)

Der Muskel ist bedeckt an seinem Ursprunge vom Glutaeus maximus (Fig. 83 x′) und vom Tensor fasc. latae (Fig. 83 y, y′), nahe seinem caudalen Rande ausserdem in geringem Grade vom Biceps femoris (Fig. 83 z); im übrigen ist er von der starken Fascia lata (Fig. 83 z′) überzogen, die sich zwischen ihm und M. biceps einsenkt und am Femur befestigt; über der Aponeurose liegt die Haut. Der Muskel bedeckt den Knochen, den Rectus fem. (i), den Vastus internus und am Ursprunge zum Teil den M. capsularis. Caudal grenzt der Muskel an den M. biceps fem. und an den Adductor magnus (h). An seinem Ursprunge stösst er mit dem Glut. minimus (a) zusammen. Im distalen Drittel verschmilzt er mit dem Rect. fem.

Er wird von Aesten der A. circumflexa femor. ext. und des N. cruralis und einem Sehnenzuge durchzogen. Ueber seine laterale Fläche verlaufen Zweige des N. cutan. fem. extern. und der A. und V. abdom.

Einen M. cruralis vermochten wir in der Regel nicht nachzuweisen (s. oben).

Wirkung des gesammten Quadriceps: Strecker des Kniegelenkes, Vorführer des Schenkels, Anspanner der Fascia cruris.

M. capsularis. Ein platter, schmaler, blasser Muskel, der, am Collum femoris beginnend, über die laterale Fläche des Coxalgelenkes hinweg dorsal und oral läuft und sich direkt neben der Sehne des M. rectus femoris am Pfannenrande anheftet. Er bedeckt das Gelenk und die Sehne des M. rectus femoris und ist bedeckt vom Vastus externus und Glutaeus minimus.

3. Muskeln an der medialen Seite des Oberschenkels (Fig. 81).

Diese Muskeln füllen, abgesehen von einem medianen Spalte, den Raum zwischen dem Beckenboden und dem Oberschenkel aus. Man nennt sie wegen ihrer Wirkung auch die Ad-

ductoren-Gruppe. Sie werden wesentlich vom N. obturatorius innerviert und bilden eine **oberflächliche** und eine **tiefe** Lage. Die letztere wird vom Adductor longus (l) und Adductor magnus et brevis (m) gebildet; als tiefste Schicht folgt ihnen der Obturator externus und Quadratus femoris, die bei den Hüftmuskeln besprochen sind. Die oberflächliche Lage wird vom Sartorius (h, h'), der an der oralen, und dem Gracilis (n), der an der caudalen Partie der medialen Fläche liegt, hergestellt. Zwischen beiden bleibt ein langer, dreieckiger, flacher Raum. In der caudalen Hälfte des letzteren kommen die Muskeln der zweiten, **tiefen** Lage (l, m) zum Vorscheine und ragen also in die oberflächliche Schicht hinein. Dies ist namentlich mit dem Adduct. long. (l) der Fall, den man auch zur oberflächlichen Schicht rechnen kann. Die orale, tiefere Partie dieses Raumes, die einerseits vom Sartorius (h'), andererseits vom Adductor longus (l) und Adductor magnus et brevis (m) begrenzt wird, stellt die **Fossa ileo-pectinea** (s. diese) dar. — Nach dem Abziehen der Haut bemerkt man dementsprechend an der medialen Fläche des Oberschenkels vom oralen gegen den caudalen Rand gerechnet: 1. den M. sartorius (h, h'), 2. die Fossa ileo-pectinea (s. unten), 3. den Adductor longus (l) und Adductor magnus et brevis (m), 4. den M. gracilis (n) und 5. einen schmalen Rand vom M. semitendinosus (o).

Die Fossa ileo-pectinea und der Annulus cruralis (Fig. 81).

Die Fossa ileo-pectinea hom. wird beim Hunde durch eine lange, dreieckige, flache Vertiefung an der medialen Fläche des Oberschenkels ersetzt; dieselbe wird auf der oralen Seite vom M. sartorius (h'), auf der aboralen vom Adductor longus (l) und Adductor magnus et brevis (m) und dorsal vom M. ileo-psoas (a) begrenzt; fusswärts laufen die Ränder des M. sartorius einer- und des Adductor long. und Adduct. magnus et brevis andererseits im spitzen Winkel zusammen. In der Fossa kommen zum Vorschein, d. h. bilden deren Boden, Teile des Rect. femor. (i) und des Vast. medialis (k). — Die Fossa wird ausgefüllt durch Fett, Nerven (N. cruralis u. saphenus) und Gefässe (A. u. V. femoralis [s. Fig. 89]). Distal wird die Grube flacher und enger und setzt sich bis unter den Adductor magnus (m) und den Semimembranosus (p) fort (Hunters Kanal, in welchem die Femoral-Gefässe liegen).

Die Fossa ileopectinea ist von der Fascia femoralis überdeckt. Am distalen Ende wird die letztere von Gefässen und namentlich von der A. und V. saphena durchbohrt; die hierdurch entstehende Lücke stellt den Annulus cruralis externus dar.

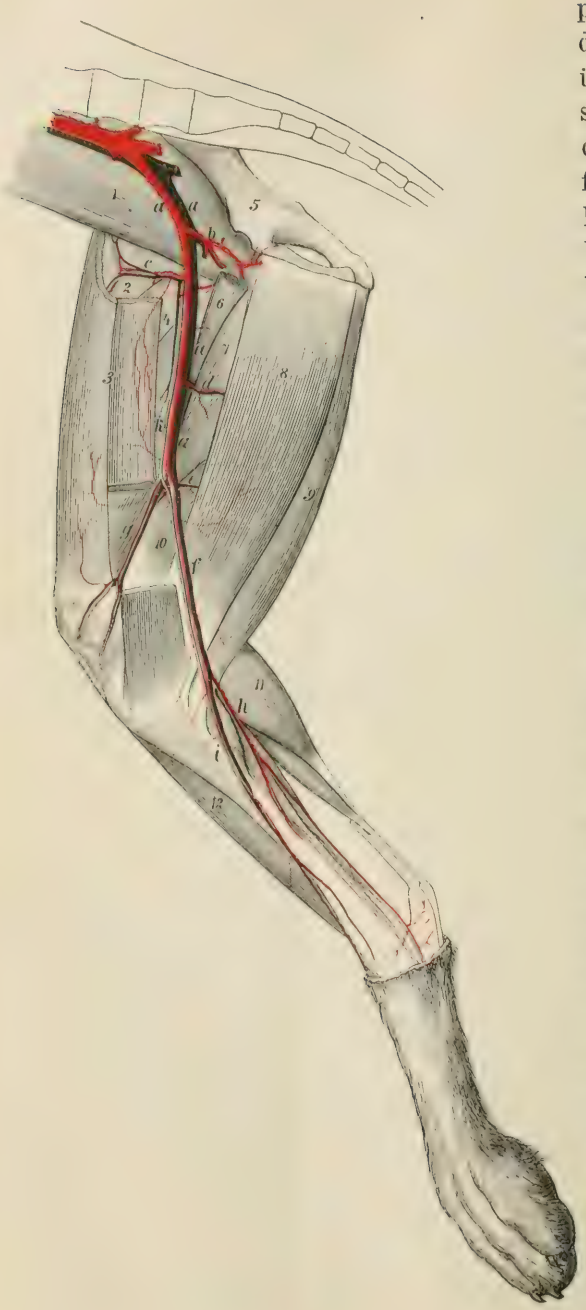

Fig. 89. Verzweigung der A. und V. femoralis. a A. und V. femoralis, b A. profunda femoris mit ihren Aesten und den entspr. Venen, c A. u. V. femor. anter. mit dem Ramus anter. n. cruralis, d A. u. V. femoral. postica sup., e A. u. V. femoral. postica media, f A., V. u. N. saphen., g A. u. V. articular. genu suprema mit einem Zweige des N. saphenus, h plantarer und i dorsaler Ast der A. u. V. saphena, k N. saphenus. 1 M. ileopsoas, 2 M. tensor fasciae latae, 3 M. sartorius, 4 M. quadriceps, 5 Os ileum, 6 M. adductor longus, 7 M. adductor magnus, 8 M. gracilis, 9 M. semitendinosus, 10 M. semimembranosus, 11 Mm. gastrocnemii, 12 M. tibialis anticus.

Erste Schicht.

M. gracilis (Fig. 92n). Der Muskel ist breit und bis auf den caudalen dicken Teil platt und bildet die oberflächlichste Muskellage am caudalen Teile der medialen Oberschenkelfläche. Er entspringt an und neben der Symphysis ossium isch., am caudalen Rande des Sitzbeines und an der Sehne des Adductor fem. magnus (m); sein Muskelbauch geht in der Höhe des Kniegelenkes in eine breite Sehnenplatte aus, die sich an der medialen Fläche der Crista tibiae (t_6) anheftet und mit der Sehne des Sartorius (h'), des Semimembranosus (p) und zum Teil mit der des Adduct. longus (l) verschmilzt.

Der Muskel ist von der Haut und einer Aponeurose bedeckt. Er liegt lateral auf einem Teile des Adduct. magn. (m), Semimembranosus (p) und Semitendinosus (o). Sein oraler Rand liegt frei und zwar auf den beiden zuerst genannten Muskeln, distal grenzt er bisweilen an den M. sartorius. Der aborale Rand liegt auf dem Semitendinosus (o); distal stösst der Muskel an den Sartorius (h') und proximal mit dem oralen Rande an den Adductor longus (l). Medial grenzt er mit seinem Ursprungsteile an den Samenstrang, den Penis, die Inguinaldrüsen und die Penisgefässe (A. und V. pudenda ext.).

Ueber die Oberfläche seiner Sehne verläuft die A. und V. saphena und der N. saphenus, an seiner Unter- (lateralen) Fläche liegen die A. und V. fem. post. sup. und med. und Zweige des N. obturatorius. (Betr. der Lage zu Gefässen und Nerven s. Fig. 89.)

Wirkung: Adductor und ev. Rückwärtsführer des Schenkels. Einwärtsschieber des Rumpfes.

Zweite Schicht.

M. adductor longus (pectineus?) (Fig. 92l). Dieser schlanke, rundliche Muskel liegt an der medialen Oberschenkelfläche, zwischen M. vastus internus (k) und adductor magnus (m) und entspringt mit einer Sehne, die sich auch mit den Sehnen der Bauchmuskeln verbindet, am Schambeine, vom Tuberculum ileopectineum bis zur Symphyse, läuft fusswärts und geht ungefähr in der Mitte des Femur in eine breite Sehne aus, die sich am medialen Rande des distalen Femurendes (Labium mediale der Linea aspera) zwischen Vastus internus und Adductor magnus inseriert und bis zum Sesambeine reicht.

Auf seinen Ursprungsteil setzt sich ein Sehnenblatt der Bauchmuskeln fort; im übrigen ist er, zum Teil den aboralen Rand der

Fossa ileo-pectinea bildend, nur von der Fascia femoral. und der Haut bedeckt. Er liegt lateral (bedeckt) dem Adduct. magn. (m) und an seinem Ursprunge dem Ileo-psoas (a) an. Oral stösst er an den Rect. fem. (i) und Vast. medial. (k), aboral an den Adductor magn. (m) und an seinem Ursprunge an den Gracilis (n), distal senkt er sich zwischen Vast. int. (k) und Adduct. magn. (m) ein.

Bauchwärts von seinem oralen Rande, der an die A. profunda femoris und an den Ramus ascendens der A. circumflexa femor. externa stösst, liegen am proximalen Schenkelabschnitte die A. u. V. femor. und der N. saphenus; aboral grenzt er an Zweige des N. obturator. Auf seiner lateralen Fläche liegt nahe dem Ursprunge die A. und V. fem. prof. und nahe dem aboralen Rande die A. und V. circumfl. fem. int. Ueber die mediale Fläche verlaufen proximal die A. und V. pudenda ext., distal die A. und V. fem. post. sup. und die A. und V. femoralis. In der Tiefe, zwischen ihm und dem Adduct. magnus fem., tritt der N. obtur. aus der Beckenhöhle. (Betr. der Lage zu Gefässen und Nerven s. Fig. 89.)

Wirkung: Adductor des Schenkels, Seitwärtsführer des Rumpfes. Auswärtsdreher des Kniegelenkes.

M. adductor femoris magnus et brevis (Fig. 87 d). Dieser dicke, keilförmige Muskel liegt an der medialen Schenkelfläche zwischen dem Adductor longus (c) und dem Semimembranosus (e) und reicht von der ventralen Beckenwand bis zur distalen Partie der caudalen Fläche des Femur. Er entspringt an der ganzen ventralen Fläche des Scham- und Sitzbeines und an dem oralen Rande des ersteren und inseriert sich muskulös an der ganzen Linea aspera und dem Planum poplitaeum des Os femoris und sehnig am Labium mediale der Linea aspera und an dem Epicondylus lateralis, ausserdem an der Sehne des M. adductor longus. Er bildet zum Teil die aborale Begrenzung der Fossa ileo-pectinea.

Lateral ist er (Fig. 91 h) bedeckt vom Biceps femor. (Fig. 83 z), medial zum Teil vom Gracilis (Fig. 92 n), zum Teil von der Fascia femor., über der die Haut liegt. Dieser Teil (Adductor brevis) kann zur oberflächlichen Schicht gerechnet werden. Aboral stösst er an den Semimembranosus (e), oral an das Os femoris, den Adductor long. (c), den Vastus internus (a) und externus (Fig. 91 k). Dorsal und lateral grenzt er an den M. quadratus femoris (Fig. 91 d) und obturator extern.

Auf der medialen Fläche liegen (s. Fig. 89) die A. und V. femoral. post. sup., ferner am distalen Abschnitte die A. und V. femoralis, welche hier lateral durchtreten, der N. saphenus und Zweige des N. obturatorius. Nahe dem oralen Rande dringt die A. prof. fem. in ihn ein, und verläuft kniewärts die A. circumfl. fem. int.; weiterhin tritt an dem oralen Rande der N. obturat. aus der Beckenhöhle. — An seiner lateralen Fläche verläuft der

N. ischiad. zum Teil mit seinen Zweigen (N. peron., tibialis und cutan. crur. post.) (Vergl. Fig. 85).

Wirkung: Rückführer des Schenkels. Vor- und Seitwärtsschieber des Rumpfes.

C. Muskeln am Unterschenkel (Crus).

Diese Muskeln bilden am proximalen Teile des Unterschenkels starke Bäuche, während sie distal in Sehnen ausgehen: der Unterschenkel verdünnt sich also distal. Die Bildung einer Wade (Sura) ist beim Hunde nicht zu konstatieren. Die Muskelmassen liegen an der caudalen (palmaren, plantaren), lateralen und oralen (dorsalen) Fläche des Unterschenkels. Die mediale Fläche der Tibia ist zum bei weitem grössten Teile frei von Muskeln und liegt direkt unter der Haut.

1. Muskeln an der dorsalen und lateralen Fläche des Unterschenkels.

Sie liegen auf der Tibia und Fibula und der Membrana interossea und werden vom N. peroneus versorgt.

Oberflächliche Schicht.

M. tibialis anticus (Fig. 91 t). Dieser verhältnismässig starke Muskel liegt dorsal am Crus in der oberflächlichsten Lage. Er entspringt am lateralen Epicondylus und am lateralen Teile des Margo infraglenoidalis der Tibia, ferner an der Crista tibiae. Sein platter Anfangsteil liegt an der lateralen, sein mehr rundlicher Endteil an der Dorsalfläche der Tibia (Fig. 92 w). Etwas distal von der Mitte derselben geht er in eine Sehne aus, die gerade an der Dorsalfläche der Tibia, dann in schräger Richtung medialwärts an der Beugefläche des Tarsus (Fig. 92 s) und über das Lig. mediale hinweg und zehenwärts geht und sich an dem Rudimente der ersten Zehe anheftet. — Bis zum Tarsus liegt die Sehne des Tibial. ant. mit der des Ext. digit. long. (s) zusammen. Beide werden ein Wenig proximal vom Tarsus durch einen schräg medial und fusswärts gerichteten, beiderseits befestigten Sehnenzug (Ligamentum annulare, Ringband) (s) überbrückt.

Der Muskel ist von dem doppelten Blatte der Unterschenkelbinde (inkl. Bicepssehnenplatte) und der Haut bedeckt; er liegt

auf dem Ext. digit. long. (s) und distal zum Teil auf dem Extensor hallucis longus. Mit seinem lateralen Rande grenzt er nahe seinem Ursprunge an den M. peroneus longus (p). Medial von ihm liegt die Tibia (Fig. 92_7) direkt der Haut an, sein medialer Rand resp. Fläche grenzt also an den Knochen.

Manchmal reicht der Muskelbauch (z. B. beim Dachse) bis an den Tarsus. Auf der medialen Fläche liegt ein Sehnenstrang, der distal von der Crista an der medialen Fläche der Tibia entspringt und sich am distalen Drittel mit dem Ringbande verbindet, alsdann an der Beugefläche des Tarsus abwärts steigt, sich am Kapselbande befestigt und am proximalen Ende des $Mt._3$ endet (Spannband des Tarsus).

An der Unterfläche des Muskels liegen Aeste der A. tibial. antica, die in ihn eindringen, und speziell an seiner Sehne der Stamm dieser Arterie und der N. peron. prof. auf eine kurze Strecke. Seine Sehne wird vom Ram. dors. der A. saphena und dem N. peron. superficialis begleitet.

Wirkung: Dreher des Fusses nach der lateralen Seite. Strecker der 1. Zehe, falls sie vorhanden.

Zweite Schicht.

M. extensor digitor. pedis longus (commun.) (Fig. 91 s). Dieser lange, von Sehnen durchzogene, spindelförmige Muskel liegt zum Teil auf der lateralen, wesentlich aber auf der dorsalen Fläche der Tibia zwischen dem Tibial. ant. (t) und dem Peron. longus (p). Er entspringt, verdeckt vom Tibialis anticus (t), ohne aber mit ihm verbunden zu sein, mit einer Sehne (innerhalb des Kapselbandes) an dem lateralen Epicondylus des Os femoris in einer rauhen Vertiefung (beim Menschen an der Tibia); die Sehne steigt dann in dem Sehnenausschnitte am lateralen Condylus der Tibia (Fig. 42 d) herab und geht in den Muskelbauch über, der sich auf die Dorsalfläche wendet und distal von der Mitte der Tibia sehnig wird. Die Endsehne (s') läuft am lateralen Rande der Sehne des M. tibialis anticus (mit ihr durch ein Ringband (9) in der Lage erhalten) bis zum Tarsus, geht an der Beugefläche desselben, woselbst sie abermals durch ein Ringband (10) fixiert wird, zehenwärts (s') und spaltet sich dann in vier divergierende Sehnenschenkel, die auf der Dorsalfläche der 2.—5. Metatarsal- und Zehenknochen spitzenwärts laufen, sich an den Gelenken der Zehenglieder befestigen und an der Phalanx tertia enden, wobei sich an der Phalanx I der 5. Zehe der Sehnenschenkel für dieselbe mit der Sehne des M. peroneus tertius (q) und die Schenkel der übrigen

Zehen mit den Sehnenschenkeln des M. extensor digitorum communis brevis (u) verbinden. Häufig spalten sich die lateralen Schenkel und geben je einen Ast ab an die medialen (4. u. 3.) Zehen.

Der Muskelbauch ist bis auf eine kleine laterale Partie (s), die nur von der Fascie und der Haut überzogen wird, von dem Tibialis anticus (t) bedeckt. Medial liegt er direkt dem Knochen an. Im übrigen bedeckt er den Extensor hallucis longus und stösst in sagittaler Richtung und lateral an den Peron. longus (p) und medial im Spatium interosseum an den Flexor digitor. pedis profundus. Seine Sehnenschenkel liegen auf dem Extensor digit. commun. brevis (u).

An der Unterfläche des Muskels liegen medial die A. tibial. antica und der N. peron. prof. An dem lateralen Rande des distalen Muskeldrittels verläuft der N. superficialis peroneus. An seinen Sehnenschenkeln liegen die Zweige des Ram. dors. der A. saphena (Aa. digit. commun. dors.), die Venae digit. comm. dors. und die entsprechenden Aeste des N. peroneus superficialis.

Wirkung: Strecker der Zehen. Vorführer des Fusses etc.

Dritte und laterale Schicht.

M. peroneus tertius (nach Franck: Extensor brevis dig. ped. V) (Fig 91 q). Es ist ein schwacher, wenig fleischiger Muskel, der an dem Dorsalrande der Fibula zwischen Peroneus longus (p) und Flexor halluc. long. (o) und bedeckt von diesem liegt. Er entspringt distal von dem Capitulum fibulae an dem Wadenbeine; sein dünner Muskelbauch geht im mittleren Drittel des Unterschenkels in eine dünne Sehne (q) aus, die mit der des Peron. brevis (r) fusswärts läuft, über die Rinne an der lateralen Fläche des distalen Fibularendes (Fig. 42i), wo sie durch sehnige Bandmassen in der Lage erhalten wird, und dann unter dem Seitenbande hinweggeht, die Sehne des Peron. longus (p) kreuzt und dann auf der dorsalen und lateralen Fläche von Mt. 5 digital verläuft und an Phalanx 1 der Zehe V mit dem betr. Sehnenschenkel des Extens. digit. long. (s) sich vereinigt und mit demselben endet.

Der Muskelbauch ist vom Peron. longus (p), dem Flexor halluc. long. (o) und der Fascie bedeckt; er liegt auf dem Rande der Fibula und zum Teil auf dem Peron. brevis (r). Sein aboraler resp. medialer Rand grenzt an den Flexor hallucis longus (Vgl. Fig. 90f).

An seiner Oberfläche, zwischen ihm und dem Peron. longus, liegt die A. tibial. antica und deren Ram. superficial., der N. peroneus und speziell dessen Ram. superficialis.

Wirkung: Extensor und Abductor der 5. Zehe.

M. peroneus longus (Fig. 91 p). Dieser kurze, rundliche Muskel liegt an der proximalen Hälfte der lateralen Unterschenkelfläche; er entspringt an dem Epicondylus lateralis der Tibia, am Ligamentum laterale und am proximalen Ende der Fibula und geht nahe der Mitte der Tibia in eine plattrunde, ziemlich starke Sehne aus, die, in eine fibröse Scheide eingeschlossen, an der lateralen Seite der Tibia zehenwärts läuft, dann, von einer Sehnenscheide umhüllt und durch fibröse Bandmassen in der Lage erhalten, zwischen Tibia und Fibula hindurchgehend, an die laterale Fläche des Tarsus kommt und die Sehnen des Peron. brevis (r') und Peron. tertius (q) kreuzt. Sie begiebt sich dann in eine Rinne des Cuboideum, läuft, nachdem sie einen kleinen Schenkel abgegeben hat, quer medialwärts und endet an dem Rudimente der ersten Zehe, gegenüber dem Ende des Tibial. anticus.

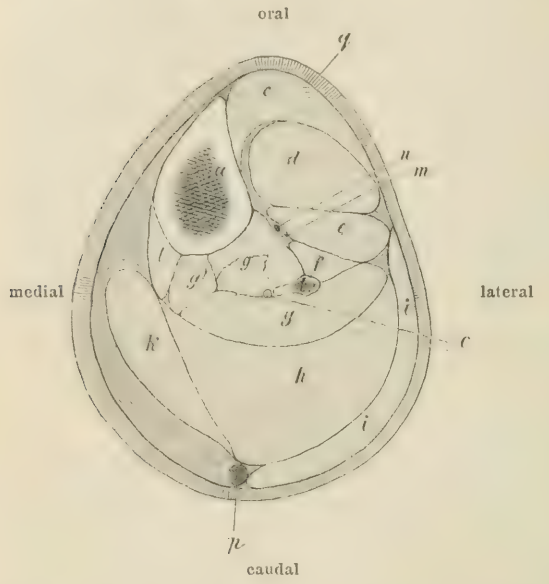

Fig. 90. Querschnitt durch die Beckenextremität (der Schnitt ist zwischen 1. [proximalem] und 2. Viertel der Tibia im rechten Winkel zum Knochen geführt). a Tibia, b Fibula, c M. tibialis anticus, d M. extensor digitor. ped. longus, e M. peroneus longus, f M. peroneus tertius, g' M. flexor digitor. perforans s. profund. (medialer Kopf = M. flexor digitor. commun. longus), g M. flexor digitorum perforans s. profund. (lateraler Kopf = M. flexor hallucis longus), h verschmolzener M. gastrocnemius lateralis und flexor digitorum perforatus s. sublimis, i M. biceps femoris, k M. gastrocnemius medialis, l M. poplitaeus, m A. und n V. tibialis antica, o A. tibialis postica, p V. saphena parva, q Haut.

Nach Franck bildet sie dabei zwei faserknorpelige Rollen, welche Sesambeine vertreten. Am lateralen Rande des Tarsus zweigt sich ein Sehnenast ab, dieser tritt nach Art eines Zwischenknorpels zwischen Cuboid und Mt.$_5$ ins Gelenk und endet zwischen beiden lateralen Mt. am proximalen Ende von Mt.$_4$. Es bekommen aber auch Mt.$_3$ u. $_4$ Aeste der Sehne. Die

Sehnenscheide dieser Sehne steht mit der Gelenkkapsel in Verbindung (Franck). Der Muskel dreht die Sohlenfläche des Fusses lateralwärts.

Der Muskel ist bedeckt von der Unterschenkelbinde und der äusseren Haut; er bedeckt den M. peroneus tertius (q) und zum Teil den Peron. brevis (r) und mit seiner Sehne zum Teil den Knochen (7), die A. tibialis antica und deren Ramus superficialis und den N. peron. und dessen Ramus superf.; er grenzt oral an den Ext. digit. long. (s) und an den Ursprungsteil des M. tibialis anticus (t), caudal und im Spatium interosseum an den Flex. halluc. long. (o).

M. peroneus brevis (Fig. 91 r). Ein unbedeutender Muskel, der an der lateralen Seite der distalen Hälfte der Tibia und Fibula distal vom Ursprunge des Peron. tertius entspringt und einen dünnen, halbgefiederten, langen Muskelbauch bildet; derselbe geht nahe dem Sprunggelenke in eine ziemlich starke Sehne (r') über, welche gemeinschaftlich mit der des Peron. tertius (q) über die Rinne an der lateralen

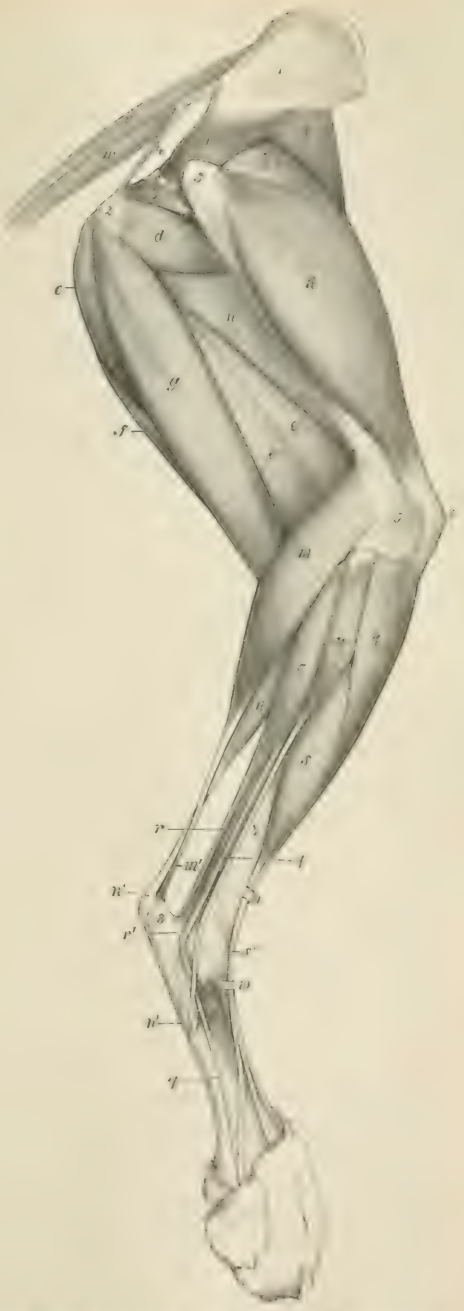

Fig. 91. Muskeln der Becken-Extremität (von der lateralen Seite gesehen); Legende s. Fig. 86, S. 237.

Fläche des distalen Endes der Fibula, wo sie durch sehnige Bandmassen in der Lage erhalten wird, und weiterhin unter dem lateralen Seitenbande hinweg medial und fusswärts geht, sich mit der Sehne des Peroneus longus (p) kreuzt und sich am lateralen Teile des proximalen Endes des Mt. 5 anheftet. — Der Muskel ist von den beiden anderen Musculi peronei (p u. q), seine Sehne von der Unterschenkelbinde bedeckt. Er liegt dem Knochen auf. Auf seiner Oberfläche, zwischen ihm und den genannten Muskeln, verlaufen der Ramus superficialis der A. tibialis antica und zum Teil der N. peroneus superf.

Wirkung: Beuger des Tarsalgelenkes.

M. extensor hallucis longus. Es ist dies ein langer, sehr dünner Muskel, der zwischen dem M. extens. digit. long. (Fig. 91 s) und dem Peroneus longus (Fig. 91 p) an der lateralen Fläche der Fibula zwischen proximalem und mittlerem Drittel proximal vom Peron. brevis entspringt; er läuft dann, grösstenteils auf dem Knochen liegend, und anfangs vom Peroneus longus, sodann aber vollkommen vom Extensor digit. longus bedeckt, an der A. tibialis antica mit dem N. peroneus profund. fusswärts. An der Grenze zwischen mittlerem und distalem Drittel der Tibia geht der Muskel in eine dünne Sehne über. Diese verläuft am medialen Rande der Sehne des M. tibialis anticus über den Tarsus und verliert sich entweder, indem sie sich verbreitert, in der sehnigen Ausbreitung an der distalen Sprunggelenksgrenze, oder aber sie läuft am Mt_2 herab, bis zu dessen distalem Ende, um sich dort zu verlieren oder aber an der Phal. I anzuheften.

2. Muskeln an der plantaren Seite des Unterschenkels.

Sie werden vom N. tibialis (Plex. sacralis) versorgt.

Erste Schicht.

M. gastrocnemius (Fig. 91 m). Dieser Muskel liegt an der plantaren Fläche des Kniegelenkes (Kniekehle) und des proximalen Teiles des Unterschenkels als oberflächlichste Muskellage. Er zerfällt in zwei Köpfe. Der laterale Kopf (m) entspringt am lateralen Sesambeine, dem lateralen Rande und Höcker des Planum poplitaeum oss. fem. und wohl auch mit einer schwachen Sehne an der Patella. Der mediale Kopf (Fig. 92 q) nimmt an dem medialen Sesambeine und dem medialen Labium des Planum poplitaeum seinen Ursprung. Die beiden Köpfe verschmelzen bald zu einem

rundlichen Muskelkörper, der in der Mitte der Tibia in eine starke Sehne, die **Tendo Achillis** (Fig. 92 q'), ausläuft; diese endet an der Tuberositas calcanei. Der Muskel ist lateral grösstenteils von dem Biceps fem. (Fig. 83 z), medial zum Teil (proximal) vom Semitendin. (Fig. 92 o) und Semimembran. (Fig. 87 e, e') und im übrigen, ebenso wie seine Sehne, von der Fascie und dem Integument bedeckt. An seinem Ursprunge grenzt er an den Adductor fem. magnus (h).

Die Sehne liegt mit ihrem Anfangsteile auf und mit ihrem distalen Teile unter der Sehne des Flex. digit. subl. (n). Die letztere windet sich nämlich um die Achillessehne herum (s. M. flex. digit. subl.). Unter der Tendo Achillis, also oral von ihr, liegt eine sie begleitende Sehnenplatte (Fig. 92 s), die dem M. biceps und semitendin. entstammt und zum Fersenbeine geht. Gegen ihr Ende ist die Achillessehne von einer Sehnenscheide umhüllt.

Der Muskel bedeckt den M. flexor digit. subl. (plantaris) (n), zum Teil den Flexor hallucis longus et digit. ped. longus (o), das Gelenk zwischen Tibia und Femur von der Beugeseite und zum Teil den M. poplitaeus (Fig. 92 t).

Ueber die laterale Oberfläche verläuft der N. peroneus. Zwischen beide Köpfe tritt am Ursprungsteile der N. tibialis ein. Unter dem Muskel liegen: die A. und V. poplitaea; an seinem caudalen Rande, zwischen Semitendin. und Biceps, befinden sich die Kniekehlenlymphdrüsen, ein grösserer Zweig der A. fem. post. inf., die V. saphena parva, der N. cutan. cruris post., der N. cut. fem. post. long. (s. Fig. 85).

In dem Raume zwischen dem Sehnenbündel (Achillessehne, Plantarsehne, Bicepssehne) und der Tibia verlaufen: der Ram. plantar. der A. saphena, Aeste der V. saphena magna und parva, der N. suralis und der N. tibialis (Fig. 85).

Wirkung: Strecker des Tarsalgelenkes. Beuger des Kniegelenkes.

Der **M. soleus** fehlt dem Hunde. Sonach kann man nicht von einem Triceps surae sprechen. Ein Rudiment des Soleus hat man in einem sehr kleinen Muskelbündel finden wollen, das sehnig an der lateralen Seite der Patella entspringt und mit dem Gastrocn. lateralis verschmilzt.

Zweite Schicht.

M. flexor digitorum ped. perforatus s. sublimis (M. flex. digit. comm. brevis et plantaris hom.) (Fig. 91 n, Fig. 92 r). Es ist ein starker, fleischiger, rundlich cylindrischer Muskel, der an der Plantarfläche der Tibia auf dem Flexor digit. perforans (Fig. 92 u) und zum Teil unter und zwischen den Köpfen des M. gastrocn.

(Fig. 92 q) liegt. Distal überragt er mit seinem Muskelbauche den des letzteren. — Er entspringt (mit dem M. gastrocnemius lateralis vereint und zum grossen Teil mit ihm verschmolzen) an der lateralen Lippe des Planum poplitaeum, an dem lateralen Sesambeine, dem lateralen Epicondylus des Femur und an der Sehnenausbreitung des Vast. lat. In der Mitte der Tibia läuft er in eine rundliche Sehne aus, die anfangs unter der Achillessehne (Fig. 92 q') liegt, sich aber bald um diese, und zwar um deren medialen Rand herumwindet (Fig. 92 r') und auf die Oberfläche derselben gelangt. Nach dem Calcaneus zu verbreitert sie sich und bildet auf dessen Höcker einen Schleimbeutel und eine Kappe (Fig. 91 n'), die sich an beiden Seiten des Höckers befestigt. Hier tritt an dieselbe ein Sehnenzug vom Biceps fem. und Semitendinosus heran (s. Fig. 92 s). Die Sehne läuft dann fusswärts an der Plantarfläche weiter. An der Streckfläche des Tarsus oder am Metatarsus (woselbst oft noch Muskelfasern als Andeutung eines gesonderten Flex. dig. brevis bemerkbar sind) teilt sich die Sehne in 2 Schenkel, von denen sich jeder bald wieder zweiteilig gabelt. Die 4 Schenkel treten an die entsprechenden Ossa metatarsi ($_2$—$_5$) und werden auf der plantaren Fläche der Metatarso-Phalangealgelenke und mit den Sehnenschenkeln des Flex. digitor. perforans (Fig. 92 u) gemeinsam in ein Ringband eingeschlossen. Hier bilden die Sehnenschenkel des oberflächlichen Beugers eine Art Röhre für die des tiefen und werden von letzteren durchbohrt (das weitere Verhalten s. Schulterextremität). An der distalen Hälfte des Metatarsus geht vom lateralen Rande der beiden lateralen und vom medialen Rande der beiden medialen Schenkel je ein Sehnenzug ab, der mit dem Aufhängebande der Sohlenballen verschmilzt.

Der vom Gastrocnemius seitwärts und aboral umschlossene Muskel liegt auf dem M. flex. digit. perforans (Fig. 91 o und Fig. 92 u) und zum Teil auf dem Poplitaeus (Fig. 92 t); seine Sehne ist nur von der Fascie und der Haut bedeckt und bedeckt vom Tarsus ab grösstenteils die Sehnen des Flexor digitorum perforans.

Am aboralen, freien Rande des verschmolzenen Gastrocn. lateralis und Flexor sublimis liegt ein starker Ast der A. fem. post. inf. Zwischen dem Flexor subl. und dem Gastrocn. medialis verläuft der N. tibialis. An seiner Sehne liegt ein Ast der V. saphena parva und des N. suralis. Am Metatarsus sind auf den Sehnen gelagert die Aeste des Ram. plantaris der A. saphena und die Zweige des N. plantaris medialis.

Wirkung: Beuger der Zehen. Rückführer des Fusses. Beuger des Kniegelenkes. Strecker und Feststeller des Tarsus.

Fig. 92. Muskeln der Becken-Extremität (von der medialen Seite gesehen); Legende s. Fig. 81, S. 225.

Dritte Schicht.

M. flexor digitorum pedis perforans s. profundus (flexor hallucis longus et flexor digit. ped. communis longus) (Fig. 92 u und u', Fig. 91 o). Dieser starke Muskel liegt in der Tiefe, plantar und lateral an der Tibia, wobei er proximal mit den Gastrocnemii zusammenstösst (Fig. 91 m). Er besteht aus 2 Muskelköpfen, von denen der eine wohl dem Flex. hallucis longus, der andere dem Flexor digit. ped. longus d. M. entsprechen dürfte. Er entspringt an der palmaren Fläche und dem medialen Rande der proximalen Hälfte der Fibula und am lateralen, plantaren Rande der proximalen Hälfte der Tibia und zum Teil von der Aponeurose des M. poplitaeus. Der Spalt zwischen Tibia und Fibula wird durch die Muskelmasse ausgefüllt.

Der schwächere, mediale Muskelbauch (seitlicher Zehenbeuger), Flexor digitorum communis longus (Fig. 92 u'), der in seinem proximalen Teile vom stärkeren Kopfe und dem M. poplitaeus (Fig. 92 t) eingeschlossen ist, windet sich medial um den proximalen Abschnitt und den medialen Rand des lateralen Bauches herum, liegt also z. T. auf ihm, und geht über der Mitte der Tibia in eine Sehne aus, die, mit der Sehne des Tibialis posticus (Fig. 92 v) vereint, am medialen Rande der Tibia fusswärts bis zum lateralen langen Seitenbande des Tarso-Tibialgelenkes läuft, dort durch einen Bindegewebskanal (Bandfach) geht und am distalen Ende des Tarsalgelenkes mit der des lateralen Bauches zu der gemeinsamen Sehne (Fig 91 u'') verschmilzt.

Der stärkere, laterale Bauch (tiefer Zehenbeuger, Flexor hallucis longus) (Fig. 92 u und Fig. 91 o) liegt auf der plantaren Fläche der Tibia. An seiner aboralen Fläche befindet sich ein Sehnenstreifen, an welchem viele seiner Muskelfasern enden; ebenso sind Sehnenstreifen innerhalb des Muskels vorhanden. Nahe dem Tarsalgelenke bildet der Muskel eine breite Sehne; diese geht über den Rollausschnitt des Fersenbeines digital, vereinigt sich an der Streckfläche des Tarsal-Gelenkes mit der Sehne des medialen Kopfes, wird breiter und teilt sich in der Mitte der plantaren Fläche des Metatarsus in 4 Schenkel, die sich wie diejenigen des M. flex. digitorum prof. der Schulter-Extremität verhalten.

Im proximalen Drittel des Mt. giebt die gemeinsame Sehne noch eine dünne Sehne ab, die, digital verlaufend, sich teilt und im Plantarballen endet.

Beide Köpfe sind vom Flexor digit. perforatus (Fig. 92 r und Fig. 91 n) und der mediale Flexor digitorum longus noch vom Gastrocnemius medialis bedeckt. Sie bedecken den Tibialis posticus und liegen sonst dem Knochen an. Medial stösst der Muskel an den M. poplitaeus (Fig. 92 t) und lateral an die Mm. peronei (Fig. 91 p und r). Im Spatium interosseum liegt er auch an dem Extensor digit. comm. longus. Die Sehnen liegen direkt auf dem Knochen und sind von fibrösen Hüllen umgeben; am Metatarsus bedecken sie die hier gelegenen Muskeln.

Nahe dem Ursprunge des Muskels läuft über dessen lateralen Rand (resp. Fläche) der N. peroneus, welcher zwischen ihm und dem Peron. longus eintritt (Fig. 85). Auf der plantaren Oberfläche, näher dem medialen Rande (resp. am aboralen, medialen Rande), verläuft der Ram. plantaris der A. saphena und der N. tibialis. An seiner Unterfläche liegt zum Teil die A. tibialis postica und unter der Sehne zum Teil der Arcus plantaris profundus und die Aa. intermetatarseae plantares.

Wirkung: Beuger der Zehen. Rückführer des Fusses.

M. tibialis posticus (M. peroneo-tibialis nach Gruber) (Fig. 92 v). Es ist ein ganz unbedeutender, dünner, kurzer Muskel, der an der plantaren Tibiafläche, vom Flexor digit. comm. longus bedeckt, liegt und medial am proximalen Ende der Fibula entspringt. Seine sehr dünne Endsehne (v) wendet sich, fusswärts laufend, medial, geht mit der Sehne des seitlichen Zehenbeugers (u') durch eine mediale, von einem Bande überbrückte Rinne am distalen Tibia-Ende und endet an den medialen Seitenbändern des Tarsus resp. an der Basis von Mt. 2. Er liegt zwischen dem M. poplitaeus (t) und dem Flexor hallucis longus (u) und ist vom Flex. digit. longus und zum Teil vom Poplitaeus (t) bedeckt. Seine Sehne liegt auf dem Knochen und ist von der Unterschenkelbinde und der Haut überzogen.

Wirkung: Dreht den Fuss lateral und beugt ihn ev.

M. poplitaeus (Fig. 92 t). Er liegt an der Beugefläche des Kniegelenkes, direkt auf dem Kapselbande und dem proximalen Ende der Tibia. Er entspringt breit am medialen Rande und zum Teil an der caudalen Fläche des proximalen Drittels der Tibia (an der Linea poplitaea), wendet sich dorso-lateral und geht, die Kapsel bedeckend, in eine Sehne aus, welche, an der lateralen Gelenkseite oral und proximal laufend, die Gelenkkapsel durchbohrt und innerhalb der Kapsel, unter dem lateralen Seitenbande, am Epicondylus lat. oss. fem. endet. Die Sehne enthält ein Sesambeinchen.

Der Muskel ist vom Flex. digit. perforatus (r) und vom Gastrocnemius (q), im übrigen von der Unterschenkelbinde resp. der

Sehne des M. semitendinosus (o) bedeckt und liegt lateral an dem Flexor digitorum perforans (u, u'). Er bedeckt die A. und V. poplitaea und ihre Teilung. Auf seiner caudalen Fläche verlaufen Muskelzweige des N. tibialis.

Wirkung: Dreher der Tibia lateralwärts. Dreher des Tarsus lateral- und der Zehen medialwärts.

D. Muskeln am Fusse.

1. An der dorsalen Fläche.

M. extensor digitor. communis brevis (Fig. 91 u). Es ist ein ziemlich breiter und fleischiger Muskel, der am Fussrücken seine Lage hat. Er zerfällt in 3 Köpfe, von denen der mittlere der längste ist. Er entspringt am Calcaneus und an den Bandmassen daselbst und bildet 3 Endsehnen, von denen die laterale an die 4., die mittlere an die 3. und 4., die mediale an die 2. und 3. Zehe gehen und sich vorher mit Sehnenschenkeln der Mm. interossei, die von der Plantar- zur Dorsalfläche verlaufen, verbinden. Die gemeinsame Sehne tritt wieder in Verbindung mit den entsprechenden Sehnenschenkeln des Extensor dig. long. Von der mittleren Zehe geht oft ein Ast zum Rudimente von Zehe 1 (Extens. halluc. brevis). Zuweilen spaltet sich vom medialen Kopfe ein 4. Muskelbauch ab, der sich mit der Sehne für die Zehe 2 verbindet.

Bisweilen geht die Sehne des lateralen Muskels an die Zehe 5.

Der Muskel ist bedeckt vom Extensor digit. longus resp. dessen Sehnen (s'), von der Fascia cruris und der Haut. Er liegt direkt den Knochen, d. h. der Beugefläche des Tarsus und dem proximalen Drittel des Metatarsus auf.

An seiner Unterfläche liegt ein Teil der A. digit. dors. pedis, der A. metatarsea und der Aa. intermetatarseae dorsales.

Wirkung: Hilft bei der Streckung der Zehen.

2. Muskeln der Fusssohle.

Von den hier liegenden Muskeln verhalten sich die Mm. lumbricales, die Adductores digiti II, der Adductor digiti V und die Mm. interossei wie die gleichnamigen Muskeln an der Hand resp. am Vorderfusse. Ausser diesen kommen am Hinterfusse noch vor:

Caro quadrata. (Caput plantare m. flexoris dig. longi.) Er entspringt an der lateralen Fläche des distalen Endes des Calcaneus und am lateralen Seitenbande des Tarsus und geht zehen- und medialwärts und läuft in eine dünne Sehne aus, die an die Sehne des Flexor digit. prof. herantritt. Er ist zum Teil vom folgenden Muskel bedeckt. Er spannt diese Sehne.

M. adductor digiti minimi. Er besteht aus zwei Teilen, einem proximalen und einem distalen. Der proximale Teil stellt einen langen, schmalen Sehnenstrang dar, der proximal an der Plantarfläche des Calcaneus entspringt, an der lateralen Fläche der Fusswurzel liegt und lateral am proximalen Rande der Basis des Mt.- endet. Die distale Abteilung entspringt proximal am medialen Teile des Calcaneus (oder an der proximalen Abteilung); seine dünne Sehne endet an der Phalanx I der Zehe V resp. in dem Bindegewebe daselbst. Sie liegt auf dem M. interosseus IV (V).

Bisweilen kommt ein rudimentärer M. abductor digit. V vor, der am lateralen Seitenbande des Tarsus entspringt und an die Phalanx I der Zehe V geht.

Die Plantarmuskeln sind von den Sehnen der Zehenbeuger bedeckt. Ausserdem liegt der Arcus plant. prof. auf ihnen. Auf und zwischen ihnen befinden sich noch die Aa. intermetatarseae plantares und der N. plantaris lateralis mit seinen Aesten.

Die Fascien der Becken-Extremität.

Das Fasciensystem der Becken-Gliedmasse setzt sich aus mehreren Blättern zusammen, die alle zum Teil mit einander verschmelzen. Im allgemeinen können wir folgende Blätter unterscheiden:

1. Die Fascia glutaealis, welche die auf der lateralen Beckenfläche gelegenen Muskeln überzieht;
2. die Fascia lata, welche wesentlich den M. quadriceps umgiebt;
3. die Fascia femoralis, welche die mediale Oberschenkelfläche umkleidet und
4. die Fascia cruris mit einem oberflächlichen und einem tiefen Blatte als Hüllen für den Unterschenkel.

ad 1. Die **Fascia glutaealis** nimmt ihren Anfang aus der Fascia lumbo-dorsalis (Fig. 83s'), an der Crista ossis ilei und von den ersten Schweifwirbeln und steht mit der Fascia caudalis, welche die Schweifmuskeln überzieht, in Verbindung. Sie überzieht als

eine starke Aponeurose den M. glutaeus medius (Fig. 83 x) und maximus (Fig. 83 x'), mit dessen Perimysium ext. sie sich verbindet, und verschmilzt dann mit der vom Tensor fasciae latae (aboraler Kopf) (Fig. 83 y') und vom freien, oralen Rande des M. biceps femoris (Fig. 83 z) kommenden Aponeurose (Fig. 83 z'). Die gemeinsame Aponeurose überzieht alsdann den Vast. lat., wobei sie grösstenteils mit der Fascia lata verschmilzt, und strahlt zum geringeren Teile mit der Fascia femoralis (s. diese) in das oberflächliche Blatt der Fascia cruris aus.

ad 2. Die **Fascia lata** ist eine sehr starke Aponeurose, die den M. quadriceps femoris überzieht; sie nimmt ihren Ursprung am Trochanter major und dem Labium later. lineae asperae des Femur und überzieht zunächst den M. vastus later., wobei sie mit der Fascia glutaealis verschmilzt; weiterhin umkleidet sie den Rectus femoris und, etwas schwächer werdend, den M. vastus medial., um am Labium mediale lineae asperae zu enden. Distal inseriert sich die Fascia lata zum Teil an der Kniescheibe und an den Condylen des Femur, zum Teil setzt sie sich in das tiefe Blatt der Fascia cruris fort. Zwischen den Condylen und der Kniescheibe ist sie noch verstärkt durch Sehnenzüge, die von den Mm. gastrocnemii stammen, und stellt das mediale und laterale Seitenband der Kniescheibe (Lig. patellae transversum laterale und mediale) dar.

ad 3. Die **Fascia femoralis medial. (Fascia ileo-pectinea).** Die Sehne des Bauchhautmuskels und der Bauchmuskeln und die Fascia iliaca setzen sich zum Teil auf die mediale Fläche des Schenkels fort und überziehen in Form einer bindegewebigen, dünnen Membran die an der medialen Seite des Femur gelegenen Muskeln (verstärkt durch deren Perimysium externum) und die Gefässe der Fossa ileo-pectinea, überbrücken also die letztere. Gegen die Kniescheibe hin wird die Fascie stärker, zumal hier die Aponeurosen resp. Sehnen des M. gracilis, sartorius und tensor fasciae latae sich mit ihr verbinden: sie vereinigt sich hier äusserdem mit der von der lateralen Fläche des Schenkels kommenden Fascia glutaealis (s. diese) und geht in das oberflächliche Blatt der Fascia cruris über; zum Teil inseriert sie sich am medialen Condylus, am freien Rande der Crista tibiae und am medialen Rande der Tibia selbst, zum Teil vereinigt sie sich mit der Fascia lata.

4. Die **Fascia cruris** (Unterschenkelfascie, Unterschenkelbinde) besteht aus zwei Blättern. a) Das **oberflächliche**

Blatt geht wesentlich aus der Fascia femoralis medial. und glutaealis und aus dem Perimysium ext. des M. biceps femoris hervor und überzieht mantelartig den ganzen Unterschenkel bis zum Metatarsus, wo es sich allmählich verliert: zum Teil inseriert es sich am freien Rande der Crista tibiae und am medialen Rande der Tibia selbst. b) das **tiefe Blatt** geht wesentlich aus der Fascia lata hervor; ausserdem verschmelzen mit ihr feinere, vom M. adductor magnus und M. semitendinosus stammende Bindegewebsmembranen: das tiefe Blatt umgiebt ebenfalls mantelartig den ganzen Unterschenkel und zwar sowohl den eigentlichen Unterschenkel als auch die Mm. gastrocnemii und den Flex. digitor. sublimis. In dem Raume zwischen Tendo Achillis und Crus legen sich beide Blätter an einander und füllen (verstärkt durch das oberflächliche Blatt) den genannten Raum bis zu einem gewissen Grade aus. Am Knochen bildet die Fascie bedeutende Verstärkungen des Periostes. Sie inseriert sich zum Teil am freien Rande der Crista tibiae und am medialen Rande und den Condylen der Tibia, zum Teil senkt sie sich (an der lateralen Seite) zwischen die einzelnen Muskeln ein, wobei sie sich öfter mit deren Perimysium verbindet, und inseriert sich am lateralen Rande der Tibia. Fusswärts lässt sie sich als Fascia pedis plantaris et dorsalis bis zu den Zehen verfolgen, wobei sie sich am Tarsus und Metatarsus zum Teil innig mit dem Periost, den Kapsel- und Ringbändern u. s. w. verbindet.

Die **Fascia pedis plantaris** und **dorsalis** verhalten sich wie die entsprechenden Fascien der Schulter-Extremität. — Am Crus nehmen am tiefen Blatte der Fascia cruris zum Teil die Muskeln ihren Ursprung.

Fascia iliaca.

Sie entsteht aus dem lateralen Rande der Sehne des M. psoas parvus, wendet sich lateral und überzieht den Ileo-psoas; sie befestigt sich zum Teil an den Querfortsätzen der Lendenwirbel, zum Teil geht sie in die Fascie der Bauchmuskeln und in die Fascia femoral. medial. über, zum Teil befestigt sie sich am Os ileum. Auf ihrer freien Fläche liegen die grossen Gefässe der Bauchhöhle.

Splanchnologie.*)

Einleitung. Der bedeutendste Teil der Eingeweide liegt in dem Cölom, der Leibeshöhle, die beim ausgebildeten Tiere durch das Zwerchfell in die Brust- und Bauchhöhle geschieden ist. Beide Höhlen besitzen eine seröse Auskleidung, an welcher man den parietalen Teil, welcher die innere Höhlenwand austapeziert, und den visceralen Teil, welcher die Aussenfläche der Eingeweide überzieht, unterscheidet.

Die **Brusthöhle** wird dorsal von den Brustwirbeln, seitlich von den Rippen und der Zwischenrippenmuskulatur, ventral vom Sternum und aboral vom Zwerchfelle (s. S. 159) geschlossen. Der Brusthöhleneingang (der Raum zwischen dem 1. Rippenpaare, dem Manubrium sterni und der Wirbelsäule) erhält seinen Verschluss in der dorsalen Abteilung von der Luft- und Speiseröhre, von Gefässen und Nerven und in der ventralen Abteilung durch die stumpf zugespitzten Enden der Spitzenlappen beider Lungen, die hier zwischen der Spitze des Brustbeines und den Knorpeln des ersten Rippenpaares liegen. An der Innenfläche der Brustwand liegt zunächst die Fascia endothoracica und dann die Pleura. — Die **Fascia endothoracica** (intrathoracica) ist eine dünne, bindegewebig-elastische, an das Brustfell befestigte Haut, welche die Innenfläche der Rippenwand und die thoracale Fläche des Zwerchfelles, mit dessen sehnigem Teile verschmelzend, überzieht und von der Wirbelsäule zum Herzen herabsteigt und in das fibröse Blatt des Herzbeutels übergeht. Die **Pleura** bildet zwei Säcke, einen rechten grösseren und einen linken kleineren; sie ist also paarig und tritt als Pleura dextra und sinistra auf. Jede Pleura bildet ein nahe der Medianebene gelegenes Sagittal- und ein

*) Die Gefässe und Nerven der Eingeweide werden nicht bei den einzelnen Teilen erwähnt, weil sie in einer besonderen Tabelle (s. u.) zusammengestellt sind. — Die feineren topographischen Verhältnisse (die Lage der Eingeweide zu umliegenden Gefässen u. s. w.) werden hier ebenfalls nicht geschildert, weil dieselben aus den im Anhange beigegebenen Lithographien, welche Zeichnungen von Transversal-, Horizontal- und Sagittalschnitten vom Hunde darstellen, ersichtlich und dort in den Legenden geschildert sind. — Wir heben noch besonders hervor, dass aus der Betrachtung der erwähnten Lithographien im Vereine mit den Seitenansichten der Brust- und Baucheingeweide die Lage- und Grössenverhältnisse der einzelnen Eingeweide sich fast ausnahmslos sehr genau ergeben.

die Brustwand überziehendes Parietalblatt (Pleura costalis et phrenica). Die Sagittalblätter (Pleura mediastinalis) bilden Ausstülpungen für die Lungen (Pleura pulmonalis), ferner für die Gefässe und Nerven und überziehen auch den Herzbeutel (Pleura pericardiaca). Die beiden einander zugewandten Sagittalblätter liegen an einigen Stellen, welche oral, ventral, aboral und dorsal vom Herzen gelegen sind, an einander als **Mediastinum**, an anderen weichen sie auseinander und lassen Räume zwischen sich, die **Mittelfellräume (Cava mediastini)**, welche zur Aufnahme von Gefässen und Nerven, der Luft- und Speiseröhre, des Herzens und der Thymusdrüse bestimmt sind. Man unterscheidet einen mittleren pericardialen Mittelfellraum, in welchem das Herz liegt, einen präcardialen und einen postcardialen Raum. Das Mediastinum bildet jederseits eine laterale Falte für den N. phrenicus und beteiligt sich an der Bildung des Ligam. pulmonale. Die Mediastinalblätter inserieren sich ventral am Sternum und ventro-aboral am Zwerchfelle; an letzterem biegt die Insertionslinie anfangs, namentlich stark auf der linken Seite, lateral aus, sodass sie in der Höhe der 7. Rippe links nahe an die Rippenwand kommt, im übrigen am lateralen Rande des Helmont'schen Spiegels verläuft. Weiter caudal nähert sich die Insertion wieder der Medianebene. Die Zwerchfellinsertion beider Pleuren verläuft also bogenförmig. Die rechte Pleura überzieht, vom Rücken kommend, die rechte und die aborale Abteilung der dorsalen Fläche des Herzbeutels, befestigt sich aber nicht am Sternum, sondern nur am Zwerchfelle. Sie bildet bekanntlich noch eine besondere Falte, das Hohlvenenblatt. Diese Falte entsteht in der Weise, dass das an das Zwerchfell und an den Herzbeutel gelangte rechte mediastinale Blatt der Pleura wieder dorsal umbiegt, die Hohlvene einschliesst, dann wieder ventral verläuft und aboral mit der linken Pleura zusammenfliesst. Das Hohlvenenblatt trennt vom rechten Brustraume einen besonderen Raum, den mittleren Lungenraum, ab, der dorsal durch eine weite Spalte mit dem Hauptraume kommuniziert und ventral auf den Herzbeutel und das Zwerchfell stösst, nicht aber auf das Sternum (Eichbaum). Der Raum nimmt ventral an Breite zu (wegen der Ausbiegung an der Insertion der Mediastinalblätter) und ist dorsal, neben der Herzbasis, enger. Er ist rechts etwas kürzer als links, weil sich rechts das Zwerchfell weiter vorwölbt (Eichbaum).

Oral und ventral von dem Herzen inseriert sich das Mediastinum am Sternum. Die Phrenicusfalte zeigt linkerseits ein eigentümliches Verhalten: oral vom Herzen ist sie kaum merklich; am Herzbeutel, woselbst sie ungefähr in halber Herzhöhe liegt, tritt sie deutlich hervor und wird aboral vom Herzen so hoch, dass sie mit dem Hohlvenenblatte verglichen werden kann. Sie inseriert sich am Zwerchfelle, nahe der Rippeninsertion desselben. Die rechte Phrenicusfalte ist niedrig, liegt an der Hohlvene und ist hier scheinbar ein Nebenblatt des Hohlvenenblattes.

Die Einteilung der Brusthöhle in Regionen ist überflüssig; die Oberfläche der Brustwand wird allerdings in Regionen abgeteilt. Man unterscheidet in dorso-ventraler Richtung: eine ventrale Region (Vorderbrust), eine Seitenwand- und eine dorsale Region; in sagittaler Richtung spricht man von einer Extremitäten-, einer Mittel- und einer Abdominalregion. (Das Weitere über diese Regionen s. Legende zu Tafel I.)

Die **Bauchhöhle** zerfällt in die eigentliche Bauchhöhle und in die Beckenhöhle. Die erstere reicht vom Zwerchfelle bis zum Schambeinrande und hat nur die Lendenwirbel als knöcherne Stützen. Die Beckenhöhle stellt den von den Beckenknochen, den Ossa coxae, dem Os sacrum und den ersten Schweifwirbeln umschlossenen Raum dar. Beide Höhlen kommunizieren durch eine weite Oeffnung mit einander und gehen direkt in einander über. Das **Peritonaeum**, das Bauchfell, ist beiden Höhlen gemeinsam und bildet einen geschlossenen Sack, der vom Zwerchfelle bis nahe

an den Beckenausgang reicht. Das nähere Verhalten des Bauchfelles, seiner Falten und Ausstülpungen (des Netzes, Gekröses, der Eingeweidebänder etc.), wird an anderen Stellen besprochen werden.

Die Bauchhöhle zerfällt in drei Hauptregionen: die Regio epi-, meso- und hypogastrica. Diese Hauptregionen zerfallen wieder in Subregionen. (Ueber diese Verhältnisse s. Taf. I und die zugehörige Legende.)

A. Die Verdauungsorgane (Organa digestionis).

1. Die Mund- und Rachenhöhle.

Die **Mundhöhle (Cavum oris)** ist gegen die Lippen hin schmal, wird aber gegen das Gaumensegel hin breiter und ziemlich geräumig und besitzt eine sehr bedeutende Oeffnungsmöglichkeit. Sie zerfällt in das **Vestibulum oris** (mit dem Cavum buccale und labiale) und das **Cavum oris intern.** Diese beiden Abschnitte der Mundhöhle sind beim Hunde nicht vollständig von einander getrennt, denn es bleiben sowohl zwischen der letzten Prämolare und dem Caninus, als auch zwischen diesem und den Insicivi und bei gewissen Rassen auch zwischen den einzelnen Prämolaren, ferner zwischen der letzten Molare und dem Mandibularrande Zwischenräume, die das Cavum oris int. und das Cavum buccale in Verbindung setzen. Auch zwischen den Mandibular- und den Maxillar-Prämolaren bleiben oft dadurch Zwischenräume, dass dieselben einander nicht erreichen. — Das Cavum oris steht durch die Mundspalten mit der Aussenwelt, durch die Rachenenge mit der Rachenhöhle, durch die Stensonschen Kanäle mit der Nasenhöhle in Verbindung.

Die Lippen. Labia oris.

Die **Oberlippe** ist lang, leicht und frei beweglich; sie besitzt median eine deutliche, tiefe und schmale **Lippenrinne (Philtrum),** welche sich mehr oder weniger deutlich in eine Rinne fortsetzt, die zwischen beiden Nasenöffnungen in die Höhe steigt **(Sulcus medio-nasalis).** Zuweilen kommt median ein tiefer Einschnitt an der Oberlippe vor (**Hasenscharte,** besonders bei Bulldoggen). Die **Unterlippe** ist kurz und nur gegen die Winkel **(Commisurae labiorum)** hin lang, schlaff und frei beweglich. Beide Lippen sind an der Aussenfläche vollständig behaart; nur an der Oberlippe ist eine kleine, dreieckige, median gelegene, haarlose, meist schwarz pigmentierte Stelle vorhanden, die in den Nasenspiegel übergeht

und mit vielen kleinen Oeffnungen, den Mündungen grosser, tubulöser Drüsen, ausgestattet ist. Die **Tasthaare** kommen an der Oberlippe zahlreich, an der Unterlippe spärlich vor. Die **Lippenschleimhaut** ist in der Regel pigmentiert und zwar partiell (fleckig oder streifig) oder total; sie bildet an der Oberlippe ein deutliches, bei Doppelnasen doppeltes, an der Unterlippe ein weniger deutliches **Frenulum** und ausserdem an der Unterlippe zuweilen kleine Faltungen. Der **Lippenrand** erscheint gezähnelt, stärker an der Unterlippe, schwächer an der Oberlippe. Die **Lippenspalte (Os)** ist sehr gross, sodass die Lippenwinkel am aboralen Rande von Pr. I, also fast in der Höhe des 4. Backzahnes, sich befinden. — Die **Glandulae labiales** sind nur sparsam und in kleinen Häufchen vorhanden.

Die Lippenmuskulatur s. S. 117—120.

Die Backen. Buccae.

Die **Backen** des Hundes sind klein: sie nehmen den Raum von dem 4. Backzahne bis zum aufsteigenden Aste der Mandibula und bis zum Tuber maxillare ein. Sie befestigen sich an der lateralen Fläche der Mandibula und des Maxillare; oral gehen sie in die Lippen über. Die Aussenfläche ist behaart, die Innenfläche, d. h. die **Backenschleimhaut** ist glatt und gewöhnlich schwarz pigmentiert (meist partiell, selten total); die letztere geht an der Befestigung der Backen an den Kiefern in das Zahnfleisch, oral in die Lippenschleimhaut und aboral mit ihrer Submucosa in das Perimysium des M. masseter und biventer über; ausserdem befestigt sie sich aboral an dem oralen Rande des Ram. ascend. der Mandibula und an dem Tuber maxillare resp. dem Proc. pterygoideus des Maxillare. Dadurch entsteht ein Schleimhautpfeiler, der am Zahnfleische aboral vom letzten Unterkieferbackzahne beginnt und aboral vom letzten Oberkieferbackzahne endet und in das Palatum molle, speziell den Arcus palato-glossus übergeht (**Plica pterygomandibularis** s. **Arcus mandibulo-maxillaris**). — In der Backenschleimhaut finden sich in der Höhe des 3., selten 2. oder 4. Backzahnes, die **Mündung des Ductus Stenonianus** (Fig. 93 s) und in der Höhe des letzten Backzahnes die **Mündungen der Nuck'schen Gänge** (Fig. 94 s) und in der Kronenhöhe der Mandibular-Backzähne die **Oeffnungen der Gland. buccales inf.** Das **Cavum buccale** ist ziemlich geräumig.

Die äussere Haut der Backen geht allseitig ohne Aenderung

ihrer Beschaffenheit in die äussere Haut der angrenzenden Teile über. Die Backenmuskulatur ist S. 117—120 beschrieben worden.

Die **Glandulae buccales (genales) infer.** liegen in der Höhe des Alveolarrandes der Mandibula in der Submucosa und reichen lateral zwischen die Muskeln. Sie verschmelzen oral mit den Lippendrüsen. Ein kleiner, etwas dunkel gefärbter Drüsenabschnitt (Fig. 93_5) liegt am oralen Rande des M. masseter resp. in der Plica pterygo-mandibularis.

Die **Glandulae buccales superiores** (Fig. 94_7) sind aboral und dorsal in die Augenhöhlen gerückt und heissen daher **Glandulae orbitales.** Sie liegen zwischen Periorbita, dem M. pterygoid. medial. (b) und dem Arcus zygomaticus, also an der medialen Fläche des letzteren und an der Aussenfläche der ersteren. Nach Wegnahme des Unterkiefers und des Jochbogens tritt die Drüse frei zu Tage. Sie liegt zum grössten Teile dem M. pterygoideus int. (b) auf und stösst ventral an den Anheftungsteil des Gaumensegels ($_6$). Jede Orbitaldrüse besitzt in der Regel einen grösseren und 3 bis 4 kleinere Gänge, die **Ductus Nuckiani** (8), die am ventralen Rande oder nahe demselben aus der Drüse austreten und in der Gegend des letzten Backzahnes in das Cavum buccale münden. Der grössere Gang ist fast so gross wie der Stensonsche Gang; die kleinen fehlen zuweilen.

Die Orbitaldrüse bedeckt den Endteil der A. maxill. int. und deren Teilungsstelle, den Ursprungsteil der A. veli palat., die A. buccinat., den N. buccinat. und den Ram. maxill. sup. des Trigeminus und dessen Teilung in den N. infraorbitalis und spheno-palatinus.

Das **Zahnfleisch.** Dasselbe erscheint beim Hunde häufig marmoriert, da es mit schwarzen und grauen Flecken und Streifen versehen ist.

Palatum durum. Der harte Gaumen.

Er bildet die Decke, das Dach der Mundhöhle, hat den knöchernen Gaumen zur Grundlage und damit auch die Ausdehnung und Form des letzteren (s. S. 63 und S. 76). Oral ist er schmal und aboral wird er breiter; er ist mit 9—10 schwach gebogenen **Staffeln** versehen, von denen die erste nur als halbe Staffel erscheint. Die Staffeln liegen aboral enger als schneidezahnwärts; zwischen ihnen befinden sich oft sekundäre Staffeln, die meist nur halbe oder Viertelstaffeln vorstellen. Die Raphe fehlt oder ist undeutlich. Beiderseits und schneidezahnwärts geht der Gaumen in das Zahnfleisch, aboral in das Velum palatin. über. Die **Schleim-**

haut ist meist pigmentiert und zwar total oder partiell; im letzteren Falle erscheinen oft die Staffeln schwarz oder schwarzgrau, während die zwischenliegenden Thäler pigmentfrei sind. — Oral von der ersten Staffel und gewissermassen in ihr liegt, ganz nahe an den mittleren Incisivi, eine (oft 2) dreieckige, sich oral zuspitzende, kleine Wulst **(Gaumenpapille)**, an deren Seitenrändern und spitzenwärts sich 2 Oeffnungen befinden, die in je einen **Ductus naso-palatinus (incisivus s. Stenonianus)** führen. Der Gang ist 1—2 cm lang und so weit, dass man eine Sonde einführen kann; er verläuft in der Submucosa aboral, in einer Rinne des Zwischenkiefers liegend, gelangt an die Fissura palatina und geht in derart schräger Richtung durch dieselbe, dass er am aboralen Ende der Fissur die Nasenschleimhaut durchbohrt und damit in die Nasenhöhle mündet.

Der aborale, auf dem Os palat. aufliegende Teil des Gaumens, der vielleicht schon zum Velum gerechnet werden kann, ist glatt und wenig pigmentiert. Die letzte Staffel liegt ungefähr in der Höhe der Sutura palato-maxillaris. — Drüsen sind nicht vorhanden; ebensowenig finden wir makroskopische Papillen.

Der Boden der Mundhöhle.

Auf der Mundhöhlenfläche des Schneidezahnendes (Körpers) der Mandibula liegt eine teilweise oder ganz pigmentierte Schleimhaut, die aboral, in der Höhe der Pr III oder IV, in eine grosse Falte, das **Frenulum linguae**, und seitlich in das Zahnfleisch übergeht. Auf diesem Unterboden liegt die Zungenspitze, die mit dem Zungenkörper gemeinsam den Boden der Mundhöhle darstellt.

Gland. salivales. Die Speicheldrüsen.

Ausser den S. 268 erwähnten Gland. buccales und orbitales und ausser den in den Lippen, dem Gaumensegel und dem Zungengrunde vorhandenen Drüsenhaufen (Wanddrüsen) münden in die Mundhöhle noch 3 grosse Anhangsdrüsen, die ihrer Function wegen Speicheldrüsen genannt werden: die Gland. parotis, submaxillaris und sublingualis.

Parotis. Glandula parotis (Fig. 93_2). Die Parotis ist sehr klein, dreieckig (oder unregelmässig viereckig) von Gestalt und liegt zwischen dem Grunde der Ohrmuschel, dem aboralen Rande der Mandibula und dem Flügel des Atlas. Sie ist dorsal breiter als ventral. Ihr dorsaler Rand bildet einen tiefen Ausschnitt für den Grund der Ohrmuschel (1) und geht in einen post- und einen

präauricularen Lappen aus, die sich etwas an der Muschel in die Höhe ziehen. Das schmale, ventrale Ende liegt auf der Gland. submaxillaris ($_3$; Fig. 94 $_2$). Die laterale Fläche ist vom M. subcutaneus colli, vom Depressor auris (h) und der Haut und am Kieferrande von einer Lymphdrüse, der Gland. auricularis ($_9$), die sich noch etwas unter die Parotis erstreckt, bedeckt. Ueber diese Fläche verlaufen kleine Zweige des N. auricularis magnus. — Die Parotis bedeckt mit ihrer medialen Fläche den Grund der

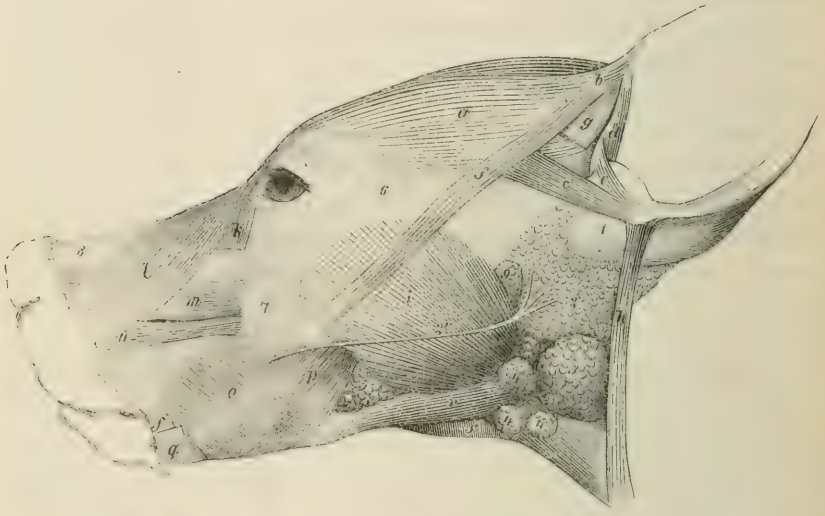

Fig. 93. Muskeln und Drüsen des Kopfes (Seitenansicht); Legende s. Fig. 44, S. 119.

Ohrmuschel ($_1$), zum Teil den Biventer (r) und einen Teil der Gl. submaxillaris ($_3$).

An der medialen Fläche liegen der N. facialis und dessen meisten Aeste, von denen am Kieferrande der N. buccal. sup. et inf. und der N. zygomaticotemporalis, am ventralen Ende der N. subcutaneus colli medius (Fig. 187 f) und am Halsrande der N. auricul. post. (Fig. 187 h) hervortreten. Am Kieferrande tritt ferner der Ram. communicans des N. temporalis superfic. hervor. Weiterhin bedeckt die Drüse einen Abschnitt der A. maxill. int., die Ursprünge der A. auric. post. und der A. temporalis superficialis, die V. maxill. int. (die anfangs in der Drüse liegt) und die V. tempor. superficialis. (Betr. der Lage der Drüse zu Gefässen und Nerven s. Fig. 45 und 46.)

Der **Ausführungsgang, Duct. Stenonianus** ($_2'$) setzt sich aus mehreren Gängen am Kieferrande der Drüse zusammen, läuft quer über den Masseter (i) und nahe dessen oralem Rande unter dem

M. zygomaticus (f) oral, kreuzt den N. buccal. sup. und die Vena facialis, gelangt auf den M. buccal. (o, p) und mündet in der Gegend des 3. Maxillär-Backzahnes in die Mundhöhle.

Bisweilen sondern sich von der Hauptdrüse einzelne Drüsenläppchen ab, die als **Gland. parotides accessoriae** den Duct. Stenonianus begleiten und mit ihren kleinen Ausführungsgängen in denselben einmünden.

Ausserdem münden in diesen nahe seiner Einmündungsstelle in die Mundhöhle oft einige kleine Schleimdrüschen ein.

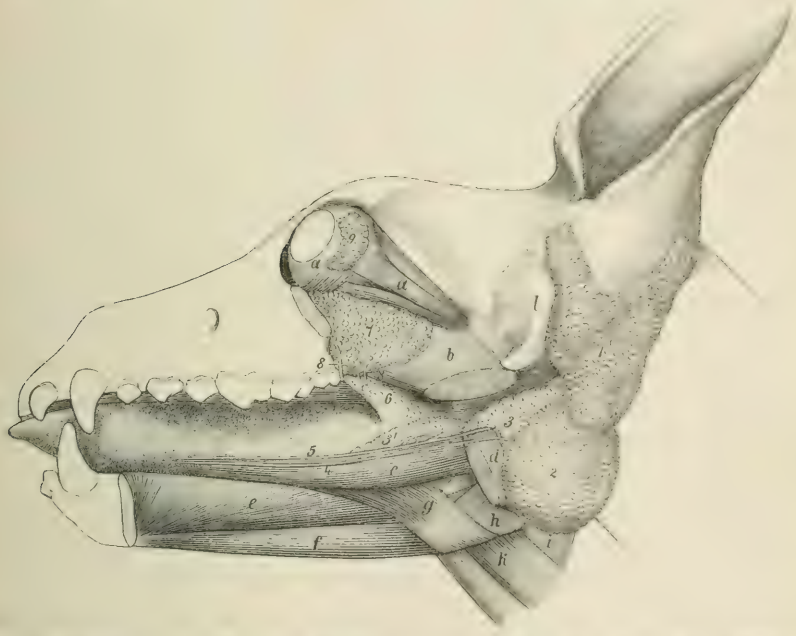

Fig. 94. Drüsen des Kopfes (der Arcus zygomaticus ist abgesägt). 1 Gland. parotis, 2 Gland. submaxillaris, 3 Gland. sublingualis (aborale Portion), 3' Gland. sublingualis (orale Portion), 4 Duct. Whartonian., 5 Ductus Bartholinian., 6 Gaumensegeldrüsen, 7 Gland. orbitalis, 8 Nuck'sche Gänge, 9 Gland. lacrymalis. a Augapfel mit seinen Muskeln, b M. pterygoid. int., c M. stylo-glossus, d M. biventer, e M. genio-glossus, f M. genio-hyoideus, g M. baseo-glossus, h M. constrictor pharyng. med., i M. constrict. pharyng. inf., k M. thyreo-hyoideus, l Proc. zygomatic. oss. tempor. (abgesägt).

Glandula submaxillaris (Fig. 94 2). Die Unterkieferdrüse ist grösser als die Parotis und stellt ein rundlich-knolliges, auf der Oberfläche fast glatt erscheinendes Gebilde von wachsartigem Aussehen dar, welches von einer festen Bindegewebsschicht kapselartig und locker umgeben ist. Die Läppchenzeichnung ist undeutlich (die Drüse ist nach Gurlt bei grossen Hunden

$1^1/_2$″ lang, $1^1/_4$″ breit und 5″ dick). Sie liegt ventral von der Parotis (1), aboral vom Masseter (Fig. 93 i) und der Mandibula und ragt lateral vor. Halswärts schiebt sich die Drüse in das Dreieck ein, welches die Vena maxill. ext. (Fig. 46 18) und int. (Fig. 46 16) vor ihrem Zusammenflusse zur V. jugul. (Fig. 46 17) bilden. Sie bedeckt (resp. liegt mit ihrer medialen Fläche auf) den M. biventer (d) mit ihrer oralen Hälfte, die Pharynxmuskulatur (besonders Hyopharyng. (h) und Thyreo-pharyng. (i)) und die retro-pharyngealen Lymphdrüsen und zum Teil die auf der Pharynxmuskulatur gelegenen Nerven (s. Fig. 184) und Gefässe (s. Fig. 137) mit ihrem aboralen Teile und den M. sterno-cleido-mastoideus mit dem dorsocaudalen Abschnitte. Die laterale Drüsenfläche ist zu einem geringen Teile von der Parotis (1), im übrigen aber nur vom Hautmuskel und dem Depressor auris (Fig. 93 h) bedeckt. Dieser Fläche liegt ausserdem der N. subcutan. colli medius (Fig. 187 f) auf. An den oralen Rand grenzt ventral eine der oberflächlichen Kehlgangslymphdrüsen (Fig. 93 4) und im Uebrigen die aborale Abteilung der Gland. sublingualis (3), welche sich oft so innig mit der Submaxill. verbindet, dass beide zusammenzugehören scheinen. Aus der medialen Fläche der Drüse geht der relativ starke **Wharton'sche Gang (Ductus Whartonianus)** (4) hervor, welcher zunächst zwischen der lateralen Fläche des Biventer (d) und dem aboralen Abschnitte der Gland. subling. (3) hindurch oral verläuft und etwas ventral vom Duct. Bartholin. (5) auf der lateralen Fläche des M. styloglossus (c) oral geht und schliesslich am Grunde des Zungenbändchens an einer kaum merklichen Wulst in die Mundhöhle einmündet. An der medialen Seite treten Nerven und Gefässe in die Drüse ein.

Gland. sublingualis (Fig. 94 3, 3′). Sie stellt eine langgestreckte Drüse dar, die sich in 2 Abschnitte, einen aboralen und einen oralen, zerlegen lässt. Die **aborale, stärkere Abteilung** (3) grenzt direkt an den oralen Rand der Submaxillaris (2) und ist so innig mit dieser verbunden, dass sie ein Fortsatz der letzteren zu sein scheint, zumal beide von derselben Bindegewebskapsel eingeschlossen sind. Beide Drüsen stehen aber in keiner Beziehung weiter, ihre Verbindung geschieht lediglich durch lockeres Bindegewebe; nur ausnahmsweise mündet von der Sublingual. ein Ausführungsgang in den Whartonschen Gang ein. Dieser Teil hat eine unregelmässig-viereckige bis dreieckige Gestalt, die breite Seite aboral, die schmale Seite resp. die Spitze oral gekehrt, und

liegt vollkommen dem M. biventer (d) auf. Lateral ist sie bedeckt von dem über den aboralen Rand der Mandibula vorstehenden Teile des M. masseter (Fig. 93 i) und zu einem Teile von der Mandibula selbst, speziell deren Proc. opercularis. Sie besitzt einen besondern Ausführungsgang, den **Bartholin'schen Gang, Ductus Bartholinianus** (5), der ausserdem noch kleine, vom oralen Abschnitte der Drüse stammende Rivinische Gänge aufnimmt und etwas dorsal vom Whartonschen Gange (4) auf der lateralen Fläche des M. stylo-glossus (c) oral verläuft und am Zungenbändchen in das Cavum oris mündet.

Der **orale Teil** der Drüse (3') stellt einen langgestreckten, schmalen Drüsenkörper dar, der zuweilen aus zerstreut liegenden Läppchen besteht. Er schliesst sich an den aboralen Teil an und reicht von letzterem, resp. vom oralen Rande des M. biventer (d) bis zum letzten Backzahne. Er liegt zur Seite des Zungengrundes auf dem Stylo-glossus (c) und ist lateral von der Schleimhaut und dem M. mylo-hyoideus (und sekundär vom Unterkiefer) bedeckt. Er besitzt mehrere Ausführungsgänge, welche im allgemeinen aus dem ventralen Rande der Drüse hervortreten und sich zum Teil mit dem Bartholin'schen Gange (5) vereinigen, zum Teil (8—10 Gänge) als **Rivinische Gänge** direkt die Schleimhaut durchsetzen und in das Cavum oris einmünden.

Ueber die laterale Fläche der Drüse geht nahe dem oralen Ende schräg dorso-ventral der N. lingualis (Fig. 181 d). Am ventralen Rande verläuft die vom N. lingualis stammende Chorda tympani (Fig. 181 c).

Die Zunge. Lingua. Glossa (Fig. 95 1).*)

Die während des Lebens lebhaft rot gefärbte, unpigmentierte **Zunge** des Hundes ist breit, flach und sehr beweglich; sie besitzt zwei scharfe Seitenränder und eine dorsale und eine ventrale Fläche. Zungen**spitze** und Zungen**körper** heben sich in der Form nicht von einander ab. Der **Zungengrund**, der die aborale, gegen den Kehlkopf abfallende Fläche resp. den aus dem Boden der Mundhöhle hervortretenden Teil darstellt, ist durch die besondere Papillenbekleidung und andere Verhältnisse deutlich gekennzeichnet. Während die dicht

*) Die histologischen Eigentümlichkeiten der Hundezunge s. Csokor: Bau des Geschmacksorganes der Haussäugetiere. Oesterr. Vierteljahrsschr. für Veterinärkunde 62. Bd., S. 116 und Handbuch der Histologie der Haussäugetiere von Ellenberger.

mit feinen, haarartigen, weissen Papillen besetzte Oberfläche des Zungenkörpers einen weisslichen Anflug besitzt, hat der Zungengrund eine rein rote Farbe und ist mit sehr grossen, weit gestellten, seitlich oft in Reihen angeordneten Papillen besetzt. Vom Zungengrunde zieht median eine Schleimhautfalte zur Basis der Epiglottis = **Frenulum glosso-epiglotticum** s. **epiglottidis;** zu beiden Seiten der letzteren befindet sich an der Basis der Epiglottis je eine tiefe Schleimhautbucht **(Vallecula).** Die rauhe Rückenfläche der Zunge ist mit einer **Medianfurche** versehen; die ventrale Fläche der Zungenspitze ist glatt, weich und frei von Papillen; ihre dünne Schleimhaut bildet das **Frenulum linguae,** das beim Hunde lang und sehr deutlich ist.

Die **Papillae filiformes** bedecken den Zungenrücken und den Zungengrund, lassen dagegen die Seitenränder, die Bodenfläche und die Arcus glosso-palatini frei. Auf der oralen Hälfte der Zunge sind sie klein, knospenartig und stehen dicht gedrängt, aber in Reihen, die schräg gegen die Medianfurche verlaufen; das freie Papillenende ist aboral gerichtet. Gegen den Zungengrund hin werden die Papillen allmählich zu langen, weichen, zum Teil kegelförmigen und spitz zulaufenden Zotten, die, ebenfalls in diagonalen Reihen stehend, den Zungengrund bedecken und sich auch auf das Frenulum epiglottidis und vereinzelt sogar auf die orale Fläche der Epiglottis erstrecken, wobei ihre Basis wieder breiter wird. Die Zotten stehen weiter auseinander als die kleinen Papillen des Zungenrückens. — Die letzteren besitzen nahe der Zungenspitze 8—9 und in der Zungenmitte drei Epithelspitzen; bei den Zotten des Zungengrundes sind diese drei Spitzen in eine verschmolzen.

Die konischen **Papillae fungiformes** s. **clavatae** liegen zerstreut, nicht gruppenweise, zwischen den vorigen an der Zungenoberfläche und erscheinen als hellgefärbte, kleine, circa hirsekorngrosse Knötchen. Sie bilden am Zungenrande eine Art Saum zwischen Boden- und Rückenfläche. Gegen die Zungenspitze hin sind sie sehr klein und undeutlich; gegen den Zungengrund werden sie grösser, deutlicher und zahlreicher und sind rot gefärbt. Sie reichen nur bis zu den umwallten Wärzchen, in deren Nähe sie sehr deutlich sind und öfter sogar diagonal wie die P. filiformes stehen. Am Zungengrunde fehlen sie.

Die lebhaft rotgefärbten **Papillae vallatae s. circumvallatae** liegen seitlich von der Mittellinie des Zungenkörpers nahe dem Zungen-

grunde in zwei aboral Vförmig konvergierenden Linien und zwar in der Zahl von 4, selten von 6. Sie sind an der Basis eingeschnürt; ihre gewölbten Seitenwände treten über das Niveau der Schleimhaut hervor; der freie Rand hat 1—2 Einschnitte; der Wallgraben stellt einen sichelförmigen Ringwall dar, der abgerundet am Grunde der Papille endet und nicht ganz bis zur Höhe des freien Papillarrandes reicht; er enthält Drüsenausgänge.

Am Seitenrande der Zunge, am Uebergange des Zungenkörpers in den Zungengrund, befindet sich jederseits ein länglich-ovales (reiskorngrosses, höchstens 1—1,5 cm langes), undeutliches **Mayer'sches (Brühl'sches) Organ (Papilla foliata)**, dessen hügelartige Vorragung mit 6—8 Querfältchen (Geschmacksleisten) und 5—7 Querfurchen ausgestattet ist. Die mittelste Leiste ist gerade und verläuft senkrecht zur Längsachse der Zunge, die zu ihren beiden Seiten liegenden sind gebogen und mit den Enden gegen die Mittelleiste gekrümmt, sodass die Leisten melonenartig (zwiebelschalenartig) in der Papille gelagert erscheinen.

An der Bodenfläche (ventralen Fläche) der Zungenspitze liegt median, bedeckt von der Schleimhaut und einigen dem Lingualis angehörenden Muskelzügen, in einer Grube zwischen beiden Genio-glossi ein länglich-spindelförmiger oder strangförmiger, wurmartiger, derber Körper, die **Lyssa**. Sie ist bei grossen Hunden rabenfederstark und 4—5 cm lang, erscheint weiss von Farbe und ist von lockerem Bindegewebe umgeben; spitzenwärts verschmilzt sie mit der Zungenschleimhaut, aboral geht sie in einen weissen Faden aus, der sich unter Umständen bis zum Zungenbeine verfolgen lässt. — Der bei gewissen Tierarten vorkommende Zungenrückenknorpel fehlt.

Die Zungenbälge sind an der Zunge des Hundes makroskopisch kaum wahrnehmbar, ebenso die Zungendrüsen. — Ueber die Mandeln s.: Gaumensegel. — Das Foramen coecum linguae fehlt.

Ueber die mikroskopischen Verhältnisse s. das Handbuch der vergleichenden Histologie der Haussäugetiere.

Muskeln der Zunge.

Von Zungenmuskeln fehlen dem Hunde der Mylo-glossus und der Transversus hyoideus. Das Septum linguae fibrosum ist sehr undeutlich; man bemerkt in der Medianebene der Zunge nur etwas lockeres Bindegewebe.

Wenn man vom M. lingualis zunächst absieht, dann liegen die Zungenmuskeln in drei Lagen, von denen die oberflächlichste zum Teil von Zungenbeinmuskeln (s. S. 134) bedeckt wird.

Oberflächlichste Muskellage (laterale Lage).

M. stylo-glossus (Fig. 95 d). Es ist der oberflächlichste Zungenmuskel; er liegt wesentlich an dem Seitenrande der Zunge und stellt einen langen, platten Muskel dar, der mit dem

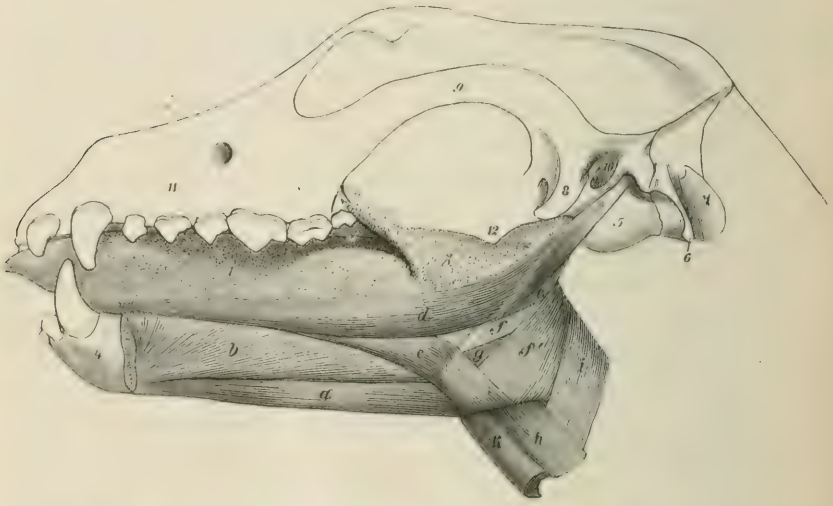

Fig. 95. Zungen- und Zungenbeinmuskeln (von links gesehen).
a M. genio-hyoideus, b M. genio-glossus, c M. baseo-glossus, d M. stylo-glossus, e M. stylo-pharyngeus, f M. hyo-pharyngeus (orale Portion), f' M. hyo-pharyngeus (aborale Portion), g M. kerato-hyoideus, h M. hyo-thyreoideus, i M. thyreo-pharyngeus, k M. sterno-hyoideus. 1 Zunge, 2 Gaumensegel und zwar speziell Gaumensegeldrüsen, 3 Cavum oris, 4 linker Unterkiefer (abgesägt), 5 Bulla ossea des Schläfenbeines, 6 Proc. styloideus und 7 Proc. condyloideus oss. occipitis, 8 Proc. postglenoidalis des Schläfenbeines, 9 Jochbogen, 10 Porus acusticus extern., 11 Oberkieferbein.

Stylo-pharyngeus (e) und neben dem Ansatze der dorsalen Portion des Stylo-hyoideus (Fig. 98a) am Cornu sup. oss. hyoid., und zwar an der lateralen Fläche desselben und an dessen ganzem aboralem Rande entspringt, die laterale Fläche des genannten Zungenbeinastes und das Gelenk zwischen Cornu sup. und med. oss. hyoid. bedeckt und am Seitenrande der Zunge oral (bis zum oralen Zungendrittel) verläuft. — Die laterale Fläche des Ursprungsdrittels des Mus-

kels (Fig. 94 c) grenzt an den M. biventer (Fig. 94 d), die des übrigen Muskels an die Zungenschleimhaut und zum Teil an den Mylo-hyoideus. Die mediale Fläche des oralen Teiles des Muskels liegt an dem Hyo-glossus (c) und Lingualis und die des aboralen Teiles an dem Levator veli palat., am Pterygo- und Palato-pharyngeus, am mittleren und dorsalen Zungenbeinaste und an der Rachenfascie. Während der dorsale Rand an der Zungenschleimhaut liegt, grenzt der ventrale Rand oral an den Genio-glossus (b), in der Mitte an den Hyo-glossus (c) und aboral an den Hyo-pharyngeus (f) und Stylo-pharyngeus (e).

An der lateralen Fläche liegen nahe dem Ursprunge zum Teil die A. maxill. int. und ext. und der Ursprung der A. auric. post. und temporal. superficial., sodann im weiteren Abschnitte der Ductus Wharton. und Bartholin. (Fig. 94 $_4$ und $_5$), die orale Portion der Glandula sublingual. (Fig. 94 $_3$'), der N. lingual., die Chorda tympani; an der medialen Fläche liegen Zweige des N. glosso-pharyng. und an dem ventralen Rande die A. lingual., der N. hypoglossus und glosso-pharyngeus. (Betr. der Lage zu Gefässen und Nerven s. Fig. 181 $_{11}$).

Wirkung: Befördert die Nahrung zwischen die Zahnreihen, krümmt die Zunge, zieht dieselbe zurück.

Mittlere Muskellage.

M. hyo-glossus s. **baseo-glossus** (Fig. 95 c). Er entspringt an der lateralen Seite des Gabelastes und des Körpers des Zungenbeines, lateral vom Genio-hyoideus (a) und Genio-glossus (b), tritt als platter Muskel an die Seitenfläche des Zungengrundes und der Zunge und lässt sich deutlich bis in die orale Zungenhälfte verfolgen. — Mit seiner lateralen Fläche liegt er zum Teil am Stylo-glossus (d), zum Teil am Mylo-hyoideus und der Schleimhaut; medial liegt er auf dem Zungenbeine, dem Hyo-pharyngeus (f, f'), Kerato-hyoideus (g), dem Genio-hyoideus (a), Genio-glossus (b) und Lingualis.

An der lateralen Fläche verläuft der N. hypoglossus (Fig. 181 a), an der medialen der orale Abschnitt dieses Nerven und die A. lingualis (Fig. 181 $_2$).

Wirkung: Rückzieher der Zunge, Heber des Zungengrundes.

Tiefste Muskellage (mediale Lage).

M. genio-glossus (Fig. 95 b). Dieser Muskel liegt in sagittaler Richtung in der Zungenmitte. Die beiderseitigen Muskeln berühren einander mit ihrer medialen Fläche und bilden so eine Art Muskelseptum in der Zunge. Der ventrale, zum Teil sehnige Muskelrand

reicht vom Kinnwinkel der Mandibula bis zum Zungenbeine; an beide Endpunkte, oral also an die Medialfläche der Mandibula (nahe dem Kinnwinkel) und aboral an den Zungenkörper, befestigt sich der Muskel. Von dem ventralen Rande strahlen die Fasern fächerartig in die Zunge aus, sie verlaufen demnach spitzen-, rücken- und grundwärts (resp. oral, dorsal, aboral) und reichen bis nahe an die Schleimhaut. — Lateral liegt der Muskel am Mylo-hyoideus und Hyoglossus (c), medial an dem der anderen Seite, an Fasern des Lingualis und am fibrösen Septum. Ventral liegt ihm der Geniohyoideus (a) an, dorsal stösst er an den Stylo-glossus (d).

Zwischen Hyo-glossus und Genio-glossus liegen die A. lingualis (Fig. 181$_2$) und spitzenwärts der N. hypoglossus (Fig. 181 a). Auch liegen Zweige des N. lingualis (Fig. 181 d) an seiner lateralen Fläche.

Wirkung: Zieht die Zunge vom Gaumen ab in den Kehlgang, bildet die Längsrinne auf dem Zungenrücken, zieht die Zungenspitze rachenwärts oder den Zungengrund oralwärts u. s. w.

M. lingualis (Fig. 96 o). Die Fasern dieses Muskels haben eine verschiedene Richtung; sie verlaufen transversal, longitudinal und perpendiculär und beginnen zum Teil an der Schleimhaut resp. dem intermuskulären Bindegewebe, zum Teil an dem Zungenbeine, zum Teil an dem Septum (die transversalen). Am deutlichsten lassen sich die longitudinal verlaufenden Fasern nachweisen; sie bilden ein ziemlich starkes Stratum (p), welches direkt unter der Schleimhaut liegt (M. longitudinal. sup. h.). Der M. longit. inf. und der M. transversus sind undeutlich. Man kann aber in der Zunge deutlich ein verticales, ein transversales und ein sagittales Fasersystem unterscheiden. Diese Systeme werden jedoch von den Fasern aller in die Zunge eintretenden Muskeln gebildet.

Das Gaumensegel. Velum palatinum. Palatum molle (Fig. 96 n).

Das **Gaumensegel** des Hundes ist verhältnismässig lang und breit; sein freier Rand **(Arcus palatinus)**, welcher kein Zäpfchen (Uvula, Staphyle) besitzt und leicht concav gebogen ist, ragt bis zum Kehlkopfe herab, liegt in der Regel an der Mundhöhlenfläche des Kehldeckels (t) und erreicht nahezu dessen Basis; liegt das Gaumensegel zufällig auf der Rachenhöhlenfläche der Epiglottis, dann reicht der Rand bis zu den Giesskannen-Kehldeckel-

falten resp. bis zu den Aryknorpeln (v herab.*) Der freie Rand bildet mit dem Ende des Zungengrundes resp. mit dem Frenulum glosso-epiglotticum den **Isthmus faucium**. Die Mundhöhlenfläche des Gaumensegels liegt dem Zungengrunde an und besitzt meist Pigmentflecke; diese fehlen der glatten, schleimigen Rachenhöhlenfläche. An der Mundhöhlenfläche findet sich median eine schwachgrubige Vertiefung. — Seitlich bildet das

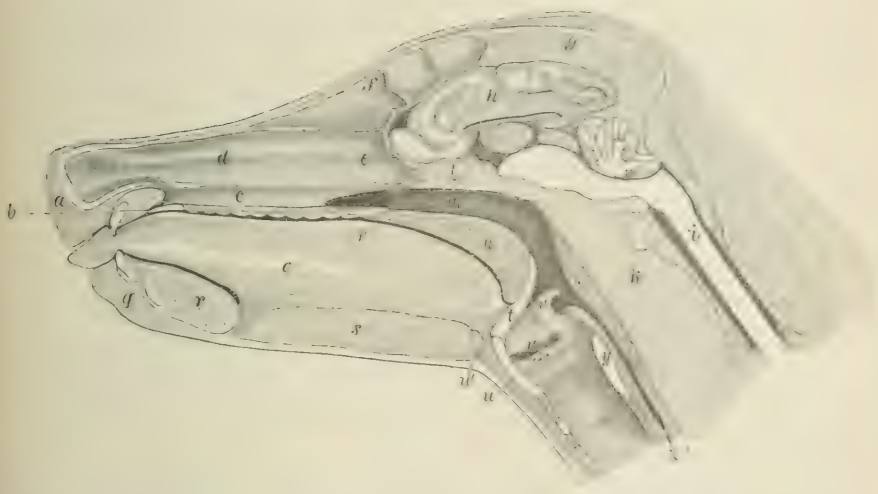

Fig. 96. **Medianschnitt durch den Kopf.** a Oberlippe, b Stenson'sche Röhre, c Vomer, d knorpelige Nasenscheidewand, e Regio olfactoria derselben, f Stirnhöhlen, g Crista sagittalis, h Cerebrum, i Rückenmark, k Kopfbeuger, l Schädelbasis, m Nasen-Rachenraum (Fossa gutturalis), n Gaumensegel, o Zunge, p M. longitud. sup., q Unterlippe, r Körper der Mandibula, s M. mylohyoideus und genio-hyoideus, t Epiglottis, u Cartilago thyreoid., u' Zungenbeinkörper, v Ary-Knorpel, w Stimmritze, x Stimmband, y Cartil. cricoidea, z Schlundkopfschnürer, z' Schlund.

Gaumensegel je zwei Falten, die **Gaumenbögen**; die oralen von ihnen stellen die Arcus palato-glossi, die aboralen die Arcus palato-pharyngei (pharyngo-palatini) dar. Die **Arcus palato-glossi** bilden zwei sehr deutliche, ziemlich senkrecht gestellte und nur etwas oral verlaufende, zum Seitenrand der Zunge

*) Die Angabe Eichbaums, dass der Arcus palatinus hinter der Epiglottis gelegen sei, können wir nicht bestätigen. Wir fanden ihn in der Regel oral von derselben gelagert. Beim Atmen durch den Mund liegt er natürlich aboral von der Epiglottis.

ziehende Falten. Die **Arcus palato-pharyngei** enthalten quergestreifte Muskulatur, sind stärker als die ersteren und spalten sich bald nach ihrem Ursprunge in 2 Schenkel; der eine (kürzere) von diesen zieht schräg zur lateralen und aboralen Wand des Pharynx, um sich allmählich in der Schleimhaut zu verlieren, während der andere (längere) Schenkel an der Seitenwand des Pharynx bis zum Kehldeckel geht und sich mit dem der anderen Seite vereinigt, indem er dabei gleichzeitig in die Pharynxschleimhaut ausstrahlt. Der auf den Aryknorpeln liegende Teil beteiligt sich an der Bildung der Ringfalte des Schlundeinganges. — Zwischen den Zungen- und Schlundkopfpfeilern befindet sich in einer von 2 Schleimhautfalten begrenzten Schleimhauttasche oder Nische (Foramen coecum) eine länglich-bohnenförmige, rötliche, $1\frac{1}{2}$—3 cm grosse Wulst, die **Tonsilla** (Fig. 98 $_6$); sie geht aus der lateralen Taschenwand hervor. Aboral von der Tasche befinden sich oft noch kleine Gruben.

Das Gaumensegel entspringt am Os palatinum, besonders am freien Rande desselben und zwar bis zum Hamulus des Pterygoideum, also am ganzen freien Rande der Fossa gutturalis und der Choanen. Auf der Mundhöhlenfläche des Pars horizontalis oss. palatini liegt ein staffelloser Uebergangsteil zwischen Palatum durum und molle.

Das Gaumensegel besteht aus einer bindegewebigen Membran, der **Fascia palatina**, die einen Teil der Fascia pharyngis darstellt. Auf dieser Fascie liegt aboral die Schleimhaut der Rachenhöhle, oral Muskulatur, die Gaumendrüsen, cytogenes Gewebe resp. Lymphfollikel und die Schleimhaut der Mundhöhle. Die **Gaumensegeldrüsen** (Fig. 95 $_2$) kommen nahe der Basis des Segels nur vereinzelt vor, dann bilden sie ein schwaches und weiter abwärts ein starkes Lager. Das Gaumensegel verdickt sich demgemäss abwärts bedeutend (Fig. 96 n): hier ist mehr Muskulatur, mehr cytogenes und mehr Drüsengewebe vorhanden als dorsal. Die Verdickung findet besonders dicht neben der Medianlinie statt; seitwärts, gegen die Pfeiler hin, ist das Segel dünner, ebenso nahe dem freien Rande.

Die Rachenhöhle und der Schlundkopf. Fauces und Pharynx (Fig. 97 a).

Zwischen der Nasenhöhle und der Mundhöhle einerseits und der Speise- und der Luftröhre andererseits liegt eine besondere Höhle, in der eine Durchkreuzung der beiden Wege, des Luft- und des Speiseweges stattfindet, indem der anfangs dorsal vom Speiseweg gelegene Luftweg jetzt ventral unter denselben tritt. Diese Durchkreuzung nennt man die **Rachenhöhle, Fauces**. Der Anfangsteil der Luftröhre wird als **Kehlkopf (Larynx),**

der Anfangsteil des Schlundes, der durch eine ihm eigentümliche Muskulatur gekennzeichnet ist, als **Schlundkopf (Pharynx)** bezeichnet. Rachenhöhle **und** Schlundkopf zusammen stellen die **Rachenhöhle im weiteren Sinne** dar.

Beim Atmen ist die Rachenhöhle weit geöffnet, der Schlundkopf ziemlich weit von der Mundhöhle resp. der oralen Wand der Rachenhöhle entfernt. Beim Schlingen von Nahrung wird die Atmung unterbrochen, die Rachenhöhle wird abgeschlossen und der Schlundkopf gegen die Mundhöhle resp. gegen den Zungengrund dicht herangezogen. Deshalb heben sich Rachenhöhle und Schlundkopf nur beim Schlingen scharf von einander ab. In der Zwischenzeit gehen beide ohne scharfe Grenze in einander über. Das Weitere s. S. 282.

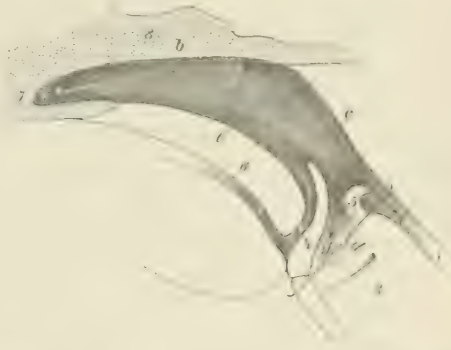

Fig. 97. Rachenhöhle (halbschematisch). Vergl. mit dieser Abbildung auch Fig. 96 m. a Rachenhöhle, b Schädelwand, c Wirbelwand, d Kehlkopfswand, e Gaumensegelwand, f Eingang in den Schlund, g Eingang in den Kehlkopf, h Eingang in das Cavum oris, i Eingang in die Tuba Eustachii, k Eingang in die Nasenhöhlen. 1 Schlund, 2 Kehlkopf, 3 Mundhöhle, 4 Epiglottis, 5 Ary-Knorpel, 6 Gaumensegel, 7 Vomer, 8 Schädelbasis.

Die knöcherne resp. knorpelige Grundlage dieser Höhle wird dorsal von der Basis cranii (s), seitlich von den Zungenbeinästen (Cornua majora), ventral (aboral) von den Kehlkopfsknorpeln gebildet. Die häutige Grundlage wird hergestellt durch eine bindegewebige, fibröse Membran, die **Fascia pharyngis**, auf welcher die Schleimhaut, Drüsen und Muskeln liegen.

Die Rachenhöhle besitzt eine Schädelwand (b) (Fornix pharyngis), eine Wirbel- (c), eine Kehlkopfs- (d), eine Gaumensegelwand (e) und zwei Seitenwände. Die Höhle kommuniziert in ihrem dorsalen Abschnitte mit den beiden Nasenhöhlen (k) und den beiden Tuben (i), in ihrem ventralen (aboralen) Abschnitte mit der Mundhöhle (h), dem Schlundkopfe (f) und dem Kehlkopfe (g); sie verengt sich gegen den Schlundkopf trichterförmig. Im dorsalen Abschnitte übertrifft ihr Längsdurchmesser bedeutend den Querdurchmesser.

Die Schleimhaut der Rachenhöhle geht dorsal, woselbst sie die Schädelbasis überzieht, in die Nasenschleimhaut und in die Schleim-

haut der Tuben, ventral in die der Mundhöhle (3), des Schlundes (1) und des Kehlkopfes (2) über.

Die Rachenhöhlenwand befestigt sich dorsal an die ganze Schädelbasis, an den freien Rand und die mediale Fläche der Ossa pterygoidea und an den freien Rand der Ossa palatina, also an den ganzen Rand der Fossa guttur., und ausserdem seitlich an die Cornua majora und media des Zungenbeines. An der Schädelbasis reicht die Befestigung bis an die Incisura intercondyloidea; von der Protuberant. pharyngea media zieht sie sich zwischen den beiderseitigen Mm. recti cap. antici maj. bis zu der genannten Stelle aboral fort. Sie bildet an der Schädelbasis eine fibröse Platte, die schlundwärts in einen medianen Sehnenstreifen (sehniger Mittelstreif) übergeht, der die beiderseitigen Schlundkopf-Muskeln scheidet = **Raphe pharyngis.** An der Rachenhöhlenwand liegen ausser den Eigenmuskeln derselben die Kopfbeuger, die A. carot. ext. und die V. jugularis, Lymphdrüsen (retropharyngeal und seitlich) und Nerven (9., 10., 11., 12. Nerv und Sympathicus) und viele Gefäss- und Nervenzweige.

Beim **Schlingen** wird die orale Wand der Rachenhöhle, das Gaumensegel (6), das dem Zungengrunde anliegt, derart gehoben, dass es fast parallel mit der Schädelbasis (5) liegt und dass der freie Rand, der vorher an der Plica glosso-epiglottica lag, jetzt die aborale Wand der Rachenhöhle (c) erreicht; gleichzeitig wird der Schlundkopf gegen den Zungengrund resp. den Isthmus faucium herangezogen. Jetzt ist die gemeinsame Rachenhöhle verschwunden; es besteht nur noch eine dorsale Höhle, der **Nasenrachen, Rachenhöhle im engeren Sinne,** und eine ventral von ihr gelegene Höhle, **Schlundkopfhöhle im engeren Sinne, Schlund-, Kehlkopfsrachen.** Aboral und ventral von letzterer liegt die **Kehlkopfshöhle.** Der Nasenrachen ist mit einer Fortsetzung der Nasenschleimhaut (Flimmerepithel), der Schlund- oder Kehlkopfsrachen mit einer cutanen Schleimhaut, einer Fortsetzung der Mundschleimhaut, ausgekleidet. Das Gaumensegel bildet den Boden des Nasenrachens und die Decke des Schlundrachens.

Wegen dieser **beim Schlingen** deutlich werdenden Trennung der Rachenhöhle in zwei Abteilungen, pflegt man dieselbe in diese zwei Abteilungen, eine dorsale und eine ventrale, zu scheiden.

1. Die **dorsale** Abteilung, Nasenrachen, Rachenhöhle im engeren Sinne. Cavum pharyngo-nasale. Sie ist gross und führt mit zwei Oeffnungen (Choanae) (k) in die Nasenhöhlen, mit

zwei in die Tuben (i) und mit einer sehr weiten Oeffnung in die ventrale Abteilung. Letztere Oeffnung wird von dem Arcus palato-pharyngeus umrandet. Die Oeffnungen in die Tuben stellen schräge Spalten dar; aboral von der Tubenöffnung ist die Schleimhaut wulstartig verdickt, sodass zwischen der Tubenöffnung und der Wulst eine grubenartige Vertiefung bleibt (Rosenmüllers Grube?).

2. Die **ventrale** Abteilung, Schlundkopf im engeren Sinne. Schlund-, Kehlkopfsrachen. Cavum pharyngo-laryngeum. Sie ist kleiner und enger als die dorsale Abteilung, mit der sie durch die Nasenrachenöffnung kommuniziert. Sie führt durch eine ringförmige Oeffnung in den Schlund (1) (s. S. 288), durch den Kehlkopfseingang (g) in den Kehlkopf (2) und durch die Rachenenge (h) in die Mundhöhle (3). Ihr Boden wird durch den Kehlkopf gebildet. Die Mundschleimhaut setzt sich vom Zungengrunde auf die orale Kehldeckelfläche fort und geht neben dem Kehlkopfseingange weiter aboral zum Schlunde. Rund um den Kehlkopfseingang geht die Schleimhaut in die Kehlkopfschleimhaut über; am Uebergange des Schlundkopfes in den Schlund bildet die Schleimhaut eine Ringfalte (s. Schlund). Ist das Gaumensegel erhoben, dann wird die orale Wand, die vorher von der Epiglottis gebildet wurde, vom Zungengrunde hergestellt.

Muskeln des Gaumensegels, der Rachenhöhle und des Schlundkopfes.

Zu den Muskeln des Gaumensegels und der Rachenhöhle im engeren Sinne gehören die Mm. palatinus, palato-pharyngeus, levator und tensor veli palatini, pterygo-pharyngeus und stylo-pharyngeus, während als Schlundkopfmuskeln im engeren Sinne nur der Hyo- und Laryngo-pharyngeus aufzufassen sind. Die Schlundkopf-Constriktoren der einen Seite stossen mit denen der anderen Seite in einem sehnigen Mittelstreifen **(Raphe pharyngis)** an der aboralen (dorsalen) Wand zusammen.

Muskeln des Gaumensegels.

M. palatinus et palato-pharyngeus (Fig. 98 d'). Beim Hunde sind beide Muskeln mit einander verschmolzen. Der gemeinschaftliche Muskel entspringt mit einer dünnen Sehnenplatte am freien Rande des Palatinum bis zum Hamulus oss. pterygoidei,

woselbst er mit dem Pterygo-pharyngeus (d) zusammenstösst; er verläuft zum Teil direkt aboral zum Arcus palatinus, woselbst er endet, zum Teil seitlich zur Seitenwand der Rachenhöhle, um sich an der Fascia pharyngea gegen die Raphe hin zu inserieren; er hilft dadurch die orale und Seitenwand dieser Höhle bilden. Er liegt auf der Rachenhöhlenfascie und einem Teile des Levator

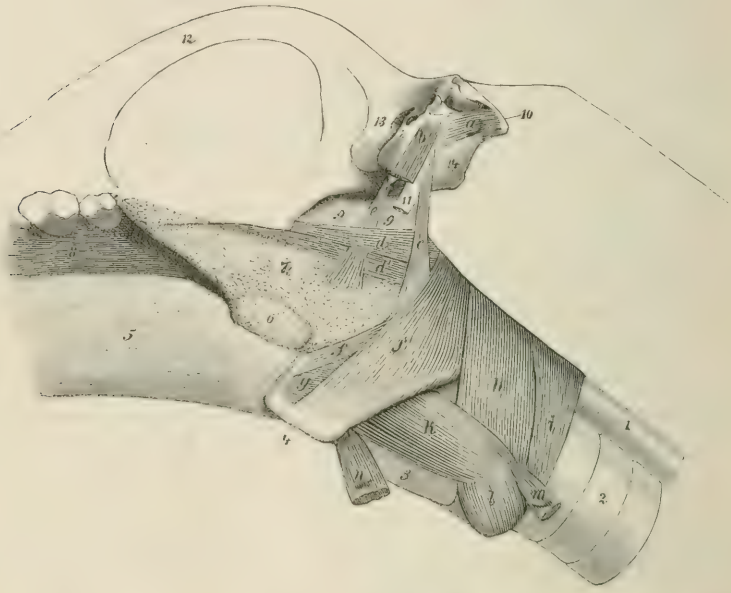

Fig. 98. Muskeln des Kehl- und Schlundkopfes (von links gesehen). a M. stylo-hyoideus (dorsale Portion), b M. stylo-glossus (abgeschnitten), c M. stylo-pharyngeus, d M. pterygo-pharyngeus, d′ M. palato-pharyngeus, e M. levator veli palatini, f M. hyo-pharyngeus (orale Portion), f′ M. hyo-pharyngeus (aborale Portion), g M. kerato-hyoideus, h M. thyreo-pharyngeus, i M. crico-pharyngeus, k M. hyo-thyreoideus, l M. crico-thyreoideus, m M. sterno-thyreoideus (abgeschnitten), n M. sterno-hyoideus (abgeschnitten). 1 Schlund, 2 Trachea, 3 Schildknorpel, 4 Zungenbein (speziell dessen Cornu inf.), 5 Zunge, 6 Tonsilla, 7 Velum palatinum (Gaumensegeldrüsen), 8 Mundhöhle, 9 Rachenhöhlenfascie, 10 Proc. styloideus oss. occipit., 11 abgeschnittenes Cornu sup. oss. hyoidei, 12 Jochbogen, 13 Proc. postglenoid. oss. temp., 14 Bulla ossea oss. temp.

veli (e) und wird zum Teil vom Stylo-glossus (b) und Pterygoideus bedeckt. — An ihm verlaufen der N. palatinus minor und Zweige der A. veli palatini.

Der mediale Teil des Muskels, der median am harten Gaumen,

resp. an dessen aboralem Rande entspringt und zur Mitte des aboralen Randes geht, ist stärker als die Seitenteile und stellt den eigentlichen Palatinus dar; er besitzt median einen Längsstreifen. Der M. palato-staphylinus (s. uvulae, azygos uvulae) und glosso-staphylinus fehlen.

Wirkung: Heber, Verkürzer und Spanner des Segels. Vorzieher des Schlundkopfes, Verkürzer des Rachenraumes.

M. levator veli palatini (s. petro-salpingo-staphylinus s. petro-staphylinus) (Fig. 98 e). Er entspringt an dem Proc. styliformis des Tympanicum, liegt an der Seitenwand der Rachenhöhle (resp. auf der Rachenfascie) und breitet sich fächerartig im Gaumensegel aus, indem seine Fasern zwischen das Drüsengewebe eintreten. Lateral liegen dem Muskel der Stylo-glossus (b) und Pterygo-pharyngeus (d) an, medial grenzt er an den M. palato-pharyngeus (d'); mit letzteren beiden Muskeln kreuzt er sich. Seine Fasern verlaufen ein wenig oral, die des Pterygo-pharyng. aboral. Der Levator endet im Gaumensegel, also in der oralen (ventralen) Rachenhöhlenwand, der Pterygo-pharyngeus dagegen in der aboralen Rachenhöhlenwand. Wirken beide Muskeln gemeinsam, dann schnüren sie den Nasenrachen vom speiseführenden Schlundrachen (Schlundkopfe) ab.

Wirkung: Heber und Zurückführer des Gaumensegels.

M. tensor veli palat. (spheno-staphylinus, spheno-salpingo-staphylinus). Er beginnt mit dem vorigen gemeinsam am Proc. styliformis des Tympanicum (nach v. Troeltsch ausserdem an der häutigen Tubenwand und am Keilbeine) und liegt anfangs lateral an demselben. Dann trennen sich beide Muskeln. Der Tensor geht an der Tuba, resp. seitlich an der Schädelbasis herab und gelangt, sich verbreiternd, an die laterale Fläche des Pterygoideum, schlägt sich, sehnig werdend, um den freien Rand desselben um und endet in der Fascie des Gaumensegels (Rachenfascie). Dabei bildet er noch ein Fascienblatt, welches den Levator veli überzieht und bis zum freien Rande des Segels herabreicht. Der Muskel liegt dem M. pterygoideus dicht an.

Wirkung: Anspanner des Segels. Drückt auf den Bissen.

Muskeln der Rachenhöhle und des Schlundkopfes.

M. pterygo-pharyngeus (Constrictor pharyngis superior hom.) (Fig. 98 d.). Er entspringt neben dem Palato-pharyngeus (d') am Hamulus des Pterygoideum, geht an der Seitenwand der Rachen-

höhle, sich mit dem Levator veli p. (e) kreuzend und breiter werdend, gegen die Raphe pharyngis und stösst hier mit dem der anderen Seite und mit dem Hyo-pharyngeus (f') zusammen; ein kleiner Teil seiner Fasern tritt zwischen diejenigen des Stylo-pharyngeus (c). — Er ist mit seinem Rande eng dem Palato-pharyngeus (d') verbunden und bedeckt bei der Kreuzung den Levator veli palat. (e) eine kurze Strecke; im übrigen liegt er an der Fascie. Er wird oral vom Pterygoideus int. und aboral vom Stylo-glossus (b) und Stylo-pharyng. (c) bedeckt. — Auf ihm verlaufen Zweige vom N. glosso-pharyngeus.

Wirkung: Er schnürt mit dem Levator veli palat. gemeinsam den Nasenrachen vom Schlundkopfe ab.

M. stylo-pharyngeus (Fig. 98 c). Es ist ein ziemlich starker, anfangs rundlicher Muskel, der am Halsrande des dorsalen Endes des Cornu majus des Zungenbeines ($_{11}$) neben dem Stylo-glossus (b) entspringt und gegen die Rücken- und Seitenwand der Rachenhöhle verläuft, unter einen Teil des Constrictor medius (f und f') tritt und sich zwischen den Fasern dieses Muskels und denen des Pterygo-pharyngeus (d) an der Rücken- und Seitenwand der Rachenhöhle verbreitet. Er ist vom M. biventer bedeckt und bedeckt selbst das Ende vom Pterygo- (d) und Palato-pharyngeus (d').

An seiner lateralen Fläche verläuft der Ram. lingualis des N. glosso-pharyng., kleine Zweige des Ram. pharyng. sup. n. vagi, die A. carot. ext. und der Ram. adsc. der A. laryngea sup.

Wirkung: Er erweitert die Rachenhöhle bei Aufnahme von viel Luft u. dgl.

M. constrictor pharyngis medius s. **hyo-pharyngeus** (Fig. 98 f und f'). Dieser Muskel liegt an der Seiten- und Rückenfläche des Schlundkopfes, stösst in der Medianlinie der letzteren, in der Raphe pharyngis, mit dem der anderen Seite zusammen und entspringt mit zwei Köpfen: der **orale** Kopf (M. kerato-pharyngeus s. hyo-pharyngeus lateralis) (f) beginnt am Cornu medium des Zungenbeines, seitlich von der Rachenhöhle, verläuft dorsal und aboral und verbindet sich bald mit dem aboralen Kopfe und dem Stylo-pharyngeus (c). Der **aborale** Kopf (M. hyo-pharyngeus inferior s. chondro-pharyngeus) (f') entspringt als ein platter Muskel an der lateralen Fläche des Cornu pharyngeum und minus des Zungenbeines, steigt an der Seitenwand des Schlundkopfes in die Höhe, verbindet sich mit dem oralen Kopfe und endet mit dem der anderen Seite an der Raphe

pharyngis. Er ist gegen seinen Ursprung vom Baseo-glossus (Fig. 94 g), weiterhin vom Biventer (Fig. 94 d) und der Glandula submaxill. (Fig. 94 e) bedeckt; er bedeckt zum Teil den Keratohyoid. (g), das Ende des Stylo-pharyngeus (c) und die Schleimhaut resp. die Fascie. An seinem aboralen Rande verschmilzt er mit dem Laryngo-pharyngeus (h) und stösst am Corm. pharyng. an den Hyo-thyreoideus (k) und den Sterno-hyoideus (n).

An seiner lateralen Fläche liegt zum Teil der Plexus pharyngeus, der N. hypoglossus und dessen Ram. descendens, die A. lingualis, laryngea sup. und pharyng. ascend. und mehr dorsal die A. carot. ext. und der Ursprung der A. occipitalis. An seinem aboralen Rande verläuft der N. laryngeus sup., kurz vor seinem Eintritte in den Larynx. (Betr. der Lage zu Nerven s. Fig. 184 und zu Gefässen s. Fig. 137.)

Wirkung: Er wirkt verengernd und zusammenschnürend auf den Schlundkopf und treibt den Bissen magenwärts.

M. constrictor pharyngis inferior s. **laryngo-pharyngeus** (Fig. 98 h und i). Dieser Muskel, welcher an der Seiten- und Rückwand des Schlundkopfes liegt und in der Raphe pharyngis mit dem der anderen Seite zusammenstösst, entspringt mit zwei Köpfen. Der **orale** Kopf (M. thyreo-pharyngeus) (h) nimmt seinen Anfang an der Linea obliqua des Schildknorpels (a), der **aborale** Kopf (M. crico-pharyngeus) (i) an der lateralen Fläche und dem aboralen Rande des Ringknorpels. Beide Muskelköpfe verschmelzen bald mit einander. Der orale Rand des M. constrictor pharyng. inf. ist mit dem Hyo-pharyngeus (f) verbunden, sein aboraler Rand ist frei. Mit dem ventralen Rande grenzt er an den Hyo- (k) und Crico-thyreoideus (l). — Der orale Kopf ist fast ganz von der Gland. submaxillar. (Fig. 94 e) und den tiefen Kehlgangslymphdrüsen, der aborale ausserdem zum geringen Teile (am Ursprunge) vom Sterno-thyreoid. (m) bedeckt. Er bedeckt zum Teil den Ring- und Schildknorpel.

An der lateralen Fläche des Muskels verläuft die A. thyreoidea sup., pharyngea adscendens, zum Teil die A. crico-thyreoidea und die Anfänge der V. jugularis interna, ferner die Rami pharyngei n. vagi, der ventrale Ast des 1. Halsnerven und der Ram. descendens n. hypoglossi; endlich liegt an dieser Fläche zum Teil der Plexus pharyngeus. An der Grenze zwischen der lateralen und der Rückenfläche verlaufen der N. vagus und sympathicus und die A. carotis communis; die letztere giebt an dieser Stelle die A. thyreoid. sup., carotis interna und occipitalis ab. Am aboralen Rande des M. crico-pharyngeus tritt an dessen mediale Fläche der N. recurrens, um in das Kehlkopfs-Innere zu gelangen. (Betr. der Lage zu Gefässen s. Fig. 137 und zu Nerven Fig. 184.)

Wirkung: Schnürer und Verengerer des Schlundkopfes.

2. Der Schlund. Oesophagus.

Der **Schlund** geht in der Höhe des ersten Halswirbels aus dem dorsal vom Kehlkopfe gelegenen Schlundkopfe hervor, liegt zunächst zwischen Trachea und Longus colli in der Medianfläche des Halses, tritt dann allmählich immer mehr auf die linke Seite der Trachea und gelangt nahe der Brusthöhle an die mediale Fläche des Scalenus sinister und tritt links an der Trachea, zwischen Trachea und 1. linker Rippe verlaufend, und dorsal an den M. longus colli und longus capitis grenzend, in die Brusthöhle ein. Hier verläuft er, indem er sich in der Höhe des Aortenbogens, an dem er rechts vorbeigeht, wieder auf die dorsale Fläche der Trachea wendet, zwischen beiden Blättern des Mediastinums gegen das Zwerchfell. Aboral vom Herzen wendet er sich etwas nach links von der Medianebene und liegt am ventralen Rande der Aorta, von welcher er sich in der Höhe des 3. Rückenwirbels trennt. Er verläuft dann im flachen Bogen ventralwärts, tritt in der Höhe des 12. Rückenwirbels durch den zwischen den Pfeilern des Zwerchfelles liegenden Schlundschlitz in die Bauchhöhle und mündet links in den Magen ein.

Der **Halsteil** des Schlundes liegt in lockerem Bindegewebe, das, zwischen M. longus colli resp. longus capitis und Trachea gelegen, auch als **Fascia colli profunda** bezeichnet wird. Lateral und in der aboralen Partie dorso-lateral liegt am Schlunde die A. carotis mit Vagus und Sympathicus und zum Teil die V. jugularis int. Auch der N. recurrens ist durch lockeres Bindegewebe mit ihm verbunden. Ueber den Schlund ziehen linkerseits die ventralen Aeste des 1. und 5.—8. Halsnerven hinweg, von denen die letzten in den Plexus brachialis eintreten oder den N. phrenicus bilden. Seitlich überbrückt den Schlund der M. sterno-cleido-mastoideus sinister.

Der **Brustteil** (Fig. 136 $_1$) liegt anfangs zwischen Trachea ($_2$) und Wirbelsäule, dann dorsal auf dem Grunde des Herzens und kreuzt den grossen linken Bronchus der Lunge. Aboral von der ersten Rippe liegen am Schlunde die A. subclavia sinistra (d), die hier den Truncus costo-cervicalis (f) und die A. vertebralis (e) abgiebt, sowie die V. azygos und die Venenstämme, welche die V. cava descendens bilden. Ferner die Ansa Vieussenii und der Ramus cardiacus des Ganglion stellatum. Im weiteren Verlaufe kreuzt die Aorta (a′) die linke Schlundseite; ausserdem wird der

Schlund von dem dorsalen und ventralen Aste des N. vagus und den Verbindungszweigen zwischen beiden begleitet. — Da, wo der Schlund die Trachea verlässt und an die Herzbasis tritt, ist er innig mit ihr und dem linken Bronchus verbunden. Weiterhin verläuft er auf der dorsalen Fläche des mediastinalen Lungenlappens.

Der **M. broncho-oesophageus** und der **M. pleuro-oesophageus** sind vorhanden, aber makroskopisch nur als Bindegewebsmembranen zu erkennen.

Die **Länge** des Schlundes richtet sich nach der Grösse und Rasse des Hundes, in erster Linie natürlich nach der Länge des Halses. Die **Schlundschleimhaut** liegt in Längsfalten; sie erscheint weiss und ist in ihrer ganzen Ausdehnung mit Schleimdrüsen ausgestattet. Das **Lumen** des Schlundes erweist sich bei künstlicher Ausdehnung und bei Messungen des aufgeschnittenen Schlundes nicht überall gleich (Sappey u. A.). Die engste Stelle liegt am Schlundanfange (am aboralen Rande der Cartil. cricoid.), dann erweitert sich der Schlund (z. B. von 4,5 auf 7 cm), verengt sich dann wieder (5 cm), erweitert sich wieder (bis 7,2 cm) und verengt sich dann abermals kurz vor der Cardia (auf 5,5 cm), dann geht er mit trichterförmiger Erweiterung in den Magen über (Rubeli). Die Wand ist an den engen Stellen dicker, als an den weiten Stellen; ihre grösste Dicke erreicht sie an der Cardia. Diese Wandverdickung wird nur durch die **Muscularis** bedingt. Letztere besteht beim Hunde wesentlich aus roter, quergestreifter Muskulatur; in der äusseren Muskelschicht reicht dieselbe bis zur Cardia und strahlt mit ihren Bündeln auch auf den Magen aus; demgemäss erscheint der ganze Schlund des Hundes rot. Die Muscularis besteht im Anfangsteile aus einer äusseren schwächeren und einer inneren stärkeren Lage, die beide an der Raphe pharyngis und an der dorsalen Fläche der Ringplatte entspringen und in Schraubenzügen derart gegen einander verlaufen, dass sie sich an der dorsalen und ventralen Fläche wie die zwischen einander gesteckten Finger zweier Hände kreuzen; gegen die Schlundmitte werden beide Lagen gleich stark, während etwas weiter hin die äussere Schicht stärker als die innere wird, dabei wird die erstere allmählich zur Längs-, die letztere zur Kreisfaserlage. Zu diesen beiden Lagen kommt im aboralen Viertel des Schlundes noch eine innere, schwache Längsfaserlage hinzu. Die mittlere Ringfaserschicht bildet einen sphinkterähnlichen Muskelring am Magen, während die innere Längsfaserschicht zur schrägen Schicht wird (Laimer). Die **Adventitia** ist locker.

Der **Schlundeingang** verdient noch eine besondere Besprechung. In der Höhe des aboralen Randes der Cart. cricoidea bildet die Schleimhaut rund um eine ziemlich breite, **ringförmige Falte**, in welcher ein starkes Muskelbündel liegt. Hier wird also eine Schlundenge (Isthmus oesophag.) geschaffen, durch welche der zu schlingende Bissen mit Gewalt hindurchgetrieben werden muss.

3. Der Magen.

Der Magen des Hundes hat eine nahezu kugelige Gestalt und ist nach rechts darmähnlich ausgezogen. Man muss denselben demnach in eine linke dorsale, kugelige Abteilung (**Corpus ventriculi.**

Portio cardiaca) (Fig. 100 a) und eine rechte ventrale, darmähnliche Pylorusabteilung **(Portio pylorica** s. **Antrum pylori)** (Fig. 100b) trennen; eine leichte äussere Einschnürung deutet die Trennungslinie an (s. Fig. 100), die am leeren Magen sehr deutlich

Fig. 99. Magen (mit Luft aufgeblasen). a Oesophagus, b Cardiadrüsenabteilung des Magens, c Fundusdrüsenregion, d Pylorusdrüsenregion, e Duodenum, f Curvatura minor, g Curvatura major. 1 Pancreas.

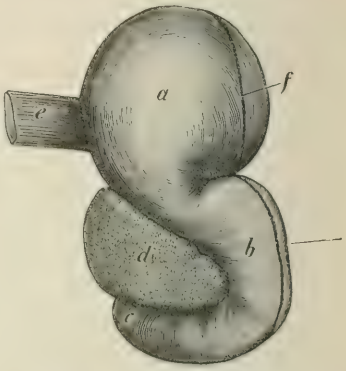

Fig. 100. Leerer Magen (im gefrorenen Zustande aus der Leibeshöhle genommen); von der Seite gesehen. a Corpus ventriculi, b Portio pylorica, c Duodenum, d Ein Teil des mittleren Leberlappens, e Schlund, f Anheftungsstelle des Omentum majus.

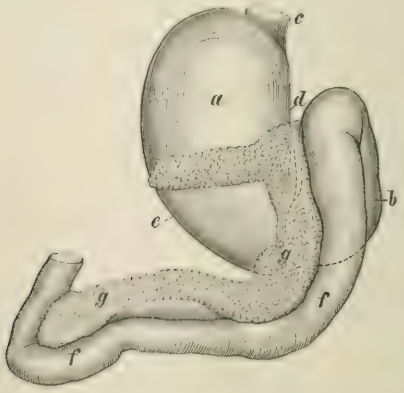

Fig. 101. Magen mit Pancreas (im gefrorenen Zustande aus der Leibeshöhle genommen); von der caudalen und linken Seite gesehen. a Corpus ventriculi, b Pars pylorica des Magens, c Schlundeinpflanzung, d Curvatura minor, e Curvatura major, f Duodenum, g Pancreas.

ausgeprägt ist und am stark gefüllten Magen verschwindet. Das linke Ende **(Saccus coecus)** des Magens ist abgerundet. Der Schlund (Fig. 99a) pflanzt sich gerade unter trichterförmiger Erweiterung in den Magen ein. Die Schlundpforte **(Cardia)** ist also weit, geräumig; dagegen ist die Darmpforte **(Pylorus)** eng. Die kugelige, linke Magenabteilung ist sehr erweiterungsfähig, während dies von der darmähnlichen Pylorusabteilung nicht gesagt werden kann.

Wie am Magen aller Tiere, so unterscheidet man auch am Magen des Hundes eine grosse und eine kleine Kurvatur, ein rechtes und ein linkes Ende, eine Zwerchfell- (oder Leber-) und eine Eingeweide-Fläche.

Die Serosa und die Muscularis des Magens zeigen das bekannte Verhalten. Die **Serosa**, welche eine Reihe von Bändern bildet, die den Magen an die Umgebung befestigen, lässt an beiden Curvaturen schmale Streifen für die ein- und austretenden Gefässe und Nerven frei. Die **Muscularis** bildet mit ihrer Ringfaserlage am Pylorus einen von aussen deutlich fühlbaren Sphincter; an der Cardia stellt sie einen besonderen Schliessapparat her. Der Pylorussphinkter steht mit der Duodenalmuskulatur in Verbindung; von dort strahlen Fasern in ihn ein. Diese dürften die Oeffnung des Pylorus bewirken. An der Cardia ist, wie schon erwähnt, die Schlundmuskulatur verdickt. Dazu kommt aber, dass die Muskulatur eine weitschenkelige, hufeisenförmige Muskelschleife bildet, deren Fasern zum Teil in die Magenmuskulatur ausstrahlen, zum Teil aber aus einem Schenkel in den anderen übergehen, sodass dadurch ein muskulöser Ring entsteht. Die Verhältnisse sind hier so eingerichtet, dass die Schlinge vom Magen aus zugezogen und geöffnet werden kann.

Die **Schleimhaut** des linken, kugeligen Sackes (Fundusdrüsenschleimhaut) (Fig. 99c) ist rot bis braunrot von Farbe und verhältnismässig dick, die der Pylorusabteilung (Pylorusdrüsenschleimhaut) (Fig. 99d) ist heller, grau oder gelb (von übergetretener Galle) von Farbe und dünner als die Fundusdrüsenschleimhaut. Die Schleimhaut des kugeligen Sackes ist in zahlreiche verstreichbare Falten gelegt, die wesentlich der Länge nach d. h. nach rechts verlaufen und in der Pylorusabteilung verschwinden. Von der Fundusdrüsenschleimhaut hebt sich ein gegen die Cardia hin gelegener, kleiner Abschnitt (Fig. 99b) dadurch ab, dass er heller erscheint, dünner, weniger blutreich und weniger gefaltet ist. Am deutlichsten scheiden sich diese drei Schleimhautregionen, wenn die Verdauung im Gange ist. Die Schlundschleimhaut reicht nur bis zur Cardia. An dem Sphinkter pylori findet sich eine ringförmige Schleimhautfalte.

Lage des Magens (s. a. Baum: Lage des Magens vom Hunde in den verschiedenen Füllungsgraden und die Rotationstheorie. Deutsche Zeitschrift f. Thiermedic. u. vergl. Pathologie XV. Bd.). Der kugelige Teil des **mässig gefüllten** Magens (Fig. 100a) liegt schräg dorso-ventral im linken Hypochondrium an der Leber, reicht dorsal bis an die Pfeiler des Zwerchfelles und die Wirbel und ventral bis nahe an die Bauchdecken; letztere erreicht er nur im stark gefüllten Zustande; im anderen Falle liegen noch Leber-

teile zwischen beiden. Das dorsale, linke, blinde Ende reicht bis zur 9.—10. Rippe, der übrige Teil erstreckt sich beckenwärts bis zur 13. Rippe und berührt dort das Zwerchfell-Ende der linken Niere. Der dorsale Teil berührt die Rippenwand direkt; im übrigen liegt der Magen an der Leber, nur der caudale Abschnitt liegt zum Teil nicht mehr diesem Organe, sondern dem Zwerchfelle an. Die **Schlundeinpflanzung** befindet sich in der Höhe des 9. Intercostalraumes, direkt links neben der Medianebene und nahe den

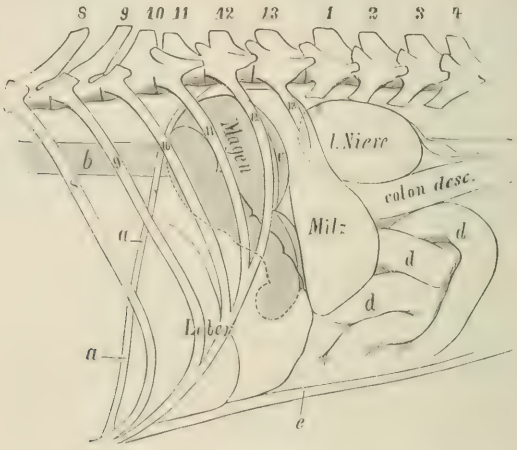

Fig. 102. Leerer Magen in der natürlichen Lage, Seitenansicht (Gefrierpräparat). Die unter der Leber gelegene Magengrenze und die unter der Milz liegende Nierengrenze sind punktiert. a Zwerchfell (abgeschnitten), b Schlund, c Anheftungsstelle des Omentum majus, d Dünndarmschlingen, e Bauchdecken. 8—13 Rippen.

Zwerchfellspfeilern. Der darmähnliche Magenabschnitt (Fig. 100b) liegt anfangs ventral in der Regio epigastrica resp. in der Regio xiphoidea, wendet sich dann nach rechts (über die Medianebene) und etwas dorsal gegen die Leberpforte und geht nahe an derselben, ca. im 9. Intercostalraume, in das Duodenum über. Die grosse Curvatur (Fig. 99g und 100f) verläuft im 12. Intercostalraume, ist ungefähr dem Rippenbogen gleich (dorso-ventral) gerichtet und wendet sich dann mit der Pylorusabteilung (im ventro-lateral konvexen Bogen) gegen die Leberpforte. Die kleine Curvatur (Fig. 99f) geht von der Schlundeinpflanzung brustwärts, rechts und ventral und biegt an der Portio pylorica dorsal um. In den an der kleinen Curvatur zwischen dem kugeligen und darm-

ähnlichen, aufgekrümmten Magenteile bleibenden Raum schiebt sich ein Teil des mittleren Leberlappens ein (Fig. 100d). Die Kurvaturen gehen am gefüllten Magen ohne Grenzen in die Flächen über, sie sind aber kenntlich an den Netzanheftungen. Von den Magenflächen liegt die eine brustwärts und links (an Leber und Zwerchfell), die andere beckenwärts und rechts (an den Darmteilen: Colon etc.). Das linke **Ende** liegt am Rücken (resp. am linken Zwerchfellspfeiler), das rechte an der Leberpforte. An

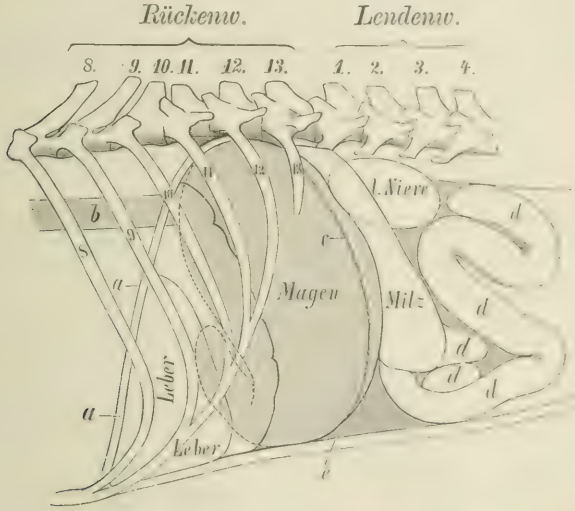

Fig. 103. Stark gefüllter Magen in der natürlichen Lage, Seitenansicht (Gefrierpräparat). Die unter der Leber liegende Magengrenze und die unter der Milz liegende Nierengrenze sind punktiert. a Zwerchfell (abgeschnitten), b Schlund, c Anheftungsstelle des Omentum majus, d Dünndarmschlingen, e Bauchdecken. 8—13 Rippen.

der grossen Curvatur liegt links die Milz, die den leeren Magen nur mit dem oralen Rande, den gefüllten zum Teil mit der medialen Fläche berührt. Beim **leeren** Magen liegt die grosse Curvatur (Fig. 102c) in der Höhe des 11. Intercostalraumes oder der 12. Rippe, beim **stark gefüllten** (Fig. 103c) beckenwärts von der 13. Rippe, in der Mitte zwischen dieser und dem lateralen Darmbeinwinkel. Der ventrale Teil des leeren Magens ist durch Teile der Leber und des Dünndarmes von der Bauchwand getrennt und vom Netze und Fett überlagert, der des stark gefüllten Magens liegt der Bauchwand (Fig. 103e), namentlich im Bereiche der Nabelgegend, an. Während die linke Magenfläche bei leerem Magen nur an der Leber

und dem Zwerchfelle liegt, berührt sie beim stark gefüllten die Rippenhälfte der ganzen linken Bauchwand. Der stark gefüllte Magen schiebt die linke Lage des Colon gegen die Medianebene. Bei starker Inspiration rückt der Magen um einen Intercostalraum beckenwärts, bei der Trächtigkeit wird er um 2—3 Intercostalräume brustwärts verschoben.

Anmerkung. Man nennt von Alters her einen bestimmten Teil des Magens Fundus ventriculi. Danach hat man die daselbst vorkommenden Drüsen, die sich durch ihren Gehalt an Belegzellen auszeichnen, Fundusdrüsen genannt. Beim Hunde kommen im ganzen kugeligen Magenabschnitte Fundusdrüsen vor. Beim Menschen nennt man nur das linke, blind geschlossene Ende Fundus ventriculi s. Saccus coecus s. Portio lienalis, den mittleren Teil Corpus ventriculi und den rechten Antrum pylori. Beim Hunde kann man wohl den ganzen kugeligen Teil als Corpus und auch als Fundus bezeichnen.

Die Verbindungen des Magens und seine Befestigung.

Der Magen verbindet sich:

1. mit dem **Zwerchfelle** durch das **Lig. gastro-phrenicum** (Mesogastrium). Dieses besteht ausser aus dem Peritonaeum aus kurzen, derben Bindegewebsmassen, die rund um die Cardia entspringen und in der Umgebung des Hiatus oesophageus des Zwerchfelles enden.

2. Mit der **Leber** durch das **Lig. gastro-hepaticum.** Dieses bildet den wesentlichsten Teil des Omentum minus. Es geht von der Curvatura minor zur Leber; es ist links breit (7—10 cm bei grossen Hunden) und wird dann rechts, am darmähnlichen Magenteile, schmäler, am Pylorus (3 cm), resp. an der Leberpforte am schmalsten, d. h. am kürzesten. An letzterer Stelle ist der Magen ziemlich fixiert. Zwischen Corpus ventriculi und Leber bildet das Band einen förmlichen Netzbeutel.

3. Mit dem **Duodenum** durch das **Lig. gastro-duodenale.** Es ist die Fortsetzung der ad 2 genannten Bauchfellduplikatur auf das Duodenum.

4. Mit der **Milz** durch das **Lig. gastro-lienale.** Dieses Band ist ein Teil des grossen Netzes, geht von der Curvatura major des Magens zur Milzrinne und ist sehr breit. Es sendet ein Blatt an die Wirbelsäule, resp. die linke Niere und hilft einen Teil des Netzbeutels bilden (s. daselbst).

Im übrigen wird der Magen durch den Schlund an das Zwerchfell befestigt.

Das Netz und das Gekröse.

1. **Das Netz (Omentum).** Man unterscheidet ein kleines und ein grosses Netz. a) Das **Omentum minus** entspringt von der ganzen kleinen Curvatur des Magens (bis zum Duodenum) und geht zur Leber, speziell zur Porta hepatis, und mit dem Schlunde zum Zwerchfelle. Diese Bauchfellfalte bildet einen Sack zwischen Magen und Leber **(kleiner Netzbeutel)**, der mit dem grossen Netzbeutel an der Stelle, wo sich das Winslow'sche Loch befindet, communiziert. Das gen. Loch führt in beide Netzbeutel. b) Das **Omentum majus** (eine Bauchfell-Duplicatur) entspringt zusammenhängend an der ganzen grossen Curvatur des Magens und vereinigt sich links und

dorsal mit dem Mesocolon, nahe dessen Ursprunge an der Wirbelsäule. Seine linke Abteilung, die von dem Corpus ventriculi anfängt, geht an die Wirbelsäule (bis zum Schlunde und zur Leber) und vor allem an die Milz und bildet einen besonderen Sack, der mit dem grossen und kleinen Netzbeutel communiziert. Von dieser Sackwand geht ein besonderes Blatt am Colon descendens vorbei zur Wirbelsäule und linken Niere (Ligam. reno-colicum). Die rechte Abteilung bildet einen grossen Sack (**Bursa omentalis, grosser Netzbeutel**), dessen seröse, mit Fettstreifen durchsetzte Wände an einander liegen. Das grosse Netz liegt ventral und seitlich den Baucheingeweiden in Form eines Vorhanges resp. einer Schürze an und reicht bis zum Anfange der Beckenhöhle. Das ventrale Blatt des Sackes liegt den Bauchdecken direkt an. Es geht an der Bauchwand beckenwärts bis zum Beckeneingange; dort bedeckt es einen Teil der Blase oder biegt sich etwas um das Dünndarmconvolut um und hüllt es von der aboralen Seite zum Teil ein; dann schlägt es sich in das dorsale Blatt um, welches, am ventralen gelegen, wieder brustwärts geht bis nahe an den Magen; hier geht das dorsale Blatt, indem es das ventrale verlässt, an der oralen Fläche der Dünndarmschlingen dorsal, schliesst zum Teil das Pancreas ein und verbindet sich an der Gekröswurzel mit dem Gekröse und brustwärts mit dem kleinen Netze. Hier, zwischen Magen, Pancreas und Dünndarm befindet sich also ein besonderer Teil des Netzbeutels.

In die Netzbeutel führt das sehr grosse, spaltartige **Winslow'sche Loch.** Es liegt zwischen Hohlvene und Pfortader, rechts an der Eingeweidefläche der Leber und wird auch von der V. lienalis und dem Ligam. gastro- und duodeno-hepaticum begrenzt. Man gelangt mit dem gerade eingeführten Finger in den Teil des Sackes, der beckenwärts vom Magen und ventral vom Pancreas liegt; durch Biegen und Verschieben des Fingers kann man aber in alle Abteilungen des grossen und in den kleinen Netzbeutel eindringen.

2. Das **Mesenterium** bildet beim Hunde ein zusammenhängendes Ganzes, welches von der Wirbelsäule entspringt (**Radix mesenterii**) und an die einzelnen Darmteile geht. Wenn man auch nicht, wie bei anderen Tieren, zwei vollkommen von einander getrennte Wurzeln unterscheiden kann, so hebt sich doch derjenige Teil des Mesenteriums, der um die A. mesenterica sup. entspringt und der Radix sup. entspricht, deutlich durch seine grössere Stärke ab. Er liegt ungefähr ventral von dem 2. Lendenwirbel. Das Leer-

darmgekröse ist am längsten, dann folgt das Duodenal- und dann das Mastdarmgekröse. — Das **Mesoduodenum** ist verhältnismässig lang (bei einem kleinen Hunde z. B. 7 cm) und nimmt zwischen seine Blätter das Pancreas auf; es geht brustwärts in das Mesocolon über (s. Duodenum). — Das **Dünndarmgekröse** ist fast doppelt so lang als das Duodenalgekröse und enthält nahe seinem Ursprunge zwischen seinen Blättern das Pancreas Aselli. — **Mesocolon und Mesorectum** sind kürzer als die vorigen und an ihrem Ursprunge mit denselben verbunden. Vom Mesocolon gehen Fortsetzungen an das Cöcum, die dessen Windungen unter einander verbinden = **Mesocöcum.** Cöcum und Ileum sind ebenfalls durch eine Bauchfellduplikatur verbunden, Mesenterium ileo-cöcale.

4. Der Darmkanal. Tractus intestinorum.

Der Darmkanal des Hundes ist 2—7,5 (im Mittel 4—5) Meter lang, d. h. 5—5½ (nach Landois 5—6) mal länger als der Hundekörper (von der Nase bis zum After gemessen). Colin giebt folgende Mittelmasse an: Dünndarm 4,14, Cöcum 0,08 und Colon 0,60 Meter = 4,82 Meter. Der Darm fasst im Mittel 7 Liter Flüssigkeit; seine Gesamtoberfläche verhält sich zu der des Körpers wie 0,59 : 1. Er ist im grossen und ganzen vom Anfange bis zum Ende gleich weit; jedoch sind das Ileum und Jejunum in der Regel etwas enger als der übrige Darmkanal. Bandstreifen und Poschen fehlen. Die **Muskelhaut** bildet eine äussere Längs- und eine innere Kreisfaserschicht und ist verhältnismässig stark, am Ileum ein wenig stärker als am Jejunum. Am Mastdarme verdickt sie sich, namentlich ihre Längsfaserschicht, welche ein starkes Afterschweifband bildet. — Die **Schleimhaut** besitzt lange Zotten und bildet an der Grenze zwischen Ileum und Colon eine klappenartige, niedrige, die Oeffnung ringförmig umgebende Ringklappe: **Valvula ileo-cöcalis** s. coli s. Bauhini. Dieselbe schliesst nur unvollkommen; neben (caudal und ventral von) derselben liegt ein in den Blinddarm führendes, grösseres Loch, welches von einer Schleimhautfalte (Valvula cöco-colica) umgeben ist. **Brunner'sche Drüsen** sind nur in der Nähe des Pylorus vorhanden, während die **Lieberkühn'schen Drüsen** nirgends fehlen. Die **Peyer'schen Platten** sind rundlich und kommen schon im Duodenum vor. Im ganzen Dünndarme zählt man ausser den solitären Follikeln 20—30 Platten. Im Blinddarme findet man zahlreiche, grosse, solitäre Follikel.

Auch das Colon enthält in seinem Anfangsteile viele solitäre Follikel. Die **Serosa** zeigt nichts Besonderes.

1. **Duodenum. Zwölffingerdarm.** Dieser Darmabschnitt liegt wesentlich rechts und dorsal; er besitzt ein ziemlich langes Gekröse und beschreibt 2 Krümmungen, eine in der Leberpforte und eine nahe dem Becken in der Regio iliaca s. lumbalis. — Der Pylorusteil des Magens, der sich hufeisenförmig rechts, dorsal und brustwärts aufkrümmt, geht nahe der Leberpforte in das Duodenum

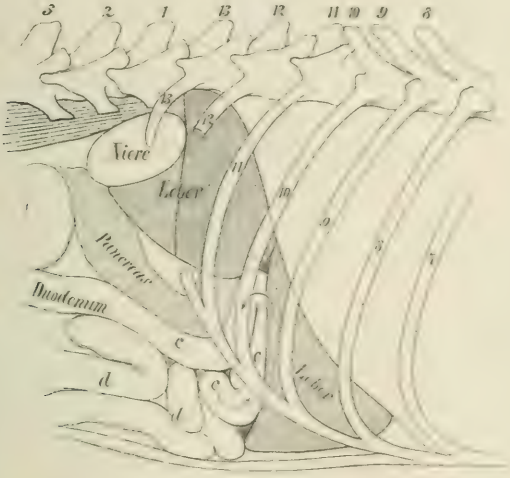

Fig. 104. Rechte Ansicht der vom Zwerchfelle verdeckten Organe (Gefrierpräparat). c Anfangsteil des Duodenum. d Dünndarmschlingen. Die Rippen und die Wirbel sind mit den entspr. fortlaufenden Zahlen bezeichnet, die übrigen Organe mit ihren Namen.

über. Der Anfangsteil des letzteren liegt an der Leber (s. Fig. 104 und 105) und ist dorsal von einem Teile des Pancreas, ventral vom Mittellappen der Leber überlagert; in ihn mündet der Ductus choledochus ein. Von der Leberpforte aus verläuft das Duodenum zunächst als **Pars transversa sup.** am rechten Leberlappen etwas rechts und beckenwärts und tritt damit aus dem Ausschnitte zwischen dem mittleren und rechten Leberlappen heraus an die innere, rechte Bauchwandfläche (ungefähr in Höhe der 11. Rippe). An derselben läuft es im Bogen beckenwärts und dorsal (**Pars descendens**) (Fig. 105 f). Dieser Teil verläuft ventral von der rechten Niere, medial das Colon berührend, bis nahe an das Becken.

biegt dann in der Höhe des 6. Lendenwirbels als **Pars transversa inferior**, den Kopf des Pancreas resp. den rechten Pancreasschenkel einschliessend, um und verläuft als **Pars adscendens** brustwärts, wobei es den medialen Rand der linken Niere streicht, das Dünndarmgekröse und das Colon adscendens rechts und das Colon descendens und den Anfang des Rectums links lässt, sodass es zwischen dem rechten und linken Mesocolon hindurchgeht. Es gelangt so bis nahe an den Pylorusabschnitt des Magens resp. links neben die Gekröswurzel, an die es durch ein Band befestigt ist, krümmt sich ventral und geht hier in das Jejunum über. — Das Mesenterium wird an der wieder adscendierenden Partie des Duodenums nahe dem Uebergange in das Jejunum kürzer und doppelt. Das eine Gekröse geht an das Mesocolon (Lig. s. Mesent. duodeno-colicum), das andere geht an das Ende des Colon descendens und an das Rectum (Lig. s. Mesent. recto-duodenale). — Das Duodenum descend. liegt ausserhalb des Netzes. Es ist in der rechten Unterrippengegend durch ein breites Gekröse aufgehängt, welches das Pancreas zwischen seinen Platten birgt und mit der Gekröswurzel in Verbindung steht.

2. **Jejunum. Leerdarm.** Es verläuft in unregelmässigen Windungen vom Magen aus beckenwärts. Zunächst geht es im Bogen von links nach rechts (ventral vom Colon transversum), dann medial vom Duodenum descend. beckenwärts; nahe dem Becken wendet es sich nach links; von dort verläuft es wieder thoracalwärts und rechts; dann biegt es ventral um, geht von rechts nach links, biegt dann beckenwärts und dorsal um und geht im Bogen schräg von links nach rechts, biegt dann wieder beckenwärts und ventral um und geht wieder von rechts nach links u. s. w. — Die Schlingen des Jejunums liegen ventral vom Colon und ventral, zum Teil medial vom Duodenum. Sie werden von der Bauchwand nur durch das Netz geschieden. Sie erstrecken sich aboral bis zum Beckeneingange und oral bis zum Magen. Am Beckeneingange liegen sie an der Harnblase (dorsal und links).

3. **Ileum. Hüftdarm.** Es ist der Endabschnitt des Jejunum und von diesem nicht scharf geschieden; es ist ein wenig enger als das Jejunum und verläuft in schwachen Schlängelungen, ventral vom Rectum, schief thoracalwärts und rechts nach dem Beckenende des rechten Pancreasschenkels (Fig. 105 h). Hier, in der Höhe des 1. bis 2. Lendenwirbels, pflanzt es sich in der genannten Richtung in das Colon ein und zwar an der Grenze zwischen Colon

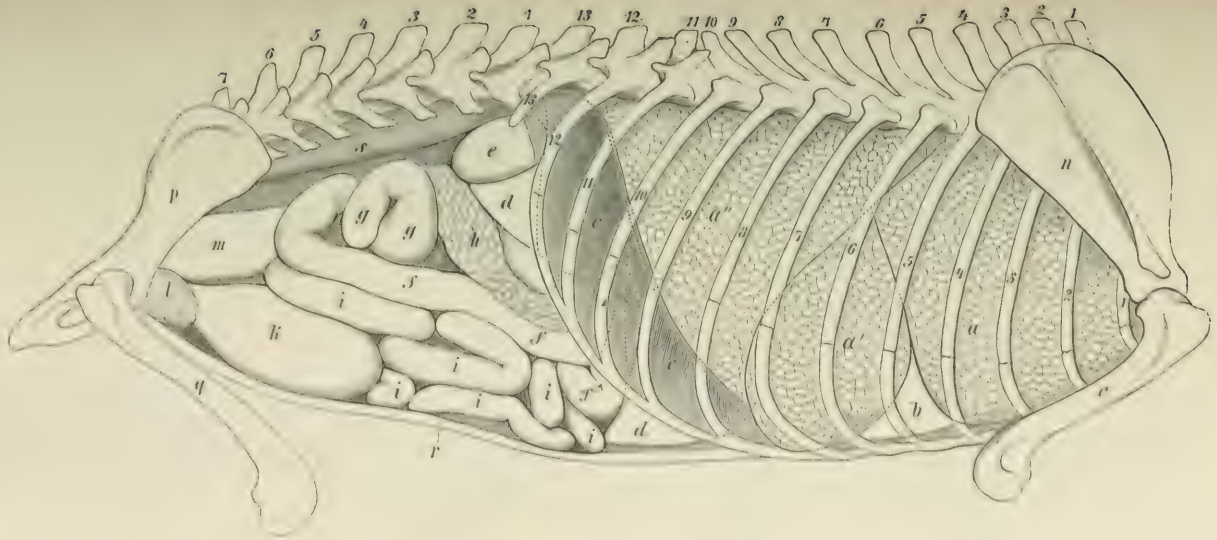

Fig. 166. Rechte Seitenansicht der Brust- und Baucheingeweide (Gefrierpräparat). a Rechter Spitzenlappen, a' rechter cardialer Lungenlappen, a'' rechter diaphragmaler Lungenlappen, b Herz, c Zwerchfell, d Leber, e rechte Niere, f Duodenum, g Coecum, h Pancreas, i Dünndarmschlingen, k Harnblase, l Prostata, m Rectum resp. Colon descendens, n Scapula, o Humerus, p Pelvis, q Femur, r Bauchdecken (durchschnitten), s Lendenmuskeln. Die Rippen und die Wirbel sind mit den entsprechenden fortlaufenden Zahlen versehen. — Das Netz ist weggenommen. — Die abgetönten (punktierten) Stellen bedeuten Fett. — Anmerk.: Das Colon descendens (m) ist stark gefüllt und deshalb so deutlich zu sehen; bei schwacher Füllung ist es zum grössten Teile, manchmal vollkommen von Dünndarmschlingen verdeckt. Die Harnblase (k) ist stark mit Harn gefüllt. — Das Coecum (g) ist nicht immer so deutlich und in so grosser Ausdehnung zu sehen, sondern oft mehr oder weniger durch das Duodenum und Leerdarmschlingen verdeckt.

und Cöcum. Nahe seinem Ende ist es mit dem Cöcum durch ein kurzes Gekröse, Ligam. ileo-cöcale, verbunden. — Die Schleimhaut enthält die grösste Peyer'sche Platte des Darmkanales.

4. **Coecum. Blinddarm** (Fig. 105 g, Fig. 106 2). Es liegt in der rechten Hälfte der Bauchhöhle, nahe der Wirbelsäule, also dorsal in der Regio iliaca dextra und zum Teil sogar in der Regio lumbalis, lateral oder ventral vom Colon adscendens. Ventral von ihm befindet sich das Ileum, oral die rechte Niere (Fig. 105 e) und das Ende des rechten Pancreasschenkels (Fig. 105 h). Entweder liegt der Blinddarm direkt der Bauchwand an, oder es schiebt sich zwischen ihn und diese das Duodenum (Fig. 105 f) und eine Leerdarmschlinge ein. Das Coecum verläuft von der Einmündung des Hüftdarmes an beckenwärts, sodass sein blindes Ende caudal zu seinem Anfange liegt. Es ist Sförmig gebogen oder korkzieherähnlich derart gewunden, dass die blinde Spitze brustwärts umgebogen ist. Die Windungen sind durch ein kurzes Gekröse unter einander verbunden. Die Weite des Blinddarmes ist nach der Individualität sehr verschieden; gegen das blinde, stumpfspitzige Ende hin ist dieselbe etwas geringer als am Anfange. Seine Länge beträgt, wenn er ausgezogen wird, bei grossen Hunden 15—21 cm. Seine Schleimhaut enthält 50—100 rundliche, weissliche, solitäre Follikel.

Fig. 106. Coecum. Nach Leisering. 1 Ileum, 2 Coecum, 3 Colon adscendens.

5. **Colon. Grimmdarm.** Das Colon beginnt an der Einpflanzungsstelle des Ileum in der Regio iliaca dextra (lumbalis d.) medial vom Duodenum, ungefähr am Ende des rechten Pankreasschenkels (Fig. 105 h), läuft als **Colon adscendens** medial von letzterem thoracal bis zum Pylorusabschnitte des Magens, biegt, auf dessen dorsaler Fläche gelegen und brustwärts an das Pankreas grenzend, im mehr oder weniger stumpfen Winkel nach links in das linke Hypochondrium um (Flexura coli dextra), geht nach links **(Colon transversum)**, biegt aboral um (Flexura coli sinistra) und verläuft dann am medialen Rande oder an der ven-

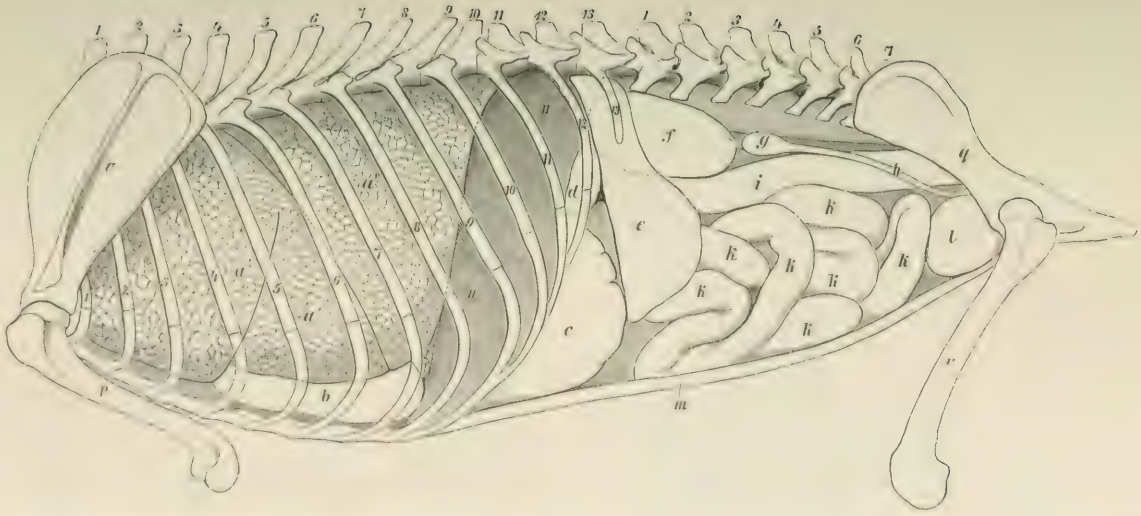

Fig. 197. Linke Seitenansicht der Brust- und Baucheingeweide (Gefrierpräparat). a Linker Spitzenlappen, a' linker cordialer Lungenlappen, a'' linker diaphragmaler Lungenlappen, b Herz, c Leber, d Magen, e Milz, f linke Niere, g linkes Ovarium, h linkes Uterushorn, i Colon descendens, k Dünndarmschlingen, l Harnblase, m Bauchdecken (durchschnitten), n Zwerchfell, o Scapula, p Humerus, q Pelvis, r Femur. Die Wirbel und die Rippen sind mit den entsprechenden, fortlaufenden Zahlen bezeichnet. — Die abgetönten (punktierten) Stellen bedeuten Fett resp. Gekröse. — Das Netz ist weggenommen.

tralen Fläche der linken Niere als **Colon descendens** (Fig. 107 i) beckenwärts und geht, median verlaufend und selten eine ganz kleine Flexura sigmoidea bildend, am Os sacrum, neben der Beckenkrümmung des Duodenum, in das Rectum über. Das Colon transversum liegt bei leerem Magen beckenwärts von diesem, zwischen ihm und der linken Niere. Der stark ausgedehnte Magen verdrängt das Colon aus diesem Raume und schiebt sich selbst in denselben ein. Das Colon biegt dann an der Portio pylorica direkt beckenwärts um und geht am medialen Rande der Niere, also fast in der Medianebene, beckenwärts.

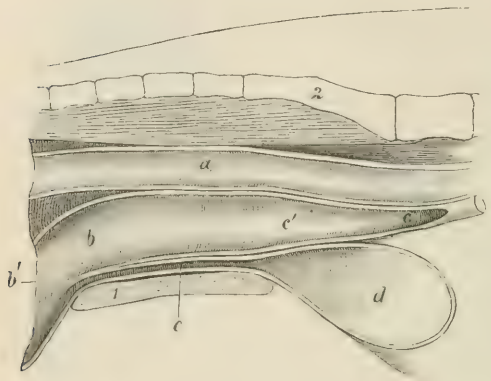

Fig. 108. Medianschnitt durch das Rectum und die weiblichen Geschlechtsteile. a Mastdarm, b Vagina, b' Vulva, c Uterushorn (linkes), c' Uteruskörper, d Harnblase, e Harnröhre. 1 Symphyse des Beckens, 2 Os sacrum.

Das Colon besitzt meist ein etwas grösseres Lumen als das Coecum, ist von Anfang bis zu Ende gleich weit und besitzt keine Bandstreifen und keine Poschen. Die Schleimhaut des Anfangsteiles enthält solitäre Follikel. Sie bildet weder Plicae noch Haustra. Ueber die Valvula Bauhini und die Valvula coeco-colica s. S. 296.

6. **Rectum. Mastdarm** (Fig. 108a und Fig. 105m). Es ist kurz, das S romanum hom. (zwischen Colon und Rectum) fehlt. Das Rectum verläuft gerade an der hämalen Seite des Os sacrum und der ersten Schweifwirbel zum After und besitzt weder Poschen noch Bandstreifen. Die Längsmuskulatur ist gleichmässig verteilt; nahe dem After sendet sie ein stärkeres Bündel an die Wirbelsäule, das **Afterschweifband.** Die Schleimhaut bildet keine Columnae Morgagni.

Afterdrüsen. Seitlich von der Aftermündung, am freien Afterrande, etwas ventral von der horizontalen Mittellinie und ein wenig entfernt von der Schleimhautgrenze, befindet sich jederseits ein enges, stecknadelkopfgrosses Loch, das durch einen sehr kurzen

Gang in je einen haselnuss- bis wallnussgrossen, kugeligen oder ovalen Blindsack, **Bursa ani (Analbeutel)**, Analsack, führt, der sich zwischen Schleimhaut und Muskelhaut einschiebt und einen mittleren Durchmesser von 20—25 mm besitzt (Siedamgrotzky). Der Sack grenzt medial an die glatte Muskulatur des Afters, lateral an den Sphincter externus, der sich fächerartig über ihn ausbreitet. Die Analbeutel sind blindsackähnliche Einstülpungen des Integuments. Die Wand (der Balg) des Beutels enthält verzweigte schlauchförmige Drüsen (Siedamgrotzky). Im Innern des Beutels findet sich eine gelblich-bräunliche, trübe, schmierige, unangenehm riechende, sauer reagierende Masse (ein weichflüssiger Brei). Um die Afteröffnung findet sich ein fast haarloser, in der Regel höher geröteter, ringförmiger Hautwulst, der im Mittel einen Durchmesser von 16—18 mm hat (Siedamgrotzky). In diesem Wulste kommen neben grossen Talg- und Schweissdrüsen grosse, gewaltige, acinöse **Circumanaldrüsen** vor. An der Grenze zwischen Mastdarm- und Afterschleimhaut findet man einen bei mittelgrossen Hunden ca. 5 mm breiten Ring von traubenförmigen Drüsen **(Analdrüsen)** (Siedamgrotzky). Sonach findet man am After ausser Talg- und Schweissdrüsen: Analdrüsen, Circumanaldrüsen und Analbeuteldrüsen.

Muskeln des Afters.

Levator ani (Fig. 109 d). Dieser Muskel ist bei den Fleischfressern verhältnismässig gross. Er liegt ventral und medial vom Coccygeus (c), der ihn zu einem Teile bedeckt, und bildet einen ausgedehnten, dünnen, dreieckigen, platten Muskel, der sich an der Darmbeinsäule, am oralen Rande des Schambeines und an der Symphysis ossium pubis et ischii, unmittelbar neben dem Muskel der anderen Seite, befestigt. Er spaltet sich in eine schwächere, laterale Darmbein- und eine stärkere, mediale Schamsitzbeinportion; beide sind schräg dorsal und afterwärts gerichtet und enden an den ersten Schwanzwirbeln. — Einige Faserbündel strahlen auf eine Aponeurose aus, die zu den Sphincteren des Afters geht. Sie können den letzteren nach der Beckenhöhle ziehen. Lateral und ventral grenzt er an den Obturator internus (k), mit dem er nur durch lockeres Bindegewebe verbunden ist, und ausserdem an den Coccygeus (c) und einen Teil des M. glutaeus piriformis; medial stösst er an den Mastdarm (l), einen kleinen Teil des Sphincter ani externus (e) und an den Wilson'schen Muskel (m), resp. bei

weiblichen Tieren an die Scheide. Der Levator ani, Coccygeus und Obturator int. umschliessen zum Teil das Rectum, den After und die Geschlechtsteile als **Diaphragma pelvis.** Sie lassen einen Spalt zwischen sich, durch welchen die genannten Teile durchtreten.

Wirkung: Zusammenpressen des Rectums, resp. des Afters.

Sphincter ani externus (äusserer Schliesser des Mastdarmes) (Fig. 109 e und e'). Dieser Muskel umschliesst in seiner

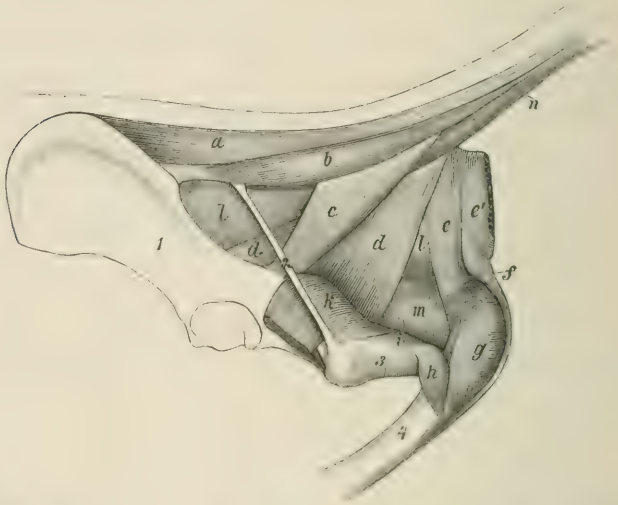

Fig. 109. Muskeln des Afters und der männlichen Geschlechtsorgane (von der linken Seite gesehen). a M. extens. caudae lateral., b M. abductor coccygis extern., c M. coccygeus, d M. levator ani, e mittlere und e' caudale Portion des M. sphincter ani extern., f Afterrutenmuskel, g M. bulbocavernos., h M. ischio-cavernos., i M. ischio-urethralis (seitlicher Sitzbeinharnröhren-Muskel), k M. obturator internus, l Rectum, m Urethra mit dem M. constrictor urethrae transversus, n M. flexor caudae longus. 1 Becken, 2 Lig. tuberoso- et spinoso-sacrum, 3 Sitzbeinhöcker, 4 Penis.

Gesamtheit gleich einem Ringe den After. Er lässt sich in drei Portionen zerlegen, welche jedoch vielfach mit einander verschmelzen und deshalb nicht deutlich zu trennen sind. Sie entspringen an der Schweif-Aponeurose. Die orale Portion ist nur ganz schwach entwickelt, geht caudal und ventral, tritt an die mediale Seite der mittleren und verliert sich allmählich in derselben und in der aboralen Portion. Die mittlere Portion (e) geht fast gerade dorso-ventral und strahlt fusswärts in den

M. bulbo-cavernosus (g) aus. Die aborale Portion (e') bildet den eigentlichen Ring; sie geht ebenfalls dorso-ventral und vereinigt sich mit der der anderen Seite, sodass sie gurtartig den Mastdarm umgiebt. Aus der Muskelmasse beider Portionen geht der **After-Rutenmuskel** (f) hervor. Beim weiblichen Tiere sind nur zwei Portionen vorhanden, eine orale (Fig. 134b) und eine aborale (Fig. 134b'); erstere geht vollständig, letztere zum Teil in das After-Schamband (After-Schammuskel) (Fig. 134a) über. — Der ganze Sphincter ani externus liegt direkt unter der Haut und bedeckt den durch Verdickung der Kreismuskulatur des Mastdarmes entstandenen Sphincter ani internus.

Sphincter ani internus. Er stellt eine einfache Verdickung der Ringmuskulatur des Endes vom Mastdarme dar. Er ist bedeckt vom Sphincter ani extern. und bedeckt die Analbeutel.

M. transversus perinei (Mittelfleischmuskel). Unter dieser Bezeichnung muss man beim Hunde einen kleinen Muskel verstehen, welcher auf der dorsalen Fläche des M. ischio-cavernosus, nahe dessen oralem Rande entspringend, direkt nach innen sich wendet und mit der Muskelmasse des M. bulbo-cavernosus verschmilzt.

5. Leber, Milz und Pancreas.

a) Die Leber. Hepar s. Jecur.

Lappung. Die Leber des Hundes besteht aus 6 Lappen, die an der visceralen Fläche deutlich sichtbar sind, während an der parietalen Fläche nur 4 Lappen vollständig zu übersehen, die anderen aber nur teilweise wahrzunehmen sind. Man kann 3 Hauptlappen unterscheiden, einen rechten (Fig. 111b und Fig. 110c), einen linken (Fig. 111a und Fig. 110a) und einen mittleren (Fig. 111c, c' und Fig. 110b, b), von denen der linke der grösste ist. Der **Mittellappen** zerfällt durch einen tiefen Einschnitt (**Fossa longit.**) in 2 Lappen, von denen der linke (Fig. 111c') der Zwerchfellsfläche des linken Hauptlappens aufliegt, während der rechte Mittellappen (Fig. 111c) den rechten Hauptlappen nur zu einem kleinen Teile bedeckt. An der visceralen (Magen-) Fläche der Leber befinden sich ausserdem der Lobus Spigelii und der Lobus quadratus. Der **Lobus quadratus** (Fig. 111d) stellt gewissermassen den mittelsten und schmalsten Leberlappen dar. Er liegt schmal auf dem linken Abschnitte des rechten Mittellappens (Fig. 111c), mit welchem er fest

verbunden ist, und am rechten Rande des linken Mittellappens (Fig. 111 c'), dabei ventral von der Leberpforte, stösst rechts an die Gallenblase (Fig. 111$_3$) und deren Ausführungsgang und links an die Reste der Nabelvene. Sein ventrales Ende ist frei, es überragt den scharfen Leberrand in der Mitte und hilft deshalb die parietale Fläche der Leber bilden. Der **Lobus Spigelii** (Fig. 111 e, e', e'') stellt einen grossen und langen Lappen dar, der in 2 seitliche Abschnitte und ein Mittelstück zerfällt. Das Mittelstück (Fig. 111 e) bildet den wesentlichsten Teil des dorsalen Margo obtusus (Fig. 111 h) und liegt

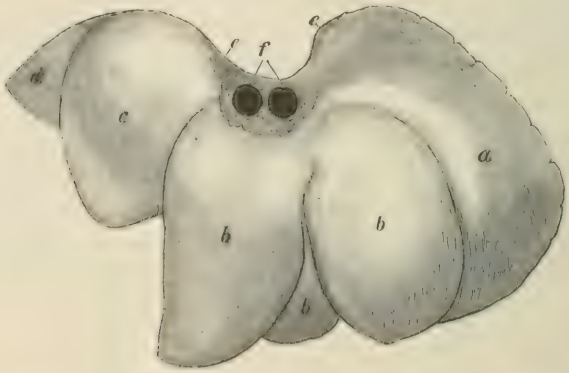

Fig. 110. Leber (Zwerchfellsfläche). a Linker Hauptlappen, b mittlerer Hauptlappen, der in zwei fast gleichgrosse Hälften zerfällt; zwischen beiden kommt der Lobus quadratus zum Vorscheine, der aus Versehen auch mit b bezeichnet ist, c rechter Hauptlappen, d Spitze des rechten Lappens vom Lobus Spigelii, e linker Lappen des Lobus Spigelii, f Lebervenen (die rauhe Stelle um dieselben stellt Bandreste dar).

direkt dorsal von der Porta hepatis und neben der Vena cava, also zwischen Vena cava (Fig. 111$_2$) und Vena portarum (Fig. 111$_1$). Von diesem Mittelstücke geht die eine Abteilung als linker Lappen (Fig. 111 e') nach links und dorsal, greift schaufelförmig auf den linken Hauptlappen (Fig. 111 a) und überragt links und dorsal dessen Rand, sodass er an der parietalen Fläche zu Tage tritt (Fig. 110 e). Nahe dem Ursprunge dieses Lappens findet sich eine ventral gerichtete Vorragung resp. ein vorspringender Rand, **Tuberculum papillare** (Fig. 111 f). Vom Mittelstücke geht rechts und ventral ein zweiter Lappen (rechter Lappen) (Fig. 111 e'') ab, der rechts und ventral den rechten Haupt-Leberlappen (Fig. 111 b), an dessen visceraler Fläche er liegt, in Form eines Dreieckes überragt, das

parietal sichtbar ist (Fig. 110d). Dieser Lappen **(Lobus caudatus** im engeren Sinne, stark entwickeltes **Tuberculum caudatum)** ist zuweilen zwei-, ja manchmal sogar 3zipflig. Auch am Mittelstücke des Lobus Spigelii kommen oft kleine Nebenlappen vor.

Die Flächen. Die dem Zwerchfelle anliegende Fläche (parietale, thoracale, Zwerchfell-Fläche) (Fig. 110) ist gewölbt und liegt zum Teil noch an der ventralen Bauchwand (ventrale Fläche). Die dem Magen und anderen Baucheingeweiden zugekehrte Fläche

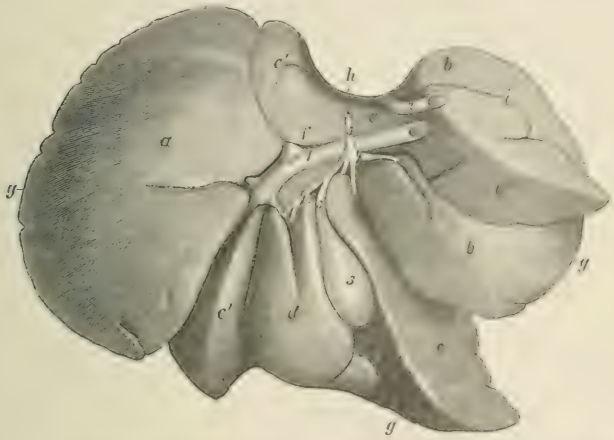

Fig. 111. Leber (Eingeweidefläche). a Linker Hauptlappen, b rechter Hauptlappen, c rechter Mittellappen, c' linker Mittellappen, d Lobus quadratus, e Lobus Spigelii (Mittelstück), e' dessen linker Lappen, e'' dessen rechter Lappen, f Tuberculum papillare, g Margo acutus, h Margo obtusus, i Fossa renalis. 1 Vena portar., 2 V. cava inf., 3 Gallenblase, 3' deren Ausführungsgang (Ductus cysticus), 4 Ductus hepatici, 5 Ductus choledochus.

(Abdominal-, Eingeweide- (viscerale), Magenfläche) (Fig. 111) ist dagegen vertieft, namentlich linkerseits; rechterseits erscheint die Leber vorstehend, weil der Lobus caudatus (e'') in Form eines Randes vorspringt. An dieser Fläche liegen auch der Lobus Spigelii (e, e', e'') und der Lobus quadratus (d) (s. oben). In der Mitte der Eingeweidefläche befindet sich die **Leberpforte (Porta hepatis. Fossa transversa)**; dieselbe wird durch Bindegewebe, Gefässe, Nerven und die Gallengänge ausgefüllt und liegt an derjenigen Stelle, wo sämtliche Leberlappen zusammenstossen. An dieser Stelle ist die Leber am dicksten. Am rechten Hauptlappen bemerkt man gegen den dorsalen Rand hin eine sehr tiefe, bohnenförmige Grube, die

Fossa renalis (Fig. 111 i), deren Rand oft mehrzipfelig erscheint; dieselbe wird zum Teil vom rechten Hauptlappen (Fig. 111 b) und zum Teil vom rechten Lappen des Lobus Spigelii (Fig. 111 e″) gebildet.

Ränder. Man kann an der Leber einen ventralen, einen rechten und linken und einen dorsalen Rand unterscheiden. Da der ventrale Rand gleichzeitig beckenwärts gerichtet ist, so erscheint auch diese Bezeichnung nicht ganz zutreffend. Deshalb pflegt man einen kurzen, abgerundeten Rand **(Margo obtusus)** (Fig. 111 h) und einen scharfen Rand **(Margo acutus)** (Fig. 111 g) zu unterscheiden. Der erstere ist gegen die Wirbelsäule gerichtet (dorsaler Rand) und gehört wesentlich dem Lobus Spigelii (Fig. 111 e, e′) an. Er bildet einen tiefen Ausschnitt zwischen dem rechten und linken Leberlappen. In diesem Ausschnitte liegt links der Schlund **(Fossa ösophagea)** und rechts, in einer tieferen Rinne, die Vena cava inf. (Fig. 111_2) **(Fossa venae cavae)**. Die Fossa ösophagea stellt eine schräg gerichtete, flache, furchenartige Vertiefung im Mittelstücke des Lobus Spigelii dar.

Die **Vena cava** (Fig. 111_2) tritt von der rechten Seite mit dem Ligamentum hepaticum an den Spigel'schen Lappen (e), geht an ihm medianwärts, zuweilen zwischen 2 Zipfeln desselben, gelangt an den dorsalen Leberrand (h) und biegt, rechts vom Schlunde in der Fossa venae cavae gelegen, auf die parietale Leberfläche um, nimmt die Lebervenen auf und wendet sich sofort, ohne an der Leberfläche herabzusteigen, zum Hohlvenenschlitze des Zwerchfelles. Zuweilen wird die Hohlvene, sobald sie an die Leber tritt, rundum von Lebergewebe umhüllt, sie durchbohrt dasselbe schräg thoracalwärts und nach links und liegt zwischen dem Schlunde und dem rechten Hauptlappen der Leber (b) und biegt sich am dorsalen Leberrande ventral um.

Der sehr ausgedehnte scharfe (rechte, linke und ventrale), vielfach gekerbte Rand (Fig. 111 g) ist grösstenteils beckenwärts gerichtet und besitzt 3—5 Einschnitte **(Incisurae interlobulares)**. An der parietalen Fläche sind dieselben, namentlich die mittleren, oft wenig deutlich; an der visceralen Fläche dagegen erscheinen sie sehr tief und reichen bis zur Porta hepatis, woselbst alle Lappen zusammenhängen. Der linke Rand des rechten Hauptlappens ist beckenwärts umgebogen.

Gewicht: Das Gewicht der Leber schwankte bei den von uns untersuchten Hunden zwischen 1 : 17 bis 1 : 26 des Körpergewichtes.

Ausführungsgänge. Aus der Leber kommen 3—4 (selbst 6—7) Gänge **(Ductus hepatici)** (Fig. 111_4) hervor, die sich untereinander und mit dem Blasengange **(Ductus cysticus)** (Fig. 111_3′) verbinden. Ductus hepato-cystici fehlen. Der durch die Vereinigung der Ductus hepatici mit dem Ductus cysticus entstehende **Ductus choledochus**

(Fig. 111 s) geht von der Leberpforte zum Duodenum und mündet circa 3—5 cm von dem Pylorus entfernt in dasselbe ein.

Die **Gallenblase** (Fig. 111 s) liegt in der Höhe des 8. Intercostalraumes in der Fossa vesicae felleae etwas rechts von der Mitte an der visceralen Fläche der Leber und ist ein wenig schief nach links und ventral und oral gerichtet. Die Fossa stellt eine flache Vertiefung am rechten breiten Rande des Lobus quadratus (d) und am linken Rande des rechten Mittellappens (c) dar. Sonach liegt die Gallenblase zwischen diesen beiden Lappen: sie ragt nicht über den ventralen Rand vor (höchstens bei sehr stark gefüllter Blase); ein schmaler Teil ihres Scheitels dringt durch die Lücken der betr. Leberlappen bis auf die Zwerchfellsfläche der Leber vor und berührt dort ev. das Zwerchfell. Ueber diesen Teil der Leber bilden die Leberlappen eine Brücke. Die Gallenblase geht in den Blasenhals und dieser in den **Ductus cysticus** (s') über, der in der Porta hep. liegt.

Lage der Leber. Die Leber (s. Fig. 103) liegt an der Abdominalfläche des Zwerchfelles (a) in beiden Unterrippengegenden und ventral an den Bauchdecken (e) bis in die Regio umbilicalis. Die parietale Fläche grenzt an das ganze Zwerchfell (nur ein kleiner, dorsaler Abschnitt desselben bleibt frei), also auch an denjenigen Teil des letzteren, der sich der Innenfläche der letzten Rippen anlegt (Fig. 105c und Fig. 107n); sie überragt ausserdem die ventrale Hälfte des Rippenbogens (links mehr als rechts) noch beckenwärts (Fig. 107c), sodass sie hier direkt an den Bauchmuskeln liegt. Rechterseits tritt auch der dorsale Teil der parietalen Fläche, welcher die Fossa renalis bildet (Fig. 105d), ein wenig beckenwärts über die letzte Rippe vor, sodass er bis in die Höhe des 2. Lendenwirbels reicht und hier die Bauchmuskeln berührt. Die viscerale Fläche liegt am Magen (s. Fig. 102), am Duodenum (Fig. 104c), am Pancreas (Fig. 104) und an Dünndarmschlingen (Fig. 102d). Der dorsale Leberrand liegt links in der Höhe des 11. Intercostalraumes (12. Rückenwirbels), wird vom Magenblindsack überragt und reicht also links (s. Fig. 102) nicht bis in das dorsale Viertel der Bauchhöhle, d. h. nicht bis an die Columna; rechts reicht der dorsale Rand bis zum aboralen Rande der 13. Rippe; er bedeckt mindestens die Hälfte der rechten Niere ventral und bildet die Fossa renalis für dieselbe (s. Fig. 104). Dieser Teil des Randes gehört dem Spigel'schen Lappen an. Ventral liegt dieser Lappen am Pancreas, Colon und Ileum, lateral an der

Bauchwand. — Der rechte Rand der Leber verläuft dicht am Rippenbogen und überschreitet ihn ventralwärts in der Höhe der 10.—11. Rippe; der linke verläuft mit der 11. Rippe und geht in deren Verlängerung auch über den Rippenbogen hinaus. Der ventrale Rand liegt an der Bauchwand, 1—2 cm vom Proc. xiphoid. (ensiformis) entfernt; ihn bedeckt der Pylorus und der Anfang des Duodenum. — Bei der Inspiration wird die Leber in toto um ca. 1 Intercostalraum beckenwärts gedrängt.

Die weiteren Einzelheiten über die Lage der Leber ergeben sich aus dem Studium der Durchschnitte durch gefrorene Hunde (s. diese im Anhange).

Bänder. Befestigungen. Die Leber wird durch eine Anzahl Bauchfellfalten befestigt resp. mit anderen Organen verbunden und zwar:

1. Mit dem Zwerchfelle durch: a) **Ligamentum (triangulare) hepatis sinistrum.** Dasselbe ist relativ stark und bei grossen Hunden 5—6 cm breit. Es entspringt am linken Leberlappen und heftet sich am linken Pfeiler des Zwerchfelles, zwischen dem Hiatus ösoph. und dem Helmont'schen Spiegel, an der medialen Grenze des letzteren, an. b) **Ligamentum (triangulare) hepatis dextrum.** Es ist ein unbedeutendes Band, welches am dorsalen Ende des rechten Hauptlappens entspringt und am rechten Zwerchfellspfeiler, d. h. zwischen Hiatus ösophageus und dem rechten Teile des Helmont'schen Spiegels, endet. c) **Ligamentum suspensorium.** Es ist ein sehr kleines Band, das an der Grenze des linken und mittleren Leberlappens (also an beiden) und von der Hohlvene beginnt und am Helmont'schen Spiegel, neben dem Durchtritte der Hohlvene, endet. Es enthält Reste der Nabelvene (**Lig. teres**) und ist eine sagittale Bauchfellfalte.

2. Mit der rechten Niere: **Ligamentum hepato-renale.** Es entspringt am Spigel'schen Lappen und geht an die rechte Niere. Es spannt sich zwischen Nierenvene, Hohlvene, Spigel'schem Lappen und dem oralen Nierenende aus.

3. Mit dem Magen und dem Duodenum: **Ligam. hepato-gastro-duodenale.** Es gehört, trotzdem es ein transversales Band ist, ursprünglich der sagittalen Bauchfellfalte an und geht vom Ende des Magens und vom Anfange des Duodenum zur Leber; man unterscheidet dasselbe wohl in das Lig. hepato-gastricum und hepato-duodenale. Das letztere enthält den Duct. choledochus (rechts), die Vena portarum und die A. hepatica (links); es begrenzt das Foramen Winslowi.

b) Die Milz. Lien s. Splen (Fig. 112).

Die **Milz** des Hundes ist ein langes, sehr plattes, schmales, zungenförmiges Organ mit abgerundeten Enden und stumpfen Rändern. Ihre Länge überragt die Breite ungefähr um das Vierfache. Dabei ist sie entweder von einem Ende bis zum anderen gleich breit, oder in der Mitte etwas eingeschnürt, oder dreieckig und zwar ventral breit und dorsal schmal; letzteres ist am öftesten der Fall. Der thoracal gerichtete Rand ist ein wenig konkav, während der beckenwärts gewandte meist etwas konvex erscheint.

Beide Flächen sind schwach gewölbt; dadurch aber, dass die Milz sich der Bauchwand anschmiegt, nimmt sie eine derartige Biegung an, dass ihre parietale Fläche konvex, die viscerale konkav wird. An der letzteren (visceralen, Magenfläche) befindet sich eine schwache Längsvorragung, Leiste (a), von der aus die Fläche nach beiden Rändern abfällt. An der Leiste, die dem **Hilus lienalis hom.** entspricht, liegen die Gefässe, die hier in die Milz ein- und aus ihr austreten und dieselbe stark durchlöchern. Die **Malpighischen Körperchen** der Hundemilz sind klein, aber deutlich. Die Milz ist von grauroter (livider) Farbe; auf dem Durchschnitte erscheint sie braunrot bis schwarzrot. Das Gewicht derselben schwankt nach unseren Untersuchungen zwischen 1:500 bis 1:600 des Körpergewichtes.



Fig. 112. Milz (von der visceralen Seite gesehen). a Hilus lienalis (Anheftungsstelle des Netzes), b dorsales, c ventrales Ende.

Lage (s. Fig. 107 e). Die Milz liegt im linken Hypochondrium schräg dorsoventral und ausserhalb des Netzes. Das ventrale Ende reicht bis zum ventralen Fünftel oder Sechstel der Bauchhöhle, aber nicht bis an die ventrale Bauchwand. Es überragt die letzte Rippe ($_{13}$) beckenwärts bedeutend und liegt an der Seitenwand der Bauchhöhle je nach dem Füllungsgrade des Magens, in der Höhe des 2.—4. Lendenwirbels. Das dorsale Ende reicht fast bis an den Körper des letzten Rücken- oder ersten Lendenwirbels resp. an den linken Zwerchfellspfeiler; es liegt an der letzten Rippe ($_{13}$) und reicht bis zur vorletzten ($_{12}$). Es liegt also zwischen Zwerchfell, Magen und linker Niere und zwischen letzterer und der Bauchwand. — Die parietale Fläche der Milz liegt der Bauchwand an. Die viscerale Fläche, welche bei stark gefülltem Magen diesem anliegt, berührt sonst die linke Niere, das Colon und Dünndarmschlingen (i und k). An dieser Fläche befindet sich das grosse Netz. Der thoracale Rand liegt am Magen (d) und in der Mitte des Höhendurchmessers am aboralen Rande der letzten Rippe. Der Beckenrand ist frei. Die Milz des Hundes ist der klinischen Untersuchung leicht zugänglich.

Von **Bändern** ist nur das Lig. gastro-lienale (s. S. 294) vorhanden.

c) Das Pancreas (Fig. 101 g und Fig. 105 h).

Das **Pancreas** des Hundes ist lang (20—30—45 cm), schmal und dünn, blassrot von Farbe und bildet aboral vom Magen und der Leber eine grosse Schleife, die zwischen den Blättern des Mesoduodenum und des Omentum majus liegt und zwei Schenkel, einen rechten und einen linken, erkennen lässt; die letzteren divergieren beckenwärts. Der linke Schenkel (Cauda pancreat.) liegt mit seinem Anfange, d. h. seinem aboralen Teile, nahe dem medialen Rande der linken Niere und ist links an den M. psoas befestigt; er geht an der Eingeweidefläche des Magens (Fig. 101 a), die er je nach dem Füllungsgrade des letzteren in verschieden grosser Ausdehnung, aber stets durch den Netzbeutel getrennt, bedeckt, thoracalwärts, wendet sich an den dorsalen Rand der Portio pylorica des Magens, also an die kleine Curvatur, stösst hier an die Leber und verläuft mit ersterer nach der Leberpforte zu. An der Uebergangsstelle des Pylorus in das Duodenum biegt das Pankreas in seinen rechten, längeren Schenkel (Caput pancreat.) um, der, an der Eingeweidefläche der Leber und am dorsalen resp. medialen Rande des Duodenums gelegen, der Richtung des letzteren folgt und mit ihm an der Leber, dem Zwerchfelle und endlich an der Bauchwand beckenwärts verläuft und zwar bis nahe an die Umbiegungsstelle (Pars transversa inf.) des Duodenum. Sein Endteil (das eigentliche Caput) geht, sich krümmend, oft noch mit dem Duoden. adscendens wieder etwas brustwärts; derselbe liegt meist nicht mehr dem Zwölffingerdarme direkt an, sondern wendet sich dorsal, sodass er gewöhnlich bis an die rechte Niere (Fig. 105 e) reicht und eventuell zum Teil das Coecum (Fig. 105 g) bedeckt. Bisweilen wendet er sich etwas medial und gelangt so an die ventrale Fläche der Niere und an das Colon adscendens. — Da, wo der linke in den rechten Schenkel umbiegt, grenzt das Pancreas dorsal an die Pfortader und Leber, brustwärts an die Leber und beckenwärts an das Colon transversum. Für letzteres besitzt es eine grubenartige, quere Vertiefung. An dieser Stelle münden auch die Ausführungsgänge des Pancreas in das Duodenum ein.

Die **Ausführungsgänge** der Bauchspeicheldrüse: Es sind deren zwei vorhanden, welche das Pancreas in der Längsrichtung durch-

setzen. Der vom linken Schenkel kommende **(Ductus Wirsungianus)** mündet mit dem Ductus choledochus in das Duodenum, der andere, vom rechten Schenkel stammende Gang 3—5 cm distal davon. Beide Gänge stehen in der Drüse mit einander in Kommunikation.

B. Die Atmungsorgane (Respirationsorgane).

1. Die Nasenhöhlen.

Die knöcherne Grundlage der Nasenhöhlen und die Nasenmuscheln sind S. 48 und 65 bereits besprochen worden. Zu der knöchernen Grundlage kommen noch: ein Knorpelgerüst, die S. 123 besprochenen Muskeln, die Nasenschleimhaut und die äussere Haut. Die Nasenknorpel zerfallen in das knorpelige Gerüst der Schnauze (Nase) und die Nasenscheidewand. Als **Schnauze, Nase** bezeichnet man die bewegliche, bis über die Schneidezähne vorragende Verlängerung der Nasenhöhlen. Sie stellt eine Art Doppelröhre dar, die von Muskeln und der Haut umgeben ist. Sie ist mit der Oberlippe verschmolzen und enthält die Eingänge zu den Nasenhöhlen, resp. zu den Röhren der Schnauze (den Vorhöfen der eigentlichen Nasenhöhlen), die **Nasenlöcher, Nares.** Die Haut ist in der Umgebung der letzteren haarlos, meist schwarz von Farbe und gefeldert; sie ist bei gesunden Hunden feucht und kalt. An dieser Stelle **(Nasenspiegel)** liegen grosse Drüsen unter der Haut. Das Integument geht an den Nasenlöchern in die Nasenschleimhaut über, die anfangs (am Uebergange) meist pigmentiert ist. — Die Schnauze besitzt median eine flache, senkrecht zwischen beiden Nasenlöchern verlaufende Rinne **(Philtrum)**, die bei manchen Hunderassen, besonders den Bulldoggen, sehr tief ist und so die Schnauze spaltet. Dadurch entsteht die sogenannte **Doppelnase.**

Das Knorpelgerüst der Schnauze. Dasselbe wird wesentlich dadurch gebildet, dass sich die knorpelige Nasenscheidewand weit über die Nasenbeine, ja sogar bis über den Schneidezahnrand der Intermaxillaria hinaus fortsetzt und grosse Seitenwandknorpel (Fig. 113a und b) bildet. Wir wollen diesen Teil der Scheidewand, welcher dicker ist als die Höhlenscheidewand, **Septum narium mobile** nennen, trotzdem als solches eigentlich nur die Hautfalte zwischen beiden Nasenlöchern zu bezeichnen wäre. Von den beiden Rändern des Septum (Fig. 114e) gehen nach beiden

Seiten Knorpelplatten **(Seitenwandknorpel)** ab, die sich gegen einander (also die dorsalen ventral und die ventralen dorsal) umbiegen und sich mit einander verbinden. Sie stellen dann das Dach, den Boden und die Seitenwände der Höhlen der Schnauze dar. Die dorsalen Platten (Fig. 113 und 114a) machen eine weitere Excursion, einen grösseren Bogen als die ventralen und biegen sich etwas median ein, ehe sie sich mit den letzteren (Fig. 113 und 114b) verbinden. Auf diese Weise entsteht eine Längsrinne zwischen den dorsalen und ventralen Seitenwandknorpeln. Dieselbe geht nahe dem freien Ende der Schnauze in einen kurzen Spalt, einen Einschnitt,

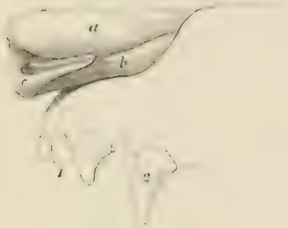

Fig. 113. Nasenknorpel (von der linken Seite gesehen). a Dorsaler, b ventraler Seitenwandknorpel, c äusserer Ansatzknorpel. 1 Dentes incisivi, 2 Dens caninus.

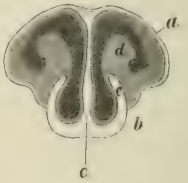

Fig. 114. Transversalschnitt durch die Nasenknorpel (der Schnitt ist zwischen dem freien und mittleren Drittel der Schnauze geführt. a Dorsaler und b ventraler Seitenwandknorpel, c Analogon des Sigma-Knorpels, d Schleimhautfalte um den Sigma-Knorpel, die sich als Schleimhaut-Auskleidung auf die Innenfläche des dorsalen und ventralen Seitenwandknorpels fortsetzt, e Septum narium. (Die schwarz gezeichneten Stellen entsprechen den Eingängen zu den Nasengängen.)

über, der sich zwischen den dorsalen und ventralen Knorpeln befindet. Am freien Ende des ventralen Seitenwandknorpels, und mit ihm verbunden, findet sich ein kleiner, dreieckiger, lateral und dorso-caudal (stirnwärts) gerichteter, querer Knorpel (Fig. 113 c), der **äussere Ansatzknorpel**, der in den Ausschnitt zwischen dorsalem und ventralem Seitenwandknorpel hineinragt. Dadurch, dass seine Ränder aufgebogen sind, entsteht eine Rinne, die mit einer Rinne des ventralen Seitenwandknorpels resp. mit dem Ausschnitte zwischen ventralem und dorsalem Knorpel korrespondiert und in die Nasenhöhle führt. Dieser Knorpel stützt den ventralen Teil der lateralen Wand des Nasenloches (des lateralen

Nasenflügels). — Vom ventralen Seitenwandknorpel geht noch ein knorpeliger Fortsatz, eine Knorpelplatte (Fig. 114c), medial- und dorsalwärts. Dieser aboral sich verkleinernde Knorpel ist mit dem **Sknorpel** zu vergleichen. Er ist von einer Schleimhaut (Fig. 114d) überzogen, welche in eine Falte (laterale Flügelfalte) übergeht, die zur ventralen Nasenmuschel (Fig. 115c) führt und gewissermassen als deren Fortsetzung erscheint. Am Ursprunge dieser Falte auf dem Sknorpel findet sich in der pigmentierten Schleimhaut die **Oeffnung des Thränenkanales.** Dorsal von und parallel mit dieser Falte liegt am dorsalen Seitenwandknorpel eine kleinere Falte, die zur dorsalen Nasenmuschel führt und eine von ersterem ausgehende, knorpelige Grundlage hat. — Die **Xknorpel** werden durch das bedeutend verdickte Ende des Septum narium mobile, dessen Seitenränder dadurch konkav erscheinen, dass es dorsal und ventral dicker ist als in der Mitte, gebildet (Fig. 114e). Die Platte der Xknorpel wird durch das freie Ende der Scheidewand und der dorsalen Seitenwandknorpel gebildet. — Die Nasenlöcher des Hundes sind sonach rundum knorpelig gestützt.

Das **Septum** der Nasenhöhlen wird in seinem knöchernen Teile von der Lamina sagittalis des Ethmoidale und des Vomer (Fig. 96c) gebildet; an dieses schliesst sich oral und dorsal das knorpelige Septum an (Fig. 96d). Dasselbe stellt eine senkrecht zwischen dem Vomer und der Sutura der Nasalia in der Medianebene liegende, knorpelige, im Alter (namentlich in den caudalen Partien) verknöchernde Längsplatte dar, die in ihrer Fortsetzung auch die Scheidewand der Höhlen der Schnauze (Septum narium mobile) bildet. — Die zur Seite der letzteren im Boden der Nasenhöhle sich befindliche Fissura palatina ist durch derbes, fibröses Gewebe geschlossen.

Der ventrale Rand der Scheidewand ist abgerundet und liegt in einer Rinne des Vomer; der dorsale Rand befestigt sich an der Sutura nasalis der Nasenbeine. Die Seitenflächen besitzen Erhöhungen und Vertiefungen für Gefässe und Nerven.

Vom Nasenloche aus entwickelt sich an der Scheidewand eine lateral vorstehende, der Sknorpelfalte gegenüberliegende Schleimhautfalte, die zunächst im aboral konvexen Bogen etwas ventral und dann grade an der Scheidewand entlang bis zur Gegend der ersten Molare geht, dort bedeutend grösser wird und eine horizontale Knochenplatte als Stütze erhält, die vom Vomer, Ethmoidale und Palatinum entspringt und den ventralen

Nasengang vollständig bedeckt und ihn vom mittleren und dorsalen scheidet. Die Falte bildet in ihrem ganzen Verlaufe die dorsale Grenze resp. die Decke des ventralen Nasenganges. — Neben dem ventralen Rande der Scheidewand liegt zwischen Vomer und Schleimhaut jederseits eine dünne, mit Schleimhaut ausgekleidete, bei grossen Hunden ca. 3 cm lange Knorpelröhre, das **Jacobson'sche Organ**, welches aboral blind endet, oral aber in der Gegend des Caninus in den Nasengaumenkanal einmündet.

Die Nasenhöhlen (Cavitates nasales) (Fig. 115). In jeder Nasenhöhle unterscheidet man **drei Nasengänge**, von denen der

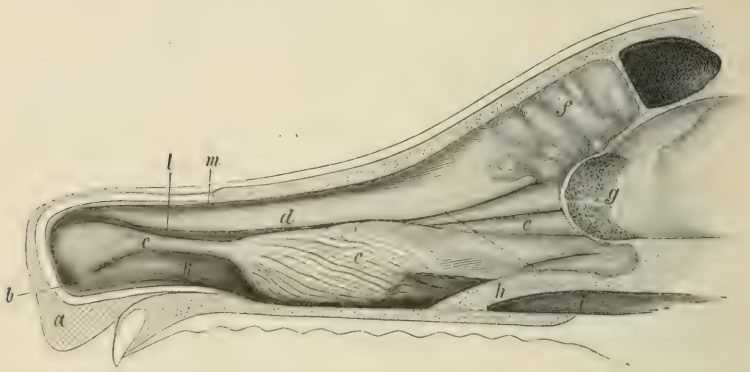

Fig. 115. Nasenhöhle (von der medialen Seite gesehen, die Nasenscheidewand ist entfernt). a Oberlippe, b Ausgangsöffnung des Thränenkanales, c Concha inferior, d Concha super., e Cellulae ethmoidales, soweit die Regio olfactoria reicht (aboral von der punktierten Linie), f die übrigen Cellulae, welche zum Teil in die Stirnhöhle ragen, g Lamina cribrosa oss. ethmoid., h ein Teil des Vomer, i Fossa gutturalis, k ventraler, l mittlerer und m dorsaler Nasengang.

mittlere (l) so eng ist, dass er nur eine Spalte bildet, die zwischen die Siebbeinmuscheln führt. Der zwischen dem Nasendache und der Concha sup. liegende dorsale Gang (m) führt zu den Sinus frontales, den Siebbeinmuscheln und zur Lamina cribrosa (g); der ventrale, zwischen dem Mundhöhlendache, dem Septum und der Concha inf. gelegene, zum Teil von der Crista turbinalis des Maxillare (s. S. 42) und nahe dem Nasenloche von der Sfalte und der Scheidewandfalte bedeckte Gang (k) ist der weiteste und führt in die Rachenhöhle (i). — Die Verengerung des mittleren Ganges kommt besonders dadurch zu Stande, dass sich das Siebbeinlabyrinth zwischen die Nasenmuscheln einschiebt. — Die Eingänge in die drei Nasengänge sind sehr

deutlich durch Schleimhautfalten markiert. Zwischen dem Eingange in den ventralen und mittleren Gang liegt die Falte des Sknorpels; zwischen mittlerem und dorsalem Gange eine kleinere Parallelfalte (s. S. 315).

Die Nasenhöhlen stehen mit der Aussenwelt in Verbindung durch die kleinen, rundlichen Nasenlöcher **(Aperturae nasi externae)**, mit der Rachenhöhle durch die weiten, länglichen Choanen (i) und mit der Mundhöhle durch den **Nasengaumenkanal (Stenson'schen Kanal)** (Fig. 96b). Der letztere führt von einem Loche, das sich im ventralen Nasengange, in der Höhe des Hakenzahnes befindet, schräg zu der in der Mundhöhle aboral von den Schneidezähnen, rechts und links neben der Gaumenpapille gelegenen Oeffnung (s. S. 269). Dorsal und aboral führen die Nasenhöhlen in die Nebenhöhlen (Sin. frontales etc.) und in die Siebbeinzellen. Diesen Teil der Nasenhöhle nennt man auch den Grund derselben.

Die **Schleimhaut** der Nasenhöhlen ist am Naseneingange pigmentiert und geht einerseits in das Integument, andererseits in die Schleimhaut der Rachenhöhle und in die der Nebenhöhlen der Nase über. In der Submucosa der Schleimhaut häufen sich an manchen Stellen Venenpolster, die sog. **Schwellkörper der Nase**, an. Ein Schwellkörper liegt an der Scheidewand, andere an der Seitenwand, d. h. an den Muscheln. Der erstere liegt in der Längsaxe nahe dem ventralen Rande, die anderen sind gegen das freie Ende und den ventralen Rand der Muscheln hin am stärksten entwickelt und gehen wohl auch in die die Muscheln gegen das Nasenloch fortsetzenden Falten über.

Die **Regio olfactoria** der Nasenschleimhaut (Fig. 96e) ist beim Hunde gross; sie umfasst den ganzen Grund der Nase, den aboralen Teil der Schleimhaut der Nasenscheidewand und die das Siebbein bekleidende Haut. Sie hebt sich durch eine bräunliche Färbung und bedeutendere Dicke von der übrigen Nasenschleimhaut deutlich ab.

2. Die Rachenhöhle (s. S. 280).

3. Der Kehlkopf (Larynx) (Fig. 116).

Der Kehlkopf des Hundes stellt ein fast viereckiges, verhältnismässig kurzes Kästchen dar, welches in der Weise vom Zungenbeine getragen wird, dass sich die Cornua super. des Schildknorpels (a) mit

den Gabelästen (f) und das Mittelstück dieses Knorpels mit dem Zungenbeinkörper (g) verbinden. Der Kehlkopf liegt in der Gegend des ersten und am Anfange des zweiten Halswirbels, aboral von der Rachenhöhle, sodass sein Eingangsbezirk ungefähr den Boden derselben bildet, und ventral vom Schlundkopfe und den Kopf- und Halsbeugern. Oral stösst er an die Zungenwurzel. Seitlich ist er zum Teil vom Sterno-hyoideus, Sterno-thyreoideus, von dem Constrictor pharyng. medius und inf., dem Crico-thyreoid. und Hyothyreoid. (s. Fig. 98) und zum Teil von der Schilddrüse bedeckt.

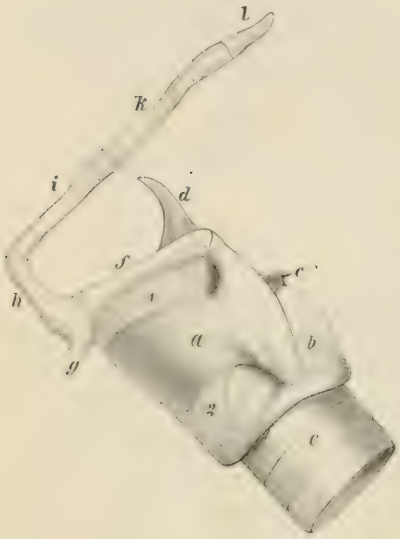

Fig. 116. Zungenbein und Kehlkopfsknorpel (von links gesehen). a Schild-, b Ring-, c Giesskannenknorpel (speziell Cartil. Santoriniana), d Epiglottis, e Trachea, f linkes Cornu laryngeum, g Corpus des Zungenbeines, h Cornu infer., i Cornu med., k Cornu sup., l Knorpel. 1 Lig. thyreo-hyoideum, 2 Lig. crico-thyreoideum.

Der Kehlkopf hat vier Wände: eine dorsale, eine ventrale und zwei seitliche, die ziemlich gleich gross und gleich gestaltet sind. Oral und aboral ist der Kehlkopf offen.

a) Das Knorpelgerüst des Kehlkopfes (Fig. 116).

Der Schildknorpel. Cartilago thyreoidea (a). Er stellt einen an der dorsalen Seite nicht geschlossenen Knorpelring dar, welcher an der ventralen Aussenseite median einen höckerigen Vorsprung besitzt, **Protuberantia laryngea (Pomum Adami).** Von hier aus gehen die Seitenplatten des Halbringes ($^3/_4$ Ringes) schräg dorsal und aboral. Das freie Ende jeder Seitenplatte bildet einen nasal und einen caudal gerichteten Fortsatz, das **Cornu superius** und **inferius.** Das Cornu superius verbindet sich mit dem Gabelaste des Zungenbeines (f), das Cornu inferius gelenkig mit dem aboralen Rande der Ringplatte (b). Demgemäss wird die Ringplatte seitlich von dem dorsalen Abschnitte des Schildknorpels ein-

geschlossen. Median legt sich an den oralen Rand des Schildknorpels die Basis der Epiglottis (d) an. — An der Aussenfläche der Schildplatten findet man oral und ventral am Cornu superius einen Ausschnitt für die A. und den N. laryng. sup. und nahe dem dorsalen und caudalen Rande einen Muskelkamm **(Linea obliqua)**. Die Incisurae thyreoideae sind nicht vorhanden.

Die Giesskannenknorpel. Cartilagines arytaenoideae. Ary-, Stellknorpel (Fig. 116c und Fig. 117). Sie sitzen dorsal gelenkig auf dem oralen Rande der Ringplatte, sind von unregelmässig viereckiger Gestalt und besitzen auf ihrer lateralen Fläche einen im ventral convexen Bogen verlaufenden **Muskelkamm** (Fig. 117a).

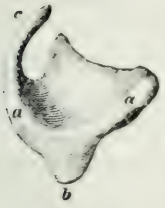

Fig. 117. Linker Giesskannenknorpel (von der lateralen Seite gesehen). a Muskelkamm, b Proc. vocalis, c Cartilago Santoriniana.

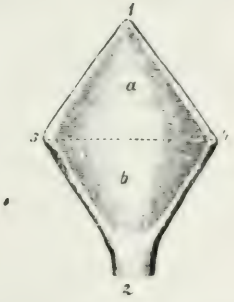

Fig. 118. Epiglottis (Kehlkopfsfläche; halbschematisch). a Körper, b Basalteil. 1 Dorsaler (oraler), 2 ventraler (aboraler) Winkel, 3 und 4 Seitenwinkel.

der diese Fläche in eine grössere dorsale und eine kleinere ventrale Abteilung scheidet. Der aborale Teil des Kammes entspricht dem **Proc. muscularis** des Menschen. Der ventrale Oralwinkel der Aryknorpel bildet einen kurzen, stumpfen **Proc. vocalis** (Fig. 117 b), während sich an den dorsalen Oralwinkel die hakenförmig medial und aboral gebogene **Cartilago Santoriniana** (Proc. corniculatus, Cartilago corniculata) (Fig. 117 c) ansetzt. Die mediale Fläche eines jeden Aryknorpels trägt am ventralen und aboralen Winkel eine ovale Gelenkfläche zur Articulation mit dem Ringknorpel. An den Ansatzstellen der Muskeln hat Gurlt Sesambeine und auch Zwischenknorpel nachgewiesen. Die kleinen, flachen Sesamknorpel fand er neben der Vereinigung beider Giesskannenknorpel.

Der Kehldeckelknorpel. Cartilago epiglottidis (Fig. 118). Der

Kehldeckelknorpel bildet die Grundlage des Kehldeckels und besteht aus einem breiten, dreieckigen Körper (a) und einem schmaleren, ebenfalls dreieckigen Basalteile (b). Beide Dreiecke liegen mit der Basis an einander und sind mit einander verschmolzen. Das Ganze bildet ein Viereck mit einem oralen (1) und einem aboralen (2) (resp. dorsalen und ventralen) und mit zwei seitlichen (3 und 4) Winkeln.

Der ventrale Winkel (Basiswinkel) (2) liegt median am oralen Rande des Schildknorpels (Fig. 119$_1$), der dorsale Winkel (1) bildet die freie Spitze der Epiglottis. Von dem Spitzen- bis zum Basiswinkel ist der Kehldeckel in sagittaler Richtung derart gekrümmt, dass seine Mundhöhlenfläche konkav und seine Kehlkopfsfläche konvex erscheint. In transversaler Richtung ist der Knorpel derart gebogen, dass die Seitenwinkel gegen einander gekehrt sind und dass dadurch eine breite Grube (Rinne) entsteht, die sich gegen den Grund bedeutend verschmälert.

Die Wrisberg'schen Knorpel. Cartilagines cuneiformes (Fig. 119$_4$). Sie sind relativ gross und leicht hakenförmig gebogen und liegen zwischen den Aryknorpeln, mit denen sie durch Bandfasern verbunden sind, und den Rändern des Kehldeckels (5). An letztere und an die Seitenwinkel der Epiglottis sind sie durch Bindegewebe und die Schleimhaut befestigt. Ventral stehen sie durch die Schleimhaut mit den Taschenbändern in Verbindung. Ihre Spitze überragt die Aryknorpel.

Der Ringknorpel. Cartilago cricoidea (Fig. 116b). Er gleicht einem Siegelringe. Der schmale Teil des Ringes liegt frei, aboral vom Schildknorpel (a), und besitzt median einen weiten und tiefen Ausschnitt am nasalen Rande. Die dorsal gelegene Ringplatte ist sehr breit und hat median einen starken Sagittalkamm. An ihrem nasalen Rande befindet sich jederseits eine Gelenkfläche für die Anlagerung der Aryknorpel und am aboralen Rande je eine solche für die Articulation mit dem Schildknorpel.

b) Bänder des Kehlkopfes.

Ausser den **Kapselbändern,** die sich finden zwischen dem Zungenbeine und dem Schildknorpel, zwischen dem Ary- und dem Ringknorpel, zwischen dem letzteren und dem Schildknorpel (Ligam. capsul. hyo-thyreoid., crico-arytaenoid., crico-thyreoid.) kommen folgende Bänder vor: 1. Ein deutlich ausgeprägtes Ligam. thyreo-hyoideum medium mit der Membrana hyo-thyreoidea. 2. Breite, lockere Ligamenta thyreo-hyoidea lateralia (Fig. 116$_1$). In diesen findet man kein Corpusculum triticeum. 3. Das Ligam. crico-thyreoid. lat. et med. (Fig. 116$_2$). 4. Ein kurzes,

beide Aryknorpel verbindendes Ligam. arytaenoideorum (s. arytaenoideum transvers.). 5. Das Ligam. thyreo-epiglotticum, Bandmassen zwischen der Basis der Epiglottis und dem Schilde. 6. Das Ligam. crico-tracheale. 7. Das Ligam. hyo-epiglotticum. 8. Bandmassen zwischen Ary- und Ringknorpel (ausser dem Kapselbande). 9. Bandmassen zwischen den Wrisberg'schen und Santorini'schen und den benachbarten Knorpeln.

Ausser diesen Bändern giebt es noch zwei sog. **innere Bänder**, die von besonderer Wichtigkeit sind:

1. **Ligamentum vocale spurium** s. **thyreo-arytaenoideum sup.. Taschenband.** Dieses Band besteht aus einer sehr kurzen und einer längeren Portion. Die erstere entspringt ventral an der medialen Fläche der Wrisberg'schen Knorpel und geht an diejenige Stelle der Aryknorpel, wo sich die Santorini'schen Knorpel anlegen. Der zweite, längere Schenkel geht von den Wrisberg'schen Knorpeln zum Schildknorpel und endet aboral vom Ansatze des Kehldeckels oder an dem Seitenrande des letzteren.

2. **Ligamentum vocale** s. **L. thyreo-arytaenoideum inferius** (Fig. 120e). Dieses starke Band geht von der Innenfläche der medianen Partie des Schildknorpels zum ventralen Oralwinkel des Aryknorpels.

Die beiden letztgenannten Bänder liegen in Schleimhautfalten.

d) Muskeln des Kehlkopfes. Oberflächliche resp. äussere Lage.

M. crico-arytaenoideus posticus (Fig. 119 d). Dieser Muskel liegt auf der Platte des Ringknorpels; er entspringt auf dieser (an dem medianen Kamme, dem aboralen Rande und der Aussenfläche) und endet an dem aboralen Teile des Muskelkammes, also am Proc. muscularis (hom.) des Aryknorpels. Er ist bedeckt vom Anfange des Schlundes, resp. vom Schlundkopfe; lateral stösst er an den Schildknorpel und an den Ramus communicans zwischen N. laryng. sup. et inferior, weiter an den Crico-aryt. lat. (e); medial grenzt er an den der anderen Seite und in der Tiefe an den Mediankamm, oral an den Transversus arytaen. (c) und den Thyreo-arytaen. inferior (b).

An seiner dorso-lateralen Fläche liegen kleine Zweige der A. thyreoidea sup. und des N. recurrens.

Wirkung: Er erweitert die Stimmritze und den Kehlkopfseingang.

M. crico-thyreoideus (Fig. 98 l). Er füllt den Raum zwischen der ventralen Hälfte des Ringknorpels und dem Schildknorpel (a) aus. Er entspringt an der lateralen Fläche und dem aboralen Rande der ventralen Hälfte des Ringknorpels, ohne aber die ventrale Mittellinie zu erreichen, und endet am aboralen Rande und zum Teil an der medialen Fläche des ventralen Teiles des Schildknorpels. Er ist vom Sterno-thyreoideus (m) und -hyoideus (n) bedeckt und grenzt dorsal an den Constrictor pharyngis inf. (h u. i)

und an das Ring-Schildgelenk, oral an den Hyo-thyreoideus (k), medial an den Crico-arytaenoideus lateralis (Fig. 119 e).

An seiner Oberfläche liegen die A. crico-thyreoidea und der Endteil des Ram. pharyngeus des N. vagus; an seinem dorso-medialen Rande tritt der N. recurrens in den Kehlkopf ein.

Wirkung: Er unterstützt den vorigen (führt die Ringplatte zurück, indem er den schmalen Teil vorzieht).

M. arytaenoideus transversus (s interarytaenoideus) (Fig. 119c). Er liegt auf den Giesskannenknorpeln als unpaarer Muskel und reicht vom Muskelkamme des einen zu dem des anderen Knorpels. Er ist bedeckt vom Pharynx resp. dessen Schleimhaut und oral zum Teil vom Thyreo-arytaen. sup. (a), mit dem er sich eng verbindet; aboral grenzt er an den Thyreo-arytaenoideus inf. (b) und an den Crico-arytaenoideus posticus (d).

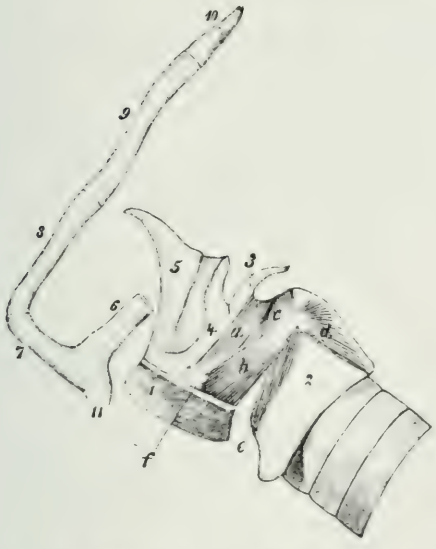

Fig. 119. Muskeln des Kehlkopfes (von links gesehen; der linke Schildknorpel ist grösstenteils entfernt). a M. thyreo-arytaenoid. sup., b M. thyreo-arytaenoid. inf., c M. arytaenoid. transversus, d M. crico-arytaen. postic., e M. crico-arytaen. lateral., f Morgagni'sche Tasche. 1 Abgeschnittener linker Schildknorpel, 2 Ringknorpel, 3 Santorini'scher Knorpel, 4 Wrisberg'scher Knorpel, 5 Kehldeckel, 6 Gabelast (abgeschnitten), 7 Cornu infer., 8 Cornu med., 9 Cornu sup. oss. hyoid., 10 Knorpel, 11 Körper des Zungenbeines.

Seine Lage zu den Gefässen und Nerven s. M. thyreo-arytaenoideus sup. — Dieser Muskel, den man wohl auch noch in einen Interarytaenoideus obliquus und transversus scheidet, kann auch zu den inneren Kehlkopfsmuskeln gezählt werden.

Wirkung: Er unterstützt je nachdem die Verengerer oder die Erweiterer der Glottis.

M. hyo-epiglotticus (Zungenbein-Kehldeckelmuskel). Dieser beim Hunde verhältnismässig starke Muskel entspringt mit zwei deutlich von einander getrennten Schenkeln am Körper des Zungenbeines. Beide Schenkel verlaufen dann, indem sie sich dabei zu einem einzigen Muskel vereinigen, nach der Zungen-

fläche des Kehldeckels und heften sich an deren Mittellinie an. Einzelne Muskelbündel von ihm vermischen sich mit dem M. lingualis. Der ganze Muskel ist von dem Frenulum glosso-epiglotticum eingehüllt.

Wirkung: Erheber des niedergedrückten Kehldeckels.

Tiefe innere Lage.

M. crico-arytaenoideus lateralis (Fig. 119e). Er liegt zwischen der lateralen Fläche des nasalen Randes des Ringknorpels (2) und dem Muskelkamme des Giesskannenknorpels. Er entspringt am mittleren Teile des Ringknorpels, von dessen lateraler Fläche und oralem Rande, geht schräg oral und dorsal zum Muskelkamme und heftet sich hier zwischen dem Crico-arytaen. post. (d) und dem Thyreo-arytaen. inf. (b) an. — Er ist bedeckt vom Schildknorpel (1) und grenzt aboral an den Ursprung des Crico-thyreoideus, an das Schild-Ringgelenk und an den Crico-aryt. post. (d), oral an den Thyreo-arytaen. inferior (b).

Ueber seine Lage zu Gefässen und Nerven s. M. thyreo-arytaenoideus sup.

Wirkung: Verengt die Stimmritze.

M. thyreo-arytaenoideus inferior. (Fig. 119 b). Er entspringt ventral an der medialen Fläche des Schildknorpels (1) bis zur Mittellinie, geht an der Morgagni'schen Tasche (f) vorbei mit seinen Fasern schräg dorsal und aboral und endet am mittleren Teile des Muskelkammes des Aryknorpels neben dem Crico-arytaen. lateralis (e). Ein Teil seiner Fasern geht zum Arytaen. transversus (c). — Der Muskel ist vom Schildknorpel bedeckt und liegt an der Schleimhaut des Kehlkopfes und zum Teil am Giesskannenknorpel. Oral stösst er an den Thyreo-arytaen. sup. (a), von dem er zum Teil durch die Morgagni'sche Tasche getrennt ist, und an den Transversus arytaen. (c), caudal an den Crico-arytaen. lat. (e), dorsal an den Crico-arytaen. post. (d).

Ueber die Lage zu Gefässen und Nerven s. den folgenden Muskel.

Wirkung: Verengt die Stimmritze.

M. thyreo-arytaenoideus superior. (Fig. 119a). Er liegt innerhalb des Schildknorpels (1) und entspringt an dessen medialer Fläche, nahe der Mittellinie, und vom Wrisberg'schen Knorpel (4), direkt dorsal von der lateral vortret[illegible] Ausstülpung der Morgagni-schen Tasche (f). Er verläuft de[illegible] über den Muskelkamm des Giesskannenknorpels hinweg, und [illegible]amilzt, aboral vom Santorini-schen Knorpel (3), zum Teil mit [illegible] der anderen Seite, zum Teil

mit dem M. transversus aryt. (c). Ein Teil seiner Fasern heftet sich wohl auch am Aryknorpel an. — Er grenzt aboral (brustwärts) an den Thyreo-arytaen. inf. (b) und an den Transversus aryt. (c), oral an den Santorini'schen (3), den Wrisberg'schen Knorpel (4) und an Teile des Kehldeckels (5). Er ist vom Schildknorpel (1) und dorsal vom Pharynx bedeckt; er liegt den Wrisberg'schen und Santorini'schen Knorpeln und der Schleimhaut auf.

Ueber die laterale Fläche der Muskeln: Thyreo-arytaenoid. sup. und inf., crico-arytaenoideus lateralis und arytaenoideus transversus verlaufen Zweige der A. und des N. laryng. sup., der A. thyreoidea sup. und des N. laryng. inf.; der Ramus communicans zwischen N. laryng. inf. und sup. läuft über die mediale Fläche des Schildknorpels nahe und fast parallel dem dorsalen Rande des letzteren.

Der M. thyreo-arytaenoideus sup. und inf. sind meist so eng mit einander verbunden, dass eine scharfe Grenze zwischen beiden nicht vorhanden ist.

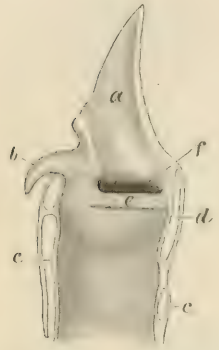

Fig. 120. Medianschnitt durch den Kehlkopf. a Kehldeckel, b Santorini'scher Knorpel, c Ringknorpel, d Schildknorpel, e Lig. vocale, f Morgagni'sche Tasche.

Wirkung: Verengt die Stimmritze.

c) Die Kehlkopfshöhle. Cavum laryngis.

Die **Kehlkopfshöhle** führt oral in die Rachenhöhle und aboral in die Trachea. Die orale Spaltöffnung wird **Aditus ad laryngem** s. **Ostium pharyngeum laryngis** genannt. Die Wände des letzteren werden von der Epiglottis (Fig. 119 5) und den Aryknorpeln, den Wrisberg'schen (Fig. 119 4) und Santorini'schen Knorpeln (Fig. 119 3), die gewissermassen die Rachenwand des Kehlkopfes darstellen, und von einer seitlichen Schleimhautfalte hergestellt, die jederseits von der Epiglottis, an den Wrisberg'schen Knorpeln, mit denen sie verbunden ist, vorbei, zu den Aryknorpeln hinzieht — **Plica ary-epiglottica.** Zwischen den Erhöhungen der Falte an den Wrisberg'schen und den Aryknorpeln (Nodulus Wrisbergii und Santorini) findet sich eine erhebliche Einsenkung, ein tiefer Ausschnitt, indem die Falte hier einen stark konkaven Bogen macht. Zwischen der Plica ary-epiglottica und dem Schilde liegt eine Schleimhautbucht, der **Sinus piriformis.** Der Recessus laryngis scheint zu fehlen.

Vom Kehlkopfeingange setzt sich die Kehlkopfschleimhaut in die Schleimhaut der Rachenhöhle, der Mundhöhle und des Schlundkopfes fort.

Oral schlägt sie sich um den freien Rand der Epiglottis um, überzieht deren orale Fläche und geht dann auf den Zungengrund über. Dabei bildet sie die starke mediane **Plica glosso-epiglottica** s. **Frenulum epiglottidis** (s. S. 274) und kleinere Seitenfalten. Aboral geht die Schleimhaut über den freien Rand der Aryknorpel weg, überzieht deren Schlundkopffläche, geht dann aboral und bildet am Uebergange des Schlundkopfes in den Schlund z. T. die ringförmige Schlundfalte (s. S. 289). Seitlich geht die Schleimhaut in die der Rachenhöhle, speziell in die der Arcus palato-pharyngei über.

Der Binnenraum des Kehlkopfes wird in drei Abteilungen getrennt, von denen die mittlere die engste ist. Die orale Abteilung der Kehlkopfshöhle, das **Vestibulum laryngis**, ist sehr kurz und wird durch eine seitliche, das Ligamentum vocale spurium überziehende Falte (Plica thyreo-aryt. sup.) vom Mittelraume getrennt. Dieser wird von der aboralen Abteilung durch seitliche Schleimhautfalten (Plicae thyreo-aryt. inf.) geschieden, die die Ligam. vocalia (Chordae vocales) überziehen und die **Glottis** zwischen sich lassen, die deutlich in eine **Glottis respiratoria (spuria) und vocalis (vera)** zu trennen ist. An der Seitenwand des Mittelraumes findet sich jederseits zwischen falschem und wahrem Stimmbande ein sagittaler Spalt, der in eine tiefe und geräumige, blinde Tasche führt (**Ventriculus** s. **Sinus lateralis laryngis** s. **Morgagni**, Fig. 119 f), die zwischen dem M. thyreo-aryt. sup. und inf. lateral vorragt. — Am Grunde der Epiglottis bemerkt man eine kleine Vertiefung (keinen Blindsack), die Andeutung des **Sacculus laryngealis** (?). — Der aborale Teil des Kehlkopfes ist weit und verschmälert sich gegen die Stimmritze **(Conus elasticus)**. Seine Schleimhaut setzt sich oral auf die Stimmbänder (Membrana vocalis) fort und geht aboral in die der Trachea über.

4. Die Luftröhre. Trachea.

Die Trachea hat eine fast cylindrische Gestalt und ist nur wenig dorso-ventral zusammengedrückt. Sie besteht aus 42 bis 46 C förmigen, dorsal nicht geschlossenen Ringen. Der dorsale Verschluss der letzteren findet durch querverlaufende, glatte Muskulatur statt, die an der Aussenfläche der Ringe sich anheftet; auf die Muskulatur folgt die [illegible]gewebige äussere Faserhaut (Membrana transversa) und auf diese die Schleimhaut. Die gesamte Verschlusshaut ist in [illegible]gitudinale Falten gelegt; dies ist die Ursache einer erhebli[illegible] Erweiterungsfähigkeit der Trachea, einer Thatsache, die für das Einlegen von Trachealkanülen wichtig ist. — Die Teilung der Trachea **(Bifurcation)**

findet in der Höhe des 6. Rückenwirbels resp. in der Höhe der 4. bis 5. Rippe statt.

Die Trachea grenzt dorsal an den Schlund und an den M. longus colli. Ueber die Lage des Schlundes zur Trachea s. S. 288. Ventral liegen an letzterer die Mm. sterno-hyoideus und -thyreoideus. Seitlich liegen der Trachea zum Teil die Gland. thyreoid., der M. sterno-cleido-mastoid., die Carotis mit Vagus und Sympathicus, die Vena jugularis interna, der N. recurrens und event. der Schlund an. In der Brusthöhle, woselbst sich die Trachea etwas rechts wendet und an die rechte Abteilung des Longus colli zu liegen kommt, liegen sowohl an der ventralen als an den beiden Seitenflächen (soweit die linke nicht vom Schlunde verdeckt ist) die grossen arteriellen und venösen Gefässe (Subclavia, Truncus costo-cervicalis und seine Zweige, Vena cava sup. u. s. w.), ferner Teile der Lunge. An der Bifurcationsstelle (in Höhe des fünften Intercostalraumes) liegen die Bronchial-Lymphdrüsen.

Die Trachealringe sind durch membranöse Bindegewebsmassen (Ligam. interannularia) unter einander verbunden. Die Verbindungsbänder gehören der äusseren Faserhaut an. An der Innenseite der Ringe liegt die Submucosa, welche in die Mucosa übergeht.

5. Die Lungen.

Die Lungen des Hundes sind stark gelappt, denn die linke Lunge besitzt zwei bis drei, die rechte vier zum Teil über einander geschobene, grosse Lappen, an denen öfter noch kleine Nebenlappen vorkommen. Die Läppchenteilung ist undeutlich. **Anthracose** ist in verschiedenem Grade vorhanden. — Das **Gewicht** der Lunge schwankt nach unseren Untersuchungen zwischen 1 : 60 bis 1 : 90 des Körpergewichtes.

Die Hauptlappen jeder Lunge stehen nur durch die Bronchien, Bindegewebsmassen und Bindegewebshäutchen unter einander in Verbindung; im Parenchym sind sie getrennt. Der sog. Spitzenlappen hängt mit dem sog. Cardiallappen links stets und rechts zuweilen auch parenchymatös zusammen (s. unten). — Beide Lungen stehen an der **Radix pulmonum** (der Bifurcationsstelle der Trachea), welche über der Herzbasis im Niveau des 5. Interkostalraumes, ventral von dem 6. Rückenwirbel liegt, durch die Bronchien und Bindegewebe in Verbindung. Im übrigen sind sie durch das Mediastinum von einander geschieden. Ihre mediastinalen Flächen sind natürlich einander zugewandt. Ausser der media-

stinalen besitzt jede Lunge noch eine costale und eine cardiodiaphragmale Fläche. Die diaphragmale Fläche wird auch als **Basis pulmonum** bezeichnet. Die Ränder der Lungen zeigen das bekannte Verhalten, ebenso die Incisura cardiaca.

Der **Bronchialbaum** der Hundelungen (Fig. 121) zeigt folgendes Verhalten. Die Trachea (a) teilt sich zunächst in zwei Hauptäste **(Bronchi)**. Jeder derselben teilt sich am (resp. vor dem) Eintritte in die Lungen wieder in zwei Aeste (b und c, d und e), einen oralen (ventralen) und einen aboralen (dorsalen). Der orale der linken Lunge (e) gabelt sich abermals in zwei Aeste, der rechte, orale **(eparterieller Bronchus)** (c) dagegen nicht. Der rechte, aborale Ast (b) teilt sich trichotomisch in 3 Hauptäste, der linke (d) nicht. Demnach sind links drei, rechts vier Hauptäste zugegen. Diese verzweigen sich dann in der bekannten Art und Weise.

Fig. 121. Bronchialbaum. a Trachea, b rechter aboraler Bronchus, c rechter oraler (eparterieller) Bronchus, d aboraler linker Bronchus, e oraler linker Bronchus.

Die Lungen sind durch je ein Band **(Lig. pulmonale dextr. et sin.)** an die Wirbelsäule und das Zwerchfell, durch Gefässe und die Pleura an das Herz, durch die Trachea an die Wirbelsäule u. s. w. befestigt.

Der dorsale stumpfe Rand liegt an der Verbindungsstelle der Rippen mit der Wirbelsäule; der ventrale scharfe Rand erreicht im Exspirationszustande weder den Costalansatz des Zwerchfelles noch die Verbindung des Sternums mit den Rippenknorpeln: er bleibt vielmehr von beiden etwas entfernt.

a) **Die linke Lunge** (Fig. 122 a, a′, a″). Sie zerfällt zunächst in zwei Hauptlappen, einen oralen, sternalen und einen aboralen, dorsalen, diaphragmalen (a‴ [illegible] n denen der erstere wieder in zwei, oft nur undeutlich gesc [illegible] ne, in sagittaler Richtung hinter einander liegende Lappen [illegible] a cardialen (a′) und den Spitzenlappen (a) zerfällt. De [illegible] e beiden Hauptlappen schei-

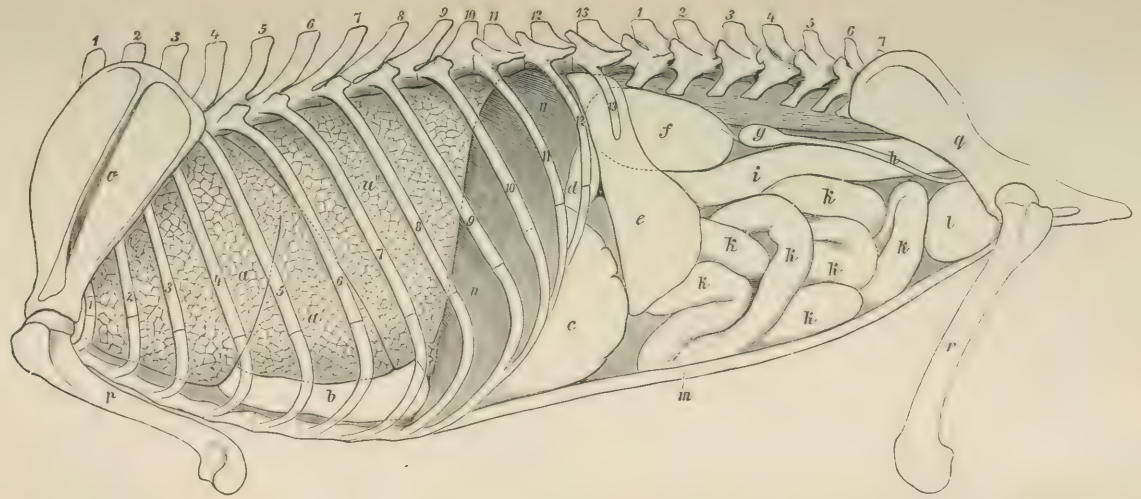

Fig. 122. Linke Seitenansicht der Brust- und Baucheingeweide (Getrierpräparat). a Linker Spitzenlappen, a' linker cardialer Lungenlappen, a'' linker diaphragmaler Lungenlappen, b Herz, c Leber, d Magen, e Milz, f linke Niere, g linkes Ovarium, h linkes Uterushorn, i Colon descendens, k Dünndarmschlingen, l Harnblase, m Bauchdecken (durchschnitten), n Zwerchfell, o Scapula, p Humerus, q Pelvis, r Femur. Die Wirbel und die Rippen sind mit den entsprechenden, fortlaufenden Zahlen bezeichnet. — Die abgetönten (punktierten) Stellen bedeuten Fett resp. Gekröse. — Das Netz ist weggenommen.

dende Einschnitt (Incisura interlobaris) beginnt in der Höhe des 5. oder des 4. bis 5. (selten des 6.) Rückenwirbels und verläuft ventral bis zum Knorpel der 6. Rippe, macht aber die Biegung des Knorpels nicht mit, sondern verläuft sternal und aboral. Der orale, sternale Lappen (a, a') reicht ventral bis zur ersten Rippe und schiebt sich hier zwischen die Rippen, die eventuell in Fettmassen liegenden grossen Gefässe, die Rippenknorpel, den M. intercost. int. und das Sternum resp. den M. triangularis sterni ein. Aboral reicht er bis zur 6. Rippe und berührt hier medial den mittleren Lungenlappen. Der aborale Lappen (Basislappen) (a'') reicht bis zum 11. oder 12. Rückenwirbel und schiebt sich hier zwischen Zwerchfell (n) und Wirbelsäule ein. Mit einer Fläche liegt er am Zwerchfelle (Superficies diaphragmatica s. Basis pulmonum), mit der anderen an den Rippen (Superficies costalis) und mit der medialen Fläche am Mediastinum (Superf. mediastinalis). Die linke Lunge ist durch ein Band (Ligam. pulmon. sin.) an die Aorta, die Wirbelsäule und das Zwerchfell befestigt. Dieses Band ist die Fortsetzung der Pleura pulmonalis, ist also zweiblätterig. Es beginnt am ventro-mediastinalen Lungenrande und geht anfangs an der linken Schlundfläche und dann an der linken Aortenfläche dorso-caudal zur Wirbelsäule; eine aborale Abteilung geht zum Zwerchfelle. Ungefähr von der Mitte seines Verlaufes ab verschmilzt das Lungenband mit dem Mediastinum.

Die linke Lunge lässt die ventrale Partie des Herzens (b) und zwar in der Ausdehnung vom 3. bis zum 7. Intercostalraume frei, demnach macht der ventrale Rand einen tiefen, dorsal konvexen Bogen (Herzausschnitt), der seinen höchsten Punkt in der Höhe der 5. Rippe erreicht. Dieser Lungenrand liegt also nur nahe dem Brusteingange und aboral vom Herzen dem linken Brustbeinrande an.

b) **Die rechte Lunge** (Fig. 123 a, a', a''). Dieselbe ist etwas grösser als die linke und reicht aboral bis zum 12. ja 13. Rückenwirbel. Sie besteht aus drei lateralen und einem medialen (mediastinalen) Lappen. Der Spitzenlappen (a) ist erheblich grösser als der linksseitige Spitzenlappen. Seine Spitze verhält sich wie die der anderen Seite. Sein sterr Rand besitzt oft noch einen Einschnitt. Der cordiale Lapp ') liegt auf dem Herzen (b) und zwar wesentlich in der Höhe 5. und 6. Intercostalraumes. Ventral bleibt zwischen ihm und vorigen ein kleiner Abschnitt

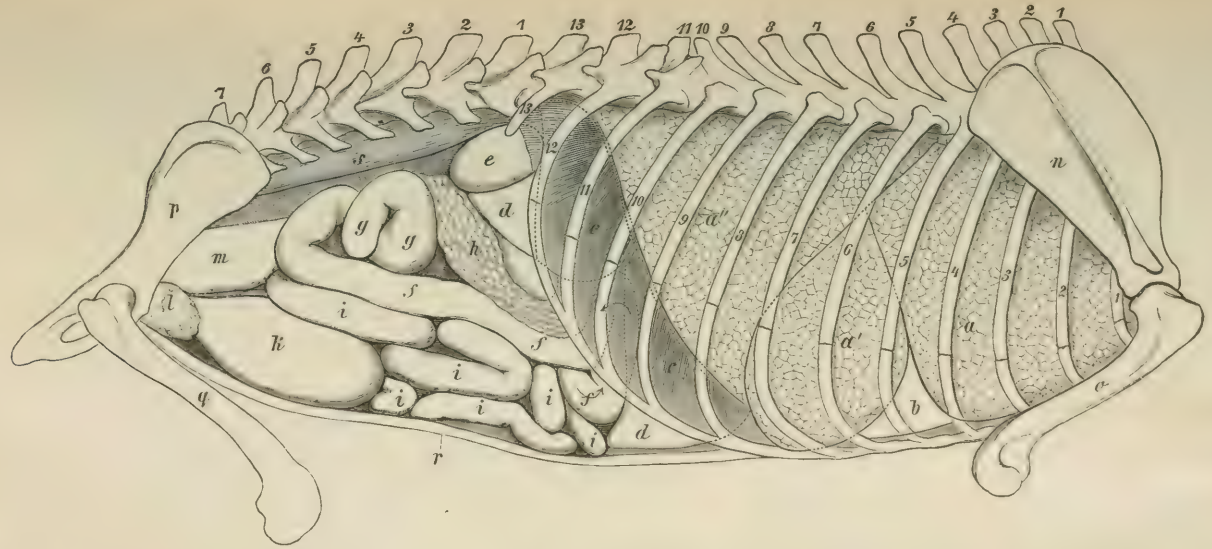

Fig. 123. Rechte Seitenansicht der Brust- und Baucheingeweide (Gefrierpräparat). a Rechter Spitzenlappen, a' rechter cardialer Lungenlappen, a'' rechter diaphragmaler Lungenlappen, b Herz, c Zwerchfell, d Leber, e rechte Niere, f Duodenum, g Coecum, h Pancreas, i Dünndarmschlingen, k Harnblase, l Prostata, m Rectum resp. Colon descendens, n Scapula, o Humerus, p Pelvis, q Femur, r Bauchdecken (durchschnitten), s Lendenmuskeln. Die Rippen und die Wirbel sind mit den entsprechenden, fortlaufenden Zahlen versehen. — Das Netz ist weggenommen. — Die abgetönten (punktierten) Stellen bedeuten Fett. — Anmerk.: Das Colon descendens (m) ist stark gefüllt und deshalb so deutlich zu sehen; bei schwacher Füllung ist es zum grössten Teile, manchmal vollkommen von Dünndarmschlingen verdeckt. — Die Harnblase (k) ist stark mit Harn gefüllt. — Das Coecum (g) ist nicht immer so deutlich und in so grosser Ausdehnung zu sehen, sondern oft mehr oder weniger durch das Duodenum und Leerdarmschlingen verdeckt.

für das Herz (b) im 4. und 5. bis 6. Intercostalraume frei. Der diese beiden Lappen scheidende Einschnitt geht vom 4. Intercostalraume schräg dorsal bis zur 6. Rippe. Der Basislappen (a″) ist der grösste. Er verhält sich ähnlich dem linken Basislappen. Der Einschnitt, welcher ihn dorsal vom Spitzen- und ventral vom cardialen Lappen trennt, beginnt am 5. bis 6. Rückenwirbel, geht schräg ventral bis in den 7. Intercostalraum und läuft dann im Bogen mit dem Rippenknorpel oral. Der ventrale Rand, welcher den vom 4. bis 6. Intercostalraume reichenden Herzausschnitt bildet, liegt oral und seitlich vom Herzen dem Brustbeine an und greift nach links über.

Die rechte Lunge befestigt sich mit einem gleichen Bande (Lig. pulmon. dextr.), wie die linke, an die Wirbelsäule und das Zwerchfell.

Der **mediastinale** Lappen, der keilförmig gestaltet und mitunter zweilappig ist, entspringt aus der rechten Lunge. Er liegt zwischen ihr und der linken Lunge in einer besonderen Nische des Mediastinums. Mit seiner oralen Fläche grenzt er an den Herzbeutel, mit der aboralen an das Zwerchfell; er schiebt sich also zwischen beide ein, wobei seine Spitze sternal gerichtet ist und bis zum Anfange der Rippenknorpel reicht, während seine Basis nach der Wirbelsäule zeigt und vom Schlunde resp. der letzteren begrenzt wird. Mit seiner Spitze grenzt der Lappen an das Herz und an das Zwerchfell. An seiner rechten Seite liegt die V. cava adscendens. Links besitzt er meist einen ventral gerichteten Fortsatz, der medial dem Herzrande, aboral dem Zwerchfelle und lateral dem Hohlvenenblatte anliegt.

In der Höhe der 5. Rippe ist der Lappen im Querschnitte noch nicht sichtbar, während die drei lateralen Lappen in diesem Schnitte, ebenso wie die beiden linken oralen Lappen, übereinander gelagert erscheinen. In der Höhe der 6. Rippe (des 7. Wirbels) erscheint der Lappen im Querschnitte sehr gross, er liegt dorsal am Schlunde, ventral an der Herzspitze, seitlich an den beiden Lungen, speziell rechts an der Hohlvene. In der Höhe des 8. Wirbels ist er noch ziemlich ausgedehnt; in der Höhe des 9. Wirbels sehr klein, in der Höhe des 10. Wirbels nicht mehr sichtbar. (s. Anhang: Transversalschnitte.)

6. Die Schild- und Thymusdrüse.

Die Schilddrüse. Gland. thy[illegible]lea (Fig. 137_{11}, Fig. 70_{2} und Fig. 184_{8}). Die Schilddrüse bes[illegible] aus **2 Seitenlappen** und dem sie verbindenden **Isthmus** (Pars [illegible]rmedia); der letztere fehlt in der Regel bei kleinen Hunden, [illegible]hrend er bei grossen Tieren

meist sehr deutlich ist und eine Breite von 1 cm und eine Dicke von 3—5 mm erreichen kann. Bei mittelgrossen Hunden ist sein Vorkommen unregelmässig. Er verläuft entweder gerade von dem aboralen Ende des einen Seitenlappens zu dem des anderen, oder er macht einen aboral gerichteten Bogen. Die Schilddrüsen (Schilddrüsenlappen) sind beim Hunde verhältnismässig gross; sie sind in die Länge gezogen und an beiden Enden etwas verschmälert (Cornua gland. thyreoid.). Ihre Lage haben sie an der lateralen und oft noch etwas an der dorsalen Seite der Trachea unmittelbar aboral vom Larynx. Seitlich werden sie vom M. sterno-cleido-mastoideus, ventral vom M. sterno-thyreoideus und -hyoideus bedeckt. Dorso-medial grenzen sie an den Schlund, oral an den M. constrictor pharyng. inf.; das aborale Ende ist frei.

An dem dorso-lateralen Rande der Drüse verläuft die A. carotis communis mit dem N. vagus und Sympathicus, über die laterale Fläche die ventrale Wurzel des 1. Halsnerven. Sie bedeckt den N. recurrens und grenzt an die Hauptzweige der A. thyreoidea sup. und der V. jugularis interna. (Betr. der Lage zu Gefässen und Nerven s. Fig. 137 und 184.)

Anmerkung. In neuerer Zeit spricht man noch von sog. **Nebenschilddrüsen,** welche sowohl in der Nähe der Schilddrüsen und zwar besonders an dem oralen Ende, als auch in der Brusthöhle am Aortenbogen ihre Lage haben sollen (Fuhr, Piana). Nach unseren Untersuchungen findet sich in den meisten Fällen, wenigstens stets bei grossen Hunden, bisweilen fehlend bei kleinen, am oralen Ende der Schilddrüse ein kleines, braunrotes Gebilde von der Grösse eines Stecknadelkopfes bis zu der einer Linse oder Erbse. Selten fanden wir solche Gebilde von der Schilddrüse entfernt am Körper des Zungenbeines oder am Aortenbogen. Die mikroskopische Untersuchung einer Anzahl dieser Gebilde ergab jedoch, dass es sich in diesen Fällen um kleine Lymphdrüsen handelte.

Die Thymusdrüse. Gland. thymus (Fig. 124 1). Die Thymusdrüse bildet im Stadium ihrer stärksten Entwickelung ein plattes Organ von drüsigem, blassgrauem Aussehen, welches zum bei weitem grössten Teile in der Brusthöhle im Cavum mediastin. anter. zwischen beiden Lungen auf dem Sternum liegt. Sie dehnt sich von der 1. bis 6. Rippe aus und liegt mit ihrem aboralen Teile noch dem Herzen (a) resp. dem Herzbeutel auf; mit dem übrigen Teile grenzt sie dorsal an den Aortenbogen (c), die Trachea, die A. anonyma (d) und zum Teil an deren Aeste, von denen die A. subclavia (e) und mammaria interna (g) noch über ihre laterale Fläche verlaufen; die letztere ist an ihrem Ursprunge auf eine kurze Strecke in das Parenchym der Drüse eingelagert und giebt mehrere kleine Zweige an dasselbe ab. — Ein kleiner Teil der Drüse tritt an der ventralen Seite der Trachea und des Schlundes zwischen dem ersten Rippenpaare (k) aus der Brusthöhle;

der ausserhalb der letzteren gelegene Teil macht jedoch höchstens $^1/_5$—$^1/_6$ der Gesamtdrüse aus; er bedeckt die V. jugularis und grenzt an die Carotiden.

Eine deutliche Trennung der Drüse in 2 seitliche Lappen ist gewöhnlich nicht vorhanden; dieselbe bildet vielmehr einen einzigen Körper, welcher ventral von den grossen Gefässen der Brusthöhle liegt; nur der aborale Teil der Drüse, also derjenige, der dem Herzbeutel aufliegt, spaltet sich in 2 Schenkel, ebenso der ausserhalb der Brusthöhle gelegene Teil. Die linke Hälfte

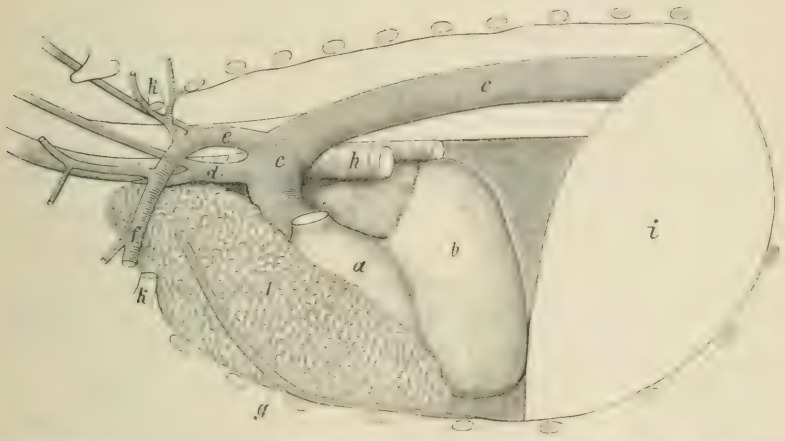

Fig. 124. Thymusdrüse. 1 Thymusdrüse. a Rechte, b linke Herzkammer, c Aorta, d A. anonyma, e A. subclavia sinistra, f A. axillaris, g A. mammaria interna, h Trachea, i Zwerchfell, k erste Rippe (abgesägt).

der Drüse ist bedeutend grösser als die rechte, vor allem sind auch die beiden linken Schenkel viel stärker entwickelt als die rechten, von denen der eine oder der andere bisweilen fehlt.

Rückbildung der Thymus: Bei der Geburt verhält sich das Gewicht der Drüse zu dem des Körpers durchschnittlich wie 1:250; in den ersten 8—14 Tagen nach der Geburt nimmt dasselbe zu, sodass es sich im Stadium der stärksten Entwickelung der Drüse wie 1:170 gestaltet; von da ab tritt Rückbildung der letzteren ein; dieselbe geht rasch vor sich in den ersten 2—3 Lebensmonaten. Innerhalb dieser Zeit ist die Drüse soweit reduziert, dass sie nur noch 1:1200—1600 des Körpergewichtes beträgt. Die weitere und vollkommene Rückbildung geht dann verschieden schnell, gewöhnlich aber sehr langsam vor sich, sodass sich Reste des Organes noch im 2.—3. Lebensjahre finden können. — Die Rückbildung betrifft zunächst den ausserhalb der Brusthöhle gelegenen und erst dann den innerhalb derselben befindlichen Teil; sie erstreckt sich ausserdem zunächst auf die einzelnen Drüsenläppchen; diese werden kleiner, sodass sie allmählich nur noch locker an einander gereiht sind und weit von einander

entfernt liegen, womit der solide und kompakte Charakter der Drüse gradatim verloren geht. Daher kommt es, dass die letztere selbst dann, wenn sie nur noch einen ganz geringen Teil des Körpergewichtes ausmacht (z. B. 1 : 1200), noch relativ grosse Dimensionen zeigt.

C. Das Urogenitalsystem.

I. Die Harnorgane. Organa uropoëtica.

1. Die Nieren. Renes (s. Fig. 123e, 122f und 125_1).

Die Nieren des Hundes haben eine bohnenförmige Gestalt und sind verhältnismässig dick. Wir unterscheiden an ihnen 2 gewölbte Flächen, eine dorsale und eine ventrale, ferner 2 convexe Ränder, einen lateralen und einen medialen; der letztere besitzt in Form eines Einschnittes den **Hilus renalis**, durch welchen die Gefässe ein- und austreten. Die **Oberfläche** ist glatt und ventral und am Rande vom Bauchfelle überzogen. Das die Nieren umgebende Fett, die **Capsula adiposa**, ist nach der Individualität verschieden entwickelt; die **Capsula fibrosa** ist leicht abziehbar; sie schlägt sich am Hilus gegen den **Sinus renalis** zu ein. In Bezug auf Färbung und Schichtenbildung, innere Lappung (Pyramidenbildung), Verlauf der Arcus arteriosi und dergl. zeigen die Hundenieren nichts Besonderes. Sie besitzen nur ein grosses, auf dem Wege der Verschmelzung der einzelnen Nierenpapillen entstandenes **Nierenwärzchen.** Dasselbe ist schmal und ziemlich lang; es lässt 7—9 wulstige Vorragungen erkennen **(Anbaue** nach Franck); dies sind die Spitzen von ebensovielen, mit dem Wärzchen nicht vollständig verschmolzenen Malpighi'schen Pyramiden. Zwischen diesen vorspringenden Wülsten dringen starke Bindegewebsstränge des Nierenbeckens in die Nierensubstanz ein, sodass also zwischen je zwei Strängen ein Vorsprung liegt.

An dem freien Rande des Nierenwärzchens befinden sich zwei Spaltöffnungen, die in kurze Gänge **(Recessus)** führen, die gegen die Nierenenden gerichtet sind; in sie münden Ductus papillares ein.

Die rechte Niere ist bisweilen etwas grösser als die linke; in letztere tritt die Nierenarterie unter rechtem, in erstere unter einem spitzen Winkel ein. Je kleiner dieser Winkel ist, um so grösser ist die Niere (Rosenstein). — Die ventrale Fläche ist locker vom Peritonaeum überzogen.

Gewicht. Das Gewicht beider Nieren schwankte bei den von uns untersuchten Hunden zwischen 1 : 140 bis 1 : 185 des Körpergewichtes. In allen Fällen wog jedes Mal eine Niere genau so viel wie die andere.

Lage. Die Nieren liegen in der Regio lumbalis. Ihr medialer Rand ist gegen die Aorta und die Hohlvene und gegen Teile des Colon gerichtet; demselben liegt die A. und V. renalis, der Ureter, die Nebenniere und ev. das Duodenum an; der laterale Rand liegt an der Bauchwand, resp. an der Milz und ev. an Dünndarmschlingen. Das thoracale Ende der rechten Niere liegt in der Fossa renalis der Leber und ist hier durch das Lig. reno-hepaticum befestigt; das betr. Ende der linken Niere stösst bei stark gefülltem Magen an diesen, andernfalls an das Colon. Das Beckenende ist bei weiblichen Tieren mit dem Ovarium verbunden. Mit der dorsalen Fläche grenzen die Nieren an die Zwerchfellspfeiler und an die Lendenmuskeln, mit der ventralen Fläche die rechte an die Leber und ev. an das Pancreas, die linke ev. an das Colon descendens, im übrigen beide an Dünndarmschlingen. — Beide Nieren liegen zuweilen in derselben Transversalebene; meist liegt aber die linke Niere mehr caudal als die rechte; erstere reicht dann bis an die 12. Rippe, letztere bis an die 13. Rippe.

2. Nierenbecken und Ureter.

Das verhältnismässig schmale, im Nierensinus gelegene **Nierenbecken (Pelvis renalis)** des Hundes, dessen Schleimhaut mit Papillen und Drüsen ausgestattet ist (P. Müller), besitzt Ausbuchtungen für die am Nierenwärzchen vorhandenen Wülste (Anbaue) und ausserdem meist 2 kurze Nierengänge (Recessus), aber keine Nierenkelche. Das Becken sendet verhältnismässig starke, sich bald verdünnende und allmählich verschwindende Bindegewebs-Fortsätze zwischen die Abteilungen des Nierenwärzchens. Nach dem Hilus der Nieren zu verengt es sich und geht in den **Ureter (Harnleiter)** (Fig. 125 u. 126$_2$) über. Derselbe nimmt den bekannten Verlauf an der ventralen Fläche der Psoasmuskeln, kreuzt mehrere Gefässe und ev. das Vas deferens und tritt mit dem der anderen Seite in die Douglas'schen Falten ein; beide gelangen dann auf die dorsale Fläche der Harnblase, verlaufen auf dieser caudal bis zum Blasengrunde und münden hier schief ein, indem sie zunächst die Muscularis durchbohren, dann eine kurze Strecke zwischen

dieser und der Mucosa verlaufen und nun erst diese durchdringen. Die Ureter-Oeffnung in der Mucosa liegt nahe dem Blasenhalse.

3. Die Harnblase. Vesica urinaria (Fig. 125$_3$ und Fig. 126$_1$).

Die Harnblase des Hundes ist verhältnismässig gross und rundlich; die Urachusnarbe am Scheitel ist kaum sichtbar; der Fundus der Blase hebt sich wenig ab. Aboral geht sie in den am oralen Rande des Schambeines gelegenen, langen Blasenhals über, der von der Prostata (Fig. 126$_4$) umfasst wird. Sie ist fast ganz vom Bauchfelle überzogen; Muscularis und Mucosa zeigen nichts Besonderes. Die mittlere mortale Capazität der Blase beträgt beim männlichen Hunde 44,7, beim weiblichen 61,0 ccm auf 1 kg Körpergewicht; die mittlere vitale Capazität beträgt nur 82,7 pCt. der mortalen (Falck).

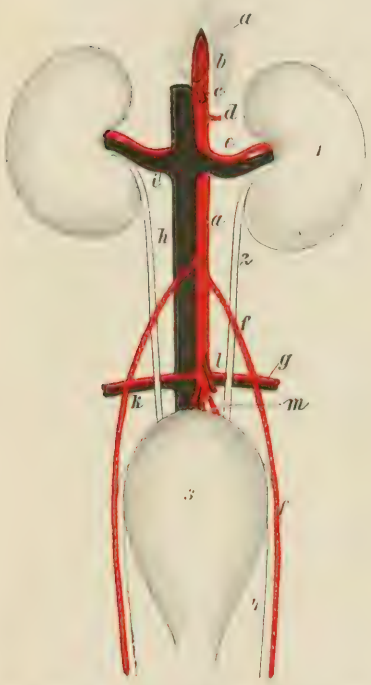

Fig. 125. Gefässe der Bauchhöhle. a Aorta abdominalis, b A. coeliaca, c A. mesenterica sup., d A. phrenica dextra, e A. renalis, f A. spermatica int., g A. abdominal., h Vena cava inf., i Vena renal., k Vena abdominal., l A. mesenterica inf., m A. cruralis. 1 Niere, 2 Ureter, 3 Harnblase, 4 Samenleiter.

Lage (Fig. 122 l und 123 k). Die Harnblase liegt in der Bauchhöhle und nur selten mit einem kleinen aboralen Abschnitte in der Beckenhöhle. Mit der ventralen Fläche liegt sie an der Bauchwand resp. am Netze (s. Fig. 123 k). Die dorsale Fläche erreicht das Rectum, zum Teil wird aber auch sie, wie auch die Seitenflächen, von Dünndarmschlingen bedeckt. Der Scheitel (Vertex) reicht im gefüllten Zustande bis zum Nabel. — Bei weiblichen Tieren liegt die Blase ventral vom Uterus (s. Fig. 132 d).

Bänder der Harnorgane: 1. **Ligamentum vesico-umbilicale.** Es stellt eine gekrösähnliche, breite, durchscheinende Platte (Bauchfellduplikatur) dar, die in der Mittellinie an der Bauchwand, vom Nabel bis zum Os pubis, beginnt und an die ventrale Fläche der Harnblase median herantritt.

2. **Ligamentum pubo-vesicale.** Es ist die caudale Fortsetzung des vorigen, ist aber bedeutend kürzer und liegt zwischen der Beckensymphyse und der ventralen Blasenfläche.

3. **Ligamentum laterale.** Es ist ein sehr breites, von den Seitenwänden (resp. Rändern der leeren Blase) entspringendes Band, das sich bald dorsal wendet, rechts und links am Rectum, ohne sich an dasselbe zu befestigen, dorsal verläuft und an resp. neben der Wirbelsäule endet. Es ist eine Bauchfellfalte, welche der Douglasi'schen Falte des Menschen entspricht; dasselbe begrenzt seitlich das Cavum recto-vesicale s. Douglasi.

4. **Ligamentum teres.** Es stellt die obliterierte Nabelarterie dar und befestigt sich neben dem Urachus am Blasenscheitel.

Fig. 126. Beckenteil des männlichen Harn- und Geschlechtsapparates. 1 Harnblase. 2 Harnleiter, 3 Samenleiter, 4 Prostata. 5 Harnröhre mit dem Wilson'schen Muskel. 6 Bulbus urethrae. a Bauchdecken. b Darmbeinsäule durchsägt. c Sitzbein.

4. Nebennieren. Glandulae suprarenales.

Es sind längliche, kleine, etwas plattgedrückte, leicht gelblich schimmernde Organe. Sie liegen am medialen Rande der Nieren, gegen das thoracale Ende derselben, wobei sie das letztere meist brustwärts überragen, in dem die Nieren umgebenden, fetthaltigen Bindegewebe an den Lendenmuskeln.

II. Geschlechtsorgane.

A. Männliche Geschlechtsorgane.

a) Scrotum und Testiculi.

Der **Hodensack (Scrotum)** (Fig. 127$_1$) liegt zwischen und caudal von den Beckenextremitäten unweit vom After. Er ist von rundlicher Gestalt und besteht aus dem Integument und der Tunica dartos. Die erstere ist fein behaart und schwarz von Farbe; in der Mittellinie findet sich die wenig deutliche **Raphe**. Die Tunica dartos ist mit dem Integument fest verbunden und bildet das mediane **Septum scroti**.

Die **Hoden (Testes, Testiculi)** (Fig. 127 $_2$) liegen in sagittaler und schräg dorso-ventraler Richtung im Hodensacke, jeder in dem Fache seiner Seite. Sie werden durch die Scheidenhäute, Gefässe und Nerven getragen und stehen mit dem beim Hunde verhältnismässig grossen, an ihrem dorsalen Rande gelegenen Nebenhoden (Fig. 127 $_{3, 3', 3''}$) in engster Verbindung. Sie sind von rundlich-ovaler Gestalt und

Fig. 127. Hinterteil eines Hundes mit freigelegten, männlichen Geschlechtsteilen (von rechts und unten gesehen; der rechte Hinterschenkel ist entfernt worden). Nach Leisering. a Acetabulum des Beckens, b Foramen ovale. 1 Hodensack (geöffnet), 2 der rechte Hoden, 3 Körper des Nebenhodens (die Zahl 3 steht ein wenig zu tief), 3′ Kopf und 3″ Schwanz des Nebenhodens, 4 Samenstrang, 5 Vas deferens, 6 Die Vorhaut (in der Figur von der Seite her geöffnet); sie umschliesst 7 den oralen Teil der Rute, welchen die sehr lange Eichel darstellt, 7′ aboraler Rutenteil, 8 Bulbus glandis (Schwellknoten, Eichelzwiebel, Eichelwulst), 8′ Bulbus glandis bei Anstauung des Blutes, 9 Sitzbein-Rutenmuskel, 10 M. cremaster, 11 Abgeschnittener M. quadriceps.

verhältnismässig klein. — Ihr innerer Bau zeigt nichts Besonderes; der **Highmor'sche Körper** liegt ziemlich in der Mitte und ist deutlich; er sendet radiäre Septula in die Hodensubstanz, die sich mit Fortsetzungen der Tunica albuginea, die den Hoden kapselartig

und eng umschliesst, verbinden, sodass längliche, bis zum convexen Rande reichende, aber nur undeutliche Läppchen entstehen.

b) Epididymis (Nebenhoden) und Vas deferens (Samenleiter).

Der beim Hunde verhältnismässig starke **Nebenhoden** (Fig. 127 $_3$, $_3'$, $_3''$) liegt mit seinem Kopfe **(Caput epidid.)** (Fig. 127 $_3'$) am oralen Ende, mit seinem strangförmigen **Körper** (Fig. 127 $_3$) am dorsalen Rande und mit seinem Schweife **(Cauda epid.)** (Fig. 127 $_3''$) an dem aboralen Ende des Hodens. Zwischen Hoden und Nebenhoden bleibt ein geringer Zwischenraum, eine Lücke. Der Kopf geht aus der Substanz des Hodens hervor, hängt mit diesem also parenchymatös zusammen. Im Uebrigen sind Hoden und Nebenhoden durch ein Band (eine Bauchfellfalte, s. unten) mit einander verbunden. Die Nebenhodensubstanz wird von einer weiss erscheinenden fibrösen Haut, der **Tunica albuginea**, umgeben. In Bezug auf Bau, Ursprung aus dem Hoden u. s. w. ist nichts Besonderes zu bemerken.

Der Schwanz des Nebenhodens geht in das **Vas deferens** (Ductus spermaticus, Samenleiter) über (Fig. 127 $_3$); dasselbe ist sehr starkwandig und fühlt sich deshalb hart an. Es verläuft, eingeschlossen in die Samenleiterfalte, medial vom Nebenhoden am dorsalen Rande des Hodens bis zum Kopfe des Nebenhodens und dann mit den Gefässen nach dem äusseren Leistenringe und gelangt durch den Leistenkanal und den inneren Leistenring in die Bauchhöhle, tritt sofort in die Beckenhöhle, verläuft (s. Fig. 126 $_3$) caudal, medial und schwach dorsal, kreuzt sich mit dem Ureter und der V. umbilicalis, gelangt auf die dorsale Wand der Harnblase neben das der anderen Seite, mit dem es jetzt durch eine doppelte Bauchfellplatte verbunden wird, geht weiter caudal und medial (convergierend mit dem der anderen Seite) und mündet, bedeckt von der Prostata, mit dem der anderen Seite in einem kammartig vorspringenden Wärzchen **(Colliculus seminalis)** unmittelbar am Blasenhalse in die Urethra.

Da die **Samenblasen** fehlen, so kann, streng genommen, von einem **Ductus ejaculatorius** nicht gesprochen werden. — Die **Ampulla** ist aussen nur ganz schwach angedeutet, aber durch die drüsige Einrichtung ihrer Schleimhaut charakterisiert.

c) Tunicae vaginales. Funiculus spermaticus.

1. Die **Tunica vaginalis communis** (gemeinschaftliche Scheidenhaut) ist nur am Schweife des Nebenhodens befestigt; im übrigen

bildet sie einen gegen den Leistenkanal engen, gegen den Grund des Hodensackes bedeutend erweiterten Sack, welcher den Hoden, Nebenhoden, Vas deferens, Gefässe, Nerven und die Tunica vaginalis propria einschliesst, ohne an diese Teile befestigt zu sein. Dieser Sack, auf dessen Aussenwand der M. cremaster liegt, kommuniziert durch den Leistenkanal mit der Bauchhöhle. Die gemeinschaftliche Scheidenhaut besteht aus einem serösen inneren und einem fibrösen äusseren Blatte. Das letztere erscheint als die Fortsetzung der Fascia transversa und der sehnigen Ausbreitung des Obliquus internus abdominis, es stellt mit anderen Worten eine Ausstülpung derselben dar; die Oeffnungen in der Sehnenhaut des M. obliquus abdom. int. und transvers. zum Durchtritte des Samenstranges (s. S. 166) sind daher nur scheinbar und stellen nur den verengerten Eingang in den Sack dar. Das seröse Blatt geht vom Bauchfelle aus. Beide Blätter gehen am inneren Leistenringe in einander über. Viele Autoren rechnen das seröse Blatt zur Tunica vaginalis propria und bezeichnen dasselbe als die Parietallamelle derselben.

2. **Tunica vaginalis propria.** Sie liegt der Tunica albuginea des Hodens und Nebenhodens fest an und überzieht beide vollkommen. An der medialen Seite geht sie über die Lücke resp. Vertiefung zwischen dem Hoden und dem Kopfe des Nebenhodens hinweg; an der lateralen Seite senkt sie sich, nachdem sie den Schwanz und zum Teil den Körper des Nebenhodens überzogen hat, in diese Lücke ein und zwar so weit, dass sie mit dem medialen Blatte zusammenstösst; erst dann tritt sie an die laterale Fläche des Hodens, sodass zwischen Hoden und Nebenhoden eine Tasche, **Valvula s. Sacculus epidid.**, entsteht. Dadurch, dass die beiden Blätter zusammenstossen, bilden sie zwischen Hoden und Nebenhoden eine aus zwei serösen Blättern bestehende Gekrösplatte, das **Lig. epididymidis**; dasselbe ist sehr kurz und nur am Schweife etwas länger. Von der serösen Tunica vaginalis propria werden Hoden und Nebenhoden getragen. Sie stellt demnach deren Mesenterium (**Mesorchium**, Lig. suspensor.) dar. Sie schliesst die Samengefässe und -Nerven und den Samenleiter, und zwar letzteren in eine besondere mediale Falte ein und begleitet diese durch den Leistenkanal in die Bauchhöhle. Beim Austritte aus dem Annul. abdom. int. bildet sie zwei breite peritoneale Falten, von denen die eine die A. spermatica interna bis zu deren Ursprunge begleitet und sich zwischen ihr und der

Wirbelsäule, an welcher sie sich befestigt, ausspannt. Die andere Falte begleitet das Vas deferens und breitet sich zwischen diesem, der Wirbelsäule, an der sie sich befestigt, und dem Lig. laterale der Harnblase aus und verschmilzt mit dem letzteren. Nahe der Einmündung der Samenleiter verbindet sie sich mit der der anderen Seite und spannt sich so zwischen beiden Samenleitern aus. Beide Blätter sind vom Annulus inguinalis ab auf eine kurze Strecke noch mit einander verbunden. Ausserdem kommt noch eine dritte, kurze Falte vor, welche die A. spermatica externa begleitet.

Bekanntlich kann man auch das seröse Blatt der Tunica vaginalis communis und die besprochene Tunica vag. propria als eine Membran unter dem Namen Tunica vaginalis propria zusammenfassen. In diesem Falle spricht man von einem parietalen und von einem visceralen Blatte der genannten Haut. Das parietale Blatt (die Serosa des Processus vaginalis) ist fest mit der eigentlichen Tunica vag. communis, einer fibrösen Haut, verbunden; das viscerale Blatt überzieht den Hoden. Beide stehen am Nebenhodenschweife und in einer davon aufsteigenden Linie bis zum Bauchringe (Radix mesorchii) mit einander in Verbindung. Das viscerale Blatt erscheint sonach nur als eine Falte, eine Verdoppelung, des parietalen Blattes und verhält sich zu diesem wie das Mesenterium zum parietalen Peritonaeum. — Der Eingang in den Sack des Mesorchium ist eng.

3. Der **Funiculus spermaticus**, das Mesorchium mit Gefässen, Nerven und Vas deferens vom Nebenhoden bis zum Leistenkanale, ist dreieckig und platt und enthält glatte Muskulatur **(Cremaster internus)** und den aus den vielfach geschlängelt verlaufenden Venen gebildeten **Plexus pampiniformis.** Er kreuzt seitlich den Penis, sodass der letztere zwischen beiden Funiculi spermatici hindurchgeht; des Weiteren zeigt er nichts Besonderes.

Der Bauchring ist ziemlich gleich weit von der Medianlinie und dem Schambeine entfernt; er wird ebenso, wie die durch denselben tretenden Gefässe und Nerven, zuweilen vom Netzbeutel bedeckt.

d) Urethra. Harnröhre (Fig. 128). (Canalis urogenitalis.)

Die Harnröhre des männlichen Hundes zeichnet sich nicht durch besondere Eigentümlichkeiten aus. Sie besteht aus der Schleimhaut und dem Corpus cavernosum und beginnt beim männlichen Tiere am Blasenhalse, rundum von der Prostata (1) umgeben **(Pars prostatica)**, läuft dann als **Pars membranacea** horizontal nach dem Arcus ossium pubis, dabei das Diaphragma pelvis durchschreitend, tritt ventral vom After durch die genannte Incisur aus der Beckenhöhle und wendet sich ventral; sie beschreibt dabei einen caudal convexen Bogen, tritt zwischen

die Schenkel der Corpora cavernosa penis und läuft nun, als Penisabschnitt, in dem Sulcus urethralis der Corpora cavernosa und des Penisknochens liegend, nabelwärts und endet an der Spitze der Eichel, ohne einen Processus urethralis zu bilden, mit einer kleinen Oeffnung, dem **Ostium urethrale.**

Das **Beckenstück** der Harnröhre (Pars membranacea und Pars prostatica) liegt ventral vom Rectum, auf dem Beckenboden, resp. auf der Symphyse desselben und ist vom M. urethralis (5) umgeben. In die Pars prostatica münden dicht am Blasenhalse die Vasa deferentia (3) und die Ausführungsgänge der Prostata. Das Caput gallinaginis ist undeutlich. Die Harnröhre ist in der Pars prostatica eng, erreicht in der Pars membranacea ihre grösste Weite und verschmälert sich wieder, indem sie in die Pars cavernosa übergeht. Ein Isthmus in der Pars membranacea ist nicht vorhanden.

Der **Penisabschnitt (Pars cavernosa)** liegt mit seiner dorsalen Wand in dem Sulcus urethralis, mit der ventralen an dem After-Rutenmuskel (Fig. 130 f). Der Anfang dieses Abschnittes, der zwei stark markierte Vorragungen **(Bulbus urethrae)** (6) zeigt (s. unten), ist von dem Bulbo-cavernosus (Fig. 130 g) umgeben.

Das **Corpus cavernosum urethrae** beginnt mit zwei kolbigen Wülsten **(Bulbus urethrae)** am Anfange des Penisstückes, resp. am Ende der Pars membranacea der Harnröhre und geht oral in das Schwellgewebe der Eichel über. Es ist nur kurz. Seinen Blutzufluss erhält es von der A. bulbosa (von der A. pudenda interna); es sendet sein Blut in die V. bulbosa und zum geringen Teile in die Vv. dorsales penis. Es besitzt eine zarte Propria und ein feines Balkenwerk.

Beim **weiblichen** Tiere ist die Harnröhre im Verhältnis sehr lang (Fig. 132 e und Fig. 131 m); sie verläuft hier zwischen der Vagina (Fig. 132 b), mit der sie ziemlich fest verbunden ist, und der Beckensymphyse (Fig. 132_1) caudal bis zum Arcus ossium pubis, um hier in das Vestibulum vaginae einzumünden (das Weitere s. Vestibulum vaginae).

e) Prostata. Vorsteherdrüse (Fig. 128_4).

Die Prostata des Hundes ist in Bezug auf ihre Grösse durchaus inkonstant; sie kann aber im allgemeinen als verhältnismässig gross bezeichnet werden; sie besitzt eine rundliche Gestalt und ist sehr undeutlich zweilappig. Sie umfasst vollkommen den

Blasenhals und das Anfangsstück der Harnröhre und ist an der ventralen Seite meist am stärksten entwickelt; sie fühlt sich ziemlich derb an und besitzt eine gelbliche Farbe. Bei alten Hunden ist sie sehr häufig, zuweilen aber auch schon bei jüngeren Tieren, sehr bedeutend vergrössert und verdickt; sie enthält dann oft eine gelbliche, purulente Flüssigkeit. Sie besitzt zahlreiche Ausführungsgänge, die seitlich und im Kreise um die Oeffnungen der Vasa deferentia (resp. um den Colliculus seminalis) in die Urethra münden. Die Prostata umschliesst noch ein kleines Bläschen, das blind geschlossen ist oder zwischen den Oeffnungen der Vasa deferentia mündet. Von der Prostata setzen sich kleine Drüsen in die Pars membranacea der Urethra fort. — Um die Prostata liegt viel glatte Muskulatur und ein Teil des Wilsonschen Muskels.

Die Prostata liegt auf dem oralen Schambeinrande und zuweilen zum Teil oral von demselben und ist vom Mastdarme aus zu fühlen.

Die Cowper'schen Drüsen und **die Samenblasen** fehlen dem Hunde.

Fig. 128. Beckenteil des männlichen Harn- und Geschlechtsapparates. 1 Harnblase, 2 Harnleiter, 3 Samenleiter, 4 Prostata, 5 Harnröhre mit dem Wilson'schen Muskel, 6 Bulbus urethrae, a Bauchdecken, b Darmbeinsäule (durchsägt) c Sitzbein.

f) Penis (s. Fig. 127).

Der Penis des Hundes ist besonders gekennzeichnet durch den Penisknochen und die eigentümlich beschaffene Eichel resp. den Bulbus glandis. Der Penisknochen erscheint morphologisch als die Fortsetzung und Ergänzung des Corpus cavernosum penis.

Der Penis liegt mit seinem Mittelstücke **(Körper, Schaft)** zwischen den beiden Beckenextremitäten, dorsal von den Hoden, zwischen den Funiculi spermatici. Mit der **Radix penis** ist er an

die Sitzbeine befestigt, mit dem Ende **(Kopf, Eichel)** reicht er bis zum Nabel. Das **Dorsum penis** liegt an der Bauchwand. Im übrigen ist er von dem zu einem besonderen Präputium umgestalteten Integument umhüllt.

1. **Corpora cavernosa penis** (Fig. 129 2). Dieselben entspringen mit zwei Schenkeln **(Crura penis)** (2′) am Arcus ossium pubis neben der Symphyse. Sie werden von dem Ischio-cavernosus (Fig. 130 h) eingeschlossen und sind durch breite, fibröse Bandmassen untereinander verbunden. Am Mittelstücke des Penis liegen beide Corpora cavernosa dicht an einander, werden aber durch ein starkes, fibröses Septum, das median liegt, von einander getrennt. — Sie sind verhältnismässig kurz, werden gegen die Eichel hin dünner und schmäler und enden am Penisknochen, an den sie sich direkt befestigen. Sie werden von einer festen, derben, weiss erscheinenden Tunica albuginea als Hülle umgeben und besitzen an der Bodenfläche eine mediane Rinne, den **Sulcus urethralis** (2″), zur Aufnahme der Harnröhre. Sie sind reich an organischer Muskulatur, und ihre Schwellräume sind klein. Die innere Schicht der Albuginea (Propria) enthält ein dichtes Venennetz.

2. **Os penis. Os priapi. Rutenknochen** (Fig. 129 3). Der Rutenknochen besitzt die Gestalt einer dreikantigen Hohlsonde, deren Rinne (2″) bodenwärts, gegen die Urethra gerichtet ist. Bei grossen Hunden erreicht er eine Länge von 8—11 cm. Sein aborales Ende, welches mit den Corpora cavernosa penis (2) zusammenhängt, ist dicker als das Eichelende; der Knochen wird allmählich schwächer, nimmt eine mehr rundliche Gestalt an, verliert die Rinne und geht in einen knorpelharten, bindegewebigen, sich zuspitzenden und gekrümmten **Endfortsatz** (1) aus. Die dickere Knochenpartie (3) besitzt 2 Seitenflächen, die dorsal in einem rundlichen, stumpfen Rande zusammenstossen und ventral divergieren; die ventrale Fläche besitzt eine Rinne (3′), in welcher die Urethra liegt; die Rinne ist die Fortsetzung des Sulcus urethralis der Corpora cavernosa penis; sie wird eichelwärts flach und verliert sich allmählich.

Der Rutenknochen wird von dem Gewebe der beim Hunde sehr langen Eichel, von den Corpora cavernosa glandis und dem Bulbus cavernosus umgeben. Er bildet die Grundlage der Eichel.

3. **Glans penis. Eichel** (Fig. 127 7). Die Eichel des Hundes ist ausserordentlich lang; sie ist ungefähr in der Mitte ihrer Länge am dünnsten und schwillt in caudaler und oraler Richtung, ganz

besonders aber in ersterer an. Die orale Anschwellung nimmt im Bereiche des Endfortsatzes des Rutenknochens spitzenwärts wieder ab und spitzt sich derart zu, dass man von einer **Penisspitze** reden kann. — Das Schwellgewebe der Eichel des Hundes zerfällt in 2 Schwellkörper, einen oralen und einen aboralen. Beide stehen nur durch grosse, venöse Gefässe mit einander in Verbindung; im Uebrigen sind sie vollständig getrennt.

Der aborale, kugelige Schwellkörper bildet einen dorsal und seitlich stark vortretenden Wulst, der die aborale Hälfte des Rutenknochens einnimmt = **Bulbus glandis**, Schwellknoten, Eichel-

Fig. 129. Schwellkörper der Rute und Rutenknochen des Hundes (die Teile sind an den Sitzbeinen erhalten und nach hinten so zurückgeschlagen, dass sie von der äusseren und ventralen Seite zu sehen sind). Nach Leisering. 1 Os ischii, 2 der Schwellkörper der Rute, durch zwei Schenkel (2′) an den Sitzbeinen befestigt, zeigt auf der ventralen Fläche die Harnröhrenrinne 2″. 3 Rutenknochen (wo die Zahl 3 hinweist, von dem Bulbus der Eichel bedeckt). 3′ Harnröhrenrinne (Sulcus urethralis). 4 bindegewebiger Anhang am oralen Ende des Rutenknochens. 5 Harnröhre mit dem Bulbus urethrae.

zwiebel, Eichelwulst (5). Dieser Knoten geht mit seinem mittleren Teile spitzenwärts in einen kleinen, niedrigen, fast dreieckigen, dorsalen Fortsatz aus. Der Schwellknoten umgiebt den Penisknochen dorsal und seitlich, lässt dagegen den Sulcus urethralis des Knochens vollständig frei. Er besitzt starke elastische Septa und grosse Schwellräume. Das Balkengerüst entspringt vom Perioste; die Maschenräume nehmen nach aussen an Grösse zu (v. Frey). Aus dem grossmaschigen, cavernösen Gewebe gehen die Dorsalvenen des Penis direkt hervor. In die Schwellräume ergiessen sich Venen aus dem oralen Schwellkörper

und aus dem Corpus spongiosum urethrae und solche, die aus dem Capillarnetze der Balken und der Hülle entspringen. Der Schwellknoten ist von einer Fortsetzung der Tunica albuginea der Corpora cavernosa penis, einer sehr elastischen und starken Haut, die mit dem Periost des Rutenknochens verschmilzt, umgeben; er ist also unverschieblich an den Penisknochen befestigt. Bei der Erektion nimmt der Schwellkörper eine sehr erhebliche Grösse an (8′) und wird infolge seines langsamen Abschwellens die Ursache des sog. „Zusammenhängens der Hunde" nach der Begattung.

Der orale, cylindrische Schwellkörper (Spitzenschwellkörper) ist der eigentliche Schwellkörper der Eichel und besitzt eine gut entwickelte, elastische Albuginea und ein elastisches Balkenwerk. Die Balken bestehen aus einem dichten Filze elastischer Fasern, auf welchem ein grosszelliges Endothel aufsitzt (v. Frey). Der Schwellkörper ragt nicht in Form eines Knotens vor, sondern bildet eine mehr flächenhafte Anschwellung, die den oralen Teil des Penisknochens und die Harnröhre umgiebt, spitzenwärts abnimmt und sich verliert. In aboraler Richtung schiebt sich sein verdünntes Ende noch auf den Schwellknoten herauf. Aus seinem grossmaschigen Schwellgewebe treten grosse Venen aus, deren Blut hauptsächlich in den aboralen Schwellknoten, aber auch in Venen des Präputiums abfliesst. Die Venen, welche sich in den Schwellknoten ergiessen, verbinden beide Schwellkörper mit einander; parenchymatös sind letztere nicht verbunden. Das Corpus cavernosum glandis erhält seinen Blutzufluss aus der A. dors. penis (A. pudenda interna), deren Aeste sich meist oberflächlich verzweigen. Aus ihren Capillarnetzen entstehen die Venen, die sich in die Schwellräume ergiessen.

Von einer Corona glandis und einem Sulcus coronarius kann man beim Hunde nicht sprechen.

4. **Präputium** (Fig. 127 6). Das Präputium setzt sich ziemlich scharf von der Bauchwandung ab und umgiebt beim Hunde den Penis wirklich scheidenartig und zwar verhältnismässig eng. Die Präputialöffnung **(Ostium praeputiale)** ist ebenfalls im Verhältnisse als eng zu bezeichnen. Dieselbe erscheint schräg, weil die Vorhaut an der Bauchwand etwas weiter nabelwärts reicht als an der freien Wand.

Das Präputium besteht aus einem **Parietal-** und einem **Penisblatte.** Das Parietalblatt zerfällt wieder in 2 Lamellen. Die äussere Integumentlamelle ist schwarz und behaart, schlägt sich an dem Ostium präputiale um und geht in eine nackte, einer

Schleimhaut ähnliche Haut (innere, drüsenhaltige Lamelle des parietalen Blattes) über, die Längsfalten bildet und sich am Schwellknoten auf den Penis umschlägt (Penisblatt) und diesen spitzenwärts bis zum Ostium urethrale überzieht. Ein eigentliches Frenulum präputii ist nicht vorhanden.

An dem drüsenlosen Penisblatte und an der drüsenhaltigen Lamelle des parietalen Blattes des Präputiums kommen, namentlich an der Umschlagsstelle (Grund des Präputialsackes), viele Lymphfollikel vor, die unter Umständen kleine, rundliche, mit blossem Auge erkennbare und fühlbare Vorragungen darstellen.

Ueber den M. präputialis s. S. 166.

g) Muskeln der männlichen Geschlechtsorgane.

M. ischio-cavernosus. Sitzbeinrutenmuskel. Aufrichter der Rute (Fig. 130 h). Es ist ein kurzer, ziemlich breiter Muskel, der am medialen Winkel des Sitzbeinhöckers (3) und in dessen Umgebung auf der dorsalen Fläche des Sitzbeinkörpers entspringt. Seine Fasern gehen von hier aus medial und ein wenig caudal und ventral; sie umfassen dabei die Schenkel der Rutenwurzel und inserieren sich zum Teil an diesen, zum Teil an der fibrösen Umhüllung des Schwellkörpers der Rute. An seinem Ursprunge grenzt der Muskel lateral an den Semimembranosus; im Uebrigen ist er nur von der äusseren Haut resp. von Fett bedeckt.

M. ischio-urethralis (Seitlicher Sitzbein-Harnröhren-Muskel) (Fig. 130 i). Es ist ein paariger, schwacher Muskel, der oral vom vorigen am Tuber ischiadicum entspringt, ventral und medial verläuft und an der Symphyse des Sitzbeines an einen mit dem Penis in Verbindung stehenden, fibrösen Apparat tritt, der die Dorsalvenen des Penis umschliesst. Bei Contractionen des Muskels werden die Venen zusammengepresst.

M. bulbo-cavernosus (Harn- oder Samenschneller) (Fig. 130 g). Ein beim Hunde relativ sehr starker Muskel, welcher zum grössten Teile aus circulär um den Bulbus urethrae verlaufenden Fasern besteht. Er beginnt seitlich und ventral an der elastischen, fibrösen Umhüllung der Harnröhrenzwiebel und stösst in der dorsalen Mittellinie mit dem der anderen Seite zusammen, dabei eine Raphe bildend. — Von seinem aboralen Teile lösen sich jederseits 2 Muskelschenkel ab, welche caudal und ventral gehen, das After-Rutenband umfassen und mit demselben verschmelzen oder an

der Albuginea des Penis enden. Der Muskel ist nur von der äusseren Haut bedeckt.

Der Afterrutenmuskel, das Afterrutenband (Fig. 130f). Derselbe bildet zunächst einen paarigen, dem Aussehen nach aus unwillkürlichen Fasern bestehenden, blassen Muskel, der jederseits aus dem Sphincter ani externus (e, e') hervorgeht, dann von diesem umgeben zur Seite des Afters herabläuft und sich ventral vom After mit dem der anderen Seite vereinigt und nunmehr als ein

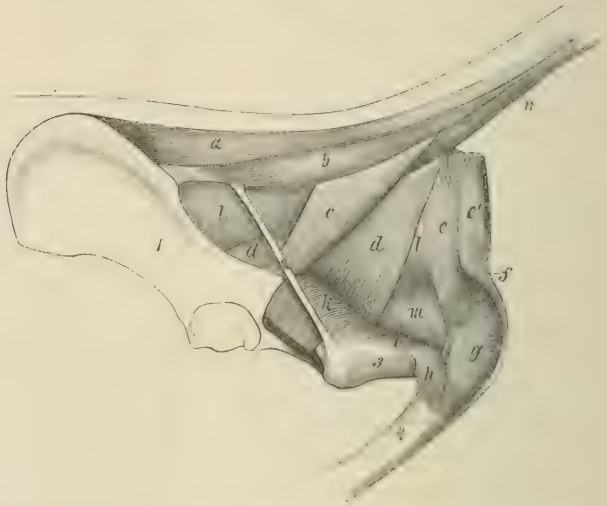

Fig. 130. Muskeln des Afters und der männlichen Geschlechtsorgane (von der linken Seite gesehen). a M. extens. caudae lateral., b M. abductor coccygis extern., c M. coccygeus, d M. levator ani, e mittlere und e' caudale Portion des M. sphincter ani extern., f Afterrutenmuskel, g M. bulbocavernos., h M. ischio-cavernos., i M. ischio-urethralis (seitlicher Sitzbeinharnröhren-Muskel), k M. obturator internus, l Rectum, m Urethra mit dem M. constrictor urethrae transversus, n M. flexor caudae longus. 1 Becken, 2 Lig. tuberoso- et spinoso-sacrum, 3 Sitzbeinhöcker, 4 Penis.

unpaarer Muskel, der nur mit dem Messer in 2 Muskeln zu trennen ist, über die Mitte der Oberfläche des M. bulbo-cavernosus (g) hinweggeht und an die ventrale Mittellinie der Harnröhre tritt, um hier spitzen(eichel-)wärts zu verlaufen. — Nachdem er über den M. bulbo-cavernosus hinweggegangen ist, verschmelzen mit ihm Muskelzüge des letzteren.

Der Muskel ist in seinen proximalen Partieen vom M. sphincter ani externus, in seinen distalen von der äusseren Haut bedeckt.

Constrictor s. Compressor urethrae transversus. M. urethralis. Wilson'scher Muskel (Fig. 130 m). Derselbe ist kräftig entwickelt: er umgiebt ringförmig das Beckenstück der Harnröhre und nimmt seinen Ursprung von der fibrösen Hülle der letzteren; caudal strahlt er in den M. bulbo-cavernosus (g) aus. An seine dicke Ringfaserschicht schliessen sich in der Tiefe, unmittelbar an der Harnröhrenwand gelegen, Bündel von Längsfasern an, die an der ventralen Seite ein besonderes Stratum bilden.

M. cremaster (externus) (Fig. 127 $_{11}$). Er entspringt an der inneren Fläche des Obliquus abdom. internus und ist lang und schmal; er tritt dann an die Aussenfläche der Tunica vaginalis communis, geht mit ihr in den Hodensack, liegt daselbst, sich wenig verbreiternd, an der caudalen Seite dieser Haut, befestigt sich an ihr und reicht bis fast an den ventralen Rand des Hodens herab.

B. Weibliche Geschlechtsorgane.

a) Die Ovarien. Eierstöcke.

Die Eierstöcke des Hundes (Fig. 131 c) stellen kleine, länglich-ovale, an der Oberfläche durch prominierende Graaf'sche Follikel etwas höckerige Organe dar, an welchen ein Hilus nicht nachweisbar ist.

Ihre Lage (Fig. 122 g) haben sie verhältnismässig weit brustwärts, in der Mitte zwischen der letzten Rippe und dem lateralen Darmbeinwinkel, ventral vom 3. bis 4. Lendenwirbel. Sie liegen den Bauchdecken direkt an, etwa da, wo die Seitenwand derselben in die Rückenwand übergeht und zwar zwischen dem Beckenende der Nieren und dem Tubenende der Uterushörner. Der linke Eierstock liegt zuweilen etwas mehr oral als der rechte und reicht mit seinem oralen Ende meist noch bis an die ventrale Seite der linken Niere vor, während der rechte dicht aboral von der rechten Niere sich befindet. Die Ovarien sind an die genannten Teile und an die Wirbelsäule durch Bauchfellduplicaturen (Bänder) befestigt (Mesoarium). Das Bauchfell bildet ausserdem für jedes Ovarium eine tiefe Tasche, **Eierstockstasche, Ovarialsack** (Fig. 131 a, b), in welche die Ovarien derart eingelagert sind, dass sie äusserlich, ohne dass man sie aus den Taschen herausdrückt, gar nicht sichtbar sind. In jede Eierstockstasche, deren Wände sehr fettreich sind, führt von der ventralen (und medialen) Seite eine enge, spaltförmige Oeffnung. Jede Tasche wird von 2 starken Bauchfellfalten gebildet, die an den Nieren resp. in deren Nähe an der Wirbelsäule ent-

springen, viel Muskulatur enthalten und 2 kleine Falten, die **Plica tubae** (Fimbria ovarii) und das **Ligamentum ovarii**, an das Uterusende senden. Die beiden Hauptfalten dürften das laterale und das mediale Eierstocks-Nierenband darstellen. Das laterale Band geht von dem lateralen Rande des Taschenein ganges zum lateralen, convexen Bogen der Niere und setzt sich bis nahe an die letzte Rippe fort. Es ist auch als Ligam. ovarii anterius oder als Ligam. suspensorium bezeichnet worden. Das mediale Band geht zum aboralen Ende der Niere.

b) Tubae Fallopianae.

Die Tuben sind kurz (7—8 cm) und wenig oder gar nicht geschlängelt; sie verlaufen in einem Bogen erst thoracal und dann beckenwärts und liegen in einer Bauchfellfalte **(Plica tubae)**; sie besitzen eine sehr enge Uterin- und eine weite, trompetenartige, mit Falten **(Morsus diaboli, Fimbriae)** versehene Abdominalöffnung, welche ihre Lage in der Eierstockstasche hat. Isthmus und Ampulle heben sich nicht von einander ab. Die Tuben sind wegen der Fetteinlagerung in die Eierstockstasche schwer zu sehen. Nach Franck soll der Isthmus die Hälfte der Länge der ganzen Tube einnehmen.

c) Der Uterus. Gebärmutter (Fig. 131).

Der Uterus des Hundes erscheint äusserlich als ein Uterus bicornis, indem scheinbar ein kurzer Uteruskörper vorhanden ist, von dem aus dann von einer Stelle, die als **Fundus uteri** bezeichnet werden kann, die Hörner abgehen. In Wirklichkeit besitzt der Hund einen **Uterus bipartitus**, indem auch an Stelle des scheinbaren Körpers noch eine vollständige innere Scheidewand vorhanden ist, welche die beiden Hörner trennt und bis zu dem beiden Hörnern gemeinsamen, also einfachen Orificium internum reicht. Von dem scheinbaren Körper (c) aus gehen die langen Hörner (d) Vförmig auseinander und sind nur an ihrem Anfange auf eine ganz kurze Strecke durch ein Band, welches die Spitze des zwischen beiden Hörnern bestehenden Spaltes überbrückt, verbunden. Dieses Band ist nichts Anderes als das von einem Horne zum anderen übertretende Bauchfell. Im Uebrigen ist der Spalt zwischen den Hörnern frei, sodass diese nur lateral befestigt sind.

Der scheinbare Uteruskörper geht aboral in einen schmaleren Abschnitt über, welcher gewissermassen ein kurzes Verbindungs-

stück zwischen der Vagina simplex und den beiden Uterushörnern darstellt, aber dem Uterus zugerechnet und als **Collum s. Cervix uteri** bezeichnet wird. Er stellt einen stark muskulösen, nahezu cylinderischen Abschnitt mit einem sehr engen Axenkanale **(Canalis cervicis)** dar, der einerseits in die Vagina, andererseits in den Uterus mündet. Die Oeffnung in die Vagina wird als **Orificium extern.** (Scheidenöffnung) (f), die in den Uterus als **Orific intern.** (Uterusöffnung) bezeichnet. Beide Oeffnungen sind eng. Der Cervix wird an Breite von den Hörnern übertroffen. Die Schleimhaut des Canalis cervicis ist in Längsfalten gelegt **(Palma plicata)**. Das aborale Ende des Cervix ragt als **Portio vaginalis uteri** (f) in Form einer kurzen, kegelförmigen Papille in die Vagina vor. Dieselbe ist scheinbar mit einer Wand der Vagina verwachsen; es geht nämlich von der Portio vaginalis dorsal eine mediane Falte aus, die gegen den Uterus und die Vagina verläuft. Bei alten, multiparen Hündinnen ist die Portio vaginalis ziemlich gross.

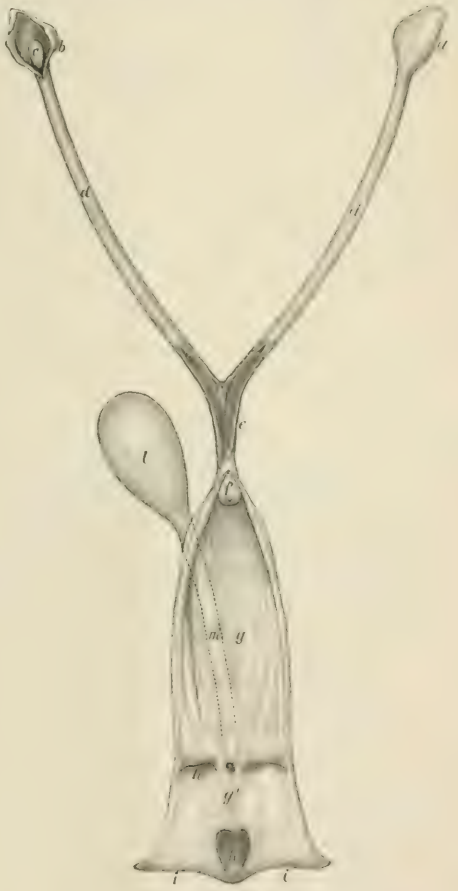

Fig. 131. Weibliche Geschlechtsteile (Vagina und Vulva, ebenso zum Teil der Uteruskörper sind geöffnet). a Ovarialsack, geschlossen, b Ovarialsack, geöffnet, c Ovarium, d Uterushörner, e Corpus uteri, f Orificium ext. resp. Portio vaginalis des Cervix uteri, g Vagina, g' Vestibulum vaginae, h Hymen, i Schamlippen, k Eichelgrube, l Harnblase, m Harnröhre.

Lage. Der scheinbare Uteruskörper, das Collum uteri und der Anfang der Hörner liegen dorsal auf der Harnblase (Fig. 132 d), zwischen ihr und dem Rectum (Fig. 132 a); sie ragen

bei multiparen Hündinnen unter Umständen bis in die Nähe der Nieren vor. Die Uterushörner gehen ungefähr in der Höhe des 6.—7. Lendenwirbels vom Uterus ab, weichen gabelig lateral auseinander und verlaufen an beiden Seiten des Rectums dorso-oral resp. nierenwärts (s. Fig. 122 h). Sie liegen medial am Rectum und Colon descendens (Fig. 122 i) und lateral an der Bauchwand; ihr Ende liegt dorsal von letzterem Darmabschnitte. Das rechte Horn ist etwas länger als das linke. Das Orificium ext. liegt einige Centimeter oral von dem Schambeine.

Der **trächtige** Uterus ist an den Stellen, wo die Föten liegen, erweitert und zeigt infolge dessen äusserlich Anschwellungen, sog. Ampullen. Dieselben liegen in regelmässigen Abständen; dadurch bekommen die Hörner ein paternosterförmiges Aussehen (Franck). In den Ampullen, den Lagerstätten der Föten, ist die Schleimhaut gürtelförmig verdickt und blutreich **(Placenta zonalis)**. Der trächtige Uterus liegt unmittelbar an den Bauchdecken; er reicht schliesslich bis zur Leber, bis zum Zwerchfelle und Magen. Stark befruchtete Hörner werden so lang, dass sie sich umbiegen müssen und Querlagen bekommen. Infolge hochgradiger Trächtigkeit werden die sämtlichen Baucheingeweide gedrückt und seitlich und brustwärts gedrängt. Das Zwerchfell tritt brustwärts bis in den 5., ja sogar bis in den 4. Intercostalraum vor. (Die weiteren Einzelheiten ergeben sich aus den im Anhange beigegebenen Horizontalschnitten durch eine trächtige Hündin und deren Legenden; s. diese.)

Die Uterusbänder. Die Uterushörner sind im flachen Bogen durch die verhältnismässig kurzen, sog. **breiten Bänder (Ligamenta lata, Mesometria)** aufgehängt. Jederseits neben der Wirbelsäule (circa vom 4. (resp. 3.)—6. Lendenwirbel) entspringt je eine breite Bauchfellfalte, die an den lateralen Rand der Hörner, des sog. Körpers, eines Teiles der Vagina, an die Tuben und das Ovarium herantritt und diese Teile einschliesst. Nahe dem Cervix gehen die beiderseitigen Bänder ineinander über, indem sie den Spalt zwischen den Hörnern hier überbrücken. Diese Bauchfellfalten (Ligamenta lata) verhalten sich zu den genannten Teilen genau wie das Mesenterium zum Darme. Jedes Mesometrium besteht aus 2 Platten, einer dorso-medialen und einer ventro-lateralen, die von der lateralen Seite an den Rand des betr. Organes herantreten und dann, auseinander weichend, dies überziehen. Es sind also Ausstülpungen des Bauchfelles, in denen der Uterus liegt. Sie enthalten viel Fett und glattes Muskelgewebe. — Jedes Ligamentum latum bildet lateral eine niedrige Falte in Form eines rundlichen Stranges oder einer niedrigen, schmalen Platte, **Ligamentum uteri rotundum (teres)**. Dieses Band verläuft in der Richtung von dem Ende der Uterushörner nach dem Leistenkanale. Es tritt durch den Leistenkanal nach aussen und lässt sich, allmählich kleiner werdend, fast bis zur Scham verfolgen, indem es sich in der Subcutis verliert. An der Austrittsstelle aus dem Leistenkanale legt sich an das Band ein unbedeutender, schmaler

Muskel an, welcher von der Sehne der Bauchmuskeln entspringt und bei grossen Hunden das Band 4—5 cm weit begleitet (Analogon des Cremaster).

Das beschriebene Verhalten der Ligamenta rotunda erklärt das Zustandekommen von Leistenbrüchen, in denen die Hörner des Uterus (zuweilen mit Föten) liegen.

Von dem Seitenrande des Uterus, resp. von dem hier antretenden Ligamentum latum und von der Vagina, geht eine kurze Bauchfellfalte an den Mastdarm, die **Plica Douglasii**. Sie schliesst seitlich die **Excavatio recto-uterina** s. Douglasii ab, welch' letztere durch die Einsenkung des Bauchfelles zwischen Rectum und Vagina entsteht.

Die **Excavatio vesico-uterina** ist durch die seitlichen Blasenbänder seitlich abgeschlossen. Sie erstreckt sich bis zum oralen Schambeinrande.

In den Douglasi'schen Falten und in den Mesometrien liegt viel glatte Muskulatur.

d) Vagina und Vulva.

Die **Vagina** (Fig. 132 b und Fig. 131 g) ist verhältnismässig lang; ihre Schleimhaut ist in Längsfalten gelegt, die in querer Richtung gekerbt erscheinen. Sie wird gegen den Uterus hin enger und endet rund um die in Form einer konischen, abgerundeten Papille in sie einragende Portio vaginalis uteri (Fig. 131 f). Die Vaginalschleimhaut ist hier sehr verdickt. Ein Fornix oder Fundus vaginae ist nur wenig markiert. — Die Vagina liegt in der Beckenhöhle, ventral vom Rectum (Fig. 132 a) und dorsal von der Harnblase (Fig. 132 d), also zwischen beiden, und ist an beide durch seitliche Bänder befestigt. Dadurch entsteht zwischen ihr und dem Rectum der **Douglasi'sche Raum (Excavat. recto-uterina)**. Das orale Ende der Vagina überragt den Schambeinrand und liegt in der Bauchhöhle dorsal von dem Blasenhalse.

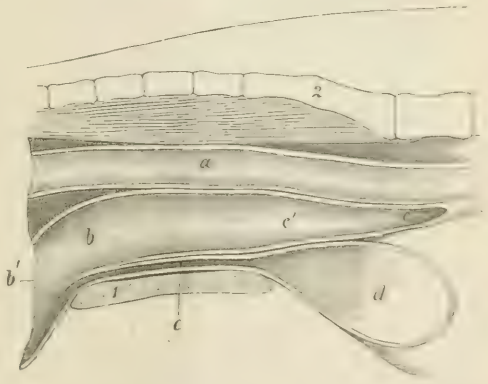

Fig. 132. Medianschnitt durch das Rectum und die weiblichen Geschlechtsorgane. a Rectum, b Vagina, b' Vulva, c linkes Uterushorn, c' Uteruskörper, d Harnblase, e Harnröhre. 1 Beckensymphyse, 2 Os sacrum.

Vestibulum vaginae (Canalis urogenitalis) (Fig. 131 g'). Der Scheidenvorhof ist ziemlich lang; sein Kanal grenzt sich von dem

der Vagina durch eine ventrale Querwulst ab, die seitlich in kleine Schleimhautfalten ausläuft, welche das Rudiment des **Hymen**, der **Valvula vaginae** (Fig. 131 h), darstellen. Die Vorhofsschleimhaut ist glatt. Caudal von der Grenze zwischen Vagina und Vestibulum, also an der genannten Querwulst, mündet in das Vestibulum ventral die bei Hündinnen lange, mit einem Corpus cavernosum ausgestattete Urethra (Fig. 131 m und Fig. 132 e) mit einer kleinen Oeffnung. Neben diesem **Ostium urethrae** befindet sich jederseits eine von der Hymenfalte überdeckte Grube resp. blinde Tasche. In diese münden vielleicht die Gärtnerschen Gänge, die wir jedoch nicht zu finden vermochten.

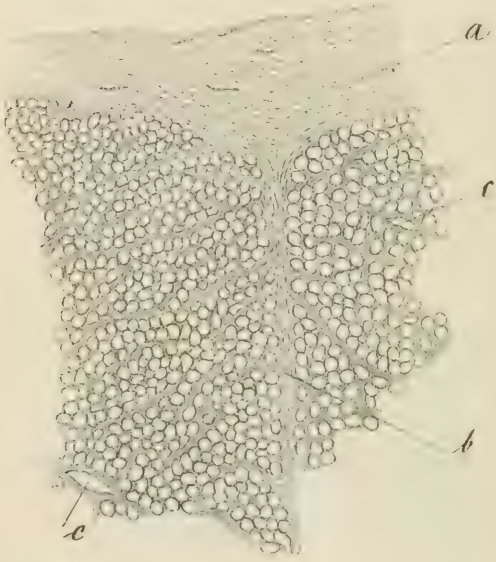

Fig. 133. Querschnitt von der Clitoris der Hündin. a Albuginea, b Septum, c c Gefässe. (Nach Eichbaum.)

An der ventralen und zum Teil an der Seitenwand des Vorhofes findet sich jederseits ein sehr stark ausgebildeter Schwellkörper, der die Vaginalwand sehr dick erscheinen lässt. Beide Schwellkörper stossen median zusammen und stehen mit dem Corpus cavernosum clitoridis in Verbindung. Von der Urethralöffnung setzt sich eine besonders starke Falte zum Orificium externum fort.

Bartholin'sche Drüsen konnten wir nicht nachweisen. Der Scheidenvorhof liegt ventral vom Rectum und dorsal vom Beckenboden.

Vulva (Fig. 132 b'). Sie bildet mit dem Vorhofe den **Introitus vaginae**. Die Vulva besitzt eine abgerundete, dorsale und eine spitze, ventrale **Commissur**. Die dorsale Commissur entspricht der Commissura inf., die ventrale der Commissura sup. hom. Die letztere verlängert sich in einen frei liegenden, dreieckigen, häu-

tigen Anhang, dessen Spitze ein wenig absteht. Die beiden **Labia vulvae** (Fig. 131 i) sind wulstig, sehr fleischig und abgerundet. Labia minora fehlen. — Zwischen der Vulva und dem Anus befindet sich ein grosses **Perinaeum.**

Clitoris. Die Clitoris besteht aus einem gewaltigen Fettpolster, von welchem die beiden Clitorisschenkel abgehen, die sich am Arcus ossium pubis inserieren; sie ist bei mittelgrossen Hündinnen 3—4 cm lang. In den Vorhof ragt nahe der ventralen Commissur ein kleiner, spitzer Körper vor, die Eichel der Clitoris. Unter dieser befindet sich eine tiefe und breite, von zwei Falten begrenzte **Eichelgrube** (Fig. 131 k), in deren auskleidender Membran sich viele kleine, durch faltenartige Vorsprünge geschiedene Grübchen (sekundäre Gruben) befinden. Dadurch erhält die Grubenschleimhaut ein netzartiges Ansehen. Die Eichelgrube verläuft gegen die Commissura superior vulvae.

e) Die Milchdrüsen. Mammae.

Die einzelnen Milchdrüsen bilden das sogen. **Gesäuge** der Hunde. Dies reicht von der Regio pubis bis in die Regio sternalis (xiphoidea), resp. vom Os pubis, selbst Os ischii, bis zum Sternum und liegt an der ventralen Bauchwand, und zwar der aborale Teil (Schamteil) an der ventralen Fläche des Scham-, selbst Sitzbeines, das orale Ende auf dem 5., selbst 4. Rippenknorpel. Das ganze Gesäuge besteht aus zwei Hälften; jede derselben zerfällt in fünf (selten vier) Drüsengruppen, von denen jede mit einer kurzen, stumpfen, konischen Zitze versehen ist. — Die Scheidung in zwei Hälften markiert sich äusserlich durch eine rinnenartige, mediane Vertiefung; die innere Scheidung geschieht durch eine Bindegewebsmasse, eine Art Band: **Ligam. suspensorium mammae.** Die Trennung jeder Hälfte in 4 bis 5 Unterabteilungen erfolgt ebenfalls durch Bindegewebe. Häufig ist die Scheidung aber keine vollständige, sodass einzelne Abteilungen noch durch Drüsengewebe (Parenchymbrücken) mit einander in Verbindung stehen.

Die stumpf kegelförmigen **Zitzen** (Papillae) werden nach ihrer Lage als Brust- (2), Bauch- (2) und Schamzitzen (1) bezeichnet. An dem freien Zitzenende (der Zitzenspitze) finden sich 5 bis 8 dicht neben einander stehende Löcher (von 0,2—0,6 mm Durchmesser); jedes derselben führt in einen kleinen Kanal **(Ductus lactiferus** s. **galactophorus)**; die Kanälchen liegen ziemlich dicht

neben einander, durchziehen die Zitzen longitudinal und teilen sich gegen die Zitzenbasis, noch innerhalb der Zitze, sodass an der Basis mehr (meist doppelt so viel) Kanälchen vorhanden sind als gegen die Zitzenspitze. — Bei säugenden Hündinnen bildet jeder Milchgang nahe seiner Ausmündung eine ampullenartige Erweiterung **(Sinus s. Sacculus lactiferus)**. Bei jungfräulichen Hunden sind die Papillen kurz, stumpf und derart eingesenkt, dass eine Ringfurche um sie herumzieht. Bei Tieren, die gesäugt haben, sind die Zitzen lang, ausgezogen, die ringförmige Vertiefung fehlt. Die Oberfläche der Zitzen ist pigmentiert, stark gerunzelt; die Zitzen verbreitern sich gegen das Euter hin und gehen so in dasselbe über; sie besitzen vereinzelte Haare.

Bei männlichen Tieren kommen rudimentäre Zitzen vor.

Die Milchdrüsenkomplexe sind von Fett und Bindegewebsmassen überlagert; eine Mammafascie ist nicht zugegen.

In der Gegend des Schamteiles (der Schamzitze) der Drüse liegen die Leistendrüsen; sie sind bei multiparen Hündinnen vom Mammagewebe bedeckt.

f) Muskeln der weiblichen Genitalien.

Der **After-Schammuskel** (Fig. 134 a). Der Sphincter ani externus zerfällt beim weiblichen Tiere in zwei Portionen; beide setzen sich, die eine vollständig, die andere zum Teil, schamwärts fort und bilden den After-Schammuskel, einen im Verhältnis sehr stark entwickelten, breiten, platten Muskel, welcher zur Seite des Mittelfleisch-Muskels liegt, ventral unter den Constrictor cunni tritt und sich bis nahe an die Schamlippen verfolgen lässt; hier verliert er sich allmählich; zu einem geringen Grade verschmilzt er mit dem Constrictor vestibuli et cunni (d, e).

Constrictor vaginae (Schnürer der Scham). Er zerfällt in zwei Portionen:

1. eine stärkere: den Schnürer des Scheiden-Vorhofes **(Constrictor vestibuli)** und
2. eine schwächere: den Schnürer der eigentlichen Scham **(Constrictor cunni).**

ad 1. Der **Constrictor vestibuli** (Fig. 134 d) umgiebt ringförmig den Scheidenvorhof; dorsal stösst er in der Mittellinie teils mit dem der anderen Seite zusammen, teils verschmilzt er mit den Fasern des Mittelfleisch-Muskels (c), teils mit denen des After-Schammuskels (a); ventralwärts treten seine Fasern zwischen

den schwammigen Körper der Clitoris und den eigentlichen Vorhof ein, um sich hier zu verlieren.

ad 2. Der **Constrictor cunni** (Fig. 134 e) ist nur schwach entwickelt und liegt caudal von dem vorigen, reicht aber nicht ganz bis an den freien Rand der Schamlippen; dorsal verschmilzt er zum grössten Teile mit dem Mittelfleisch-Muskel (c); ventral strahlt er an den Schenkeln der Clitoris aus.

Man kann beim Hunde nicht sagen, dass dieser Muskel die Grundlage der Scham resp. der Schamlippen bilde, dazu ist der Muskel viel zu schwach, ausserdem erreicht er nicht den freien Rand der Schamlippen. Die Grundlage der letzteren wird vielmehr zum grössten Teile durch derbes, festes Bindegewebe (Subcutis) gebildet.

Das **Mittelfleisch, Perinaeum** (Fig. 134 c). Dasselbe ist bei der Hündin stark entwickelt, sodass After und Scham weit von einander entfernt liegen. Der Mittelfleischmuskel (Musculus perinaei) wird von Fasern gebildet, die aus dem Sphincter ani externus (b, b′) hervorgehen (resp. in denselben ausstrahlen), dann schamwärts ziehen bis nahe zum dorsalen Schamwinkel und hier zum grössten Teile mit dem Constrictor vaginae verschmelzen; zum Teil verlaufen die Fasern allmählich und enden in der Haut (M. radiatus).



Fig. 134. Muskeln der weiblichen Geschlechtsteile. a After-Schammuskel. b M. sphincter ani extern. (orale Portion). b′ M. sphincter ani extern. (aborale Portion). c M. perinaei, d M. constrictor vestibuli, e M. constrictor cunni. 1 After, 2 Vulva.

Der **Harnröhren-Scheidenmuskel** umgiebt die Harnröhre und die Scheide, von der Einmündung der Harnröhre in letztere an gerechnet, auf eine kurze Strecke (bei einem grossen Hunde ca. 3—4 cm) blasenwärts, und zwar als ein vollkommen geschlossener Ring.

Wirkung: Befördert die Harn-Entleerung.

Ausserdem findet man oral von diesem Muskel noch dünne, kaum sichtbare Muskelzüge, welche längs der Harnröhre verlaufen und unter denselben treten, um sich hier zu verlieren.

Der **Erector clitoridis** fehlt.

Angiologie.

Das Herz und der Herzbeutel.

Der Herzbeutel (Pericardium).

Der aus einem inneren serösen und einem äusseren fibrösen Blatte bestehende Herzbeutel hat ungefähr die Form eines Trichters, dessen Basis dorsal und oral und dessen Spitze ventral und aboral gerichtet ist. Die Spitze inseriert sich nicht an dem Brustbeine, sondern an dem Zwerchfelle, nahe dessen Anheftung am Sternum, in einer 1—3 cm breiten Ausdehnung. Da der Herzbeutel vom Mediastinum (Pleura pericardiaca) überzogen wird, und da dieses an die Medianlinie des Brustbeines herantritt, so steht auf diese Weise das Pericardium auch mit dem Sternum in Verbindung. Man hat diesen Teil des Mediastinums wohl als ein besonderes elastisches Band beschrieben. Ventral vom Herzbeutel schieben sich von der oralen Seite aus Lungenteile zwischen ihn und das Sternum ein. Der Herzbeutel besitzt 2 Seitenflächen, auf denen sich Fett befindet, und 2 Ränder, einen ventro-oralen und einen dorso-aboralen. Die Seitenflächen berühren in nicht unbedeutender Ausdehnung die Brustwand (s. Herz). Dorsal heftet sich der Herzbeutel an die grossen Gefässe an, wobei das fibröse Blatt in die Gefässwände übergeht, während sich die Pleura pericardiaca in die Pleura pulmonalis fortsetzt und das seröse Blatt sich auf das Herz umschlägt und dasselbe als Epicardium überzieht. Innerhalb des letzteren liegen, besonders am Ursprunge der Aorta und der Lungenarterie, oft nicht unbedeutende Fettmengen. Im Herzbeutel befinden sich stets geringe Mengen (ca. 1 Theelöffel voll) einer serösen Flüssigkeit.

Das Herz (Cor) (Fig. 135).

Die Gestalt des **Herzens** ist eine mehr rundliche, als bei anderen Tieren; trotzdem kann man von 2 Seitenflächen und 2 Rändern sprechen. An den beiden Flächen trifft man die bekannten Längsfurchen **(Sulci longitudinales)**, die aus der Kreisfurche (Sulcus coronarius), welche die Grenze zwischen Kammern und Vorkammern andeutet, entspringen. Sie markieren die Trennung der beiden Herzkammern und enthalten ausser Blutgefässen stets geringe Fettmengen und starke, mit unbewaffnetem Auge sichtbare Lymphgefässe. Die linke Längsfurche (f) verläuft fast senkrecht dorso-ventral und ist am Anfange vom linken Herzohre bedeckt; die rechte verläuft schräg, und zwar parallel mit dem aboralen Rande des Herzens, aboral und ventral. Beide Längsfurchen erreichen aber nicht die Spitze des Herzens, sondern biegen nahe derselben oral ab und vereinigen sich dann. Die Herzspitze wird infolgedessen vollständig vom linken Herzen (a) gebildet. — Der **Sulcus coronarius** (g) ist deutlich; er wird auf der linken Seite durch die Aorta und Lungenarterie unterbrochen und stellenweise von den Herzohren überlagert; in ihm liegt stets Fett. — Der ventro-orale Herzrand ist stark, der dorso-caudale schwach konvex; beide sind flächenartig verbreitert. — Die **Vorkammern** (c und e) sind schlaff; sie stehen mit den grossen, venösen Gefässen in Verbindung. Jede Vorkammer besitzt eine spitz zulaufende Ausstülpung, das **Herzohr** (d). Beide Herzohren greifen nach links um

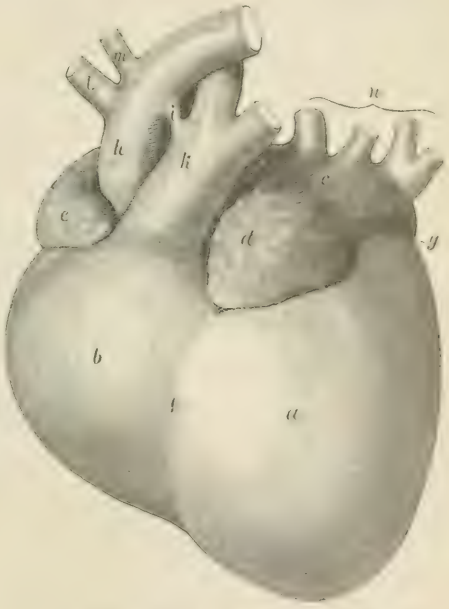

Fig. 135. Herz (von links gesehen). a Linker Ventrikel, b Rechter Ventrikel, c Linke Vorkammer, d deren Herzohr, e Rechte Vorkammer, f Sulcus longitudinalis sinister, g Sulcus coronarius, h Aorta, i Ligamentum Botalli, k A. pulmonalis, l A. anonyma, m A. subclavia sinistra, n Lungenvenen.

die Aorta (h) und die Lungenarterie (k) herum, ohne sich aber mit ihren Spitzen zu erreichen. — Beide Herzkammern (a, b) sind durch das Septum cordis getrennt; von ihnen gehen die grossen, arteriellen Gefässe aus.

Lage des Herzens (Fig. 135 a). Das Herz des Hundes liegt sehr schief ventral- und caudalwärts. Die Basis ist oral und dorsal, die abgerundete Spitze ventral und stark caudal gerichtet. Die Basis des Herzens reicht vom 3. Intercostalraume bis zur 7. Rippe; die Spitze liegt je nach dem durch die Atmung bedingten Stande des Zwerchfelles im Niveau des 7. oder 8. Rippenknorpels, links von der Medianebene und etwas entfernt vom

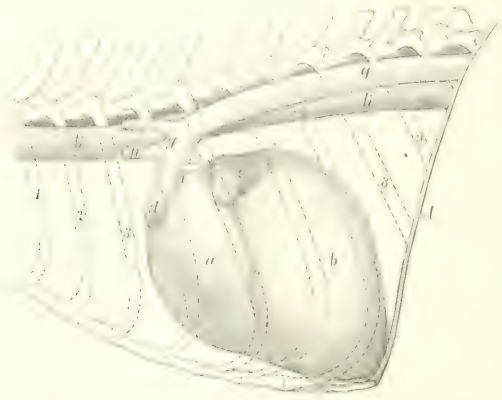

Fig. 135 a. Herz in der Lage. a Rechter Ventrikel, b Linker Ventrikel, c Linke Vorkammer, d Rechte Vorkammer, e Sulcus longitudinalis sinister, f A. pulmonalis, g Aorta, h A. anonyma, i A. subclavia sinistra, k Schlund, l Zwerchfell (durchschnitten). — 1, 2, 3, 8 und 9 bezeichnen die entsprechenden Rippen.

Sternum. Sie stösst caudal an das Zwerchfell. Bei starkem Exspirationszustande reicht die Spitze bis zum 6. Intercostalraume, bei mittlerer Inspiration bis zum 7. und bei starker Inspiration bis zum 8. Rippenknorpel. — Das Herz hat keine symmetrische Lage; es ist vielmehr etwas nach links verschoben; diese Verschiebung ist am wenigsten merklich in der Höhe des 4. und 5. Intercostalraumes und am stärksten ausgeprägt an der Herzspitze.

Die beiden Seitenflächen des Herzens liegen mit ihrem ventralen Teile der Brustwand an (s. Fig. 122 b und Fig. 123 b), die linke aber in grösserer Ausdehnung als die rechte. Die linke Berührungsfläche reicht von der 3. oder 4. Rippe bis zum 6.—7. Inter-

costalraume. Die rechte Fläche berührt ventralwärts die seitliche Brustwand nur in der Höhe der 5. Rippe.

Die beiden Längsfurchen liegen nicht in gleichem Niveau, sondern die linke (e) ungefähr in der Höhe der 5., die rechte in Höhe der 6. Rippe. Derjenige Teil des Herzens, der oral von beiden Furchen liegt, ist die rechte, der aboral gelegene Teil die linke Herzkammer. Der ventro-orale Rand der rechten Herzkammer ist mit seinem aboralen Teile dem Sternum zugekehrt; er läuft dann schräg dorsal und oral und endet am rechten Herzohre im Niveau der 3. Rippe. Der dorso-caudale, der linken Kammer angehörige Rand verläuft schräg ventro-caudalwärts; er beginnt dorsal ungefähr in der Höhe der 6. und endet ventral in Höhe der 7. bis 8. Rippe. Sonach liegt der linke Ventrikel (b) aboral und links, der rechte (a) oral und rechts. Der rechte Ventrikel umfasst den linken von der oralen und rechten Seite (s. Anhang: Horizontalschnitte und die Schnitte durch eine trächtige Hündin). Die rechte Kammer reicht mit ihrer aboralen Begrenzung links bis zur 5., rechts bis zur 6. Rippe. Die Vorkammern (c, d) liegen mit den Herzohren, deren abgerundete Spitze nach links gerichtet ist, dorsal auf den Kammern. Die linke Vorkammer liegt aboral und links, die rechte oral und rechts von der Aorta (g) und der Lungenarterie (f). Beide Vorkammern stossen rechts von diesen Gefässen im Septum atriorum zusammen, während sie nach links die genannten Gefässe mit ihren Herzohren beinahe vollständig umgreifen. Die linke Vorkammer reicht von der 5. Rippe (resp. dem 4. Intercostalraume), woselbst die Spitze des Herzohres liegt, bis zur Höhe der 6. Rippe, resp. bis in den 6. Intercostalraum (selbst 7. Rippe). Das rechte Atrium erreicht mit dem Herzohre den oralen Rand der 3. Rippe oder nur den 3. Intercostalraum und erstreckt sich aboral bis zum 6. Intercostalraum; kurz vor dem Ende, in Höhe der 6. Rippe, befindet sich die Oeffnung für die V. cava inferior.

Ein in Höhe der 4. Rippe geführter Transversalschnitt öffnet nur das rechte Herz. Ein in Höhe der 5. Rippe geführter Schnitt öffnet das linke Herz in der Mitte, das rechte in der aboralen Partie; ein weiter aboral geführter Schnitt öffnet nur das linke Herz in seiner ventralen Partie.

Dorsal grenzt das Herz an die grossen venösen und arteriellen Gefässe, die Trachea (deren Bifurkationsstelle) und den Schlund; seitlich an Lungenteile (dorsal) und an die Brustwand (ventral), den N. phrenicus und Zweige des Vagus, ausserdem event. an die Thymus; aboral an den mediastinalen Lungen-

lappen und das Zwerchfell, oral an Lungenteile und event. an die Thymus.

Das Septum ventriculorum ist schräg ventro-caudalwärts gerichtet; ausserdem liegt es schräg von rechts und oral nach links und caudal.

Die **Muskulatur** des Herzens. Die Muskulatur der Vorkammern ist am schwächsten, dann folgt die der rechten und dann die der linken Herzkammer. An den Vorkammern verdickt sie sich wieder ein wenig nach dem Sulcus coronarius zu und ist an der Einmündung der grossen Gefässe durch muskulöse Ringe verstärkt. Die der rechten Kammer ist ungefähr $^1/_4$—$^1/_5$ so stark, wie die der linken Kammer, im übrigen aber fast gleichmässig dick, während die der linken Kammer nach der Spitze zu bedeutend an Stärke abnimmt.

Der **Herzknorpel** fehlt oder ist nur schwach entwickelt.

Die Binnenräume des Herzens: Atrium dextrum (rechte Vorkammer). Die rechte Vorkammer ist sehr geräumig und im allgemeinen eiförmig: sie besitzt eine scharf abgesetzte, grössere Ausstülpung, die den Binnenraum des Herzohres bildet. Neben derselben finden sich an der medio-aboralen Wand der Vorkammer ausserdem 2 trichterförmige Ausbuchtungen, welche in die beiden Hohlvenen führen. Die dem Herzohre zunächst gelegene führt in die Mündung der Vena cava sup. **(Ostium venae cavae sup.; Lower'scher Sack)**, die von ihm entferntere in die der Vena cava inf. **(Ostium venae cavae inf.)**: zwischen beiden Mündungen bleibt in Form eines dorso-ventral verlaufenden, vorspringenden Kammes oder Wulstes ein deutliches **Tuberculum Loweri.** Neben der der Vena cava inf. zugekehrten Wand dieses Wulstes befindet sich die wenig ausgeprägte **Fossa ovalis.** Der Vieussen'sche Ring lässt sich kaum nachweisen. Ein ähnlicher Vorsprung befindet sich zwischen dem Herzohre und dem Ostium venae cavae sup., nur dass derselbe keine Verdickung der Muskulatur darstellt, sondern lediglich durch den Eindruck der Aorta bedingt ist. — An der dem Sulcus coronarius zugekehrten Wand des Ostium venae cavae inf. findet sich die **Mündung der Vena coronaria cordis magna.** Die **Valvula Thebesii** fehlt oder ist nur ganz undeutlich entwickelt. — Die Muskulatur der rechten Vorkammer bildet an der Innenwand zahlreiche **Mm. pectinati** in Form strangförmiger Vorragungen, die sich netzartig unter einander verbinden. Am stärksten sind dieselben im Herzohre ausgeprägt, weniger in der

eigentlichen Vorkammer; gänzlich fehlen sie an den Ostien der Hohlvenen und an dem Annulus fibrosus.

Die der Kammer zugewandte Seite der rechten Vorkammer wird fast gänzlich von der **Atrio-Ventrikular-Oeffnung**, dem **Ostium venosum**, eingenommen. Dieselbe ist von einem deutlichen **Annulus fibrosus** umgeben.

Atrium sinistrum (linke Vorkammer). Die linke Vorkammer hat ein wenig stärkere Wände als die rechte Vorkammer, ist post mortem weniger geräumig als diese und besitzt ebenfalls eine grössere Ausstülpung, die den Binnenraum des linken Herzohres darstellt. Die Innenfläche ist glatt bis auf das Herzohr; hier sind **Mm. pectinati** s. **Trabeculae carneae** vorhanden. In die linke Vorkammer münden 3—5 Lungenvenen (Fig. 135 n) ein, von denen sich öfter 2 kurz vor der Einmündung zu einem Stamme vereinigen. — Die Atrio-Ventrikular-Oeffnung (**Ostium arteriosum**) ist weniger umfangreich als die rechte.

Ventriculus dexter (rechte Herzkammer). Der Innenraum der rechten Kammer ist post mortem grösser als der der linken Herzkammer und breiter als hoch. Die **Trabeculae carneae** finden sich sowohl an der Scheide- als an der Seitenwand, doch sind dieselben an der letzteren zahlreicher, als an der Scheidewand; an dieser sind sie besonders gegen die Spitze der Kammer kräftig ausgeprägt. In der Nähe des Ursprunges der Lungenarterie fehlen sie gänzlich. — Von **Querbalken** findet man gewöhnlich 1—2 stärkere, die von dem Grunde der Papillarmuskeln der Scheidewand zur Seitenwand gehen, und mehrere schwächere in Form zarter Fäden. 2 grosse, von der Scheidewand ausgehende **Mm. papillares**, von denen der eine oder der andere bisweilen einen tiefen Einschnitt zeigt, sodass er bis zu einem gewissen Grade doppelt, manchmal sogar dreifach erscheint, senden **Chordae tendineae** zur Atrio-Ventrikularklappe. Ausser diesen entspringen noch eine grössere Anzahl Chordae von kleinen Höckern der übrigen Scheidewand. — Die Atrio-Ventricular-Oeffnung ist von einem deutlich abgesetzten Annulus fibrosus umgeben, an welchem sich die Valvula tricuspidalis inseriert. Die letztere bildet an ihrem Ursprunge ein zusammenhängendes Ganzes und sondert sich dann in drei, meist jedoch nicht deutlich von einander geschiedene Zipfel. Von den letzteren sitzt der eine an der Scheidewand; er ist am deutlichsten; seine Chordae tendineae entspringen direkt an der Scheidewand. Die anderen beiden Zipfel sitzen an der Seitenwand; sie

sind beide nicht scharf von einander abgegrenzt und verschmelzen meist zu einem einzigen; die Chordae tendineae beider nehmen ihren Ursprung von den Papillarmuskeln. — Gegen das dorsale Ende verjüngt sich rechterseits die rechte Kammer bedeutend, sodass ein deutlicher **Conus arteriosus** entsteht, der sich schliesslich zur Mündung der Lungenarterie verengt; letztere ist von einem schwachen Muskelringe umgeben, an den sich 3 halbmondförmige Klappen **(Valvulae semilunares)** ansetzen; der freie Rand derselben bildet in der Mitte ein deutliches **Aranti'sches Knötchen.** — Die Atrio-Ventrikular-Oeffnung liegt oral und rechts, die Mündung der Lungenarterie aboral und links; beide sind durch einen muskulösen Wulst von einander geschieden.

Ventriculus sinister (linke Herzkammer). Die linke Herzkammer umfasst die Spitze des Herzens und ist höher als breit. Die **Trabeculae carneae** sind weniger zahlreich als in der rechten Herzkammer, übertreffen die der letzteren aber an Stärke und finden sich wesentlich gegen die Spitze der Kammer. Von **Mm. papillares** findet man 2 stark ausgeprägte an der Seitenwand. Dieselben haben eine stärkere Basis als rechterseits, sind aber niedriger als dort. Die Querbalken sind schwach entwickelt; ihre Anzahl variiert. Die Chordae tendineae entspringen teils von den Mm. papillares (die stärkeren), teils von der Seitenwand (die schwächeren); die Scheidewand ist frei von ihnen. Die Atrio-Ventrikularklappe ist zweizipfelig **(Valvula bicuspidalis)**; der eine Zipfel befindet sich an der Scheide-, der andere an der Seitenwand. Die arterielle Oeffnung — Aorten-Oeffnung — ist von einem deutlichen Faserringe umgeben, an dem sich 3 halbmondförmige Klappen inserieren, deren freier Rand in der Mitte zu einem Aranti'schen Knötchen verdickt ist. — Die Atrio-Ventrikular- und die Aorten-Oeffnung liegen hinter einander, oral die letztere, aboral die erstere.

Arterien.*)

A. Lungenarterie (Fig. 135 k).

Die Lungenarterie entspringt aus dem Conus arteriosus der rechten Kammer und bedeckt an ihrem Ursprunge zum grössten Teile die Aorta von links; dann wendet sie sich im flachen Bogen derart dorsal und aboral, dass sie die Aorta adsc. (h) bis zu einem gewissen Grade kreuzt und an den ventro-aboralen Rand des Aortenbogens und an die ventrale Fläche der Trachea gelangt, woselbst sie sich im 5. Intercostalraume in 2 Aeste spaltet, die in die Lungen eintreten und sich entsprechend der Lappung der Lunge in die Hauptäste teilen, die sich in diesen mit den Bronchien verästeln; kurz vor der Teilung geht von der dorsalen Wand der Lungenarterie das **Ligamentum Botalli** (i) zur Aorta; dasselbe stellt zur Zeit der Geburt den offenen Botalli'schen Gang dar. Am 9. Tage nach der Geburt war nur noch ein ganz feiner Kanal, am 20. Tage war kein Lumen mehr nachzuweisen.

B. Aorta.

Die Aorta (Fig. 136 a) entspringt aus dem linken Herzventrikel (zwischen der 4. und 5. Rippe), geht zunächst etwas oral (Aorta adscendens) und dann dorsal zur Wirbelsäule, biegt dabei bald, den Arcus aortae bildend, caudal um und wird zur Aorta descendens. Diese läuft als Aorta thoracica (a') an der hämalen Seite der Wirbelsäule, etwas links liegend, zum Aortenschlitze des Zwerchfelles, tritt durch diesen hindurch und wird zur Aorta abdominalis.

*) Das Lageverhältnis der Arterien zu den Venen ist vielfach nicht besonders erwähnt worden, weil sich dasselbe aus den Zeichnungen und allgemeinen Regeln von selbst ergiebt. Die Anastomosen der einzelnen Arterien unter einander sind in einer Arbeit von Baum: Die Arterienanastomosen des Hundes und ihre Bedeutung für den tierischen Organismus. Deutsche Zschrft. für Tiermed. und vergl. Path. Bd. XIV. S. 273 in einer besonderen Tabelle zusammengestellt. Dieselbe Arbeit behandelt ausserdem gewisse feinere Verhältnisse der Anastomosenbildung u. s. w.

I. Aorta adscendens (Fig. 136 a).

Sie liegt noch in der Höhle des Pericardiums, links vom rechten Herzohre und rechts von der Pulmonalarterie, und beginnt mit dem schwach angedeuteten Bulbus aortae (Valsalva'sche Taschen). Sie giebt unmittelbar nach ihrem Ursprunge die Aa. coronariae cordis ab.

a) **A. coronaria c. dextra.** Sie ist bedeutend schwächer, als die linke Coronararterie und tritt zwischen dem Anfange der Pulmonalarterie und dem rechten Atrium, bedeckt vom rechten Herzohre, hervor, geht in dem Sulc. circularis um die rechte Herzhälfte und anastomosiert mit der A. coron. sinistra; sie gelangt dann als Ram. descendens in den rechten Sulcus longitud. und läuft in diesem bis nahe zur Herzspitze. Sie versorgt die Wand der rechten Herzkammer und zum Teil die des rechten Vorhofes.

b) **A. coronaria c. sinistra.** Sie ist mindestens doppelt so stark als die vorige, liegt zwischen A. pulmon. und linkem Herzohre und tritt sofort links in die Kranzfurche und teilt sich, noch bedeckt vom Herzohre, in den Ram. descendens und den Ram. circumflexus. Der Ram. descendens (Fig. 136 z) liegt in der linken Längsfurche, versorgt die Wand der linken Kammer (5) und giebt an die der rechten Kammer (4) Zweige, welche mit denen der A. coron. dextra anastomosieren. Der Ram. circumflexus (Fig. 136 z') verläuft in dem Sulc. coronarius um das linke Herz und anastomosiert mit seinem Ende mit der A. coron. dextra. Er giebt Zweige an die Wand der linken Kammer und Vorkammer.

Zuweilen entspringen beide Coronararterien mit einem gemeinsamen Stamme.

II. Arcus Aortae (Fig. 136).

Der eigentliche Aortenbogen (a) liegt anfangs links neben, später dorsal von dem Schlunde (1) und der Trachea (2), resp. der Teilungsstelle der letzteren. An ihm verlaufen Zweige vom N. vagus, sympathicus und phrenicus; ausserdem schlägt sich an der linken Seite der N. recurrens um ihn herum (s. Fig. 185 f). Der Anfang des Bogens (Aorta adscendens) ist zunächst (je nach der Grösse des Hundes 1—3 cm weit) noch vom Pericard umhüllt.

Aus der Konvexität des Aortenbogens entspringen die für den Kopf und die Brustextremität bestimmten Stämme: die Arteria anonyma (b) und subclavia sinistra (d). Die erstere stellt den gemeinsamen Stamm der Aa. carotides communes und der

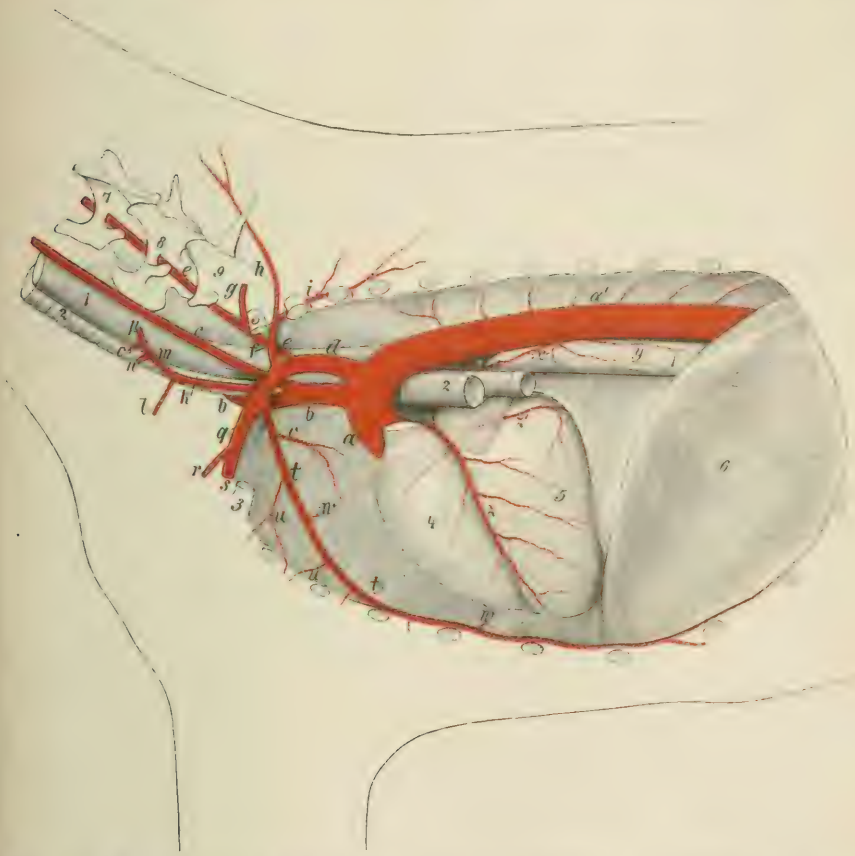

Fig. 136. Brusthöhle mit ihren arteriellen Gefässen (von links gesehen). a Aorta adscendens, a′ Aorta descendens, b A. anonyma, c A. carotis communis sinistra, d A. subclavia sinistra, e A. vertebralis, f Truncus costocervicalis, g A. cervicalis transversa, h A. cervicalis profunda, i A. intercostalis suprema, k Truncus omo-cervicalis, l A. cervicalis adscendens, m A. transversa scapulae, n A. scapularis medialis, o A. acromialis, p A. cervicalis superficialis, q Endstamm der A. subclavia, r A. mammaria externa, s A. axillaris, t A. mammaria interna, t′ A. musculo-phrenica, t″ A. epigastrica sup., u Rami sternales, v A. bronchialis ant., w Aa. mediastinales anteriores, x Aa. bronchiales posteriores, y Aa. oesophageae, z Ramus descendens und z′ Ramus circumflex. der A. coronaria sinistra. 1 Oesophagus, 2 Trachea, 3 Erste Rippe (abgesägt), 4 Rechte und 5 Linke Herzkammer, 6 Zwerchfell, 7, 8 und 9 Die drei letzten Halswirbel.

A. subclavia dextra dar. Oft entspringt aus ihr auch noch die A. thyreoidea inf. Nach Abgabe der Aa. carotides comm. und der A. thyreoidea inf. heisst sie A. subclavia dextra. Die beiden Subclavien (resp. auch die Anonyma) liegen von der Aorta bis zur ersten Rippe an der (linken resp. rechten) Seite des Schlundes (1) und der Trachea (2); jede Subclavia schlägt sich um die Rippe ihrer Seite (am Uebergange der Rippe in den Knorpel) um, tritt an die mediale Seite des Schultergelenkes und nimmt den Namen A. axillaris an.

Aus jeder A. subclavia entspringen:

1. A. vertebralis (e), 2. A. costo-cervicalis (f), 3. A. mammaria interna (t), 4. A. omo-cervicalis (k), 5. A. mammaria externa (r), 6. A. axillaris (s). Von diesen verlaufen oral und dorsal die A. vertebr., costo-cervical. und zum Teil die A. omo-cervic., lateral: Die A. omo-cervic. und mammar. ext. und ventral: Die A. axill. und mamm. int.

Verzweigung der A. carotis communis.

Die A. carotis communis tritt gleich nach ihrem Ursprunge links (Fig. 136 c) an den Schlund, rechts (Fig. 155 i) an die Trachea, läuft schräg dorsal und dann rein kopfwärts, wobei sie rechts am dorso-lateralen Rande der Trachea, links am linken Schlundrande oder zwischen diesem und der Trachea und wirbelwärts am M. rectus capitis anticus major liegt. Sie wird vom N. vagus und sympathicus und zum Teil von der V. jugularis interna (Fig. 137 x) begleitet. An ihrem Ursprunge giebt sie meist die A. thyreoidea inf. ab. Am Schlundkopfe, an dessen dorso-lateralem Rande sie liegt, entspringen aus der ventralen Wand die A. thyreoidea superior (Fig. 137 b), dann aus der dorsalen Wand die A. carotis interna (Fig. 137 g) und die A. occipitalis (Fig. 137 h), weiter kopfwärts ventral die A. laryngea superior (Fig. 137 f). Nun nimmt sie den Namen A. carotis externa (Fig. 137 i) an.

Ueber die laterale Fläche der Carotis verlaufen am Halse die Rami ventrales des 5., 6., 7. und 8. Halsnerven; die Carotis ist ausserdem bedeckt brustwärts von dem Sterno-thyreoideus und Sterno-mastoideus, kopfwärts von der Pars mastoidea und cervicalis des Sterno-cleido-mastoideus; letztere trennen sie von der oberflächlich verlaufenden V. jugularis externa (Fig. 65 6).

a) **A. thyreoidea inferior** (Fig. 137 w). Es ist dies eine wenig starke Arterie, die jederseits aus der Carotis, direkt an derem Ursprunge, oder aus der Arteria anonyma resp. subclavia sinistra

entspringt und sofort an die Seitenwand der Luftröhre tritt; an derselben teilt sie sich und läuft mit einem kleineren Zweige caudal und anastomosiert mit den Aa. oesophageae; mit dem grösseren Zweige aber geht sie an der Seite der Trachea kopfwärts; auf dem Wege giebt sie ununterbrochen kleinere Zweige an die Trachea, den Schlund, den N. vagus und sympathicus ab, welche mit denen der anderen Seite oft anastomosieren: die einzelnen Zweige dringen bis in die Schleimhaut der Luft- und Speiseröhre ein. Nahe der Gland. thyreoid. (11) anastomosiert der Hauptstamm mit dem starken, aus der Schilddrüse austretenden Endstamme der A. thyreoidea superior.

b) **A. thyreoidea superior** (Fig. 137 b). Sie stellt ein ziemlich starkes Gefäss dar, welches aus der ventralen Wand der Carotis communis (a) entspringt und dann im Bogen, seltener gerade, an der Seitenwand des Schlundkopfes zum Kopfende der Schilddrüse (11) verläuft. Sie giebt ausser kleinen Rami thyreoidei ab:

1. Die **A. pharyngea adscendens** (c). Dieselbe ist nur schwach; sie entspringt nahe dem Ursprunge der A. thyreoidea sup. und spaltet sich an der Seitenwand des Schlundkopfes bald in mehrere Aeste; einige der letzteren gehen etwas ventral und zwischen Ring- und Schildknorpel hindurch an die Innenfläche des Schildknorpels, verzweigen sich in den dort gelegenen Muskeln und in der Kehlkopfsschleimhaut und anastomosieren dabei sowohl mit Endzweigen der A. laryngea sup., als auch der A. crico-thyreoidea. Die übrigen Aeste der A. pharyngea adscendens dringen in die Schlundkopfmuskeln ein und anastomosieren daselbst mit Zweigen der A. laryngea superior und mit dem Ram. cervicalis infer. der A. occipitalis.
2. Die **A. crico-thyreoidea** (e). Sie geht zwischen Trachea (10) und Sterno-thyreoideus (9) hindurch, wobei sie dem letzteren, dem Crico-thyreoideus und dem Sterno-hyoideus Zweige giebt, wendet sich an den ventralen Rand des Hyo-thyreoideus (5) und geht an diesem, resp. an der lateralen Fläche des Schildknorpels entlang, um schliesslich in den Sterno-hyoideus einzudringen, sich in demselben zu verteilen und mit der der anderen Seite und mit Zweigen des Ramus hyoideus der A. lingualis zu anastomosieren.

Da, wo dieser Endast der A. crico-thyreoidea, der dem Ram. hyoid. hom. entsprechen dürfte, über den Ring-Schildmuskel geht, giebt derselbe ausserdem kleinere Zweige ab, die zwischen beiden Knorpeln in

den Kehlkopf eintreten und sich zum Teil in der Schleimhaut, zum Teil in den Muskeln verbreiten und dabei mit Zweigen der A. pharyngea adscendens und mit der A. laryngea superior anastomosieren. Ein anderer Zweig dringt in den M. hyo-thyreoideus ein und anastomosiert in demselben mit Zweigen der A. laryngea superior (f).

5. Starke **Rami glandulares** (d) als Endäste des Stammes. Dieselben dringen in die Drüse ein, verzweigen sich dort und verlassen

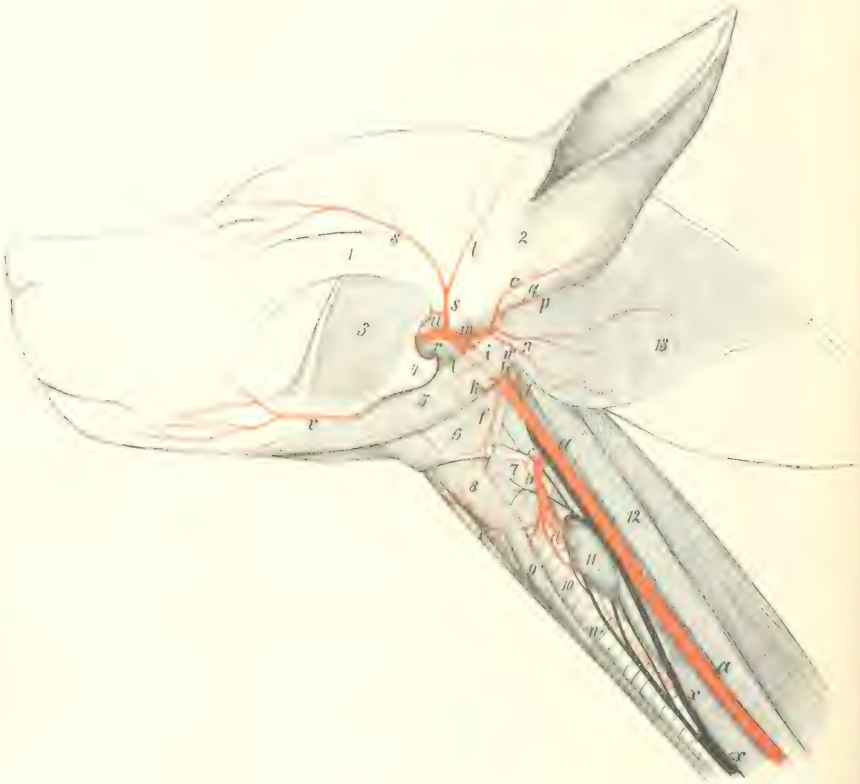

Fig. 137. Verzweigung der A. carotis communis. a A. carotis communis, b A. thyreoidea sup., c A. pharyngea adscendens, d Rami glandulares der A. thyreoid. sup., e A. crico-thyreoidea, f A. laryngea sup., g A. carotis interna, h A. occipitalis, i A. carotis externa, k A. lingualis, l A. maxillaris externa, m A. auricularis post., n Rami mastoidei derselben und n' Zweig für die Gland. submaxillaris, o Ramus auricularis posterior, p Ramus occipitalis, q Ramus auricular. ant. der A. auricularis post., r A. maxillar. interna, s A. temporalis superfic., t A. auricularis ant., u Ramus masseterieus, v A. facialis, w A. thyreoidea inf., x V. jugularis interna mit ihren Aesten. 1 Jochbogen, 2 Ohrmuschel, 3 M. masseter (tiefste Schicht), 4 Proc. opercularis der Mandibula, 5 M. biventer, 6 M. constrictor pharyng. medius, 7 M. constrictor pharyng. inf., 8 M. hyo-thyreoideus, 9 M. sterno-thyreoid., 10 Trachea, 11 Gland. thyreoidea, 12 M. rectus capitis antic. major, 13 M. sterno-cleido-mastoideus.

dieselbe zum Teil wieder am aboralen Ende; ein stärkerer Zweig von den letzteren läuft an der Seitenwand der Trachea herab, giebt Zweige an diese und an den Schlund und anastomosiert mit der A. thyreoidea inf. (w). Die übrigen Zweige des Endstammes der A. thyreoidea superior verzweigen sich im Sterno-hyoideus und Sterno-thyreoideus und anastomosieren dabei mit der A. cervicalis adscendens.

c) **A. laryngea superior** (Fig. 137 f). Sie entspringt als ein wenig starkes Gefäss aus der ventralen Wand der Carotis comm. (a) da, wo diese an die mediale Fläche des M. biventer (5) tritt, und teilt sich bald in einen in der Schlundkopfmuskulatur aufsteigenden und einen absteigenden Ast. Letzterer (Ramus descendens s. ventralis) läuft nach dem Zungenbein-Schildknorpelgelenke, wobei er kleinere Zweige an die Mm. constrictores pharyng. (6 u. 7) und den M. hyo-thyreoideus (8) abgiebt, welche mit der A. pharyngea adscend. (c) und crico-thyreoidea (e) anastomosieren. Der Hauptstamm tritt über das Zungenbein-Schildknorpelgelenk hinweg an die mediale Fläche des Schildknorpels und verbreitet sich in den dort gelegenen Muskeln, in der Kehlkopfsschleimhaut, im Perichondrium der einzelnen Knorpel, besonders auch auf der Kehlkopfsfläche des Kehldeckels, und anastomosiert mit der A. crico-thyreoidea und pharyngea adscendens. Ein Zweig geht am Gabelaste vom Zungenbeine nach dem Zungenbeinkörper, verzweigt sich im M. hyo-pharyngeus und anastomosiert mit Zweigen der A. lingualis und mit den Endzweigen der A. crico-thyreoidea im M. sterno-hyoideus. Der aufsteigende Ast (Ramus adscendens s. dorsalis) entspringt ev. auch gesondert aus der Carotis, anastomosiert mit Zweigen des Ramus cervicalis inf. der A. occipitalis, oral mit Rami musculares der A. lingualis und dringt mit seinem Endstamme in den M. rectus capitis antic. major ein.

2. A. carotis interna (s. cerebralis: Innere Kopfarterie) (Fig. 137 g).

Die A. carotis interna ist beim Hunde nur schwach und höchstens von gleicher Stärke wie die A. occipitalis. Sie entspringt ein wenig aboral von der A. occipitalis, bildet eine divertikelartige Erweiterung, kreuzt die mediale Fläche der A. occipitalis (h) und geht über die laterale Fläche der Mm. recti capitis antici hinweg nach dem Basalteile des Os occipitale und dringt in das

Foramen lacerum und in den Canalis caroticus ein. Sie geht in letzterem*) bis nahe ans Foramen caroticum, biegt dann medial um und tritt in die Schädelhöhle ein; in derselben verläuft sie im Sulcus caroticus und giebt, ehe sie die Dura mater durchbohrt, 1 bis 2 kleinere Zweige ab, die in der Schädelhöhle mit der A. meningea media anastomosieren; einer von ihnen (A. ophthalmica interna nach Bellarminow) verlässt durch die Fissura orbitalis die Schädelhöhle und anastomosiert mit der A. ophthalmica. Nach Abgabe dieser Zweige teilt sich die A. carotis int. in 2 Aeste.

a) **Ramus anterior.** Dieser verläuft im Bogen schräg oral und medial und giebt ab:

1. Die **A. cerebri media** (A. fossae Sylvii). Sie verläuft in der Fossa Sylvii am nasalen Rande des Uncus zur lateralen Hemisphärenfläche und tritt zum Teil in die Fissura Sylvii, zum Teil in die Fiss. präsylvia ein. Sie giebt zahlreiche Zweige an die laterale Hemisphärenfläche ab, die zum Teil bis zum medialen Hemisphärenrande aufsteigen. Sie verzweigen sich zum Teil aussen, zum Teil dringen sie in das Innere ein. Ein Zweig, die A. chorioidea anterior, geht zu den Plexus chorioidei laterales.
2. Die **A. cerebri anterior.** Sie verläuft medial und nasal, kreuzt den N. opticus, gelangt an den oralen Teil des Chiasma und verbindet sich durch einen Querast, Ramus communicans anterior, mit der der anderen Seite. Vorher geht jederseits ein kleiner Zweig an die Gehirnsichel, A. meningea anterior. Die A. cerebri ant. geht an den Balken, den Lob. olfact. und einen Teil des Stirnhirnes. Ihr Hauptast tritt an die mediale Seite der Hemisphäre, verläuft dorsal, biegt sich um das Genu corporis callosi und begleitet den Balken (A. corporis callosi). Von ihr geht in der Regel ein Hauptast gegen die Fiss. cruciata, ein anderer zur Fiss. ansata. Beide Zweige gelangen auf die dorsale Hemisphärenfläche und verzweigen sich dort. — An ihrem Anfange giebt die A. corp. callosi die A. ethmoidalis ant. ab, die an dem Tract. und Bulb. olfac-

*) Unter Canalis caroticus (Kopfpulsaderkanal) ist derjenige Kanal zu verstehen, der oral mit dem Foramen caroticum beginnt und zwischen der Pars basilaris ossis occipitis und der Bulla ossea oss. temp. (doch scheinbar zu letzterer gehörig) caudal geht, um gemeinschaftlich mit dem Foramen lacerum nach aussen zu münden; gleichzeitig mündet dieser Kanal durch eine Oeffnung in die Schädelhöhle.

torius nasal geht, diesen Teilen Zweige giebt und durch die Lamina cribrosa in die Nasenhöhle eintritt, woselbst sie mit der A. ethmoid. post. und spheno-palat. anastomosiert.

b) **Ramus posterior.** Er verläuft im Bogen aboral und verbindet sich als Ramus communicans post. mit dem entspr. Aste der A. occipitalis (resp. der A. basilaris cerebri; s. diese). Da oral die Rami communicantes sich mit einander verbinden, so ist hiermit der **Circulus Willisii** gebildet. Von ihm aus gehen kleine Zweige nach innen, die unter einander anastomosieren, ohne dass aber eine Rete mirabile zu stande kommt.

An der Verbindungsstelle der Occipitalis mit dem Ram. commun. post. entspringt die **A. cerebri posterior**, welche um die laterale Seite der Grosshirnschenkel herum, am Schläfenlappen entlang läuft und an die Eminentia quadrigemina und zum Teil auch an die Thalami optici herantritt. — Ein oder mehrere Aeste (A. chorioid. post.) gehen an die Plex. chorioid. — Ein stärkerer Ast der A. cerebri post. läuft an den Sehhügeln aboral, tritt am Splenium corp. call. an die mediale Hemisphärenfläche, sendet einen Zweig in den Sulcus corp. call., tritt in die Fiss. splenialis und mit Zweigen in die Fiss. postsplenialis und gelangt zur dorsalen Hemisphärenfläche.

23. **A. occipitalis** (Hinterhauptsarterie) (Fig. 137 h).

Die A. occipitalis ist verhältnismässig schwach und von fast gleicher Stärke wie die A. carotis interna. Sie entspringt aus der A. carotis communis (a), ein wenig aboral vom M. biventer (5), dicht neben der Carotis interna (g), doch oral von derselben. Sie kreuzt deren laterale Fläche und verläuft auf den Mm. recti capitis antici nahe deren Anheftung quer gegen das Occiput, wendet resp. schlägt sich um den Proc. styloideus desselben und geht, bedeckt von den Mm. recti capitis postici, über die laterale Fläche desselben und gelangt an die Aussenfläche der Pars mastoid. oss. tempor.; an derselben läuft sie (in einer eigenen Gefässrinne) und weiterhin in dem Sulcus zwischen Linea nuchalis sup. et inf. oss. occipit. dorsal, um sich schliesslich in den Mm. recti capitis postici und den Mm. obliqui capitis, dem M. occipitalis und im M. retrahens auris zu verzweigen und mit der A. auricul. post. und der A. temporalis superficialis zu anastomosieren. — Auf dem genannten Wege giebt sie folgende Aeste ab:

a) Zahlreiche **Rami musculares**: für den M. biventer, den

M. stylo-hyoideus (dorsale Portion) und die Mm. recti capitis postici und obliqui capitis; sie anastomosieren mit Zweigen der A. auricularis posterior und der A. vertebralis.

b) Drei **Rami cervicales.** Der Ramus cervicalis inferior entspringt aus der A. occipitalis nahe derem Ursprunge und ist verhältnismässig stark. Er verläuft am ventro-medialen Rande des M. rect. capit. ant. major und giebt ihm Zweige, die mit dem Ramus cervicalis medius anastomosieren. Ein Zweig dringt in die Schlundkopfschnürer und anastomosiert mit der A. laryngea sup. und pharyngea adscendens. Die Endzweige des Ramus cervicalis inferior verbreiten sich in den Mm. recti capitis antici und im Endteile des Longus colli, wobei sie mit Zweigen der A. vertebralis anastomosieren. Kleine Zweige versorgen die Gelenkkapsel zwischen Occiput und Atlas, den Atlas und den Epistropheus. — Der Ramus cervicalis medius entspringt kurz vor der Umschlagsstelle der A. occipitalis, schlägt sich um den Proc. styloideus ossis occipitis und läuft in fast gleicher Richtung wie der Ramus cervicalis inferior zwischen M. rectus capitis anticus minor und lateralis, giebt an diese Muskeln und den Longus capitis Zweige und anastomosiert mit dem Ramus cervicalis inferior und mit Zweigen der A. vertebralis. Kleine Zweige gehen auch an das Atlanto-Occipitalgelenk. — Der Ramus cervicalis superior entspringt neben dem vorigen und geht über die Seitenfläche des Atlanto-Occipitalgelenkes hinweg caudal und ventral und giebt dabei kleinere Zweige an die Kopfbeuger. Am halbkreisförmigen Ausschnitte des Flügels des Atlas teilt er sich in einen ventralen und einen dorsalen Ast. Der erstere giebt noch Zweige an die Mm. recti capitis antici und läuft an der ventralen Fläche des Flügels entlang, anastomosiert mit dem Endstamme der A. vertebralis und schickt durch den Seitenkanal der Flügelgrube einen Verbindungszweig zur A. spinalis anterior (s. auch A. vertebralis). Der dorsale Ast geht durch den halbkreisförmigen Ausschnitt des Atlas auf dessen spinale Fläche, verzweigt sich in den hier gelegenen Muskeln und anastomosiert mit Zweigen der A. vertebralis. Ein Zweig von ihm (die A. cerebro-spinalis) tritt durch das Foramen obliquum in den Wirbelkanal, durchbohrt die harte Hirnhaut, welche Zweige erhält, und mündet in eine Gefässinsel ein, aus deren aboralem Winkel die A. spinalis anterior, aus deren oralem die A. basilaris cerebri entspringt.

c) Die **A. condyloidea.** Dieselbe entspringt dicht neben dem

Ramus cervicalis superior (oder aus einem gemeinschaftlichen Stamme mit demselben) und wendet sich dann direkt nach dem Foramen condyloideum anterius. Sie teilt sich dabei in mehrere (gewöhnlich 3) Aeste, von denen der eine in den Kopfbeugern sich verzweigt, der andere durch das Foramen lacerum direkt in die Schädelhöhle eintritt, während der dritte endlich den N. hypoglossus begleitend durch das Foramen condyloideum in den Canalis condyloideus und damit in die Schädelhöhle geht und sich in der harten Hirnhaut verbreitet.

d) Die **A. meningea postica** (superior) geht aus der A. occipitalis an der Grenze zwischen Pars mastoidea oss. temp. und Occiput ab, dringt durch das daselbst befindliche Loch (Fig. 22 11) in die Schädelhöhle ein und verzweigt sich in der Dura mater und im Tentorium cerebri.

e) **A. basilaris cerebri.** Dieselbe entspringt oral aus der meist in Form eines Gefässkranzes stattfindenden Vereinigung der beiderseitigen Aa. cerebro-spinales und des zwischen 2. und 3. Halswirbel eintretenden, von der A. vertebralis stammenden, starken Ramus spinalis cervicis; aus dem aboralen Winkel des Gefässkranzes entspringt die A. spinalis ant. (s. unten). Die A. basilaris cerebri geht von der Stelle ihrer Entstehung an der Basalfläche der Medulla oblong. und der Brücke in der Medianfurche oral und spaltet sich dann in einen rechten und einen linken Ast, die sich mit dem Ram. post. der A. carot. int. ihrer Seite verbinden und so als Rami communicantes post. den Circulus Willisii schliessen helfen. Aus der Basilar-Arterie entspringen:

1. **Rami pro medulla oblongata.** Sie verlaufen lateral und verzweigen sich in der Medulla oblong.
2. **A. cerebelli inferior posterior.** Sie geht ungefähr zur aboralen Hälfte des Cerebellum und ist in den meisten Fällen doppelt vorhanden.
3. **A. cerebelli anterior inferior et superior.** Es sind meist zwei Zweige, die für den vom Grosshirne bedeckten Teil des Kleinhirnes bestimmt sind. Sie entspringen oral von der Brücke, gehen um die Grosshirnschenkel lateral herum und wenden sich dann caudal zum Kleinhirne.
4. **A. auditiva interna.** Sie verläuft mit dem Nervus acusticus und entspringt zuweilen aus der A. cerebelli posterior.
5. Die **A. meningea superior s. postica** kommt in der Regel von der A. occipitalis direkt (s. oben).

6. **A. spinalis anterior.** Sie verläuft in dem Sulcus longitudinalis ant. caudal bis zum Ende des Rückenmarkes, wobei sie fortwährend kleine Zweige an das letztere abgiebt. Auf dem Wege erhält sie zwischen je 2 Wirbeln Verstärkungs- und Verbindungszweige von der A. vertebralis, den Aa. intercostales, lumbales und sacrales.

C. A. carotis externa.

Die A. carotis ext. (Fig. 137 i) tritt als Fortsetzung der Carotis communis (a) zwischen dem M. biventer (5) und dem M. hyo-pharyngeus (6) hindurch, wobei sie zwischen Gabelast und mittlerem Zungenbeinaste die A. lingualis (k und Fig. 139 d) abgiebt. Nachdem am dorso-lateralen Rande des dorsalen Zungenbeinastes die A. maxillaris externa (l und Fig. 139 e) aus ihr entsprungen ist, nimmt sie den Namen A. maxillaris interna (r und Fig. 139 h) an.

a) **A. lingualis** (Fig. 139 d). Sie entspringt aus der Carotis externa (a), verläuft, vom N. hypoglossus und glosso-pharyngeus begleitet, am ventro-medialen Rande des M. biventer und am ventralen Rande des M. stylo-glossus auf dem Hyo-pharyngeus (6) oral über die laterale Fläche resp. den lateralen Rand des mittleren Zungenbeinastes, überschreitet die mediale Fläche des M. hyo-glossus (3), tritt dann zwischen ihn und den Genio-glossus ein und geht an der lateralen Seite des letzteren bis zur Zungenspitze. Man bezeichnet diesen letzten Abschnitt beim Menschen als A. ranina s. profunda linguae.

Sie giebt ab:

1. **Rami musculares** für die Zungenmuskeln und Aeste für die Zungenschleimhaut. Unter ihnen fällt α) ein Ast auf, der an den M. biventer geht und mit einem Aste von der A. carot. ext. und einem Zweige der A. maxill. ext., welche beide in den Muskel eindringen, anastomosiert, β) 2 Aeste, die man als Aa. palatinae adscendentes bezeichnen kann. Sie gehen zum Zungengrunde, zu den Muskeln und der Schleimhaut des Gaumensegels und des Schlundkopfes, dem Meyer'schen Organe und den Arcus veli pal. Sie anastomosieren mit der A. veli palat. und der A. tempor. profunda.
2. Den **Ramus hyoideus.** Derselbe entspringt da, wo die A. lingualis über die laterale Fläche des mittleren Zungenbeinastes hinweggeht. Er schlägt sich um diesen Ast herum auf die mediale Fläche des M. hyo-glossus und verläuft gegen die Zungenspitze.

Er giebt dem M. hyo-, mylo- und styloglossus und dem M. kerato- und sterno-hyoid. Zweige, die zum Teil mit der A. crico-thyreoidea und laryngea sup. anastomosieren. Weiterhin verzweigt er sich im M. genio-glossus und genio-hyoideus und im M. lingualis; seine Zweige anastomosieren mit solchen der anderen Seite. Ein besonders starker Zweig ist der Ram. medianus linguae. Er entspringt aus dem Ram. hyoideus und geht zwischen den beiden Genio-hyoidei spitzenwärts. Er giebt diesen Muskeln, dem Genio-glossus und Mylo-hyoideus Zweige und anastomosiert mit der A. maxill. externa.

3. **Zweige** für den M. lingualis, die Zungenschleimhaut, die Lyssa u. s. w. und Anastomosenzweige für die Arterie der anderen Seite.

b) **A. maxillaris externa (lateralis)** (Fig. 139 e). Am dorso-lateralen Rande des Cornu sup. oss. hyoidei giebt die A. carot. externa (a) die A. maxill. externa ab und nimmt selbst den Namen A. maxill. int. an. Das erstere Gefäss, welches bedeutend schwächer als die A. lingu. ist, tritt zunächst an den dorso-medialen Rand des M. biventer (Fig. 137 $_5$) und an die mediale Fläche des M. pterygoideus ($_7$), resp. seiner Vereinigung mit dem M. masseter, und verläuft gegen den oralen Rand des letzteren Muskels. Ehe sie diesen erreicht, teilt sie sich in die A. sublingualis (g) und die A. facialis (f). Sie giebt ab:

1. Einen starken **Ramus glandularis** für die Gland. sublingu. und submaxill.
2. **Rami musculares** für den M. stylo-glossus, biventer und pterygoideus, Zweige an die Zungenschleimhaut und zu Anastomosen mit der A. lingualis.
3. **A. sublingualis** (g). Sie verläuft am dorsalen Rande des M. biventer und dann zwischen M. mylo-hyoideus ($_2$) und Mandibula bis zum Kinnwinkel. Hier heisst sie A. submentalis und giebt Zweige an das Periost, an die Schleimhaut daselbst und an die Haut am Kinne und anastomosiert mit der A. alveol. inf. und der A. labialis inf. Vorher giebt sie Zweige an den M. biventer, mylo-hyoideus und genio-hyoideus, welche unter einander und mit Aesten der A. lingualis anastomosieren.
4. **A. facialis** (Fig. 138 $_1$). Sie tritt zwischen Mandibularrand und Biventer (f) und geht dann zwischen letzterem und dem M. masseter (g) aus dem Kehlgange, woselbst sie Zweige an die Lymph-

drüsen giebt, ins Gesicht. Hier steigt sie am oralen Rande oder an der lateralen Fläche des M. masseter gegen den Nasenrücken und endet als A. labialis sup. (4). Sie und ihre Aeste sind wesentlich vom Gesichtshautmuskel bedeckt und liegen auf den Backenmuskeln (o). Sie giebt ab:

α) Die A. labialis inferior s. coronaria labii inf. (2). Sie geht auf den Backendrüsen und den Backenmuskeln (o), bedeckt vom M. risor. Santorini, gegen die Unterlippe. Sie verzweigt sich in den gen. Teilen, in der Haut und dem Perioste und anastomosiert mit der A. angularis oris, coron. lab. sup., alveolaris inferior und submentalis.

β) Die A. angularis oris (3). Sie verläuft parallel mit der vorigen zum Mundwinkel hin und versorgt die Backenmuskeln, die Schleim-

Fig. 138. Oberflächliche Arterien und Venen des Kopfes. 1 A. facialis, 2 A. labialis inf., 3 A. anguli oris, 4 A. labialis sup., 5 A. infraorbitalis (lateralis nasi), 6 A. dorsalis nasi, 7 A. temporalis superficialis, 8 Ramus masseteric. derselben, 9 A. auricular. anter., 10 A. zygomatico-orbitalis, 11 V. zygomatico-orbital., 12 V. auricular. anter., 13 V. temporal. superfic., 14 u. 16 V. maxillar. interna, 15 V. auricular. magna, 17 V. jugular. externa, 18 V. maxillar. externa, 19 V. facialis, 20 V. labialis inf., 21 V. buccinatoria, 22 V. facialis profunda, 23 V. facialis superficialis, 24 V. labial. sup., 25 V. angul. oculi, 26 V. dorsal. nasi. a Ohrmuschel, b Parotis, c Submaxillaris, d Oberflächliche Kehlgangslymphdrüsen, e M. mylo-hyoid., f M. biventer., g M. masseter., h M. zygomatic., i M. scutular., k M. temporal., l M. orbicul. oculi, m Arcus zygomatic., n M. risorius Santorini, o M. buccalis.

haut, die Mundwinkel und die Oberlippe. Sie anastomosiert mit der vorhergehenden und folgenden Arterie und mit der A. infraorbitalis.

γ) Die A. labialis superior s. coronaria lab. sup. (4). Sie biegt als Fortsetzung der A. facialis, nachdem die letztere noch kleine Zweige zum Kaumuskel und zum unteren Augenlide abgegeben hat, über den Proc. alveol. oss. maxill. sup. oralwärts um, wobei sie zum Teil vom M. zygomat. (h) bedeckt ist. Sie verläuft parallel mit der vorigen nach der Oberlippe und Nase und verzweigt sich in dem Jochmuskel, den Backenmuskeln, der Haut und Schleimhaut der Backen und in der Oberlippe. Diese Zweige anastomosieren mit der A. angul. oris und infraorbitalis. Die Unteraugenlid- und Kaumuskelzweige anastomosieren mit der A. transversa faciei.

c) **A. maxillaris interna (medialis)** (Fig. 139 h). Nachdem die A. carotis externa die A. maxillar. lateralis abgegeben hat, nimmt sie den Namen A. maxillaris int. an. Dieselbe steigt an der medialen Fläche des M. biventer und der lateralen Fläche des Cornu sup. oss. hyoid. und des M. stylo-glossus resp. der Bulla ossea noch etwas dorso-oral, wendet sich dann im Bogen (fast rechtwinklig) über die Bulla ossea gegen das Kiefergelenk, geht über die ventrale Fläche des Proc. postglenoidalis oss. temp. resp. des Proc. artic. der Mandibula hinweg, steigt am oralen Rande des Proc. articularis dorso-medial und dringt in den Canalis pterygoideus ein. Sie geht neben dem Ram. maxill. sup. nervi V durch denselben hindurch, gelangt dann an die laterale Fläche des Ursprungsteiles des M. pterygoideus (7) und verläuft über die laterale Fläche des letzteren zur Oeffnung des Canalis infraorbitalis und teilt sich dort in die A. infraorbitalis (u) und den Truncus spheno-palato-nasalis (v).

Bis zum Foramen pterygoideum giebt die Arterie ab: 1. Die A. auricularis posterior (i und Fig. 137 m), 2. die A. temporalis superficialis (k und Fig. 137 s), 3. die A. alveolaris inferior (l), 4. die A. temporalis profunda posterior (m), 5. Rami pterygoidei (Muskeläste für den M. pterygoideus), 6. die A. meningea media, 7. einen feinen Zweig, der die Chorda tympani begleitet. Vom Foramen pterygoideum bis zum Canalis infraorbitalis giebt die A. maxillaris int. ab: 1. Rami musculares für den M. temporalis und pterygoideus, 2. die A. ophthalmica (o), 3. die A. temporalis profunda media und anterior (m'), 4. die A. buccinatoria (n), 5. die A. veli palatini (t).

1. **A. auricularis magna s. posterior** (Fig. 137 m). Sie entspringt am dorsalen Rande des Cornu sup. oss. hyoid. und am dorso-

medialen Biventerrande (5), ehe die A. temporalis superficialis (s) abgeht, steigt am Biventer, bedeckt von der Parotis, gegen das Ohr (2) und giebt unter der Sehne des M. sterno-mastoideus einen oder zwei Rami mastoidei (n) ab, während sie selbst auf der aboralen Seite des Ohrmuschelgrundes dorsal verläuft, auf den nuchalen Teil des M. temporalis tritt und auf demselben medianwärts geht, um in ihm, dabei mit der A. tempor. profunda anastomosierend, zu enden. Sie selbst und ihre Hauptäste werden von dem N. auricularis posterior und dessen Aesten begleitet.

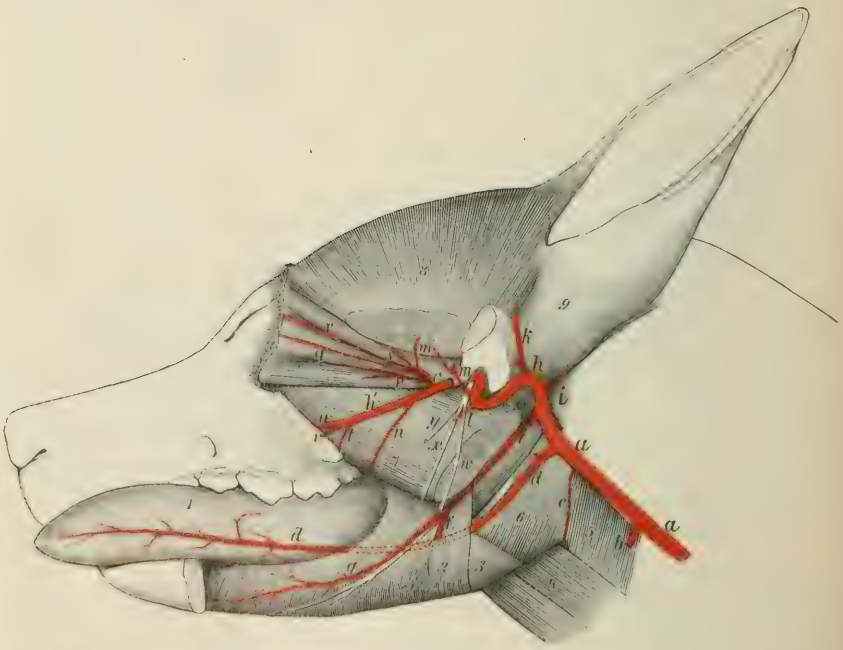

Fig. 139. Verzweigung der A. maxillaris interna. a A. carotis communis (resp. externa), b A. thyreoidea sup., c A. laryngea sup., d A. lingualis, e A. maxillaris externa, f A. facialis, g A. sublingualis, h A. maxillaris int., h′ deren Endstamm, i A. auricul. post., k A. temporalis superficialis, l A. alveolar. inf., m A. temp. prof. post., m′ A. temporalis profunda ant., n A. buccinatoria, o A. ophthalmica, p Ramus muscularis derselben, q A. lacrymalis, r A. frontalis, s A. ethmoidalis (post.), t A. veli palatini, u A. infraorbitalis, v Gemeinsamer Stamm der A. spheno-palatina und palatina descendens, w N. mylo-hyoideus, x N. lingualis, y N. alveolaris inf. 1 Zunge, 2 M. mylo-hyoideus, 3 M. basco-glossus, 4 M. hyo-thyreoideus, 5 M. constrictor pharyng. inferior, 6 M. constrictor pharyng. medius, 7 M. pterygoideus, 8 M. temporalis, 9 Grund der Ohrmuschel. — Der Jochbogen und die Gland. orbitalis sind entfernt.

Sie giebt ab:

α) einen (oder 2) Ramus mastoideus, der am M. sterno-cleido-mastoideus (13), in welchem er sich verzweigt, brustwärts verläuft und einen Zweig (n') an die Gland. submaxill. (A. gland. submax. sup.) und einen an die Kopfstrecker, der mit der A. vertebralis und occipitalis anastomosiert, abgiebt. Es gehen auch Zweige an den M. cucull. sup., den levator scap. dorsalis und an die Haut, die mit der A. profunda cervicis anastomosieren.

β) Die A. stylo-mastoidea. Ein feiner Zweig, der den M. stylohyoid. (dorsale Portion) versorgt und dann, den N. facialis begleitend, in das Foramen stylo-mastoideum eindringt.

γ) Einen (oder mehrere) Ramus auricularis posterior (o) mit der Verzweigung an der aboralen Muschelfläche, im M. retrahens auris, in der Parotis, in der Haut der Ohrmuschel und zum Teil des Halses, im Scutularis und Transversus auris. Einige Zweige (Rami perforantes) gehen auch an die innere Muschelfläche. Die Zweige anastomosieren unter einander und mit den Aa.: auric. ant., cervic. prof. und tempor. superfic.

δ) Ramus temporalis post. s. occipitalis (p). Er geht am aboralen Rande des Temporalis gegen die Mittellinie und endet in diesem Muskel.

ε) Ramus auricularis anterior (q). Er geht zwischen Muschel und M. temporalis zum M. attrahens, zum Rotator auris und zum Schildknorpel und verläuft median. Er verzweigt sich in diesen Teilen, im M. retrahens, scutularis, occipitalis, transversus auris und in der Ohrmuschel. Anastomosen mit der A. auric. ant., tempor. superfic. und dem Ramus auricul. post.

ζ) Zweige an das Periost und die Haut.

2. **A. temporalis superficialis** (Fig. 138 7). Sie entspringt aus der Konvexität des Bogens der A. maxill. interna (Fig. 137 r) und verläuft, anfangs von der Gland. parotis (b) bedeckt, über die laterale Fläche des Arcus zygomaticus scheitelwärts; dorsal vom Jochbogen biegt sie gegen das Auge um und verläuft als **A. zygomatico-orbitalis** (10), bedeckt von der starken Aponeurose des M. temporalis, neben der Vene parallel mit dem Jochbogen. In der Nähe des Lig. orbitale teilt sich die Arterie in einen dorso-medialen und einen ventro-lateralen Ast. Der erstere geht an das obere Augenlid und dessen Muskeln, an den Scutularis und als Ram. frontalis an die Haut und an die Muskeln auf der Stirne (dabei anastomosierend mit der A. lateralis und dorsalis nasi und labialis sup.); der ventrale Zweig verliert sich im unteren Augenlide. Die Arterie giebt ab:

α) Rami masseterici (8) für den M. masseter und die Haut. Sie anastomosieren unter einander und mit der A. maxillaris ext. und facialis.

β) A. transversa faciei, meist ein feiner Zweig eines Ram. masseterius, der am Jochmuskel entlang geht und mit der A. fac. anastomosiert. Er verzweigt sich im Jochmuskel und in der Haut.

γ) Rami glandulares und musculares für die Parotis, die Lymphdrüsen (Gland. auricularis), den M. scutularis, die Grundmuskeln des

Ohres und den M. attrahens. Dazu kommen Zweige für das Periost.

d) A. auricularis ant. (9); sie entspringt am ventralen Rande des Jochbogens und versorgt den medialen und oralen Teil der Ohrmuschel mit den dort gelegenen Muskeln. Sie anastomosiert mit der A. auricul. post.

e) Rami temporales (anstatt einer gesonderten A. temporalis media) für den M. temporalis, die mit der A. occipit. anastomosieren. Dazu kommen noch Zweige für Ohrmuskeln, die mit der A. auric. post. sich verbinden.

3. **A. alveolaris inferior** (Fig. 139 l). Dieselbe geht genau an der Stelle aus der A. maxillaris interna ab, wo dieselbe an der oralen Fläche des medialen Teiles des Proc. articularis mandibulae dorsal geht. Das Gefäss tritt, zwischen M. pterygoideus int. (7) und Mandibula gelegen, mit dem N. alveolaris inf. (y) durch das Foramen mandibulare posterius in den Unterkieferkanal und verläuft in demselben gegen die Ausgänge. Auf diesem Wege giebt sie fortwährend kleinere Zweige ab, welche in den Knochen eindringen und sich bis zu den Alveolen verfolgen lassen und die Alveolen und Zähne versorgen (Rami dentales). In der Höhe des 3. oder 4. Backenzahnes giebt die Arterie ausserdem einen stärkeren Ast ab, welcher gleichzeitig mit dem Hauptstamme durch die Foramina mentalia nach aussen tritt. Von nun an entsprechen beide Gefässe der A. mentalis h. Sie verbreiten sich in der Unterlippe, deren Muskeln und in der Schleimhaut resp. dem Zahnfleische und anastomosieren mit der A. labial. inf. und der A. submentalis. Der Hauptstamm geht in der Unterlippe bis zur Mitte, um hier mit dem der anderen Seite zu anastomosieren.

4. Die **Aa. temporales profundae** (Fig. 139 m und m'). Die A. temporalis prof. post. (m) ist die stärkste der 3 gleichnamigen Arterien und entspringt nach der A. alveol. inf. (l) aus der A. maxill. int.; sie geht an der medialen Fläche des Proc. coronoideus der Mandibula im M. temporalis dorsal und verbreitet sich in diesem bis zum Gebiete der A. auricul. post. hin. Sie giebt ab: einen Zweig, der am M. pterygoideus (7) entlang zum Arcus palato-glossus geht und dabei mit der A. palat. ascend. und Zweigen der A. maxill. int. anastomosiert; einen Ramus massetericus, der sich an der Incisura semilunaris um die Mandibula umschlägt und sich tief in dem M. masseter, in dem Perioste und zum Teil im M. temporalis verzweigt. Die A. temporalis prof. sendet auch Zweige an das Periost der Ossa

parietalia und des Arcus zygomaticus. Die A. temp. prof. media et anterior (m') entspringen neben der A. ophthalmica (o), verlaufen dorsal, also stirnwärts, anfangs oberflächlich und senken sich dann in den M. temporalis ein und verbreiten sich in ihm. Sie senden noch Zweige an das Augenfett, an den Jochbogen, die Orbitaldrüse und das Periost der Schädeldecke. Sie anastomosieren unter einander und mit der A. tempor. superficialis. Von den beiden Arterien fehlt oft eine. Die A. temp. prof. anterior entspringt oft aus der A. buccinatoria (n).

5. **A. meningea media.** Sie entspringt als starkes Gefäss unmittelbar, bevor die A. maxill. int. in den Flügelkanal eintritt, und geht neben dem Ram. maxill. inf. nervi V durch das Foramen ovale oder durch ein von letzterem sich abzweigendes, besonderes Foramen spinosum in die Schädelhöhle zur Dura mater. Sie giebt einen Zweig ab, der durch die Fissura orbit. nach aussen tritt und mit der A. ophthalmica anastomosiert. Ausserdem anastomosiert sie durch kleine Zweige mit der A. carotis interna. Ihre Zweige: Ram. ant. und post. etc. machen deutliche Eindrücke (Sulci) in die Schädelwand.

6. **A. ophthalmica** (Fig. 139 o).*) Sie entspringt aus der A. maxill. int. (h) (beim Menschen aus der Carotis interna), nachdem dieselbe den Canal. pterygoid. verlassen hat, und verläuft zunächst zwischen Periorbita und M. temporalis und weiterhin an der Pars orbitalis des Stirnbeines ausserhalb der Periorbita bis zum Foramen ethmoideum und tritt als A. ethmoidalis (s) durch dieses Loch in die Schädelhöhle. Kurz nach ihrem Ursprunge giebt sie resp. einer ihrer Rami musculares einen Ramus anastomoticus ab, der durch die Fissura orbitalis zur A. carotis interna geht; er giebt nach Bellarminow, der ihn A. ophthalmica interna nennt, die A. centralis retinae ab. Die A. ophthalmica hat folgende Aeste:

   a) 2 Rami musculares für die Augenmuskeln, von denen der eine wesentlich den Rectus lateralis und superior, die Periorbita, das Augenfett, den Grundmuskel und die Thränendrüse, der andere den Rectus medialis und inferior, den Grundmuskel und den Obliquus lat. versorgt. Beide entspringen oft mit einem Stamme. Sie anastomosieren mit der A. front. und dem Ramus malaris. Am Bulbus treten kleine Zweige von ihnen an diesen und durchbohren die Sclera (Aa. ciliares anticae).

*) Die feineren Gefässverzweigungen im Auge, das Verhalten der A. centralis retinae, der Aa. ciliares etc. s. Kapitel „Auge".

β) Die A. lacrymalis (q), ein feines Gefäss, das, den gleichnamigen Nerven begleitend, am M. rectus. lat. verläuft und sich in der Gland. lacrymalis und im oberen Augenlide verzweigt.

γ) A. frontalis (r). Sie verläuft lateral am M. rectus superior innerhalb der Periorbita, versorgt diesen Muskel und den Rect. med., den Obliqu. lat., das Augenfett und die Periorbita und reicht bis in das obere Augenlid und den lateralen Lidwinkel, woselbst sie mit der A. tempor. superfic. anastomosiert.

δ) Aa. ciliares posteriores, 2 Aeste, die den N. opticus begleiten und durch Verbindungsäste eine Art Netz um denselben bilden. An der Eintrittsstelle des Nerven in den Bulbus bilden die beiden Arterien einen Ring an der Sclera. Aus diesem Ringe entspringt jederseits eine A. ciliaris postica longa und zahlreiche Aa. ciliares posticae breves.

ε) Die A. ethmoidalis (post.) (s). Sie gelangt durch das Foramen ethmoidale in die Schädelhöhle und teilt sich in 2 Aeste, welche Zweige an die Dura mater abgeben (Aa. meningeae anteriores, welche mit der A. corp. callosi anastomosieren) und dann mit ihren anderen Zweigen durch die Foramina ethmoidalia die Schädelhöhle verlassen und sich in den Cellulae ethmoidales, in der Schleimhaut des ganzen Siebbeines und in der Nasenscheidewand (A. nasalis anterior) verbreiten und in letzterer ein Netzwerk bilden, das viele Anastomosen mit dem Netze der A. palat. descendens und mit der A. septi mobilis (Ast der A. infraorbitalis) eingeht. Ausserdem gehen Zweige in die Schleimhaut des dorsalen Nasenganges, die mit der A. sphenopalatina anastomosieren.

7. **A. buccinatoria** (Fig. 139 n). Sie entspringt neben der A. temp. prof. media und ant. und verläuft mit dem N. buccinat. lateral auf dem M. pterygoideus (7) in der Richtung nach den Backzähnen und verzweigt sich in den Backenmuskeln, den Backendrüsen und der Backenschleimhaut und anastomosiert mit den verschiedenen Zweigen der A. facialis.

8. **A. palatina minor s. veli palatini** (Fig. 139 t). Sie entspringt kurz vor der Teilungsstelle der A. maxill. int., verläuft an der lateralen Fläche des oralen Abschnittes des M. pterygoideus (7) gegen das Gaumensegel und sendet dabei einen Ramus pterygoideus in den M. pterygoideus. An der medialen Fläche des Proc. pterygoid. des Os maxillare sup. verlaufend, gelangt die Arterie in den Gaumensegelmuskel, in welchem sie, ihm, den Drüsen, und der Schleimhaut fortwährend Zweige gebend, bis zum freien Rande des Segels zu verfolgen ist. Sie anastomosiert mit der A. palat. adscendens und descendens und sendet auch kleine Zweige in das Palatum durum.

9. **A. infraorbitalis** (A. alveolaris superior) (Fig. 139 u). Sie läuft als der Endstamm der A. maxillaris medialis in der ursprünglichen Richtung der letzteren weiter und giebt direkt nach ihrem Ursprunge die A. orbitalis ab. Manchmal

entspringt sie aus der A. maxill. int. vor der Teilung oder selbst aus der A. veli palatini; alsdann dringt sie, mit den Nn. infraorbitales verlaufend, in den Canalis infraorbit. ein, wo sie bald die Unteraugenlidarterie und während des ganzen Verlaufes kleinere Aeste an den Knochen und die Maxillar-Backenzähne (Rami dentales) abgiebt. Kurz vor dem Austritte aus dem Foramen infraorbitale teilt sie sich in mehrere Aeste, die den Kanal verlassen (Fig. 138). Der ventrale von diesen Zweigen wendet sich sogleich ventral und anastomosiert mit der A. labialis sup. (4) und der A. anguli oris (3). Der stärkste resp. mittlere Ast geht als **A. nasalis lateralis** (Franck bezeichnet diesen Zweig als A. coronaria labii sup.), bedeckt von den Backenmuskeln, über die laterale Fläche des Oberkieferbeines hinweg nach der Nase zu, versorgt dabei die Backen- und Nasenmuskeln und die Haut der entsprechenden Stelle und löst sich nahe der Oberlippe in mehrere Zweige auf, die sich in den Muskeln der Oberlippe verbreiten. Der stärkste Zweig von ihnen geht dann nahe dem freien Rande der Oberlippe in letzterer der Mittellinie zu, versorgt dabei die Schleimhaut des entsprechenden Teiles der Oberlippe, anastomosiert mit dem der anderen Seite und steigt etwas seitlich von der Mittellinie in die Höhe nach dem Nasenspiegel, giebt Zweige an die sog. Schnauze und an die Haut der Nasenlöcher, ferner an die Nasenscheidewand (als **A. septi mobilis**), welche mit der A. ethmoidalis anastomosieren, und solche an die Nasenknorpel, welche sich mehrfach mit der A. spheno-palatina und palatina descendens vereinigen. — Vom Nasenspiegel aus wendet sich der Endstamm auf dem Nasenrücken wieder aboral und anastomosiert mit den dorsalen Zweigen der A. infraorbitalis (A. dorsalis nasi) (6). Diese wenden sich nach ihrem Austritte aus dem Foramen infraorbitale dorsal, d. h. nach dem Nasenrücken zu. — Ausserdem anastomosieren die genannten Endzweige noch mit der A. temporalis superficialis.

α) Die A. orbitalis verzweigt sich wesentlich in der Orbitaldrüse und dringt mit feineren Zweigen noch in die kleinen Löcher in der Höhe der letzten Backzähne ein.

β) Der Ramus malaris (Unteraugenlidarterie). Es ist ein verhältnismässig starkes Gefäss, das aus der A. infraorbit. erst entspringt, nachdem dieselbe in den Canal. infraorbit. eingetreten ist. Sie läuft dann am Knochen aboral bis in die Augenhöhle, giebt Zweige an den M. obliqu. minor und die Periorbita, schlägt sich dann um den Margo orbit. des Os zygomat. um und teilt sich in

mehrere Aeste, die sich im unteren Augenlide verbreiten und zum Teil in den an der Stirnfläche gelegenen Muskeln oral verlaufen und mit Zweigen der A. infraorb. anastomosieren.

10. **A. palatina major s. descendens.** Sie entspringt in der Regel gemeinsam mit der A. spheno-palatina aus einem kurzen Stamme (Fig. 139 v), der an der lateralen Fläche des M. pterygoideus (7) liegt. Sie verläuft im Gaumenkanale und in der Gaumenrinne mit dem N. palatin. major lippenwärts und wendet sich, aboral von den Schneidezähnen, im Bogen medialwärts gegen die der anderen Seite und vereinigt sich median mit ihr. Aus dem Bogen gehen Zweige an die Schleimhaut, die Zähne, das Periost u. s. w. Aus der A. palatina entspringen zahlreiche Zweige für den harten Gaumen und das knöcherne Gaumendach; diejenigen Zweige, die direkt nach dem Austritte der Arterie aus dem Foramen palatin. medium abgehen, anastomosieren mit der A. palatina minor, die während des übrigen Verlaufes abgehenden mit entsprechenden der anderen Seite. Ein stärkerer Zweig geht an die Alveole des Hakenzahnes. Der stärkste Zweig tritt durch die Fissura palatina hindurch in die Nasenhöhle (Ramus palato-nasalis) und teilt sich sofort in mehrere Aeste, die sich in der Schleimhaut der Nasenscheidewand (A. septi narium ant.) verbreiten und ein Netzwerk bilden, das mit einem ebensolchen der A. ethmoidalis anastomosiert; aboral bestehen ausserdem Anastomosen mit einem Aste der A. spheno-palatina, oral mit der A. septi mobilis der A. infraorbitalis.

11. **A. spheno-palatina** (A. nasalis post.). Sie entspringt gewöhnlich mit der A. palat. descendens aus einem gemeinschaftlichen Stamme (Fig. 139 v). Sie geht durch das Foramen spheno-palatinum in die Nasenhöhle, läuft an der medialen Fläche des Oberkieferbeines oral und giebt einige Zweige an die Cellulae ethmoidales, an die Nasenscheidewand (A. septi narium post.), an die Schleimhaut der Nasenhöhle und an das Vomer ab. Der fortlaufende Stamm teilt sich dann in 4—5 ziemlich gleichstarke Aeste (Aa. narium lat. post.), welche in fast paralleler Richtung in der Schleimhaut der lateralen Wand der Nasenhöhle (der stärkste auf der Crista turbinalis) oral verlaufen und fortwährend Zweige an die Nasenmuscheln und schliesslich an die Nasenknorpel abgeben. — Die einzelnen Zweige anastomosieren mit der A. ethmoidalis, dem Ramus palato-nasalis und der A. septi mobilis (A. infraorbitalis).

Verzweigung der A. subclavia.*)

a) **A. vertebralis** (Fig. 140 e). Sie entspringt ein wenig aboral von der ersten Rippe und dicht neben dem Truncus costo-cervicalis, rechterseits meist aus dem letzteren selbst. Sie geht, indem sie die mediale Fläche des Truncus costo-cervicalis (f) überschreitet, halswärts und verlässt an der Seite des M. longus colli die Brusthöhle, tritt dann, bedeckt vom M. scalenus, an die ventrale Seite des Querfortsatzes des 7. Halswirbels und dann durch das Foramen transversarium des 6. Halswirbels in den Querfortsatzkanal. In diesem verläuft sie bis zum Epistropheus, verlässt ihn durch dessen Foramen transversarium, geht über das Gelenk der Proc. obliqui des Epistropheus und Atlas, gelangt durch das Foramen transvers. des letzteren in die Flügelgrube und anastomosiert dort mit dem Ramus cervicalis sup. der A. occipitalis und sendet einen Verbindungszweig zur A. basilaris cerebri resp. zur A. spinalis anterior. Sie giebt ab:

1. **Rami spinales cervicis.** An jedem Foramen intervertebrale dringt ein solcher Zweig in den Wirbelkanal ein zur Verbindung mit der A. spinalis anterior. — Der zwischen 2. und 3. Halswirbel eintretende Zweig ist besonders stark und hilft mit dem der anderen Seite meist einen Gefässkranz bilden, aus dessen aboralem Winkel die A. spinalis ant., aus dessen oralem Winkel die A. basilaris cerebri entspringt.
2. **Rami musculares.** Diese sind für alle an der Seite des Halses gelegenen Muskeln bestimmt. Sie anastomosieren unter einander, mit Zweigen der A. occipitalis, cervicalis profunda und adscendens.
3. **Rami articulares,** die sich in den Gelenken zwischen den Wirbeln verbreiten.
4. **Ramus cervicalis superior.** Dieser Ast entspringt in dem Canal. transversarius des 3. Halswirbels, tritt zwischen 2 und 3 Halswirbel aus und ist stärker als der fortlaufende Arterienstamm. Er teilt sich in 3 Zweige, in einen ventral, einen dorsal und einen kopfwärts (oral) gerichteten Zweig, welche die Muskulatur, die um die 2 ersten Halswirbel gelagert ist, also die Muskeln des Halses und Kopfes und zum Teil auch die Anfangsteile von Rumpfgliedmassenmuskeln, versorgen. Ausser-

*) Ueber das Lageverhältnis dieser Arterien zu den entsprechenden Venen s. Fig. 154 und 155.

dem senden sie Zweige an das Gelenk zwischen Atlas und Epistropheus und an das Atlanto-Occipitalgelenk. Sie anastomosieren mit der A. occipitalis und den Aa. auriculares.

b) **Truncus costo-cervicalis** (Fig. 140 f). Dieser Stamm giebt die A. intercostalis suprema (i), die A. cervicalis transversa (g) und profunda (h) und rechts meist auch noch die A. vertebralis ab. Er entspringt in der Höhe der 1. Rippe aus der Subclavia (der 1. Rückennerv kreuzt hier seine laterale Fläche), geht medial von der 1. Rippe (3) an der Seitenwand der Trachea resp. des Schlundes dorsal, kreuzt dabei lateral die A. vertebralis (e) und giebt einen Muskelzweig an den M. serrat. antic. maj. und den M. longus colli, sodann die A. cervicalis transversa (g) ab, geht weiter dorsal und ein wenig caudal, gelangt zwischen 1. und 2. Rippe, giebt gewöhnlich die A. intercost. 1 ab und teilt sich nahe den Wirbelkörpern in die A. cervicalis profunda (h) und A. intercostalis suprema (i).

1. **A. cervicalis transversa** (transversa colli) (g). Sie schlägt sich um den Halsrand der 1. Rippe um und geht an der Unterfläche des M. serratus anticus major, dem sie viele Zweige giebt, nach dem Nackenbande und verzweigt sich mit ihren Endästen im M. rhomboideus. Zweige der Arterie, die schulterwärts gehen und in den M. subscapularis und supraspinatus eindringen; anastomosieren mit der A. scapularis medialis, der A. circumflexa scapulae und der A. acromialis. Halswärts verlaufende und sich dort verästelnde Zweige verbinden sich mit der A. vertebralis.
2. **A. intercostalis suprema** (i). Sie geht über die laterale Fläche des Rippenhalses der 2. und 3. Rippe caudalwärts bis nahe zur 4. Rippe und endet im M. serratus post. sup. und dessen Umgebung. Sie giebt im 2. Zwischenrippenraume die 2. und im 3. die 3. und bisweilen im 4. die 4. Zwischenrippenarterie und einen oder mehrere Zweige (Rami dorsales) ab für den M. longissim. cervicis, trachelo-mastoideus, splenius, complexus, ileo-costalis, longissimus dorsi und spinalis und für die Haut. — Nach Franck wird sie öfters durch einen rückläufigen Ast der 5. A. intercostalis post. gebildet.
3. **A. cervicalis profunda** (h). Vom 1. Zwischenrippenraume aus verläuft sie occipitalwärts, indem sie anfangs zwischen M. longissimus cervicis und trachelo-mast., später im Complexus, in welchem sie bis zum Atlas verfolgt werden kann, liegt. Sie

giebt Zweige an diese Muskeln und den M. splenius und anastomosiert mehrfach mit der der anderen Seite. In der Gegend des Epistropheus sendet sie dorsale Zweige in den M. cucullaris sup., die mit der A. auricularis post. anastomosieren.

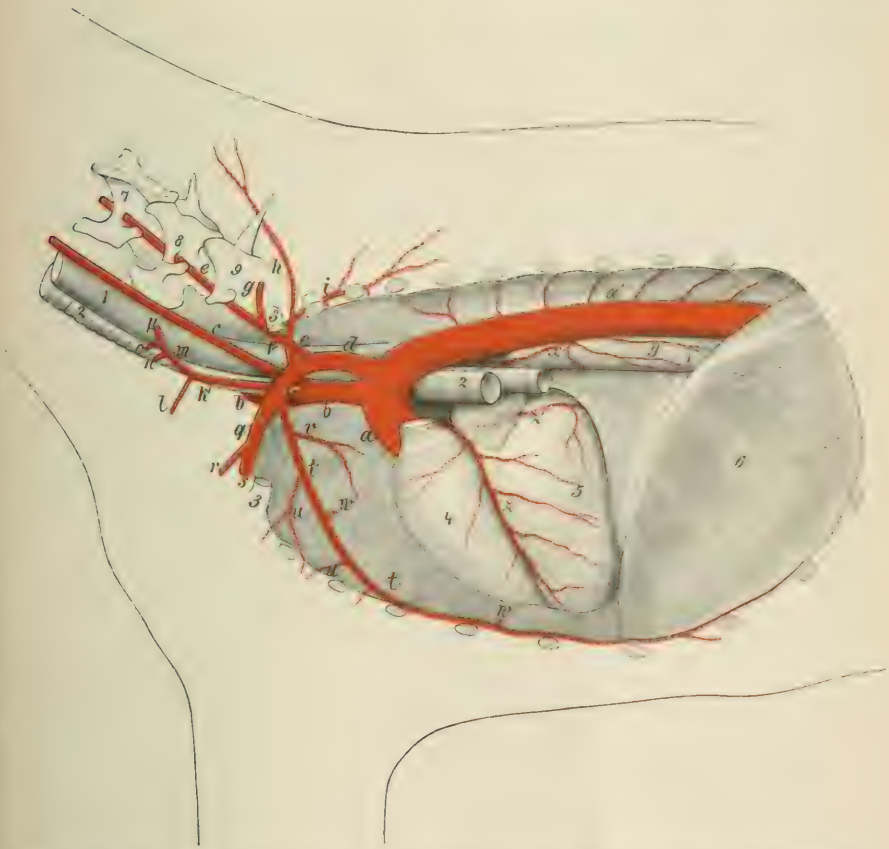

Fig. 140. Brusthöhle mit ihren arteriellen Gefässen (von links gesehen). a Aorta adscendens, a′ Aorta descendens, b A. anonyma, c A. carotis communis sinistra, d A. subclavia sinistra, e A. vertebralis, f Truncus costocervicalis, g A. cervicalis transversa, h A. cervicalis profunda, i A. intercostalis suprema, k Truncus omo-cervicalis, l A. cervicalis adscendens, m A. transversa scapulae, n A. scapularis medialis, o A. acromialis, p A. cervicalis superficialis, q Endstamm der A. subclavia, r A. mammaria externa, s A. axillaris, t A. mammaria interna, t′ A. musculo-phrenica, t″ A. epigastrica sup., u Rami sternales, v A. bronchialis ant., w Aa. mediastinales anteriores, x Aa. bronchiales posteriores, y Aa. oesophageae, z Ramus descendens und z′ Ramus circumflex. der A. coronaria cordis sinistra. 1 Oesophagus. 2 Trachea. 3 Erste Rippe (abgesägt), 4 Rechte und 5 Linke Herzkammer. 6 Zwerchfell. 7, 8 und 9 Die drei letzten Halswirbel.

c) **Truncus omo-cervicalis** (Fig. 140 k). Der Truncus omo-cervicalis entspringt kurz vor dem Umschlage der A. subclavia um die erste Rippe und liegt medial am Plexus brachialis. Er nimmt seine Richtung gegen das Manubrium sterni und liegt dabei wesentlich an der medialen Fläche des M. supraspinatus. Er teilt sich bald in 2 Stämme:

1. **A. cervicalis adscendens** (l). Sie geht an der ventralen resp. ventro-lateralen Halsseite kopfwärts; anfangs liegt sie an der medialen Fläche des Sterno-mastoideus und später in diesem Muskel. Sie giebt Zweige an ihn, an den Sterno-hyoideus und Sterno-thyreoideus, an die Pars mastoidea des Sterno-cleido-mast. und an die Haut. Sie anastomosiert mit der A. mammaria externa und der A. auricularis magna. Ausserdem entspringt aus ihr oder aus dem Truncus omo-cervicalis noch ein Ramus descendens, welcher an den Armteil (Pars clavicularis) des M. sterno-cleido-mast. geht und mit einem Zweige zwischen diesem und dem M. pector. major und mit einem anderen Zweige zur lateralen Schulterfläche und dann armwärts verläuft. Er verzweigt sich in den genannten Muskeln und im M. brachialis internus und deltoideus (Pars acromialis). Er anastomosiert mit der A. circumflexa humeri post.
2. **A. transversa scapulae** (m). Sie ist bedeutend stärker als die vorige. Am Halsrande des M. supraspinatus wendet sie sich dorsal und teilt sich in 3 Zweige:

   α) A. scapularis medialis (n). Sie geht an der medialen Fläche des M. supraspinatus, oral von der Scapula, ventralwärts, senkt sich in der Höhe der Incisura scapulae zwischen diesen Muskel und den M. subscapularis ein und teilt sich dann in mehrere Aeste, die in verschiedenen Richtungen (auch ascendierend) verlaufen und sich in den genannten Muskeln verbreiten und mit der A. acromialis, subscapularis, transversa colli und circumflexa scapulae anastomosieren.

   β) A. acromialis (o). Sie schlägt sich zwischen dem ventralen und mittleren Drittel der Scapula um den Halsrand des M. supraspinatus lateral um und verzweigt sich in diesem Muskel, wobei sie mit der A. subscapularis und circumflexa scapulae anastomosiert. Sie sendet meist einen Ramus anastomoticus zwischen der Sehne des M. infraspin. und teres minor über die freie Humerusfläche zur A. circumfl. hum. post. und zum Ram. descendens der A. cervic. adsc. und einen Zweig an den M. levator scapulae ventralis.

   γ) A. cervicalis superficialis (p). Sie verläuft zwischen dem Lev. scapulae ventr. einerseits und dem Longus colli und Serrat. ant. maj. andererseits oral von dem M. supraspin. gegen das Nackenband und teilt sich in 2 Zweige. Der Ramus dorsalis geht am M. supraspin. entlang dorsal zum M. cucull. sup. und Levat. scapul. dors., zum Halshautmuskel, zu den Halslymphdrüsen und zur Haut

und anastomosiert mit der A. cervic. prof. und thoracico-dorsalis. Der Ram. ventralis verzweigt sich in dem Levator scapulae ventr., dem Sterno-cleido-mastoideus, den Halslymphdrüsen und in der Haut.

d) **A. mammaria externa** (Fig. 140 r). Sie entspringt an derjenigen Stelle, an welcher die Subclavia auf die laterale Seite der 1. Rippe tritt, geht zwischen der 1. Rippe und dem M. sterno-hyoideus und sterno-thyreoid. und dem Schultergelenke ventral gegen die Brustmuskeln und teilt sich in der Regel in einen Ramus superficialis für den M. pector. major und einen Ram. profundus für den M. pector. minor; letzterer anastomosiert mit Zweigen (Rami sternales) der A. mammaria interna. Im Anfange ihres Verlaufes sendet die A. mamm. ext. Zweige an die Mm. sterno-hyo- und -thyreoidei, die mit der A. cervic. adsc. anastomosieren. Bei weiblichen Tieren gehen von ihr aus kleine Zweige in die Mamma.

e) **A. mammaria interna** (Fig. 140 t). Sie entspringt neben dem Truncus omo-cervicalis und läuft mit der V. mammaria interna an der medialen Fläche des Spitzenlappens bauchwärts und tritt etwa an der 3. Rippe an die Seite des Sternum und verlauft an demselben bis gegen das Zwerchfell, woselbst sie sich in die A. musculo-phrenica und A. epigastrica superior teilt. Sie giebt ab:

1. Die **Aa. intercostales anteriores**: in jedem Zwischenrippenraume durchschnittlich eine, welche, den Zwischenrippenmuskeln Zweige gebend, dorsal läuft und mit der entsprechenden A. intercostalis post. anastomosiert.
2. **Rami thymici**, die nur bei jungen Tieren zugegen sind.
3. Die **Aa. bronchiales anteriores** (v) an die Spitzenlappen der Lungen.
4. **Rami sternales** (u), die sich zum Teil im M. triangul. sterni verzweigen, zum Teil durch die Intercostalräume nach aussen treten (Rami perforantes), sich in den Brustmuskeln verbreiten und mit der A. mamm. ext. anastomosieren. Bei weiblichen Tieren verzweigen sich dieselben noch in der Mamma.
5. **Aa. mediastinales anteriores** (w). Eine von ihnen geht in der Höhe des 2., die andere gewöhnlich in der Höhe des 3. Intercostalraumes ab. Sie verbreiten sich im Mittelfelle und Herzbeutel.
6. **A. pericardiaco-phrenica**. Sie entspringt in der Regel aus der 2. A. mediastin. und geht mit dem N. phrenicus am Herzbeutel

(dem sie Zweige giebt) entlang zum Zwerchfelle, wo sie sich verästelt und mit der A. phrenica anastomosiert.

7. **A. musculo-phrenica** (t'). Sie geht an der Zwerchfellinsertion etwas dorsal, anastomosiert mit den letzten Aa. intercost. post. und verzweigt sich dann im Zwerchfelle, mit der A. phrenica anastomosierend; kleine Zweige giebt sie auch an die Zwischenrippenmuskeln der letzten Rippen.
8. **A. epigastrica superior** (t''). Sie durchbohrt gewöhnlich im 7. 8. Intercostalraume das Zwerchfell, geht in den Bauchmuskeln beckenwärts und verzweigt sich im M. abdom. obliqu. int., transversus und rectus und anastomosiert mit der A. epigastr. inferior. — Bei weiblichen Tieren ist sie stark entwickelt und versorgt wesentlich die proximale Hälfte der Mamma mit vielen Zweigen, distal dabei mit der A. pudenda externa anastomosierend.

Verzweigung der A. axillaris.

Die **A. axillaris** (Fig. 141 a) geht an der medialen Fläche des Schultergelenkes im schwachen, halswärts konvexen Bogen armwärts und giebt an der Beugefläche des Gelenkes in dem Dreiecke zwischen dem der Schulter zugewandten Rande des M. teres major ($_2$), dem M. coraco-brachialis und subscapularis ($_1$) die A. subscapularis (b) ab und nimmt dann selbst den Namen A. brachialis (h) an. Als solche geht sie an der medialen Seite des Oberarmes herab. Vom Antibrachialgelenke ab heisst sie A. antibrachialis; diese geht in die A. ulnaris und radialis über.

a) **A. subscapularis** (b). Dieselbe läuft zwischen M. teres major ($_2$) und M. subscapularis ($_1$) und medial am M. ancon. longus gegen die Basis scapulae. Sie erreicht den Rippenrand des Schulterblattes nahe dem Rückenwinkel und geht an der dorsalen Grenze des M. anconaeus longus zwischen M. teres major und M. infraspinatus hindurch auf die laterale Schulterblattfläche, überschreitet den M. infraspinatus bis zur Spina scapulae und löst sich in ihre Endzweige auf, die sich in dem M. deltoideus, cucull. sup. und inf. und im M. supraspinatus, in den Lymphdrüsen und im Sterno-cleido-mastoideus verzweigen und mit der A. scapularis medialis, acromialis, profunda brachii und circumflexa humeri posterior anastomosieren. Sie giebt ab:

1. Die **A. thoracico-dorsalis** (d). Sie entspringt kurz nach dem Anfange der A. subscapul. und geht mit dem N. pectoralis post.

sup. (thoracico-dorsalis) (v) über die mediale Fläche des Teres major (2) an die mediale Fläche des Latissimus dorsi (3) und teilt sich in 2 Aeste, von denen der eine an die laterale Fläche dieses Muskels tritt, während der andere an der medialen bleibt. Beide begleiten den Muskel und verzweigen sich in ihm. Von dieser Arterie gehen auch Aeste zum M. teres major, zum Bauchhautmuskel und zur Haut, welche mit der A. cervicalis superficialis und den Aa. intercostales anastomosieren.

2. Die **Aa. circumflexae humeri.** Sie entspringen der vorigen gegenüber aus der lateralen Wand der A. subscapularis und zwar meist gesondert, selten mit einem Stamme. Oft (in 17 Fällen 8 Mal) entspringt die A. circumflexa humeri anterior (f) aus der A. brachialis.

   α) Die A. circumfl. hum. anterior (f). Sie geht über die mediale Fläche des M. teres major bis zu dessen Insertion und teilt sich dort in 2 Aeste, von denen der eine in den M. biceps brachii (6) eindringt und sich in diesem verzweigt, während der andere über die mediale Fläche des M. coraco-brachialis hinweg zum Schultergelenke verläuft und Zweige an den Coraco-brachialis, an das Gelenk, an den M. biceps und feine Aa. nutritiae an den Humerus abgiebt. Sie anastomosiert mit der A. circumflexa hum. post. und den Gefässen, welche Zweige in den M. biceps senden.

   β) Die A. circumflexa humeri posterior (c). Sie geht mit der V. und dem N. axillaris zwischen dem M. anconaeus longus resp. teres major, dem M. anconaeus post. und dem Schultergelenke hindurch zur lateralen Fläche resp. zum Deltamuskel. Bei diesem Durchtritte teilt sie sich in 2 Aeste, von denen der eine im allgemeinen dorsal nach der Basis scapulae zu, der andere fusswärts verläuft. Vorher giebt sie ab: einen Ramus articularis für das Schultergelenk, den M. coraco-brachialis und das Foramen nutritium proximal von der Gelenkpfanne; einen langen Ramus muscularis, der zwischen M. anconaeus internus resp. posterior und brachialis int. bis zum Vorarmgelenke zu verfolgen ist und sich in den Mm. anconaei, brachialis int. und coraco-brachialis verzweigt, ein grosses Ernährungsgefäss in den Humerus und ein Begleitungsgefäss zum N. radialis sendet. Die 2 Endäste lösen sich bald in weitere Zweige auf und verbreiten sich im M. anconaeus longus und externus, M. teres minor, M. infraspinatus und vor allem im M. deltoideus. Die Arterie anastomosiert mit der A. profunda brachii, collateralis ulnaris sup., subscapularis, circumflexa humeri anterior, acromialis und cervicalis adscendens. — Der Ramus muscularis entspringt oft aus der A. subscapularis.

3. Die **A. circumflexa scapulae.** Ihr Anfang liegt zwischen dem dorsalen und mittleren Drittel der Scapula. Es ist ein schwaches Gefäss, welches die Sehne des M. anconaeus longus, dem sie Zweige giebt, durchbohrt und sich dann im M. infraspinatus verzweigt und dabei ein Ernährungsgefäss für die Scapula abgiebt. Sie sendet bei ihrem Ursprunge wohl auch

Zweige an den M. subscapularis. Sie bildet Anastomosen mit der A. cervic. transversa, scapularis medialis und acromialis.

4. Zahlreiche und oft lange und starke **Rami musculares.** Diese verzweigen sich in sämtlichen an der Schulter und zum Teil in den am Oberarme (Anconaei) liegenden Muskeln. Die Zweige haben einen sehr verschiedenen Verlauf, so läuft z. B. meist ein Zweig am ganzen Humerus (im Anconaeus externus) herab u. s. w. Die A. subscapularis anastomosiert, wie ersichtlich, einerseits mit dem Carotidenstamme, andererseits mit der Subclavia (A. acromialis).

b) **A. brachialis** (Fig. 141 h).*) Sie läuft mit dem N. medianus (q) und musculo-cutaneus (o) und der V. brach. an der medialen Fläche des M. ancon. medialis ($_7$) und am Knochenrande des M. biceps brachii ($_6$) bis zum Antibrachialgelenke und ist dabei von der Fascia subscapularis überzogen. Medial von ihr liegen die Brustmuskeln. Am Vorarmgelenke tritt sie zwischen M. pronator teres ($_{11}$) und biceps brachii ($_6$) und geht an der Knochenfläche des ersteren über das Gelenk an den Vorarm. An diesem geht sie als **A. antibrachialis** (Fig. 143 a′) zwischen dem Flexor carpi radialis (Fig. 143 $_7$) und dem Caput rad. musculi flexor. digit. prof. (Fig. 143 $_4$) mit dem N. medianus nach dem Carpalgelenke und entspricht, nachdem sie nahe der Mitte des Vorarmes die **A. radialis** (Fig. 143 e) abgegeben hat, nunmehr der **A. ulnaris** (Fig. 143 g). Diese geht, bedeckt von der Sehne des Flexor carpi rad. und auf der medialen Fläche des Flexor digit. prof., bis zum Carpalgelenke, wobei sie die Sehne des Flexor carpi rad. kreuzt, und tritt mit dem N. medianus zwischen die Sehnen des M. flexor digit. prof. und sublim. und geht zwischen ihnen an der Beugefläche des Carpus (immer mit dem N. medianus) zum Metacarpus, woselbst sie sich in mehrere Handarterien auflöst (s. diese).

Im **Bereiche des Oberarmes** giebt die A. brachialis (Fig. 141) ab: 1. die A. profunda brachii (g), 2. die A. brachialis anterior (i), 3. die A. collateralis ulnaris sup. (k), 4. die A. collateralis radialis sup. (l), 5. die A. collateralis radialis inf. und 6. Rami musculares.

1. **A. profunda brachii** (g). Sie liegt zwischen dem dorsalen und mittleren Drittel des Oberarmes und ist für die an der aboralen Seite liegenden Muskeln bestimmt. Sie entspringt aus der

*) Ueber das Verhältnis der A. brachialis und ihrer Zweige zu den Venen s. Fig. 157.

entsprechenden Wand der Brachialis, woselbst der N. radialis (t) neben ihr liegt, geht neben der Vene beckenwärts in die Mm. anconaei und anastomosiert mit der A. circumflexa hum. post., der A. subscapul. und collateralis ulnaris.

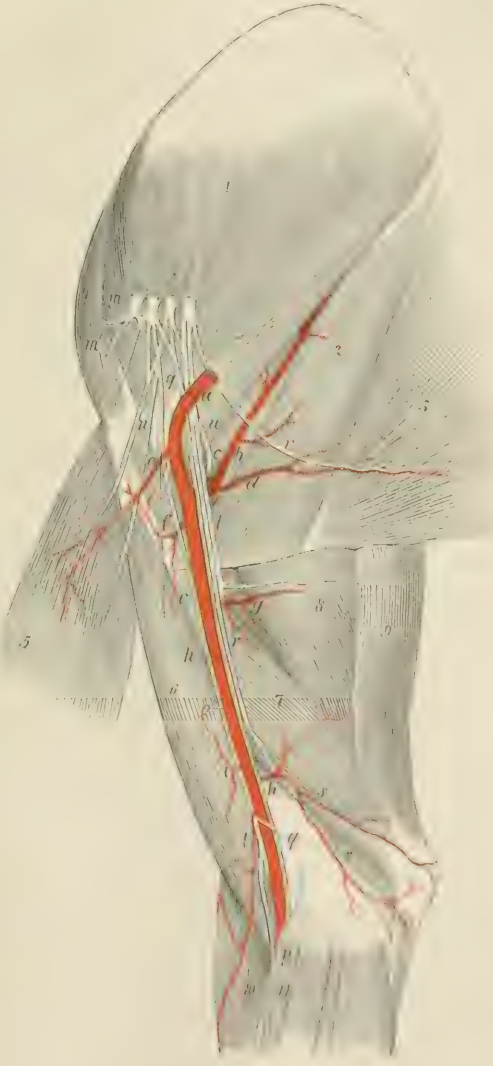

Fig. 141. Schulter und Oberarm mit Arterien und Nerven (von der medialen Seite gesehen). a A. axillaris, b A. subscapularis, c A. circumflexa hum. post., d A. thoracico-dorsalis, e A. mammaria ext., f A. circumflexa humeri ant., g A. profunda brachii, h A. brachialis, i A. brachialis anterior, k A. collateralis ulnaris sup., l A. collateralis radialis sup., m N. suprascapularis, m' dessen Zweig für den M. sternocleido-mastoideus, n Nn. thoracici anter., o N. musculo-cutaneus, p N. cutan. brach. ext., q N. medianus, r N. ulnaris, s N. cutan. brachii internus, t N. radialis, u N. axillaris, v N. thoracico-dorsalis. 1 M. subscapularis, 2 M. teres major, 3 M. latissimus dorsi, 4 M. supraspinatus, 5 M. pectoralis minor, 6 M. biceps brachii, 7 M. anconaeus int., 8 M. ancon. longus, 9 M. extensor antibrachii longus, 10 M. extensor carpi radialis, 11 M. pronator teres.

2. **A. brachialis anterior s. interna** (i). Sie entspringt zwischen dem mittleren und distalen Drittel des Armes aus der oralen Wand der Brachialis und verzweigt sich im M. biceps brachii.

mit der A. circumflexa humeri ant. anastomosierend. Sie ist sehr oft ein Ast der A. collat. rad. sup. (l), wie überhaupt ihr Ursprung sehr variiert.

3. **A. collateralis ulnaris sup.** (k). Sie entspringt gewöhnlich etwas distal von der vorigen, seltener proximal von ihr, und geht zwischen N. medianus (q) (mit der Vena brach.) und dem N. ulnaris (r) hindurch nach dem Olecranon zu, sendet einen Zweig an die Mm. anconaei (internus (7), longus (8) und extensor antibrachii longus (9)) (A. collat. uln. media) und einen Zweig, der, den N. cutaneus brachii int. major (s) begleitend, gegen das Olecranon verläuft, dort die Fascie durchbohrt und zur Haut an der medialen und volaren Fläche der proximalen Hälfte des Vorarmes geht. Ein dritter Zweig endlich begleitet den N. ulnaris und giebt Zweige an die Vorarmbinde, den Ancon. parvus und das Ellbogengelenk. Häufig entspringt aus ihr auch die A. collat. rad. sup. — Anastomosen findet man mit der A. circumflexa hum. post., profunda brachii, collateral. radial. sup. und interossea commun.

4. **A. collateralis radialis superior** (Fig. 141 l). Sie entspringt gewöhnlich im distalen Drittel des Armes, selten weiter proximal, neben oder etwas distal von der A. collat. uln. oder zuweilen mit derselben gemeinsam aus einem Stamme; an ihrem Ursprunge schlingt sich ein Ramus communicans vom N. musculo-cutaneus (o) zum N. medianus (q) um sie herum. Sie verläuft zunächst an der medialen Seite des M. biceps (6) und begiebt sich dann am distalen Ende dieses Muskels in die Beugeseite des Vorarmgelenkes; sie tritt dann auf den Extens. carpi radialis und teilt sich in 2 Aeste, von denen der mediale an der V. cephalica antibrachii bis zum Carpalgelenke herabgeht und sich dabei in der Haut verzweigt und Zweige in das Rete carpi dorsale sendet; der laterale Ast geht am Biceps etwas dorsal, giebt einen stärkeren Hautast für die laterale Fläche des proximalen Viertels des Antibrachiums ab, biegt sich dann fusswärts um und verläuft am lateralen Rande der V. cephalica antibr. und am medialen des ulnaren Zweiges des N. radialis superficialis zum Carpalgelenke (Fig. 142 a), dabei Zweige an die Haut und Anastomosenzweige zur A. collat. uln., A. collateralis radialis inf., A. radialis (Fig. 142 e) und zur A. digitorum communis volaris I (Fig. 142 d), die von der A. ulnaris stammt, gebend. Etwas distal vom Carpus teilt

sich der laterale Ast in 3 Aa. digitales communes dorsales (Fig. 142 b, b′, b″).

Aus der A. collat. rad. sup. entspringen vor der Teilung Zweige für den M. biceps und für die Haut der medialen und dorsalen Vorarmfläche. — Der Ramus lateralis giebt am Carpus ab: einen starken Ast für die Haut und das Carpalgelenk, der zum Teil die oben erwähnten Anastomosen mit der A. radialis, der A. digitorum communis volaris I der A. ulnaris und der A. interrossea commun. vermittelt und Zweige zum Rete carpi dorsale sendet. Diese letzteren entspringen öfter auch gesondert aus dem Ramus lateralis.

Die Aa. digitales dorsales communes II, III, IV (Fig. 142 b, b′, b″). Sie verlaufen, je eine zwischen Mc. 2 und 3, 3 und 4, 4 und 5, zehenwärts und anastomosieren mit den entsprechenden Aa. intermetacarpeae dors. (Fig. 142 h, h′, h″) und mit den Aa. digitorum communes volares (durch Rami perforantes) (Fig. 142 i) und geben dann die Aa. digi-

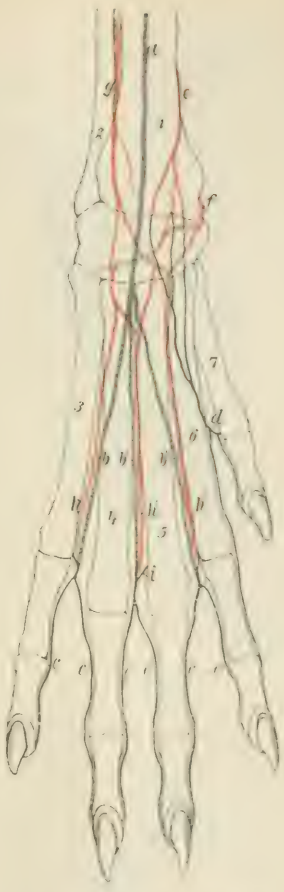

Fig. 142. Dorsalarterien des Metacarpus und der Zehen der Brust-Extremität. a A. collateral. radial. sup. (Ramus lateralis), b, b′, b″ Aa. digitor. commun. dorsales IV, III u. II, c A. digital. propr. dorsal. ulnaris und c′ A. digital. propr. dorsal. radialis, d A. digitorum commun. vol. I (stammend von der A. ulnaris), e A. radialis, f Ramus dorsalis der A. radialis, g Ramus pro rete carpi dorsale des Ramus inteross der A. interossea commun.: er bildet mit f das Rete carpi dorsale, aus dem h, h′ u. h″ = Aa. intermetacarpeae dorsales entspringen, i Ramus perforans s. communicans der Aa. digital. commun. volares zu den dorsales. 1 Radius, 2 Ulna, 3 Mc_5, 4 Mc_4, 5 Mc_3, 6 Mc_2, 7 Mc_1.

Fig. 143. Vorarm mit Arterien. a A. brachialis, a' A. antibrachialis, b A. collateralis ulnaris inf., c A. interossea communis, d A. volaris antibrachii, e A. radialis, e' deren Ramus dorsalis, e'' deren Ramus volaris, f und f' Hautäste der A. radialis, g A. ulnaris. 1 M. biceps brachii, 2 M. ext. carpi radial., 3 M. pronat. teres, 4 M. flex. digitor. profund., 5 Radius, 6 M. flex. digitor. sublim., 7 M. flexor carpi radial., 8 M. flexor carpi ulnar. ext., 9 Humerus.

torum dorsales propriae (Fig. 142 c, c') ab. Vorher entspringen kleine Hautzweige aus ihnen.

5. **A. collateralis radialis inferior.** Sie entspringt direkt proximal von dem Vorarmgelenke, geht zwischen Humerus und den Vorarmbeugern nach der lateralen Seite und dringt in den M. extensor carpi radialis ein, in welchem sie sich bis fast zum Carpus verfolgen lässt. Sie giebt Zweige an den M. brachialis internus, das Vorarmgelenk, den M. supinator longus und brevis und den M. extensor carpi radialis und zuweilen an den Extensor digit. comm. und den Sterno-cleido-mastoideus. Sie anastomosiert mit der A. circumfl. hum. post., der A. inteross. commun. und der A. collateral. radialis sup.

Am **Vorarmgelenke** entspringt aus der A. brachialis ausser

6. **Muskel-** und **Gelenkzweigen** (für den M. pronator teres, biceps brachii und das Vorarmgelenk) die

7. **A. collateralis ulnaris inferior** (Fig. 143 b). Dieses Gefäss geht zwischen Flexor digit. prof. (4) und Flexor carpi rad. (7), diesen Muskeln und dem Pronator teres (3) Zweige gebend, bis zum medialen Rande des tiefen Kopfes des Flexor carpi uln., wo sie sich in 2 Aeste spaltet; der eine Ast geht carpalwärts, verzweigt sich im Flexor digit. subl. (6) und Flex. carpi uln.

und bildet einen Anastomosenbogen mit der A. volaris antibrachii (d): der andere Ast geht nach dem Vorarmgelenke und dem Epicondyl. medial. des Humerus, giebt Zweige an den Flex. carpi uln., Flex. digit. subl., an die Gelenkkapsel, die Bänder und das Periost und anastomosiert mit der A. collat. uln. superior. Bisweilen entspringen beide Aeste gesondert aus der A. brachialis.

Am **Vorarme** entspringen aus der **A. antibrachialis** folgende Arterien: 1. A. interossea comm. (Fig. 143 c), 2. A. vol. antibrachii (Fig. 143 d), 3. A. radialis (Fig. 143 e), 4. A. digit. comm. vol. I.

8. **A. interossea communis** (Fig. 143 c). Sie geht distal vom Vorarmgelenke, dicht neben der A. collateralis ulnaris inf. (b), ab, tritt zum Spatium interosseum antibrachii und giebt einen Ast, den Ramus volaris der A. interossea, ab, gelangt in das Spatium interosseum und sendet dort den Ramus interosseus medialis carpalwärts, tritt dann als Ramus dorsalis antibrachii aus dem Spatium interosseum heraus und verbreitet sich in den Streckern.

α) Ramus volaris der A. interossea (s. antibrachialis sublimis). Er geht zwischen der medialen Seite der Ulna und den Beugern volar und teilt sich in den Ramus ascendens und descendens. Der Ramus ascendens volar. giebt dem Flexor digit. prof. und dem Flex. carpi ulnar. Zweige und anastomosiert mit der A. collat. uln. super. durch einen Zweig, der mit dem N. uln. verläuft. Der Ramus descendens geht mit dem N. ulnaris, am M. flex. digit. perforans caput radiale carpalwärts und giebt ihm und den anderen Beugern Zweige, die zum Teil mit Zweigen der A. volaris antibrachii und des Ramus interosseus der A. inteross. commun. anastomosieren. Sie sendet auch einen (bisweilen 2) Hauptast ab, der am Flexor carpi ulnar. lateral. fusswärts verläuft, sich in der Haut verzweigt und mit der A. collat. uln. sup., radialis und volaris antibrachii anastomosiert.

β) Der Ramus interosseus s. medialis. Er geht medial im Spatium interosseum, bedeckt vom Pronator quadratus, dem er Aeste giebt, carpalwärts, sendet Zweige an das Periost und das Foramen nutrit. des Radius und durch das Spatium interosseum hindurch solche zu den auf der lateralen Vorarmfläche gelegenen Streckern und giebt ungefähr in der Mitte oder im distalen Drittel des Vorarmes den Ramus retis carpi dors. ab, gelangt zum Carpus, geht an der medialen Seite des Os accessorium, woselbst er einen Ramus recurrens abgiebt, zum lateralen Rande der Sehne des Flexor digit. prof. und geht mit dieser über die Beugefläche des Carpus (Fig. 144 h), wo er den Ramus sublimis (Fig. 144 i) abgiebt, zehenwärts. Distal vom Carpus geht er etwas medial, um mit seinem Endstamme (Fig. 144 h′) den Arcus volaris profundus, aus dem die Aa. intermetacarpeae volares II, III und IV (Fig. 144 l, l′, l″) entspringen, zu bilden. — *αα*) Der Ramus pro

rete carpi dorsale (Fig. 142 g). Er geht an der dorsalen Vorarmseite, grösstenteils bedeckt vom M. abductor long. et ext. brevis pollic., zehenwärts, giebt einen Anastomosenzweig zur A. collat. radialis sup. und hilft das Rete carpi dorsale bilden, in welches noch Zweige der A. collat. rad. sup. und der A. radialis (Fig. 142 e) einmünden. Aus diesem Netze entspringen die Aa. intermetacarpeae dorsales II, III, IV (Fig. 142 h, h', h''), die an der dorsalen Fläche des Metacarpus, bedeckt von den Sehnenschenkeln des M. flex. digitor. profund., zwischen Mc. 2 und 3, 3 und 4, 4 und 5 verlaufen und am distalen Ende des Metacarpus durch Rami perforantes (Fig. 142 i) mit den entsprechenden Aa. digit. commun. volares et dorsales sich vereinigen. — $\beta\beta$) Der Ramus recurrens. Er geht vom Metacarpus aus proximal und anastomosiert mit dem Ram. vol. der A. interossea und der A. volaris antibrachii. — $\gamma\gamma$) Der Ramus sublimis (Fig. 144 i). Er verläuft oberflächlicher als der Hauptast gegen den Metacarpus und dann an der Ulnarseite des Mc. $_5$ zehenwärts; er sendet einen Verbindungszweig (Fig. 144 k) zur A. digitalis communis volaris IV der A. ulnaris (Fig. 144 e'') und trägt so zur Bildung des Arcus volaris sublimis bei. Der Ram. subl. sendet oft einen Zweig zum Arc. vol. profundus. — $\delta\delta$) Der Arcus volaris profundus. Er liegt an der Knochenfläche der Sehne des M. flexor digit. prof. und entsteht in der Weise, dass sich der Endstamm des Ram. inteross. der A. interossea (Fig. 144 h') zunächst teilt und dass die Aeste sich dann wieder unter einander und mit dem Ramus volaris der A. radialis (Fig. 144 m') verbinden. Aus diesem Gefässbogen entspringen die Aa. intermetacarpeae volares II, III, IV (Fig. 144 l, l', l''), die an der volaren Metacarpalfläche, zwischen Mc. 2 und Mc. 3, Mc. 3 und Mc. 4, Mc. 4 und Mc. 5 fingerwärts laufen und sich am distalen Ende des Metacarpus mit den entsprechenden Aa. digitor. commun. volares (Fig. 144 e, e', e'') und durch Rami perforantes (Fig. 144 f) mit den Aa. intermetac. und digitor. commun. dorsales vereinigen. — Ausserdem entspringen aus dem Arcus volaris profundus noch Muskelzweige und Hautäste. Die Zweige des Gefässbogens anastomosieren natürlich unter einander.

γ) Ramus dorsalis antibrachii. Er geht in die Strecker der Hand, läuft mit seinen Zweigen zum Teil bis zum Carpus herab und anastomosiert mit der A. collateralis radialis inf. Ausserdem giebt er einen Ramus recurrens ab, der sich in die Anconäen einsenkt und das Vorarmgelenk versorgt.

9. **A. volaris antibrachii** (Fig. 143 d). Sie entspringt distal von der A. interossea commun. und geht, vom Flexor carpi rad. (7) bedeckt, und weiterhin zwischen den Köpfen des Flex. digit. prof. (4) carpalwärts und volar. In der Mitte des Vorarmes, nahe dem Flexor carpi uln., teilt sie sich gewöhnlich in 2 Aeste: der aufsteigende geht am Flex. digit. subl. (6), resp. am Flexor carpi ulnaris medialis, beiden Muskeln und dem Flex. digitor. profund. Zweige gebend, volar und proximal und anastomosiert mit der A. collater. ulnaris inf. — Der absteigende Ast teilt sich bisweilen wieder in 2 Zweige, von denen der eine am medialen (oralen) Rande des Flex. digit. sublimis (6), der andere am Flex. carpi uln. medial. carpalwärts geht und die genannten Mus-

keln und den Flex. digit. prof. mit Zweigen versorgt. Sie geben Hautäste ab, die unter einander und mit solchen der A. radialis und des Ramus volaris der A. interossea anastomosieren. In der Nähe des Gelenkes verbinden sie sich einzeln oder vereint mit dem Ramus interosseus der A. interossea commun. und senden einen rücklaufenden Zweig (Ramus recurrens) zum Ramus dorsalis der A. interossea communis.

10. **A. radialis** (Fig. 143 e). Eine Arterie, die nahe der Mitte des Radius aus der A. antibrachialis (a') entspringt, am medialen Rande des Radius bis zum Carpus herabläuft und sich dort in 2 Aeste spaltet, muss als Homologon der A. radialis aufgefasst werden, obgleich sie wesentlich eine Hautarterie darstellt. Sie giebt kleine Zweige an den Flex. digit. prof. (g) und das Periost, einen Ramus anastomotic. zur A. ulnaris (Fig. 144 b) und dann nahe dem distalen Drittel des Vorarmes 2 starke Hautzweige (f, f') für die mediale und dorsale Seite des Vorarmes ab, welche unter sich und mit anderen Hautarterien von der A. digitorum communis volaris I, der A. volaris antibrachii, der A. interossea und der A. collateral. radial. superior sehr oft anastomosieren.

An der proximalen Grenze des Carpus spaltet sich die A. radialis in 2 Aeste: α) der dorsale Ast (e') wendet sich auf die dorsale Fläche des Carpus (Fig. 142 f), verzweigt sich hier und anastomosiert dabei oft mit Zweigen des Ramus interosseus der A. inteross. (Fig. 142 g) und bildet mit ihm das Rete carpi dorsale, aus welchem die Aa. intermetacarpeae dorsales II, III, IV (Fig. 142 h, h', h'') entspringen (s. A. inteross.: ram. medialis); β) der volare Ast (Fig. 144 m') geht an der Seitenfläche des Carpus herab und sendet einen Zweig zum Arcus volaris profundus (s. diesen).

11. **A. digitorum communis volaris I** (Fig. 144 c). Sie entspringt an der distalen Grenze des Carpus aus der A. ulnaris (a) und geht zwischen der 1. Zehe (Finger) (g) und dem Mc. (i), nachdem sie die A. digital. propria vol. radialis des 2. Fingers (d) und die ulnaris des 1. Fingers abgegeben hat, als Hautarterie (c') auf die dorsale Fläche des Metacarpus und Carpus (Fig. 142 d), anastomosiert mit der A. collat. rad. sup. (Fig. 142 a) und radialis (Fig. 142 e, f) und versorgt die Haut an der medialen und dorsalen Seite des Carpus und Metacarpus.

12. **Aa. digitorum volares communes II, III, IV** (Fig. 144 e, e', e'').

Fig. 144. Arterien an der Volarseite des Vorderfusses. a A. ulnaris, b deren Ramus communicans zur A. radialis, c A. digitor. commun. volaris I, c' deren Ast, der sich auf die Dorsalfläche des Metacarpus umschlägt, d A. digital. propria volar. radial. ped. II, e, e' u. e'' Aa. digitor. communes volares II, III u. IV, f Ramus perforans zur entspr. A. digitor. commun. dorsalis, g und g' A. digital. propr. volar. radial. et ulnaris, h Ramus interosseus der A. interossea commun., h' der den Arcus prof. bildende Endstamm desselben, i Ramus sublimis desselben, der k den Verbindungszweig zum Arcus volaris superficialis abgiebt, l, l' u. l'' Aa. intermetacarpeae volares IV, III u. II, m A. radialis, m' deren Ramus volaris, n Hautast derselben, n' Ramus dorsalis der A. radialis. 1 Radius, 2 Ulna, 3 Os accessorium, 4 Carpus, 5 Mc_5, 6 Mc_4, 7 Mc_3, 8 Mc_2, 9 Mc_1.

Es sind die Endäste der der A. ulnaris (a), in welche sich dieselbe ungefähr in der Mitte des Metacarpus auflöst. Sie laufen, bedeckt von den Sehnenschenkeln des Flex. digitor. sublim., zwischen je zwei Metacarpalknochen fingerwärts, geben je einen Zweig in den Sohlenballen, verbinden sich mit den Aa. intermetacarp. vol. (l, l', l''), die vom Arc. vol. prof. stammen, und durch Rami perforantes (f) mit den Aa. intermetacarp. dors. und den Aa. digit. comm. dorsales und treten je eine zwischen je 2 Finger und teilen sich am distalen Ende von Phalanx 1 je in 2 Aeste, die als Aa. digitales propriae volares (g, g') bis zur Fingerspitze verlaufen. Jede A. digit. comm. versorgt die gegenüberliegenden Seiten (die radiale und ulnare) zweier Finger. Die A. digit. comm. vol. II giebt z. B. die A. digit. uln. (lateralis) des zweiten und die A. digit. rad. (medialis) des dritten Fingers ab u. s. w. Die Aa. digitales propriae anastomosieren unter einander, versorgen die Haut, die Zehenballen, das Nagelbett u. s. w.

Mit der A. digit. communis vol. IV (e″) verbindet sich der Ramus sublimis des Ramus interosseus der A. inteross (i) durch seinen Verbindungszweig (k), wodurch der Arcus volaris sublimis entsteht. Aus dem Ramus sublim. und der A. digit. comm. volaris IV entspringt hier je ein Hautast. Diese anastomosieren mit der A. collateralis radialis sup. und versorgen die Haut an der lateralen, dorsalen und zum Teil der volaren Seite des Metacarpus. — Zuweilen mündet der Ramus sublimis direkt in die A. ulnaris ein, sodass diese beiden Gefässe den Arc. vol. sublimis bilden, aus welchem dann die Digitalarterien entspringen.

Anmerkung. Ueber die Verhältnisse der Arterien der Hand und des Fusses s. auch: Sussdorf, Die Verteilung der Arterien und Nerven an Hand und Fuss der Haussäugetiere. Festschrift zum Regierungsjubiläum des Königs von Württemberg; Stuttgart. Ellenberger, Die Arterien-Anastomosen zwischen der A. radialis und ulnaris beim Hunde. Deutsche Ztschr. f. Tiermed. und vergl. Path. Bd. XVI, S. 273.

III. Aorta descendens.

A. Aorta thoracica (Fig. 145 a′).

Sie liegt vom Aortenbogen bis zum Aortenschlitze des Zwerchfelles im postcardialen Mediastinalraum, anfangs links neben, später dorsal vom Oesophagus (l) und anfangs dorsal vom Pericardium; rechts resp. dorsal an ihr liegt der Ductus thoracicus. Aus ihrer dorsalen Wand entspringen die Intercostalarterien und aus der ventralen Wand die Aa. bronchiales und die Aa. oesophageae.

a) **Aa. intercostales posteriores** s. dorsales (s. Fig. 145). Die Intercostalarterien für die Intercostalgewebe des 1., 2. und 3. resp. 4. Intercostalraumes entspringen aus der A. intercostalis suprema (Fig. 145 i). Aus der Aorta thoracica nehmen nur die letzten 9 bis 10 Intercostalarterien ihren Ursprung. Diese verlaufen in den Intercostalräumen zunächst lateral und spalten sich in einen Ram. dorsalis und einen Ram. ventralis.

1. Der **Ramus dorsalis** giebt den Ramus spinalis an die A. spinalis ant. ab, geht zwischen den Rippenhälsen hindurch und versorgt die Rückenmuskulatur und die Haut.
2. Der **Ramus ventralis** verläuft an der medialen (inneren) Seite des aboralen Randes der betreffenden Rippe im Sulcus costalis

zwischen Vene (oral) und Nerv (aboral) und anastomosiert ventral mit den Rami intercostales der A. mammaria interna (Aa. intercost. ant. s. ventrales). Dieser Ast versorgt die Zwischenrippengewebe und die zur Seite der Brustwand gelegenen Muskeln

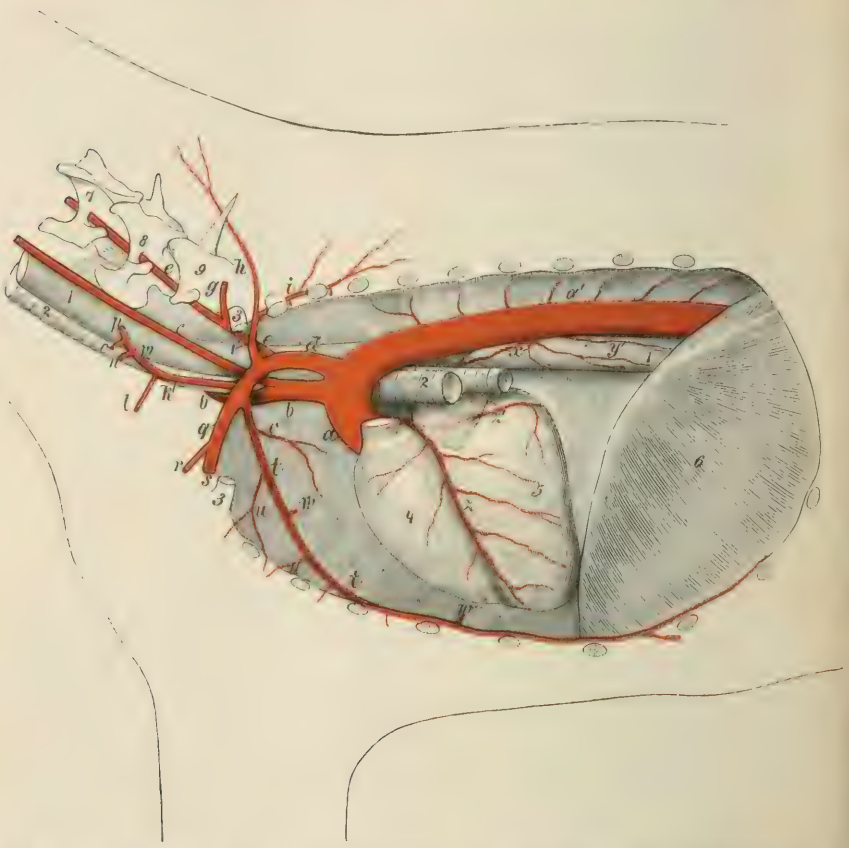

Fig. 145. Brusthöhle mit ihren arteriellen Gefässen (von links gesehen). a Aorta adscendens, a′ Aorta descendens, b A. anonyma, c A. carotis communis sinistra, d A. subclavia sinistra, e A. vertebralis, f Truncus costocervicalis, g A. cervicalis transversa, h A. cervicalis profunda, i A. intercostalis suprema, k Truncus omo-cervicalis, l A. cervicalis adscendens, m A. transversa scapulae, n A. scapularis medialis, o A. acromialis, p A. cervicalis superficialis, q Endstamm der A. subclavia, r A. mammaria externa, s A. axillaris, t A. mammaria interna, t′ A. musculo-phrenica, t″ A. epigastrica sup., u Rami sternales, v A. bronchialis ant., w Aa. mediastinales anteriores, x Aa. bronchiales posteriores, y Aa. oesophageae, z Ramus descendens und z′ Ramus circumflex. der A. coronaria cordis sinistra. 1 Oesophagus, 2 Trachea, 3 Erste Rippe (abgesägt), 4 Rechte und 5 Linke Herzkammer, 6 Zwerchfell, 7, 8 und 9 Die drei letzten Halswirbel.

(Latissimus dorsi, Scalenus, Obliquus abdom. ext., Serratus antic. major und Serratus posticus) und die Haut. Bei weiblichen Tieren dringen Zweige zum Teil noch in die Mamma ein. Der Ramus ventralis giebt auf seinem Verlaufe fortwährend Zweige ab, die über die mediale Fläche der entsprechenden Rippe oral gehen und am oralen Rande derselben Rippe verlaufen, ohne dass aber ein zusammenhängendes Gefäss vorhanden wäre. Die letzte Intercostalarterie verzweigt sich fast nur in den Bauchmuskeln, die vorhergehende zum Teil: beide anastomosieren mit der A. epigastrica sup. et inf., der A. lumbo-abdominalis und den ersten Aa. lumbales.

b) **Aa. bronchiales posteriores** (Fig. 145 x). Es sind 2—3 kleine Arterien, welche Aeste an die Glandulae bronchiales und an den Schlund zu Anastomosen mit den Aa. oesophag. abgeben und mit den Bronchien, die sie begleiten, in die Lungen eintreten.

c) **Aa. oesophageae** (Fig. 145 y). Es sind meist 2 kleine Gefässe, die nach einander (das eine gewöhnlich in der Gegend der 5.—6., das andere in der der 8.—9. Rippe) aboral von den Aa. bronch. entspringen, an den Schlund treten und diesen, ihm fortwährend Zweige abgebend, begleiten und mit dem Ramus oesophageus der A. coron. ventr. sin. und mit den Aa. bronch. anastomosieren.

B. Aorta abdominalis.

Dieselbe liegt an der hämalen Seite der Wirbelsäule vom Aortenschlitze des Zwerchfelles bis zum Os sacrum. An ihrer rechten Seite liegt die Vena cava inferior. Am 6.—7. Lendenwirbel giebt sie die beiden starken Aa. femorales (iliacae externae s. laterales) ab; der übrig bleibende Stamm geht in der ursprünglichen Richtung noch 1—3 cm weiter, giebt dann im spitzen Winkel die beiden Aa. hypogastricae (iliacae internae s. mediales) ab und wird dann zur A. sacralis media. Auf ihrem Verlaufe giebt die Aorta abdominalis folgende Aeste ab: 1. zwischen den Pfeilern des Zwerchfelles die 1—1½ cm lange A. coeliaca und dicht caudal von ihr 2. die A. mesenterica superior; 3. die Aa. phrenicae; 4. die Aa. lumbales; 5. die Aa. renales; 6. die Aa. supra- et infrarenales; 7. die Aa. spermaticae internae; 8. die A. mesenterica inferior; 9. die Aa. abdominales. Nunmehr löst sich die Aorta in gleicher Transversalebene mit dem lateralen Darmbeinwinkel in die oben genannten Endäste auf: 1. die Aa.

femorales (iliacae externae s. laterales); 2. die Aa. hypogastricae (iliacae internae s. mediales); 3. die A. sacralis media.

a) **Arteria coeliaca** (Fig. 146 c). Dieselbe entspringt zwischen den Zwerchfellspfeilern aus der ventralen Wand der Aorta. Sie bildet einen ganz kurzen, ventral gerichteten Stamm, der sich in die A. coronaria ventric. sinistra (e), hepatica (d) und lienalis (f) spaltet **(Tripus Halleri)**; zunächst geht in der Regel die A. hepatica ab, sodass ein Stamm **(Truncus gastro-lienalis)** übrig bleibt, der sich dann in die Magen- und Milzarterie spaltet.

1. **A. hepatica** (d). Sie wendet sich nach rechts, gelangt an die Eingeweidefläche der Leber und geht an dieser im Bogen gegen die Pankreasfläche des Duodenums. Aus der Konvexität des Bogens entspringen 3—5 Aeste für die Leber; so findet man z. B. 1 linken (h), 1 mittleren (i) und einen rechten Ast (g), der mittlere teilt sich wieder in 3 oder mehr Aeste und versorgt auch die Gallenblase; manchmal findet man 1 rechten, 1 linken und 3 mittlere Leberäste u. s. w. Diese Aeste zusammengenommen entsprechen dem Ramus hepaticus des Menschen, welcher die Rami vasculares, lobulares und capsulares abgiebt. Aus dem Stamme entspringt weiterhin:

   α) Die A. coronaria ventriculi dextra s. pylorica (k). Diese läuft am Pylorus gegen den Magen hin, gelangt an dessen kleine Kurvatur und anastomosiert mit dem Ramus pyloricus der A. coron. ventr. sinistra. — Der übrig gebliebene Stamm der Leberarterie führt jetzt den Namen:

   β) A. gastro-duodenalis (l). Diese verläuft in dem Pankreas ($_4$), dem sie Zweige giebt, zum Pylorus und teilt sich dort in 2 Aeste: Die A. pancreatico-duodenalis (superior) (n) und die A. gastro-epiploica dextra (m). Die erstere geht am rechten Pankreaslappen darmwärts, versorgt das Pankreas und anastomosiert mit einem Aste (A. pancreatico-duodenalis inferior) der ersten Dünndarmarterie. — Die A. gastro-epiploica dextra (m) geht am Duodenum, im Pankreas gelegen, zur Curvatura major des Magens, wo sie längs der Ursprungsstelle des Omentum majus nach links verläuft und mit der A. gastro-epiploica sinistra (t) anastomosiert. Sie sendet Rami epiploici in das Netz und Rami gastrici an den Magen, die mit beiden Aa. coronariae anastomosieren.

2. **A. coronaria ventriculi sinistra** (e). Sie ist bedeutend stärker als die aus der Leberarterie entspringende rechte Kranzarterie (k), aber viel schwächer als Milz- und Leberarterie. Sie wendet sich links gegen die Cardia, giebt ausser kleinen Rami cardiaci für die Cardia und Rami anastomotici zur Verbindung mit Zweigen der A. phrenica einen (oder 2) **Ramus oesophageus** (o) ab, der am Schlunde ($_6$) verläuft und mit der A. oesophagea anastomosiert. Alsdann spaltet sie sich in 2 Aeste (e′ und e″),

die sich an beiden Magenflächen derart verteilen, dass ihre Zweige, die zwischen Serosa und Muscularis liegen, radienähnlich von der Curvatura minor zur major ziehen und dabei nach allen Seiten Zweige abgeben und schliesslich mit den Aa. breves ventric. der A. lienalis anastomosieren. Von dem Aste der Zwerchfellsfläche (e') geht ein starker Zweig **(Ramus**

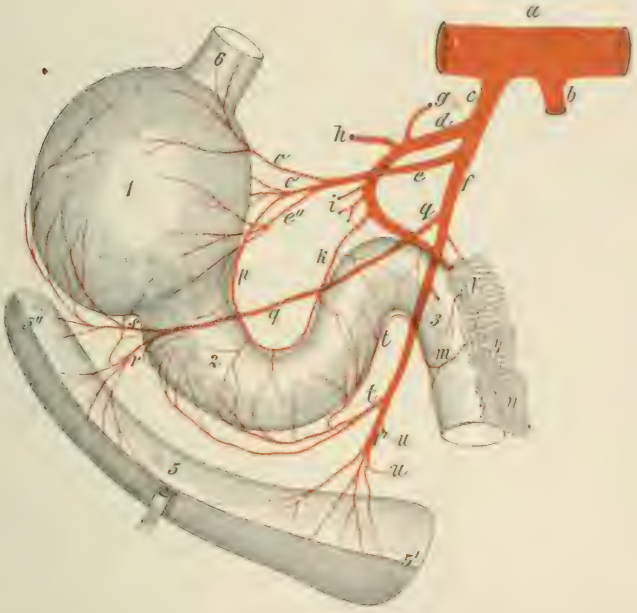

Fig. 146. Verzweigung der A. coeliaca. a Aorta abdom., b A. mesenterica sup., c A. coeliaca, d A. hepatica, e A. coronaria ventriculi sinistra, e' deren Zwerchfellsflächenast, e'' deren Eingeweideflächenast, f A. lienalis, g Ramus hepatic. dexter, h Ramus hepatic. sinister, i Rami hepatici medii, k A. coronaria ventriculi dextra, l A. gastro-duodenal., m A. gastro-epiploica dextra, n A. pancreatico-duodenalis, o Ramus oesophageus und p Ramus pyloricus der Magenarterie, q A. gastro-lienalis, r deren Ramus lienalis und s deren Ramus gastricus, t A. gastro-epiploica sinistra. 1 Magen (Pars cardiaca), 2 Magen (Pars pylorica), 3 Duodenum, 4 Pancreas, 5 Milz, 5' deren ventrales und 5'' deren dorsales Ende, 6 Oesophagus.

pyloricus) (p) an der Curvat. minor entlang zum Pylorus, um mit der A. ventriculi coronaria dextra (k) zu anastomosieren.

3. **A. lienalis** (f). Sie wendet sich am Pankreas vorbei nach der linken Seite und gelangt beckenwärts vom Magen in das Milz-Magenband (Omentum majus); in diesem verläuft sie ventral und gegen

die Milz (5) hin, erreicht dieselbe nahe dem ventralen Ende und senkt sich dann mit ihren Endästen in das ventrale Ende der Milz (5′) ein. Alle zur Milz gehenden Zweige der A. lienalis treten am Hilus lienalis ein. Sie giebt ab:

α) Rami pancreàtici und darunter oft einen Ast, der fast so stark wie die fortlaufende Milzarterie ist und der auch zuweilen aus dem Truncus gastro-lienalis entspringt.

β) Die A. gastro-lienalis (q), die dorsal verläuft und sich in einen Ramus gastricus (s) und einen Ramus lienalis (r) teilt. Der erstere tritt, nachdem er mehrere kleinere Zweige an den dorsalen Teil der Milz abgegeben hat, an die Eingeweidefläche des Magens und geht an dieser nahe der grossen Kurvatur bis an das linke Magenende, hierbei die Magenwand versorgend und mit den anderen Magenarterien anastomosierend. Der Ramus lienalis (r) läuft dorsal gegen das dorsale Milzdrittel (5″) und teilt sich in mehrere Aeste; die schwächeren gehen an die Eingeweidefläche des Magens, wenden sich, um die Curvat. major umbiegend, auf die Zwerchfellsfläche desselben und versorgen mit denen des Ramus gastricus die linke Hälfte der Curvat. maj. Die stärkeren Milzzweige dringen in das dorsale Milzdrittel ein.

γ) Die A. gastro-epiploica sinistra (t). Sie entspringt zwischen dem mittleren und ventralen Milzdrittel, giebt mehrere Zweige an die Milz, wendet sich zur grossen Kurvatur des Magens, giebt mehrere und unter Umständen recht starke Zweige an den Magen, läuft dann an der grossen Kurvatur entlang gegen den Pylorus und anastomosiert mit der A. gastro-epiploica dextra. Sie giebt während ihres Verlaufes fortwährend Zweige an den Magen (Aa. gastr. breves).

b) **A. mesenterica superior** (Fig. 146 b und Fig. 147 c). Dieser Ramus visceralis der Aorta entspringt ½—3 cm (je nach der Grösse des Hundes) entfernt von der A. coeliaca (Fig. 147 b) zwischen den Pfeilern des Zwerchfelles aus der ventralen Aortenwand (Fig. 147 a) und versieht Jejunum und Ileum und den grössten Teil des Dickdarmes mit Aesten. Sie tritt in die Gekröswurzel zwischen Pankreas und Duodenum und teilt sich in die A. ileo-coeco-colica und die A. jejunalis.

1) Die **A. ileo-coeco-colica** giebt nach einander ab:

α) Die A. colica media. Sie geht mit der Vene im Mesocolon, nachdem sie durch einen aufsteigenden Ast mit der A. colica dextra in Verbindung getreten ist, am Colon descendens rectalwärts und anastomosiert mit der A. colica sinistra. Sie giebt in kurzen Zwischenräumen Zweige an das Colon ab.

β) Die A. colica dextra. Sie geht rechts zum Colon ascendens und Colon transversum und spaltet sich dann in 2 Aeste, einen Ast, der nach links geht und mit der A. colica media anastomosiert, und einen Ast, der mit der A. ileo-colica sich verbindet.

γ) Die A. ileo-colica. Es ist ein starkes Gefäss, welches für das Ileum, Coecum und einen Teil des Colon bestimmt ist. Es teilt sich an der Stelle, wo das Ileum in das Coecum mündet, in 2 Aeste, welche mit der A. colica dextra anastomosieren; der eine Ast verteilt sich im Coecum, der andere verläuft im Hüft-Blinddarmgekröse, versorgt

Coecum und Ileum mit Aesten und anastomosiert mit der letzten Dünndarmarterie.

Bisweilen entspringen je 2 der genannten Arterien mit einem gemeinschaftlichen Stamme. Die Endzweige derselben verhalten sich in den gröberen Verhältnissen wie die der Dünndarmarterien.

2. Die **A. jejunalis** stellt den fortlaufenden Stamm der A. mesenterica superior dar. Sie spaltet sich in 14—16 Dünndarmarterien, von denen die erste mit der A. pancreatico-duodenalis, die letzte mit der A. ileo-colica und alle bogenförmig unter einander in Verbindung stehen. Nach Mall verhalten sich die Dünndarmarterien wie folgt:

Kurz nach ihrem Eintritte zwischen die Blätter des Mesenteriums beschreibt die vordere Gekrösarterie einen erst weiten, dann engeren Bogen. Aus der konkaven Seite desselben entspringt zuerst ein Zweig für das Duodenum, dann aus der konvexen eine Reihe von Zweigen für Jejunum und Ileum, im ganzen 10—20 Stämme, welche sich bisweilen nochmals teilen, sodass bis zu 50 Bogen entstehen können. Aus den einzelnen Bogen entspringen dann längere Arterien, welche zu je zwei kreisförmig das Darmstück umschliessen und durch Queräste gegenseitig verbunden sind; aus ihnen gehen dann die verschiedenen Arterien für die einzelnen Schichten der Darmwand ab (s. Histologie).

c) **Aa. phrenicae** (posticae) (Fig. 147 d). Es sind Rami parietales der Aorta. Sie entspringen zwischen der A. mesent. sup. (c) und den Aa. renales (e) aus der Aorta. Die A. phrenica dextra entspringt zuweilen aus der A. coeliaca. Gewöhnlich ist mit den Zwerchfellarterien eine Arterie verbunden, die sich wesentlich in den Bauchmuskeln verbreitet **(A. phrenico-abdominalis)** und von Franck als oberflächliche Lendenarterie bezeichnet worden ist. Es ist dann also ein gemeinsamer Stamm vorhanden, der sich in die beiden Gefässe gabelt. Die A. phrenico-abdominalis entspringt zuweilen gesondert aus der Aorta, caudal neben den Aa. phrenicae, zuweilen aus der Nierenarterie.

1. Jede **A. phrenica** geht in den Zwerchfellspfeiler ihrer Seite und verläuft neben dem Hiatus oesophageus und dem Foramen quadratum in der lumbalen Portion des Zwerchfelles ventral gegen den Spiegel, geht an dessen lateralem Rande im Zwerchfellsfleische (Portio costalis) entlang bis zur sternalen Portion. Ihre Aeste anastomosieren im Bogen mit den Aesten der Arterie der anderen Seite. Sie versorgen das Zwerchfell mit radiär verlaufenden Zweigen, die mit den letzten Aa. intercostales,

den ersten Aa. lumbales und mit der A. epigastrica sup. und inf. anastomosieren. Einige Zweige gehen auch an die Leberkapsel und die Leberbänder, andere an den Schlund und den Magen. So kommen Anastomosen mit der A. ventriculi coron. sin. und der A. hepat. zu stande.

2. Jede **A. phrenico-** oder **lumbo-abdominalis** verläuft caudo-ventral, giebt einen Ramus dorsalis ab, der an den M. longissimus geht, und durchbohrt dann als Ramus ventralis den M. transv. abdom., giebt zahlreiche Zweige dem M. obliqu. int., dabei mit der A. abdom. anastomosierend, und dringt in den M. obliqu. ext. ein, in welchem er sich fast in dessen ganzer Ausdehnung verzweigt. Er anastomosiert mit den letzten Aa. intercostales, den Aa. epigastricae, der A. ileo-lumbalis und renalis. Die Arterie giebt, ehe sie in die Bauchmuskeln eintritt, Zweige ab an das Nierenfett, die Nierenkapsel und die Lendenmuskeln und geht dort Anastomosen ein.

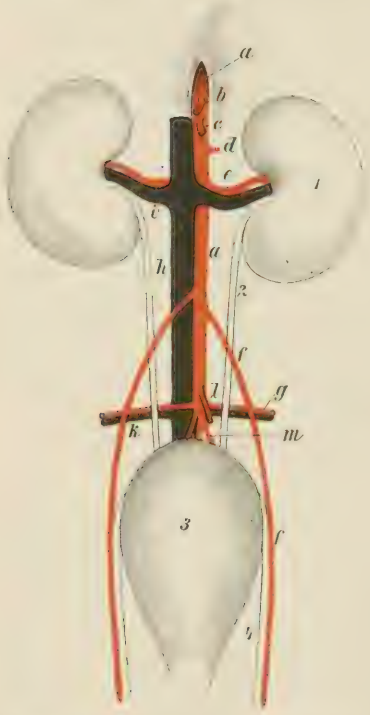

Fig. 147. Gefässe der Bauchhöhle. a Aorta abdominalis, b A. coeliaca, c A. mesenterica sup., d A. phrenica sinistra, e A. renalis, f A. spermatica int., g A. abdominal., h Vena cava inf., i Vena renal., k Vena abdominal., l A. mesenterica inf., m A. femoralis. 1 Niere, 2 Ureter, 3 Harnblase, 4 Samenleiter.

d) **Aa. renales** Fig. 147 e). In der Höhe des 1. Lendenwirbels entspringt jederseits rechtwinklig eine starke Arterie aus der Aorta, die an der ventralen Seite der Lendenmuskeln und der Pfeiler des Zwerchfelles lateral oder caudo-lateral zum Hilus der betreffenden Niere geht. Diese Gefässe teilen sich entweder erst im Hilus in 2—5 Aeste, die dann in die Niere eintreten, oder die Teilung findet schon vorher, oft kurz nach dem Ursprunge statt. Der Ursprung beider Nierenarterien liegt nicht immer in gleicher Höhe.

Die Nierenarterien anastomosieren in den Nieren, oder in der Kapsel, oder ausserhalb der Nieren mit den Aa. phrenicae, den letzten intercostales und ersten lumbales, ferner mit der A. vesicularis sup., spermat. int., abdominalis und den Aa. supra- und infrarenales. Sie senden bisweilen auch Zweige an die Nebennieren (Aa. suprarenales inferiores), das Nierenfett, die Lymphdrüsen und den Ureter.

e) **Aa. supra- et infrarenales.** Oral und aboral von den Nierenarterien entspringen aus der Aorta kleine Gefässe, welche die dort gelegenen Lymphdrüsen und die Nebennieren versorgen, auch in das Nierenfett und die fibröse Nierenkapsel eindringen und sowohl mit der A. phrenica als mit der A. renalis und abdom. anastomosieren; zum Teil entspringen sie auch aus der Nierenarterie.

f) **Aa. spermaticae internae** (Fig. 147 f). Ungefähr in der Mitte zwischen den Aa. renales (e) und der A. mesenterica inferior (l) entspringt jederseits die A. spermatica int. Jede A. spermat. int. verläuft lateral und caudal und tritt am lateralen Rande der Lendenmuskeln an die mediale Seite der V. spermat. int., mit welcher sie, caudo-lateral weiter gehend, den Ureter (2) kreuzt. Bei männlichen Tieren, bei denen die Gefässe von einer breiten Bauchfellfalte, die sich bis zum Hoden verfolgen lässt und am Annulus inguinalis mit der Douglasi'schen Falte sich verbindet (s. S. 340), eingeschlossen sind, ziehen die inneren Samenarterien zum Annul. inguin. int., indem sie an das Vas deferens herantreten, hin, treten durch den Leistenkanal hindurch und verlaufen, die Vene lateral, der Samenleiter medial und die Arterie zwischen beiden, im Samenstrange gegen den Hoden. Im Samenstrange macht die Arterie anfangs weitere, dann engere, die Vene umziehende Spiraltouren und kurz vor dem Hoden viele knäuelförmige Windungen. Sie tritt lateral zwischen Nebenhoden und Hoden ein und verläuft zwischen beiden bis an das caudale Ende, biegt daselbst um an den ventralen Rand und geht an diesem wieder nach dem oralen Ende zu, wobei sie Zweige abgiebt, die in die Höhe steigen und sich verästeln.

Aus der Arterie entspringen Aeste für den Nebenhoden, meist ein lateraler und ein medialer; das laterale Gefäss entspringt oft schon nahe am Ursprunge der A. spermatica und ist also isoliert im Samenstrange nachzuweisen.

Der Samenstrang wird von der A. deferentialis (Ast der A. um-

bilicalis; s. diese) versorgt; dieselbe liegt am lateralen Rande des Samenleiters und teilt sich in 5—7 Zweige, die zum Samenleiter und zur Cauda epididymidis gehen und mit der A. spermat. int. anastomosieren.

Aus der Spermat. int. entspringen in der Bauchhöhle Zweige, die an das Nierenfett und die Nierenkapsel gehen und mit der A. renalis und den Nierenkapselzweigen der A. abdominalis anastomosieren.

Bei weiblichen Tieren bildet die A. spermat. int. ein relativ starkes Gefäss, welches neben der V. spermat. int. geschlängelt lateralwärts gegen das Ovarium verläuft und sich kurz vor diesem in 3—4 Aeste spaltet, die geschlängelt als Rami ovarii an das Ovarium und als R. uteri an den Uterus herantreten und mit der A. uterina anastomosieren.

g) **A. mesenterica inferior** (Fig. 147 l und Fig. 148 b). Es ist ein kleines Gefäss, welches als ein verhältnismässig langer Stamm aus der ventralen Wand der Aorta, etwa in der Höhe des 5. bis 6. Lendenwirbels und ungefähr 1—2 cm brustwärts vom Anfange der A. femoralis entspringt, beckenwärts, ventral und etwas nach links verläuft und sich dann in 2 Aeste spaltet:

1. Die **A. colica sinistra.** Dieselbe geht, von der an ihrer ventralen Wand gelegenen Vene begleitet, etwas nach links und in dem Dickdarmgekröse, ca. 2—3 cm von der dorsalen resp. mesenterialen Wand des Colon descendens entfernt, mit diesem zwerchfellwärts und anastomosiert mit der A. colica media. Sie entspricht dem Ram. ascendens der A. colica sin. hom., während der Ram. descendens fehlt. Auf ihrem Verlaufe giebt sie in fast gleichen Zwischenräumen Zweige an den Dickdarm, die sich wie die Zweige der Dünndarmarterien verhalten.
2. Die **A. haemorrhoidalis superior** verläuft im Mesorectum afterwärts, anastomosiert mit der A. haemorrhoid. media und vesicular. inf. und verhält sich in Bezug auf ihre Verzweigung wie die A. colica sinistra.

h) **Aa. abdominales** (Fig. 148 d). Jede A. abdom. entspringt in der Regel (25 Mal bei 27 untersuchten Hunden) aus der Aorta, selten aus dem Anfangsteile der A. femoralis. Im ersteren Falle liegt der Ursprung zwischen dem der A. mesenterica inf. (b) und dem der A. femoralis (c), einmal dieser, einmal jener etwas näher. Sie verläuft neben der Vene zwischen den dorsal von ihr befindlichen Lendenmuskeln (1 u. 2) und den ventral von ihr

liegenden Lymphdrüsen (und rechterseits über die Hohlvene) ventrolateral und giebt dabei Zweige an den Psoas parvus (2), den Ileopsoas (1), den Quadratus lumborum und an die Lymphdrüsen. Ausserdem aber sendet sie Zweige an das Nierenfett, resp. die Nierenkapsel, die mit Zweigen der A. spermatica int., renalis und phrenica anastomosieren. Nun durchbohrt die A. abdom. mit dem N. cutan. femor. ext. die Bauchmuskeln und giebt dabei einen Muskelzweig ab, der zwischen dem M. transversus und obliquus inter-

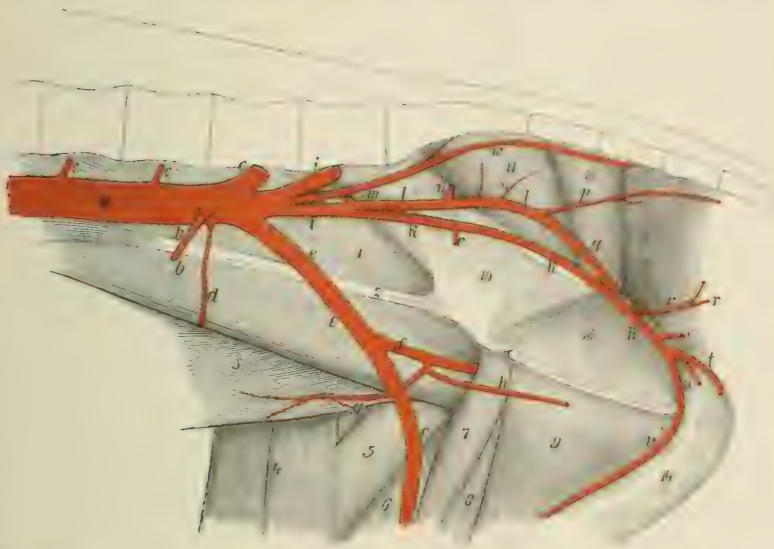

Fig. 148. Arterien der Beckenhöhle. a Aorta abdominalis, b A. mesenterica inf., c Aa. lumbales, d A. abdominalis, e A. femoralis, f A. profunda femoris, g A. epigastrica inf., h A. pudenda externa, i Aa. hypogastricae, k Ramus visceralis und l Ramus parietalis der A. hypogastrica, m A. ileolumbalis, n A. glutaea superior, o A. umbilicalis, p A. caudalis lateralis superficialis, q A. ischiadica s. glutaea inf., r A. haemorrhoidalis media, r' A. haemorrhoidalis inf., s A. perinaei, t A. profunda penis, u A. bulbosa, v A. dorsalis penis, w A. sacralis media. 1 M. ileo-psoas, 2 Sehne des M. psoas parvus, 3 Bauchmuskeln, 4 M. sartorius, 5 M. rectus femor., 6 M. vastus medialis, 7 M. adductor longus, 8 M. adductor fem. magnus et brevis, 9 M. gracilis, 10 Innenfläche des Os ileum, 11 M. piriformis, 12 M. glutaeus maximus, 13 M. obturator internus, 14 Penis.

nus ventral verläuft, diesen Muskeln Zweige giebt und mit der A. spermat. ext., lumbo-abdom., epigastr. sup. und verschiedenen Aa. intercost. anastomosiert. Darauf gelangt die A. abdom. nahe dem lateralen Darmbeinwinkel unter die Haut und teilt sich in

2—3 Aeste, die sich wesentlich in der Haut, aber auch in den Aponeurosen und einigen Muskeln verzweigen. Die 3 Aeste haben keinen konstanten Verlauf; sie verzweigen sich in der Haut des ganzen Bauches, des Rückens, des Beckens und des Femur (also dorsal, ventral, sternal und schenkelwärts) und senden dabei Zweige in den M. obliquus abdom. ext. und den Longissimus dorsi. Sie anastomosieren mit Hautzweigen der Aa. intercost. und lumbales, der A. pudenda externa und saphena und mit Zweigen der A. ischiadica, die durch den M. biceps fem. nach aussen treten. — Besonders hervorzuheben ist, dass die Zweige der A. abdom. nicht nur bauchwärts, sondern auch rückenwärts verlaufen und in der Bauch- und Rückenmitte mit denen der anderen Seite anastomosieren.

Bei weiblichen Tieren lassen sich einzelne Zweige bis zur Milchdrüse verfolgen; dieselben anastomosieren besonders zahlreich mit der A. pudenda externa.

i) **Aa. lumbales** (Fig. 148 c). Sie verhalten sich den Intercostalarterien gleich und treten zu 7 Paaren auf, von denen die ersten 6 aus der Aorta vor Abgang der A. femoralis, das 7. nach Abgang der letzteren (meist erst aus der A. sacralis media) entspringen. Sie verlaufen zwischen den Wirbelkörpern und den Pfeilern (Pars lumbalis) des Zwerchfelles resp. den Lendenmuskeln, also bedeckt von letzteren, dorsal und geben dabei kleinere Zweige an die genannten Muskeln ab, welche sich zum Teil noch bis in die Bauchmuskeln verfolgen lassen und hier mit den anderen Arterien (Intercostalarterien, Aa. epigastricae und A. lumbo-abdominalis) anastomosieren. Der Hauptstamm jeder A. lumbalis tritt dann als Ramus dorsalis zwischen den Proc. transversi der Lendenmuskeln hindurch, giebt einen Ramus spinalis zur A. spinalis ant. ab und verbreitet sich in den Rückenmuskeln. Nahe dem Becken werden die erstgenannten Zweige immer schwächer.

Verlauf und Verzweigung der A. femoralis.*)

Die **A. femoralis** (Fig. 149 b) läuft an der medialen Seite der Sehne des M. psoas parvus (Fig. 148 2) und an der medialen Fläche des M. ileo-psoas (1) neben der V. fem. herab bis zur Sehne der Bauchmuskeln und tritt durch einen Spalt zwischen dieser und dem M. ileo-psoas, nahe dem Schambeinrande, aus der Beckenhöhle

*) Ueber das Verhältnis der A. femoralis und ihrer Zweige zu den entsprechenden Venen s. Fig. 160.

heraus an den freien Schenkel. Bis hierher giebt die Arterie Aeste an die grossen Lymphdrüsen, die an der Ursprungsstelle der A. femoral. liegen, und an das in der Umgebung vorhandene Fett ab. Sodann entspringt regelmässig die A. profunda femoris (Fig. 149 c und Fig. 148 f) aus derselben, während die A. abdominalis (Fig. 148 d) sehr selten ihren Ursprung aus ihr nimmt. Diese entspringt gewöhnlich aus der Aorta.

Die A. femoralis (Fig. 149) tritt nun auf die mediale Fläche des Anfangsteiles des M. rectus femoris und giebt sofort, entweder gesondert oder aber zu einem kurzen, gemeinsamen Stamme vereinigt, die A. circumflexa femoris externa (h) und die A. femoralis anterior (g) ab. — Die Femoralis tritt nun in die Fossa ileo-pectinea, also zwischen M. sartorius (s) und Adduct. long. (r), an die mediale Seite des M. vastus medialis und hat hier die V. femoral. am caudalen und den N. saphenus am oralen Rande (s. Fig. 150). Sie läuft kniewärts, tritt an die Endsehne des M. adduct. long. und dann im distalen Drittel des Femur an die caudale Seite des M. vastus medialis und an den caudalen Rand des Sartorius (s) oder selbst unter letzteren. Sie gelangt nun zwischen den M. semimembranosus (y) und Vastus medialis, steigt abwärts, tritt an die caudale Femurfläche zwischen M. semimembranosus und biceps fem. und dann zwischen die Condylen des Femur, resp. in die Kniekehle, und nimmt hier den Namen A. poplitaea an. Auf diesem Wege, während dessen die A. femoralis das Os femoris spitzwinklig kreuzt, giebt sie ab: 1. drei und mehr starke Rami musculares aus der oralen Wand, die sich in dem Vastus medialis und Sartorius verzweigen; 2. die A. femoralis postica sup. (i) aus der caudalen Wand; 3. die A. saphena (m) aus der medialen Wand; 4. die A. articularis genu suprema (l) aus der oralen Wand; 5. die A. femoralis postica media (k) aus der caudalen Wand.

Zweige der A. femoralis.

a) **A. profunda femoris** (Fig. 149 c). Es ist die einzige grössere Arterie, die beim Hunde in der Beckenhöhle aus der A. fem. entspringt. Sie kommt aus der medialen resp. caudalen Wand hervor, verläuft auf dem M. ileo-psoas (t) caudo-ventral und giebt bald ab die A. spermatica externa (e') und einen ganz kurzen Stamm, der sich in die A. epigastrica inferior (d) und in die A. pudenda externa (e) teilt. Die A. profunda femoris, die sowohl mit der Aorta als mit der A. hypogastrica anastomo-

Fig. 149.

siert, tritt gemeinsam mit der Vene durch die Sehne der Bauchmuskeln aus der Bauchhöhle und, ventral vom Ram. horizontalis des Schambeines gelegen, zwischen den M. ileo-psoas (1) und Adduct. long. (6), giebt diesen und dem M. vastus internus Zweige, anastomosiert mit der A. fem. postica sup. und teilt sich dann in die sich fusswärts wendende A. circumflexa femoris int. (medial.) (f) und die fortlaufende A. profunda fem. (c'). Die letztere verläuft caudal und

Fig. 149. Verzweigung der A. femoralis; N. saphenus. a Aorta abdominalis, b A. femoralis, c A. profunda femoris, c' deren Endstamm, d A. epigastrica inf., e A. pudenda ext., e' A. spermatica externa, f A. circumflexa femoris int., g A. femoris anterior mit dem Ramus anterior n. cruralis, h A. circumflexa femoris externa, i A. femoralis postica sup., k A. femoral. postica media, l A. articularis genu suprema, m A. saphena, n deren Ramus plantaris, o deren Ramus dorsalis, p A. tarsea lateralis, q N. saphenus, r N. obturatorius. 1 M. ileo-psoas, 2 Os ileum, 3 M. gracilis, 4 M. semitendinosus, 5 M. adductor magnus, 6 M. adductor longus, 7 M. quadriceps femoris, 8 M. rastorius, 9 M. semimembranosus, 10 Mm. gastrocnemii, 11 M. tibialis anticus, 12 Tibia.

teilt sich in zwei oder mehrere Zweige, die sich einerseits in dem Adductor long. (4), Adductor magnus (5), Obturator externus und internus, Capsularis und dem Kapselbande des Pfannengelenkes und andererseits im Adductor magnus und im M. semimembranosus verzweigen und mit der A. femoris postica sup. anastomosieren. Die durch das Foramen ovale zum M. obtur. int. ziehenden Zweige anastomosieren mit den Rami obturatorii der A. hypogastrica.

1. **A. spermatica externa** (Fig. 149 e'). Bei 12 männlichen Hunden, bei denen der Abgang der A. spermatica externa festgestellt wurde, entsprang dieselbe nicht aus der Aorta, sondern aus der A. profunda femoris neben oder mit der A. epigastrica inf. und pudenda externa. Bei männlichen Tieren ist die Arterie kleiner als bei weiblichen. Bei den ersteren teilt sie sich kurz nach ihrem Ursprunge in 2 Aeste, der schwächere Ast begleitet den Hodenmuskel und verzweigt sich in den Scheidenhäuten, der stärkere Ast dringt zwischen den M. abdom. transv. und obliqu. int. ein und verzweigt sich in beiden, besonders aber in dem letzteren. Die Arterie anastomosiert mit der A. abdom. und spermatica int. Bei weiblichen Tieren ist die Arterie **(A. uterina)** (Fig. 150 f) grösser; sie entspringt aus der A. umbilicalis (Fig. 150 e), verläuft im Ligamentum latum mit dem Uterushorne ihrer Seite (Fig. 150 5) und zwar in der Nähe des lateralen Randes desselben und giebt dabei fortwährend Zweige an den Uterus ab. Gegen das Ende des Hornes tritt sie selbst auf den Uterus über und anastomosiert mit der A. spermat. int.
2. **A. pudenda externa** (Fig. 148 h). Sie entspringt entweder gesondert aus der A. fem. prof. (f), oder bildet mit der A. epigastr. inf. (g) einen gemeinsamen, aber kurzen Stamm. Sie verläuft zunächst caudo-ventral, tritt nahe dem Schambeinrande durch die Bauchmuskelsehne und gelangt nach aussen; sie wendet sich, den Samenstrang kreuzend und neben der Vene und dem N. spermat. ext. gelegen, jetzt caudal, tritt an den Penis, verläuft, seitlich an demselben im Fette gelegen, mit ihm und verzweigt sich im Praeputium, in den Leistendrüsen, im Fett, in dem Vorhautmuskel und in den benachbarten Teilen der Haut. Die Hautzweige anastomosieren mit der A. abdominalis, pudenda interna und fem. postica inferior. Bei weiblichen Tieren ist die Arterie grösser als bei männlichen. Nachdem sie durch die Sehne der Bauchmuskeln hindurchgetreten ist, teilt sie

sich in einen caudal und in einen sternal verlaufenden Zweig. Der erstere giebt Zweige an die Leistendrüsen, den in der Schamgegend gelegenen Abschnitt der Mamma, die Haut und an die Scham und anastomosiert mit der A. pudenda int.; der sternal verlaufende Zweig verteilt sich in der Mamma und in der Haut und anastomosiert mit der A. abdom. und solchen Zweigen der A. epigastrica sup., die in die Mamma eindringen.

3. Die **A. epigastrica inferior** (Fig. 148 g). Sie entspringt ungefähr bei der Hälfte der Hunde gesondert, bei der anderen Hälfte gemeinsam mit der A. pudenda ext. (h) aus der A. fem. prof. (f),

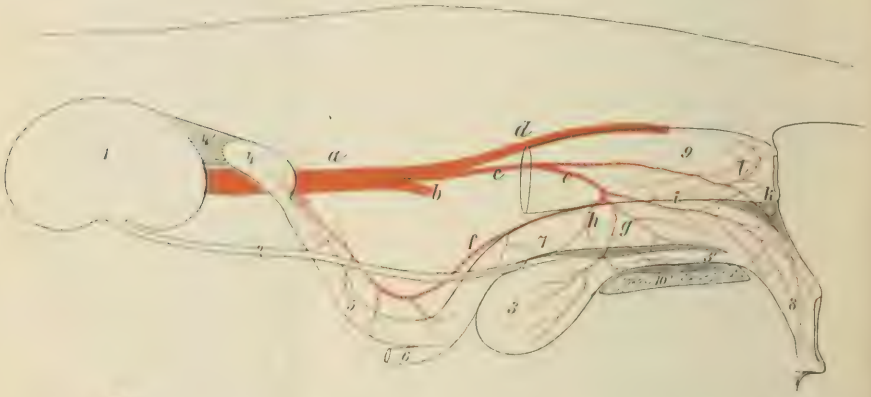

Fig. 150. Gefässverteilung am weiblichen Genitalapparate (von der linken Seite gesehen). a Aorta, b (linke) A. femoralis, c Ramus visceralis der linken A. hypogastrica, d Ramus parietalis der linken A. hypogastrica, e A. umbilicalis, f A. uterina, g A. vesicular. sup., h Der den Ureter begleitende Ast, i A. vesicularis inf., k A. pudenda interna, l A. haemorrhoidalis media. 1 Linke Niere, 2 Ureter, 3 Harnblase, 3' Harnröhre, 4 Eierstock, 4' Eierstocks-Nierenband, 5 Linkes Uterushorn, 6 Rechtes Uterushorn, 7 Uterus, 8 Vagina, 9 Rectum, 10 Symphyse des Beckens.

tritt an den M. rectus abdom. und läuft auf dessen Bauchhöhlen- (dorsalen) Fläche, bedeckt von der Sehne des Transversus abdom., sternalwärts; sie verzweigt sich dabei in diesen beiden Muskeln und sendet auch dem M. obliqu. int. Zweige. Sie anastomosiert mit der A. epigastr. sup., den letzten Aa. intercost. und der A. phrenica. Bei einem Hunde entsprang dieses Gefäss direkt aus der A. femoralis (e).

4. Die **A. circumflexa femoris interna** (medialis s. posterior) (Fig. 149 f). Sie läuft zwischen M. adductor magn. (s), Adductor

long. (6) und Vastus int. fusswärts, gelangt an die (caudale) Kniekehlenfläche des Femur, nahe der Anheftung des M. adduct. magn., und geht hier fusswärts. Sie versorgt besonders den M. adductor fem., giebt aber auch Zweige an den Vast. medial. und sogar einige an den Vast. lateral. ab, welch' letztere die Ursprungssehne des M. vast. later. durchbohren und mit der A. circumflexa femor. ext. und der A. femor. post. inferior anastomosieren. Sie giebt ausserdem eine starke Ernährungsarterie für das Os femoris ab.

b) **A. circumflexa fem. externa s. lateralis** (s. anterior) (Fig. 149 h). Sie entspringt entweder gesondert oder mit der A. fem. ant. (g) zu einem kurzen, gemeinsamen Stamme verbunden, aus der A. femoralis (b), nachdem letztere durch die Bauchmuskeln getreten ist. Sie hat nur einen kurzen Stamm, der Zweige an den M. rect. abdom. abgiebt und sich dann gewöhnlich, aber nicht immer, in einen Ramus ascendens und descendens teilt. Sowohl der Stamm als die Hauptäste sind von Aesten des N. cruralis begleitet. Der Ramus descendens dringt mit seinen Zweigen in den M. vastus medial. und rect. fem. (7) ein und verästelt sich in ihnen. Er lässt sich im Rectus fem. bis zur Kniescheibe verfolgen. Der Ramus ascendens senkt sich zwischen M. rect. fem. und vast. medial. in die Tiefe und teilt sich in mehrere, gewöhnlich 3 Zweige, von denen der eine beckenwärts steigt und sich im Rect. fem., Vast. medial. und den Gelenkteilen verzweigt, während die anderen kniewärts laufen und Zweige, die auch mit der A. circumfl. fem. int. anastomosieren, an den Rect. femor. und Vast. lateral. abgeben und mit einem Aste an die Kniescheibenfläche des Femur (im proximalen Drittel) treten: dieser Ast läuft bis zum Kniegelenke herab, giebt dabei dem Quadriceps Zweige und anastomosiert mit der A. poplitaea und femoralis postica inf. Vor der Teilung giebt der Ram. ascendens inkonstante Zweige ab an den M. ileo-psoas (1), die mit der A. ileo-lumb. anastomosieren, an den Adductor long., an den Quadriceps und an die Gelenkkapsel, selbst an den M. glut. medius und an den Knochen.

c) **A. femoralis anterior** (Fig. 149 g). Sie entspringt entweder mit der A. circumfl. fem. ext. (h) aus einem gemeinsamen Stamme oder gesondert aus der A. femoralis (b), direkt, nachdem dieselbe durch die Bauchmuskeln getreten ist. Sie läuft, von dem Ram. anterior des N. cruralis und von der Vene begleitet, nahe dem ventralen Rande des M. ileo-psoas (1) zwischen M. rect. fem. (1) und Tensor

fasciae latae einerseits (lateral) und dem M. sartorius (s) andererseits (medial) brustwärts und teilt sich in 2 Aeste, den Ramus superficialis und profundus. Vorher giebt sie einen Zweig an den M. sartorius ab, der mit der A. saphena anastomosiert, und einen oder mehrere Zweige an die Lendenmuskeln.

1. Der **Ramus superficialis** läuft, meist Zweige an den M. rectus femoris abgebend, brustwärts und teilt sich an der Grenzscheide zwischen M. sartorius und Tensor fasciae latae in einen aufsteigenden Bauch- und einen absteigenden Schenkelast. Beide verzweigen sich im M. sartorius, tensor f. l. und im Fette etc. Sie anastomosieren dorsal mit Zweigen der A. abdom. und dem Ram. profundus, ventral mit Rami musculares des Stammes der A. femoralis.
2. Der **Ramus profundus** liegt tiefer als der vorige; er dringt zwischen den M. rectus fem. und tensor f. l. ein bis unter den oralen Bauch des M. tensor f. l., unterwegs diesem und dem M. sartorius Zweige gebend; dann teilt er sich (zwischen Tensor f. l. und dem Rectus fem. gelegen) in mehrere, öfters auch nur in 2 Zweige, die sich in dem Sartorius, dem Tensor f. l., in den Mm. glutaei, wo sie mit der A. glutaea sup. anastomosieren, und in der Haut, dabei mit der A. abdominalis und sacralis lateralis Verbindungen eingehend, verbreiten.

d) **A. femoralis postica sup.** (Ramus musc. sup.) (Fig. 149 i). Derselbe entspringt etwas beckenwärts von der Femurmitte aus der A. fem. und geht mit dem betreffenden Venenaste über die mediale Fläche des distalen Endes des M. adduct. long. (6), an diesen einen Zweig abgebend (der mit der A. profunda fem. anastomosiert), und über die mediale Fläche des Adduct. magn. (5) caudal- und etwas fusswärts; dabei sendet er starke Aeste an den Adductor magn. Er tritt dann zwischen den M. adductor (5) und den M. gracilis (3) und weiterhin zwischen letzteren und den M. semimembranosus und verzweigt sich im M. gracilis in dessen ganzer Ausdehnung. Er giebt auch Zweige an die Haut und anastomosiert mit der A. saphena und ischiadica.

e) **A. articularis genu suprema** (Fig. 149 l). Sie entspringt distal von der Mitte des Femur aus der oralen Wand der A. femoral., etwa in gleicher Höhe mit der A. saphena (m), und verläuft mit der gleichnamigen Vene und einem Aste des N. saphenus an der medialen Fläche des M. vast. medial., und weiterhin bedeckt vom Sartorius (s), diesem Zweige gebend, kniescheiben-

wärts und verzweigt sich in den Bändern der Kniescheibe, im Kniegelenke, in den dortigen Aponeurosen und der Haut (Aa. articul. genu anteriores und mediales). Sie anastomosiert am Kniegelenke mit den Aa. articul. laterales und posteriores.

f) **A. femoralis postica media** (Ram. musc. inf.) (Fig. 149 k). Sie entsgringt nur wenig distal von der A. saphena (m), geht auf der medialen Fläche des distalen Teiles des Adduct. magn. (s) und dann des Semimembranosus (s) mit der Vene caudal. mit ihrem Ursprungsteile die A. und V. saphena und den N. saph. lateral kreuzend. Sie giebt dem Adduct. magn. Zweige und verästelt sich im M. semimembranosus und M. gracilis. Sie anastomosiert mit der A. fem. post. sup. und anderen Muskelästen.

g) **A. saphena** (Fig. 149 m). Sie entspringt distal von der Mitte des Femur aus der medialen Wand der A. femoralis (b) und läuft mit dem N. saphenus (oral) und der V. saphena (caudal) fusswärts bis zum proximalen Ende der Tibia, woselbst sie sich in einen Ramus dorsalis (o) und einen Ramus plantaris (n) spaltet. Bis dahin giebt sie mehrere (in der Regel 5—6) Zweige ab, die bauchwärts oder aboral verlaufen und sich in dem M. sartorius (s), dem M. gracilis (s), im Kniegelenke und in der Haut verzweigen und Anastomosen unter sich und mit anderen Gefässen (A. fem. anterior, fem. post. sup. und inf.) eingehen.

1. Der **Ramus dorsalis** (o), der oft viel schwächer als der R. plantaris ist, geht mit dem N. saph. und der V. saphena magna schräg an der medialen Tibiafläche fusswärts, gelangt an den Innenrand der Sehne des Tibialis anticus (u) und dann an die Beugefläche des Tarsus, anastomosiert durch 1—2 Rami anastomotici mit dem Ramus superficialis der A. tibialis antica und teilt sich dann (Fig. 151 a) gewöhnlich in 2 Zweige: die A. digitorum communis dorsalis II (Fig. 151 b) (Ramus medialis) und den fortlaufenden Stamm (Ramus lateralis I) (Fig. 151 c). Bis dahin giebt sie fortwährend Hautzweige ab. Die A. digit. comm. dors. II läuft zwischen Mt. 2 und 3 zehenwärts und giebt dabei die A. digit. ped. II. dorsal. tibial. (Fig. 151 d) ab, die bisweilen jedoch auch aus dem Ramus dorsalis selbst entspringt. Der fortlaufende Stamm (Ramus lateralis) (Fig. 151 c) teilt sich in die Aa. digitorum comm. dors. III und IV (Fig. 151 c′, c″); die erstere verläuft zwischen Mt. 3 und 4 und die letztere zwischen Mt. 4 und 5 zehenwärts. Sie anastomosieren durch Rami perforantes mit den Aa. digitorum communes plantares und teilen

sich, ebenso wie die A. digit. comm. dors. II, am distalen Ende des Mt. in 2 Aeste, welche die Zehen bis in das Nagelbett begleiten. Die Zehenäste werden als A. digiti pedis (II, III, IV, V) fibularis und tibialis propria dorsalis (Fig. 151 m, m') bezeichnet. Die A. digiti ped. V fibularis stammt von der A. tibialis antica.

2. Der **Ramus plantaris** (Fig. 149 n) ist stärker als der vorige. Er geht an der medialen Fläche des M. gastrocn. int. fusswärts, liegt dann mit dem N. tibialis an der medialen Fläche des Flexor digit. pedis profundus resp. zwischen Achilles- und Beugesehne und gelangt an die Streckfläche des Tarsus und anastomosiert mit der A. tibial. post. Abgesehen von den Hautzweigen giebt der Ram. plantaris einen Ast ab (äussere Tarsalarterie, A. tarsea lateralis), der medial am plantaren Tibiaende, zwischen Tibia und den Beugesehnen, resp. an der plantaren Fläche der Tibia schräg fusswärts und lateral verläuft und sich schliesslich an der lateralen Tarsusseite in den Bändern etc. des Tarsalgelenkes verzweigt und mit der A. metatarsea anastomosiert. Er giebt auch Zweige an den Knöchel (A. malleol. ext.).

Der Ramus plantaris (auch als A. tarsea interna s. medialis bezeichnet) giebt ausser Zweigen an den medialen Knöchel (Rami malleol. mediales) an der Streckfläche des Tarsus (Fig. 152 a) einen lateralen und einen medialen Zweig ab (A. plantaris medialis et lateralis) (Fig. 152 b und c), welche am lateralen resp. medialen Rande der Sehne des M. flex. digit. ped. long. fusswärts laufen, unter die Sehne treten und gemeinsam mit der A. plant. prof. (Fig. 152 f) den Sohlenbogen bilden. Die A. plant. medial. anastomosiert mit der A. tarsea medial. und die lateralis mit der A. metatarsea. Der Ramus plantaris (Fig. 152 a) geht zwischen den beiden Zweigen, einen Ram. anastomoticus an die A. intermetatars. I gebend, auf der Mitte des Metatarsus (A. plantaris media) zehenwärts und teilt sich nahe dem distalen Metatarsusende in die Aa. intermetatarseae plantares II, III, IV (Fig. 152 e, e', e''), welche in die entsprechenden Aa. digitorum communes plantares (Fig. 152 g, g', g'') einmünden; sie verlaufen mit den Nn. intermetatars. plantar. des N. plant. internus.

h) **A. poplitaea.** Der fortlaufende Stamm der A. femoralis, der zwischen dem M. vast. medial. und dem M. semimembranosus liegt,

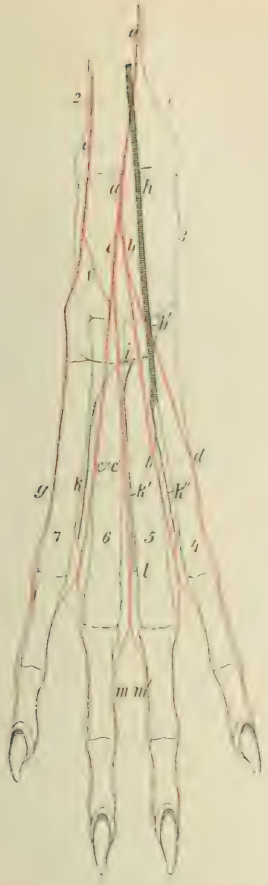

Fig. 151. Arterien der Dorsalfläche des rechten Fusses der Becken-Extremität. a Ramus dorsalis der A. saphena, b dessen medialer Ast als A. digitorum commun. dorsal. II, c dessen lateraler Ast, der sich in c' und c'' = A. digitor. commun. dorsal. III und IV teilt, d A. digit. ped. II dors. tibialis, e Ramus superficialis der A. tibialis antica, f Ramus anastomoticus von letzterem zum Ramus dorsalis der A. saphena, g A. digit. ped. V fibularis, h A. tibialis antica, h' ihr Endstamm als A. dorsalis pedis, i A. metatarsea, k, k' u. k'' Aa. intermetatarseae dorsales IV, III und II, l Ramus perforans von der entsprechenden A. digitor. commun. volaris, m und m' A. digital. propria dorsalis fibularis et tibialis. 1 Tibia, 2 Fibula, 3 Tarsus. 4 Mt_2, 5 Mt_3, 6 Mt_4, 7 Mt_5.

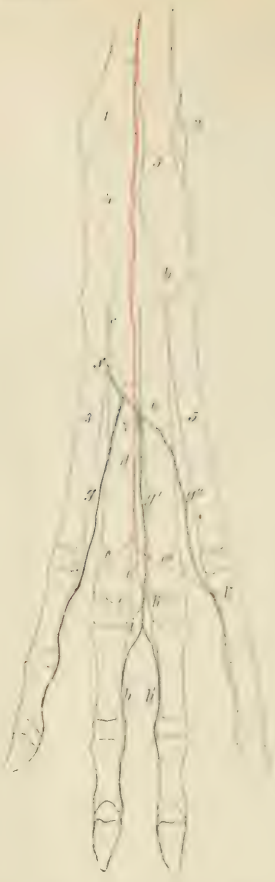

Fig. 152. Arterien auf der Plantar-Seite des Fusses der Becken-Extremität. a Ramus plantaris der A. saphena, b A. plantaris lateralis, c A. plantaris medialis, d A. plantaris media, e, e' und e'' Aa. intermetatarseae plantares, f A. plantaris profunda, g, g' und g'' Aa. digitor. commun. plantares, h und h' A. digital. propr. plant. tibialis et fibularis, i Zweig für den Plantarballen, k Ramus perforans von der entsprechenden A. digitor. commun. dorsalis. 1 Tibia, 2 Fibula, 3 Calcaneus, 4 Astragalus, 5 Mt_5, 6 Mt_4, 7 Mt_3, 8 Mt_2.

tritt in die Kniekehle ein (A. poplitaea) und liegt dann zwischen M. biceps fem. (lateral) und semimembranosus (medial). In der Kniekehle giebt der Stamm der A. poplitaea ab: 1. die A. femoralis postica inf.; 2. die Aa. articulares genu; 3. Rami musculares. Nun tritt der Stamm, vom M. poplitaeus bedeckt, zwischen die beiden Condylen des Femur, läuft lateral bis an das proximale Ende der Fibula und giebt 4. die A. tibialis postica ab, geht zwischen Tibia und Fibula durch das Spatium inteross. crur. hindurch auf die laterale und dorsale Fläche des Unterschenkels und nimmt nunmehr den Namen **A. tibialis antica** an, welche im wesentlichen den Fuss und den Unterschenkel versorgt und ihr Ende in den Zehenarterien findet.

1. **A. femoralis postica inferior.** Sie entspringt am distalen Ende des Femur aus der A. poplitaea und verläuft ähnlich wie die A. fem. post. media und superior aboral. Sie teilt sich in 2—3 Zweige, von denèn der eine mehr dorsal, der andere mehr gerade caudal und in die Tiefe, der dritte auf dem aboralen Rande der Mm. gastrocnemii mehr fusswärts seinen Lauf nimmt; jedoch herrscht in dieser Richtung Inkonstanz; zuweilen entspringt ein Ast direkt aus der A. poplitaea. Die Aeste verzweigen sich im distalen Ende des M. biceps fem. und semitendinosus, in den Kniekehlendrüsen, in den Mm. gastrocnemii, den Flexores digitorum und mit kleinen Aesten noch im M. quadriceps fem. Sie anastomosieren mit der A. ischiadica, tibialis postica, circumfl. fem. externa und interna, pudenda ext. und saphena.
2. **Aa. articulares genu posteriores.** Sie verzweigen sich in der Gelenkkapsel und in dem M. poplitaeus und anastomosieren mit Aesten der Aa. articulares laterales (von der A. recurrens tibialis) und mit den Aa. articulares mediales (Endäste der A. artic. genu suprema), sodass eine Art Rete genuale entsteht.
3. Ein starker **Ramus muscularis** kommt meist am dorsalen Rande des M. poplitaeus hervor und geht zwischen dem M. gastrocnemius lateralis und dem Flexor digit. perforat. einerseits und dem lateralen Condylus andererseits hindurch und am Gastrocn. later. fusswärts bis zu der Achillessehne und giebt Zweige an diese und den Flexor digit. perforatus.
4. **A. tibialis postica (plantaris).** Sie ist beim Hunde nur als Rudiment vorhanden; an ihre Stelle tritt die A. saphena. Sie tritt, nachdem sie Zweige an den M. tibialis postic. und den

seitlichen Zehenbeuger abgegeben hat, in den M. flex. digit. long. und verbreitet sich in diesem und in dessen Sehne. Sie anastomosiert mit der A. saphena und der A. femor. postica inf.

i) **A. tibialis antica (dorsalis).** Sie tritt zwischen Fibula und Tibia (durch das Spatium interosseum cruris) hindurch, einen Zweig an den M. poplitaeus abgebend, auf die dorsale Fläche und ist hier leicht zu finden, wenn man zwischen M. peron. long. und tertius eingeht. Sie liegt zunächst am Fibularrande und wendet sich allmählich auf die Mitte der Dorsalfläche der Tibia; dabei ist sie zunächst vom Peron. long. und dann vom Extensor digit. comm. long. (im distalen Drittel der Tibia), weiterhin von der Sehne des letzteren und des M. tibial. antic. bedeckt; sie geht dann an der Beugefläche des Tarsus (als A. dorsalis pedis) (Fig. 151 h′ zehenwärts, gelangt auf den Metatarsus, giebt die A. digit. comm. dors. I und die A. intermetatarsea II ab und tritt dann zwischen Mt. 2 und 3 hindurch auf die Plantarfläche des Metatarsus und entspricht nunmehr der A. plantaris profunda h. (Fig. 152 f). Diese anastomosiert mit der A. plantaris lateralis und medialis der A. saphena (Fig. 152 b, c) und bildet gemeinsam mit ihnen den Arcus plantaris (Sohlenbogen), aus welchem die 3 Aa. digitorum communes plantares (Fig. 152 g, g′, g″) entspringen, die wieder die Aa. digitales (Fig. 152 h, h′) abgeben. Die A. tibialis antica giebt folgende Zweige ab:

1. **A. tibialis recurrens.** Sie entspringt kurz nach dem Durchtritte des Arterienstammes durch das Spat. inteross. cruris und geht, nachdem sie Aeste an den Peron. long. und den Extens. digit. long. abgegeben hat, kniewärts, spaltet sich in mehrere Aeste, die sich als Aa. articulares genu laterales im Kapselbande des Kniegelenkes und dessen Umgebung verzweigen und mit den Aa. artic. genu post. und med. anastomosieren.
2. **Rami musculares.** Sie entspringen in verschiedener Höhe und gehen an den M. peroneus longus und tertius, tibialis anticus, extensor digit. long. und flexor digit. long. Einer dieser Aeste, der am Wadenbeine fusswärts geht, kann als A. peronea bezeichnet werden.
3. Einen **Ramus superficialis** (Fig. 151 e). Derselbe geht, den N. peroneus superficialis (s. diesen) begleitend, zehenwärts, giebt 1—2 Rami anastomotici (Fig. 151 f) zum Ramus dorsalis der A. saphena und Zweige an die Haut und bildet mit seinem Endstamme die A. digit. ped. V fibularis (Fig. 151 g).

4. **A. tarsea (malleolaris) medialis.** Sie entspringt an der proximalen Grenze des Tarsus aus der medialen Wand der A. tib. ant., geht über die mediale Fläche des Rollbeines, giebt kleine Zweige an die Bandmassen und anastomosiert mit der A. saphena. Sie ist von Bandmassen bedeckt.

5. **A. metatarsea** (Fig. 151 i). Sie entspringt aus der lateralen Wand der A. tib. antica an der distalen Grenze des Tarsus, geht an der Beugefläche zwischen Bandmassen und Knochen lateral und verzweigt sich in den Bandmassen und der Haut an der lateralen Fläche. Sie anastomosiert mit der A. saphena und speziell mit der A. malleolaris lateralis. — Aus ihr entspringen die Aa. intermetatarseae dorsales (interosseae) III und IV (Fig. 151 k, k'), die im Zwischenraume zwischen Mt. 3 und 4, 4 und 5 zehenwärts laufen. Zu ihnen gesellt sich noch ein Ast der A. tibial. ant., der direkt vor dem Durchtritte durch den 2. Zwischenmittelfussspalt entspringt und als A. intermetatarsea dors. II (Fig. 151 k'') zwischen Mt. 2 und Mt. 3 herabläuft. Am distalen Ende des Metatarsus anastomosieren diese 3 Aa. intermetatars. mit von den Aa. intermetatarseae plant. stammenden Zweigen (Rami perforantes) (Fig. 151 l).

6. **Aa. digitorum communes plantares** (Fig. 152 g, g', g''). Sie entspringen, drei an Zahl, aus dem Arcus plantaris, geben Zweige an die Plantarmuskeln und Hautzweige ab und laufen mit den Nn. digitor. commun. plant. zwischen Mt. 2 und Mt. 3, Mt. 3 und Mt. 4, Mt. 4 und Mt. 5 (s. Fig. 152), von den Plantarmuskeln bedeckt, zehenwärts und geben Zweige an den Plantarballen. Am distalen Ende anastomosieren sie durch Rami perforantes (k) mit den Aa. intermetatarseae dorsales und den Aa. digitorum communes dorsales und nehmen die entsprechenden Aa. intermetatarseae plantares (e, e', e'') auf und gehen dann an den Zehengliedern bis zu dem Ende der Zehen, um sich hier in dem Nagelbett, der Haut der Zehe etc. zu verbreiten. Die mittlere, zwischen Mt. 3 und Mt. 4 herablaufende (g') teilt sich dabei in einen tibialen (h), dem Mt. 3, und einen fibularen (h'), dem Mt. 4 zukommenden Zweig.

Verzweigung der A. iliaca interna s. medialis s. hypogastrica.

Nachdem die Aorta (Fig. 153 a) die beiden Aa. iliacae externae (Fig. 153 e) abgegeben hat, bleibt der zurückbleibende Stamm noch

1—3 cm lang, giebt dann im spitzen Winkel die beiden Aa. iliacae internae s. hypogastricae (Fig. 153 i) ab und bleibt als A. sacralis media (Fig. 153 w) zurück.

A. hypogastrica (Fig. 153 i). Sie läuft, die Vena iliaca an der ventralen und lateralen Seite, zunächst an der ventralen Fläche des Kreuzbeines, medial vom M. ileo-psoas (1), und an der Ileo-Sacralverbindung vorbei caudal in die Beckenhöhle. Da sich das Gefäss etwas lateral wendet, so gelangt es an die mediale Seite der Darmbeinsäule (16), an deren oralem Rande es sich in den Ram. parietalis (l) und Ram. visceralis (k) spaltet; zwischen beiden verläuft die Vena iliaca interna.

a) Der **Ramus parietalis** (l) liegt mehr dorsal als der R. visceralis, er verläuft, anfangs an der medialen Darmbeinfläche (15), sodann an der medialen Fläche des M. glutaeus piriformis (11) und zum Teil noch an der des Glutaeus maximus (12) und am Ligam. tuberoso- et spinoso-sacrum gelegen, bis zur Incisura ischiadica minor. Nunmehr tritt er unter dem ventralen Rande des genannten Bandes hinweg in die erwähnte Incisur und schlägt sich nach aussen um. Er heisst jetzt A. ischiadica s. glutaea inferior. Vorher giebt er ab:

1. Die **A. ileo-lumbalis** (Fig. 153 m). Sie entspringt aus der lateralen Wand des Ram. parietalis (kurz nach dessen Ursprunge) oder aus dem Stamme der A. hypogastrica und läuft nach der Spina ant. inf. ilei, schlägt sich um dieselbe nach der dorsalen Seite um, durchbohrt die Sehne des M. tensor fasc. latae, liegt hier medial (oder nach innen) zwischen diesem Muskel und dem Glutaeus medius und verzweigt sich dann als Ramus glut. im Glutaeus medius. Sie giebt Zweige (Rami lumbales et iliaci) an den Psoas parvus, Ileo-psoas, Tensor fasciae latae und den Knochen und anastomosiert mit der A. glutaea sup., abdom. und circumflexa femor. externa.
2. Die **A. glutaea superior** (Fig. 153 n). Sie entspringt am oralen Rande des M. piriformis (11) aus dem Ram. parietalis und verläuft mit der Vene und dem Nerven nach der Spina iliaca post. inf., schlägt sich um dieselbe auf die laterale Darmbeinfläche und teilt sich in 2 Aeste, die in die Mm. glutaei und an den Knochen gehen und mit der A. ileo-lumbalis, femoral. ant. und ischiadica anastomosieren. Im Becken giebt sie noch Zweige an den M. piriformis ab.

3. **Rami musculares**, die sich in dem M. obturator internus (Rami obturatorii), dem Heber des Afters, dem Coccygeus und in dem M. piriformis verteilen.

4. **A. caudalis lateralis superficialis** (Fig. 153 p). Diese entspringt noch an der medialen Fläche des M. piriformis (m) und tritt an die betreffende Seite des Schweifes, um, direkt unter der Haut gelegen, zwischen Depressor und Levator caudae longus, anfangs auf der lateralen Fläche des M. coccygeus gelegen, von der Vene und dem Nerven begleitet spitzenwärts zu laufen. Sie giebt an die genannten Muskeln und an die Haut Zweige, die mit Hautzweigen der A. sacr. media und den Rami obturatorii anastomosieren.

5. Die **A. ischiadica s. glutaea inferior** (Fig. 153 q). Sie stellt den fortlaufenden Stamm des Ram. parietalis dar, welcher nach Abgabe von 4 diesen Namen annimmt. Sie tritt mit dem N. ischiad. durch die Inc. ischiadica minor aus dem Becken und liegt dabei auf dem M. glut. minim., der Sehne des M. obturat. int., den Mm. gemelli und an dem caudalen Rande des M. glut. med. und max. Sie ist bedeckt von dem M. biceps fem. und geht an der medialen Fläche desselben kniewärts, indem sie sich bald in mehrere (meist drei) fast gleich starke Zweige auflöst, die sich in diesem Muskel verzweigen und mit den Aa. fem. posticae anastomosieren. Einer dieser Aeste geht zwischen Adduct. magn. und Biceps caudalwärts und giebt Zweige an den M. abductor cruris, den Semimembranosus und den Semitendinosus und anastomosiert natürlich auch mit den Aa. fem. posticae. Kleine Aeste gehen an den N. ischiadicus. Die A. ischiad. giebt ab:

   α) im Becken: Hautäste, die mit der A. abdom. und glut. sup. sich verbinden, und Muskeläste für die Mm. glutaei, die ebenfalls mit der A. glut. sup. anastomosieren;
   β) beim Austritte, ehe sie an die mediale Bicepsfläche tritt, einen starken Ast, der Zweige an den M. glut. max. und an die Haut am Sitzbeinhöcker giebt, dann auf die laterale Bicepsfläche tritt, sich sofort (am Tuber oss. isch.) teilt und sich im Biceps, Semimembran. und Semitendin. und der Haut verteilt und mit der A. fem. post. anastomosiert;
   γ) ausserhalb des Beckens: Rami musculares an die umliegenden Muskeln (Gemelli, Obturator intern. und Quadric. fem.).

b) **Ramus visceralis** (Fig. 153 k). Er verläuft ventral vom Wandaste zur Seite der ventralen Mastdarmfläche und liegt dabei an der lateralen Fläche des Levator ani und des Coccygeus (also

des Diaphragma pelvis): er läuft, am ventralen Rande der Vena hypogastrica (s. Fig. 159) gelegen, zwischen Mastdarm und Urethra bis nahe an den Arcus ossium pubis und nimmt dabei, nach Abgabe der A. haemorrhoidalis media, den Namen A. pudenda interna an. Der R. visceralis giebt folgende Aeste ab:

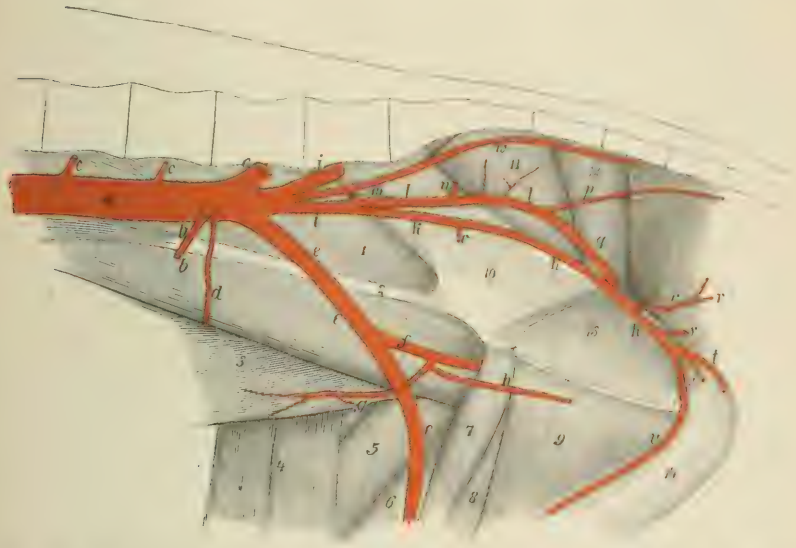

Fig. 153. Arterien der Beckenhöhle. a Aorta abdominalis, b A. mesenterica inf., c Aa. lumbales, d A. abdominalis, e A. femoralis, f A. profunda femoris, g A. epigastrica inf., h A. pudenda externa, i Aa. hypogastricae, k Ramus visceralis und l Ramus parietalis der A. hypogastrica, m A. ileolumbalis, n A. glutaea superior, o A. umbilicalis, p A. caudalis lateralis superficialis, q A. ischiadica s. glutaea inf., r A. haemorrhoidalis media, r' A. haemorrhoidalis inf., s A. perinaei, t A. profunda penis, u A. bulbosa, v A. dorsalis penis, w A. sacralis media. 1 M. ileo-psoas, 2 Sehne des M. psoas parvus, 3 Bauchmuskeln, 4 M. sartorius, 5 M. rectus femor., 6 M. vastus medialis 7 M. adductor longus, 8 M. adductor fem. magnus et brevis, 9 M. gracilis, 10 Innenfläche des Os ileum, 11 M. piriformis, 12 M. glutaeus maximus, 13 M. obturator internus, 14 Penis.

1. **A. umbilicalis** (Fig. 153 o).*) Sie entspringt bald nach der Spaltung der A. hypogastr. aus dem R. visceralis (k) und richtet

*) Der beim Fötus funktionierende Stamm derselben obliteriert nach der Geburt zu dem schwachen, schwer nachweisbaren, im Ligam. laterale vesicae eingeschlossenen Lig. teres (S. 337). Die hier gegebene Beschreibung bezieht sich auf das erwachsene Tier.

ihren Lauf medialwärts gegen den Blasenhals hin. Sie spaltet sich in 2 Aeste:

α) Der proximale Ast, A. vesicularis superior, geht an der Seitenwand der Harnblase gegen den Scheitel der Blase hin und verzweigt sich in der Blasenwand mit zahlreichen, geschlängelten Zweigen, die mit denen der anderen Seite anastomosieren und auch in dem paravesikulären Fette sich verzweigen. Bei weiblichen Tieren entspringt aus ihm die starke A. uterina an Stelle der A. spermatica externa der männlichen Tiere (das Weitere s. A. spermatica ext.). Die A. vesicular. sup. giebt ausserdem ab: einen Ramus spermaticus s. deferentialis, der das Vas deferens begleitet und mit der A. spermat. int. anastomosiert, und einen Zweig, der den Ureter begleitet und mit der A. renalis anastomosiert.

β) Der distale Ast, A. vesicularis inferior, verläuft gegen die Urethra hin, begleitet diese mit seinen Endästen und anastomosiert mit der A. pudenda interna. Er giebt Zweige an den Blasenhals, an die Prostata und an den Mastdarm und anastomosiert mit dem der anderen Seite und mit der A. haemorrhoidalis media und sup. Bei weiblichen Tieren sind diese Anastomosen besonders stark und zahlreich (s. Fig. 150 i). Bei ihnen verbreiten sich die Aa. vesiculares wesentlich im Körper und Halse des Uterus und in der Scheide.

2. **A. haemorrhoidalis media** (Fig. 153 r). Diese entspringt nahe am Arcus ossium pubis aus dem Ram. visceralis, tritt an das Rectum und steigt an dessen Seitenwand nahe dem Anus dorsal, tritt an die dorsale Mastdarmwand, läuft gegen das Colon und anastomosiert mit der A. haemorrhoidal. superior und der A. vesicular. inf. Bei weiblichen Tieren sind die letzteren Anastomosen zahlreicher und stärker und entsprechen der A. uterina post. des Pferdes. Sie giebt ausser Rami glandulares für die Analdrüsen und Rami viscerales für das Rectum an der Seitenwand des Rectums die A. haemorrhoidalis inferior (r′) ab, die sich im Endteile des Rectums, im Anus und dessen Muskeln verzweigt.

3. **A. pudenda interna** (Fig. 153). Sie tritt am Arcus oss. pubis, nachdem sie eine Arterie, **A. perinaei** (s), an das Perinaeum abgegeben hat, bei männlichen Tieren als **A. penis** an die Seite des Penis und teilt sich in die **A. dorsalis** und in die **A. profunda penis.** Die letztere (t) tritt in das Corpus cavernosum penis ein, indem sie sich büschelförmig auflöst, und sendet einen Zweig, **A. bulbosa** (u), an das Corp. cavernosum urethrae und kleinere Aeste an den M. bulbo-cavernosus und ischio-cavernosus. Die A. dorsalis penis (v) geht neben der Vene seitlich an der Beckenseite des Penis (und zwar an den Seitenrändern je eine) gegen die Eichel. Sie giebt Zweige an das

Corpus cavernosum, an die Tunica albuginea, an die Eichel und an das Praeputium. Sie anastomosiert mit der A. profunda penis und der A. pudenda externa. — Bei weiblichen Tieren verbreitet sich die A. perinaei auch in den Schamlippen: der Endstamm der A. pudenda interna geht am Endteile der Scheide, wobei er nasal zahlreich mit den Aesten der A. umbilicalis anastomosiert, in die Clitoris und die Schamlippen resp. den Schwellkörper der Scham (s. Fig. 150).

A. sacralis media (Fig. 153 w). Die Aorta reduziert sich, nachdem sie die Aa. femorales und hypogastricae abgegeben hat, auf ein kleines Gefäss, das median an der hämalen Fläche des Os sacrum caudal verläuft und sich auf die hämale Seite des Schweifes fortsetzt und hier zwischen den langen Niederziehern des Schweifes spitzenwärts verläuft. Sie giebt während ihres Verlaufes, entsprechend den Wirbeln, an denen sie verläuft, Seitenzweige ab, die den Aa. intercostales und lumbales, den metameren, parietalen Zweigen der Aorta zu vergleichen sind.

1. Die **erste Sacralarterie** wird als **A. sacralis lateralis** gewöhnlich besonders beschrieben. Sie tritt, nachdem sie Zweige an das Os sacrum und die Niederzieher des Schweifes und Rami anastomotici (zur Verbindung mit den Aa. lumbales und der A. sacr. media) abgegeben hat, in das proximale Foramen sacrale anterius ein und teilt sich in einen Ramus spinalis und einen Ramus dorsalis. Der letztere tritt durch das erste Foramen sacrale posterius aus, verbreitet sich in den dort gelegenen Muskeln (Levatores caudae etc.) und in der Haut und anastomosiert mit der A. abdominalis und femoralis ant. Die zweite Sacralarterie ist schwächer und tritt in das zweite Foramen sacrale ant. ein und verhält sich wie die erste.
2. Die **Aa. caudales.** Sie entspringen zwischen je 2 Wirbeln, geben Zweige an die hier, d. h. an der Hämalseite der Wirbel gelegenen Muskeln und die Haut, treten an den ersten 4 bis 5 Schwanzwirbeln zwischen je 2 Wirbeln als Rami dorsales durch, geben vorher den Ramus vertebralis (Ramus spinalis) ab und verzweigen sich in den Hebern des Schweifes und in der Haut. Sie anastomosieren mit der A. caudalis lateralis superficialis und der letzten Lendenarterie.

Spinal und ventral giebt jede Arterie an die folgende resp. vorhergehende einen Ramus anastomoticus ab; dadurch entsteht

rechts und links auf der spinalen und hämalen Seite des Schweifes je ein Längsstamm, je eine A. caudae lateralis profunda sup. et inf. Der Ramus dorsalis IV—V giebt einen stärkeren Ast ab, der als A. caudalis lateralis profunda sup. auf der spinalen Fläche (der Proc. transversi), bedeckt von den Levat. caudae, spitzenwärts läuft. — Gegen die Schwanzspitze hin werden alle diese Verhältnisse undeutlich.

Venen.

A. Lungenvenen.

Die Vv. pulmonales (Fig. 135 n) begleiten in der Lunge die Bronchien und vereinigen sich an der Bifurkationsstelle zu 3 bis 5 grösseren Stämmen, welche sich zur linken Vorkammer wenden und in dieselbe einmünden; kurz vor der Einmündung vereinigen sich oft 2 von ihnen zu einem Stamme.

B. Körpervenen.

Die Körpervenen zerfallen in 4 Systeme: 1. die Venen des Herzens; 2. die V. cava sup.; 3. die V. cava inf. und 4. die Pfortader.

I. Herzvenen.

V. magna cordis (coronaria magna). Dieselbe entsteht im Sulcus longitudinalis sinister durch Zusammenfluss kleiner, von beiden Ventrikeln stammender Venen und steigt in demselben in die Höhe bis zum Sulcus coronarius; in letzterem verläuft sie zwischen linker Vorkammer und Kammer um das linke Herz herum, nimmt dabei kleinere Venen vom linken Ventrikel auf und mündet an der ventralen Wand des Sinus venosus der V. cava inf. in die rechte Vorkammer ein. Nahe ihrer Einmündung nimmt sie noch 1—2 Venen (V. media cordis) auf, die vom Sulcus longitudinalis dexter kommen und ihren Ursprung in der rechten Kammerwand nehmen.

V. parva cordis. Sie wird durch mehrere kleine Venen repräsentiert, die von der rechten Kammerwand nach dem rechten Sulcus coronarius verlaufen und entweder gesondert in die Vorkammer einmünden oder sich vorher zu einem kurzen, gemeinsamen Stämmchen vereinigen.

II. Vena cava sup. (descendens).

Die V. cava sup. (Fig. 155 b) entsteht in der Weise, dass jederseits der Stamm der Vv. jugulares und der V. axillaris sich in der Höhe der 1. Rippe mit einander zur V. subclavia*) vereinigen. Beide Vv. subclaviae verlaufen dann am ventrolateralen Rande der Trachea aboral und vereinigen sich nahe dem Aortenbogen zur V. cava sup.; diese geht noch eine kurze Strecke an der ventralen Seite der Trachea und rechts am Aortenbogen caudalwärts und mündet in die rechte Vorkammer ein. Kurz vorher nimmt sie die V. azygos auf (Fig. 155 c). In jede Subclavia münden der gemeinsame Stamm der V. vertebralis und costo-cervicalis und die V. mammaria interna. Ueber die Lage der Vv. subclaviae zu den entsprechenden Arterien s. Fig. 154 und Fig. 155.

a) **V. azygos** (Fig. 155 c). Den Ursprung der V. azygos bilden zwei kleinere (ein rechtes und ein linkes) Venenstämmchen in der Bauchhöhle, von denen das linke der V. hemiazygos entspricht. Sie sammeln zum Teil das Blut aus den Lenden- und Bauchmuskeln und nehmen, indem sie an der ventralen Fläche der Lendenmuskeln zwischen den Zwerchfellspfeilern hindurch oralwärts verlaufen, noch die 3 letzten Intercostalvenen ihrer Seite auf. Beide Stämmchen stehen ausserdem mit dem Sinus columnae vertebralis durch die Lendenvenen in Verbindung und vereinigen sich alsdann in der Höhe des 9.—10. Rückenwirbels zu einem Stamme, der **V. azygos (cardinalis dextra)**, die an der rechten Seite der hämalen Fläche der Körper der Rückenwirbel, resp. am M. longus colli liegt und an der rechten Seite (resp. am dorsalen rechten Rande) des Schlundes (2) bis zum 5.—6. Rücken-

*) Man bezeichnet diesen Stamm wohl auch als V. anonyma und nennt dann das von uns als V. axillaris bezeichnete Gefäss V. subclavia und den Endstamm der V. brachialis vor ihrer Vereinigung mit der V. subscapularis V. axillaris.

wirbel verläuft, um sich dann ventral zu wenden; sie überschreitet nun die linke Fläche des Schlundes und der Trachea (1) und mündet in die V. cava sup. (b) in der Höhe der 4. Rippe ein. Sie nimmt auf: die beiderseitigen, mit den gleichnamigen Arterien verlaufenden Intercostalvenen (von der 9. bis zur 4.), von denen sich oft je 2 kurz

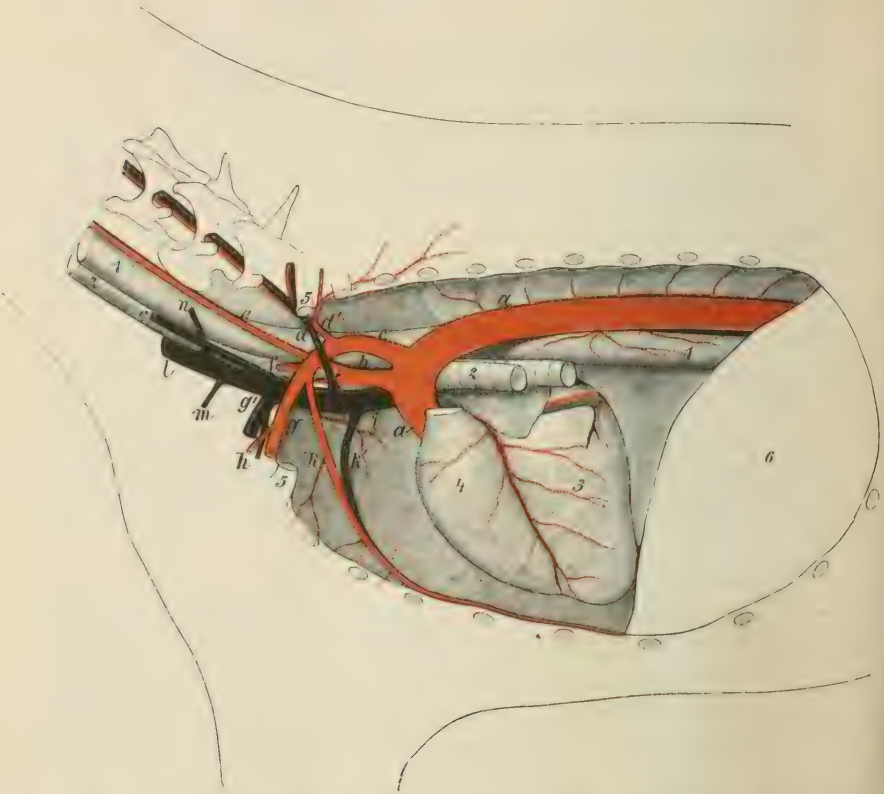

Fig. 154. Arterien und Venen der Brusthöhle (von links gesehen). a Aorta, b A. anonyma, c A. subclavia sinistra, d V. costo-cervicalis, d' Truncus costo-cervicalis, e A. carotis commun. sinistra, f Truncus omo-cervicalis, g A. axillaris, g' V. axillaris, h A. und V. mammaria externa, i V. subclavia sinistra, k A. mammaria interna, k' V. mammaria interna, l V. jugularis ext., m V. cervicalis descendens, n V. transversa scapulae, o V. jugularis medialis. 1 Schlund, 2 Trachea, 3 Linke und 4 Rechte Herzkammer, 5 Erste Rippe, 6 Zwerchfell.

vor ihrer Einmündung zu einem gemeinschaftlichen Stamme vereinigen, ferner die Vv. bronchiales post. und oesoph., welch' letztere mit den Aa. bronchiales posteriores und oesophageae verlaufen und das Blut aus deren Verbreitungsgebieten abführen.

b) **Der gemeinsame Stamm der V. vertebralis und costo-cervicalis** (Fig. 154 d und Fig. 155 e'). Die **V. vertebralis** entspringt mit einem Aste, der von der Schädelbasis kommt und am Longus capitis aboral verläuft; derselbe anastomosiert mit der V. occi-

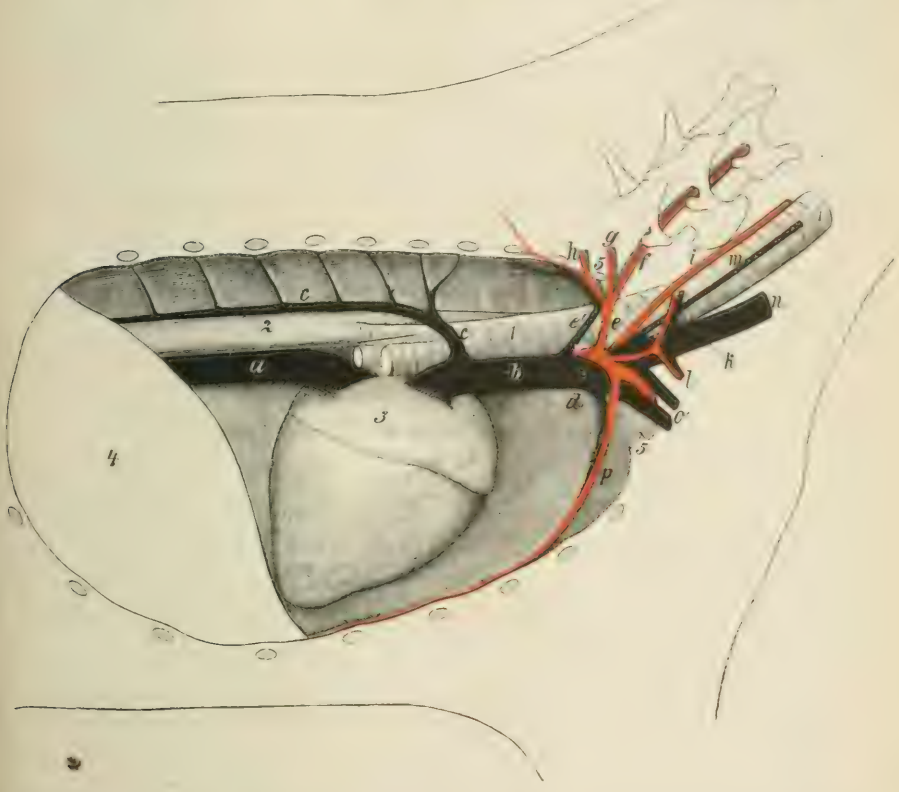

Fig. 155. Brusthöhle mit Arterien und Venen (von rechts gesehen). a V. cava inf., b V. cava sup., c V. azygos, d A. subclavia dextra, e Truncus costo-cervicalis dexter, e' V. costo-cervicalis dextra, f A. und V. vertebralis, g A. und V. cervicalis transversa, h A. und V. profunda cervicalis und intercostalis suprema, i A. carotis communis dextra, k A. und V. transversa scapulae, l A. cervicalis adscendens mit der V. cervicalis descendens, m V. jugularis int., n V. jugularis externa, o A. und Vv. axillares, p A. und V. mammaria interna. 1 Trachea, 2 Oesophagus, 3 Rechte Vorkammer, 4 Zwerchfell, 5 Erste Rippe.

pitalis und mit der V. jugularis interna, geht seitlich am Atlas aboral und tritt in den Canalis transversarius ein. In diesem verläuft die V. vertebr., indem sie zahlreiche Zweige von den Halsmuskeln und an jedem Foramen intervertebrale Verbindungszweige von der

V. columnae vertebralis aufnimmt, am dorsalen Rande der gleichnamigen Arterie gelegen, brustwärts. Nachdem die V. vertebralis den Halswirbelkanal verlassen hat, nimmt sie an der medialen Fläche der ersten Rippe die **V. costo-cervicalis** auf, die mit der gleichnamigen Arterie verläuft und dasselbe Verbreitungsgebiet wie diese zeigt. — Der gemeinsame Stamm beider Venen geht alsdann linkerseits über die laterale Fläche des Truncus costo-cervicalis und der A. vertebralis, sowie über die laterale Fläche der A. subclavia sinistra und anonyma hinweg ventralwärts und mündet oral von der V. mammaria interna in die V. subclavia ein. Rechterseits kreuzt er höchstens die A. und V. subclavia dextra (s. Fig. 155).

c) **V. mammaria interna** (Fig. 154 k'). Dieselbe liegt meist aboral, selten oral von der gleichnamigen Arterie und entspringt aus dem Verbreitungsgebiete dieser.

Gebiet der Vena jugularis externa (lateralis).

Die V. jugularis externa (Fig. 65 $_6$ und Fig. 156 $_{17}$) entsteht am aboralen Rande der Gland. submaxillaris (Fig. 156 c) durch Vereinigung der V. maxillaris externa (Fig. 156 $_{18}$) und interna (Fig. 156 $_{16}$). Kurz nach ihrer Vereinigung verbinden sich meist beide Vv. jugulares ext. durch einen ventral am Ringknorpel liegenden Querast. Die V. jugularis lateralis verläuft (s. Fig. 65 $_6$) am Halse, nur bedeckt von der Haut und dem Hautmuskel, auf der Pars sternalis des M. sterno-cleido-mastoideus (Fig. 65 e), woselbst sie in einer flachen Längsvertiefung (Jugularis-Rinne) liegt, nach dem Brusteingange zu. Am oralen Rande der Portio cervicalis des genannten Muskels (Fig. 65 f) tritt sie zwischen diese und die Portio sternalis ein, geht zwischen beiden hindurch und gelangt nahe dem ersten Rippenpaare an den ventro-lateralen Rand der Trachea (Fig. 154 l). Sie vereinigt sich hier mit der V. jugularis medialis (Fig. 154 o), läuft als V. jugul. commun. noch eine kurze Strecke aboral und fliesst am oralen Rande der 1. Rippe mit der V. axillaris (Fig. 154 g') zur V. subclavia zusammen. Sie nimmt auf:

a) Kleine **Hautvenen (Vv. subcutaneae colli)** und **Vv. musculares** von den oberflächlichen, seitlich am Halse gelegenen Muskeln.

b) **2 Rami communicantes** von der V. cephalica humeri (s. diese S. 446).

c) Die **V. cervicalis descendens** (Fig. 154 m). Dieselbe folgt dem Verlaufe der A. cervicalis adscendens und mündet in die dorsale Seite der V. jugularis lateralis, kurz bevor sich dieselbe mit der V. jugularis medialis vereinigt.

d) Die **V. transversa scapulae** (Fig. 154 n). Sie entspringt aus dem Verbreitungsgebiete der gleichnamigen Arterie, liegt mit Stamm und Aesten neben dieser und mündet dicht neben der V. cervicalis descendens in die ventrale Wand der V. jugularis externa.

Vena maxillaris externa (lateralis) (Fig. 156 $_{18}$).*)

Die V. maxillaris externa sammelt das Blut aus dem Gesichte, der Zunge und den anliegenden Teilen. Während ihres Verlaufes im Gesichte heisst sie V. facialis ($_{19}$). Der Stamm derselben setzt sich wieder zusammen aus a) der oberflächlichen ($_{23}$) und b) der tiefen Gesichtsvene ($_{22}$).

a) **V. facialis superficialis** (V. facialis im engeren Sinne) ($_{23}$). Sie entsteht an der Seitenwand der Nase resp. des Gesichtes durch den Zusammenfluss der V. dorsalis nasi ($_{26}$) und angularis oculi ($_{25}$), verläuft alsdann auf dem Os maxillare, aboral vom Foramen infraorbitale gelegen, nach dem oralen Rande des Masseter (g), um sich hier, ungefähr am ventralen Rande des M. zygomaticus, mit der tiefen Gesichtsvene zur V. facialis comm. zu vereinigen. Auf ihrem Wege nimmt sie dicht am Foramen infraorbitale noch die V. lateralis nasi und die V. labialis sup. ($_{24}$) auf.

aa) V. dorsalis nasi ($_{26}$). Sie sammelt das Blut vom Nasenrücken und der knorpeligen Schnauze und verläuft dorsal neben der gleichnamigen Arterie. Sie anastomosiert mit den Venennetzen der Nasenhöhle.

bb) V. angularis oculi ($_{25}$) Sie verläuft nasal und etwas ventral und nimmt dabei kleine Aeste von den Augenlidern und von der umliegenden Haut auf. Ihre Ursprungsgefässe, durch deren Vereinigung zu einem Stamme sie entsteht, sind: die V. frontalis, die Vv. palpebrales superiores und die starke V. cerebro-facialis (V. ophthalmica medialis s. sup.). Letztere entspringt aus dem Sinus cavernosus, verlässt durch die Fissura orbitalis sup. die Schädelhöhle und verläuft an der medialen Wand der Orbita (an dem M. rectus oculi sup.) nach dem Proc. zygomaticus des Os frontale, woselbst sie zum Vorscheine kommt und sich mit der von der Stirne kommenden, mit der V. temporalis superfic. anastomosierenden V. frontalis vereinigt. Auf ihrem Verlaufe nimmt die V. cerebro-facialis Verbindungszweige aus dem Ursprungsgebiete der V. maxillaris interna, ferner Venen von den Augenmuskeln und dem Augapfel auf und sendet einen starken Verbindungszweig zur V. ophthalmo-cerebralis, der an der medio-oralen Seite des

*) Dieses Gefäss wird auch Vena facialis anterior genannt.

Augapfels verläuft und auch kleinere, von dem Augapfel und den Augenmuskeln stammende Venen aufnimmt.

cc) V. lateralis nasi s. nasalis inf. Sie sammelt das Blut von der Oberlippe und deren Muskeln und mündet dicht am Foramen infraorbitale in die oberflächliche Gesichtsvene ein. Selten fehlt sie.

dd) V. labialis sup. (24). Sie liegt dorsal von der gleichnamigen Arterie.

b) **V. facialis profunda** (Ram. communicans sup.) (Fig. 156 22). Sie entsteht in der Fossa spheno-palatina durch Zusammenfluss zweier grösserer Gefässstämme. Der eine von ihnen kommt von der Fossa spheno-maxillaris und verläuft zwischen Periorbita und Gland. orbitalis. Er wird von der V. infraorbitalis und dem gemeinsamen Stamme der V. palatina major und spheno-palatina,

Fig. 156. Oberflächliche Arterien und Venen des Kopfes. 1 A. facialis, 2 A. labialis inf., 3 A. anguli oris, 4 A. labialis sup., 5 A. infraorbitalis (lateralis nasi), 6 A. dorsalis nasi, 7 A. temporalis superficialis, 8 Ramus masseteric. derselben, 9 A. auricular. anter., 10 A. zygomatico-orbitalis, 11 V. zygomatico-orbital., 12 V. auricular. anter., 13 V. temporal. superfic., 14 u. 16 V. maxillar. interna, 15 V. auricular. magna, 17 V. jugular. externa, 18 V. maxillar. externa, 19 V. facialis, 20 V. labialis inf., 21 V. buccinatoria, 22 V. facialis profunda, 23 V. facialis superficialis, 24 V. labial. sup., 25 V. angul. oculi, 26 V. dorsal. nasi. a Ohrmuschel, b Parotis, c Submaxillaris, d Oberflächliche Kehlgangslymphdrüsen, e M. mylo-hyoid., f M. biventer, g M. masseter, h M. zygomatic., i M. scutular., k M. temporal., l M. orbicul. oculi, m Arcus zygomatic., n M. risorius Santorini, o M. buccalis.

die alle mit den gleichnamigen Arterien verlaufen, gebildet. Der andere Stamm (V. ophthalmo-cerebralis s. ophthalmica inferior) kommt vom Sinus cavernosus (s. S. 443) und verlässt die Schädelhöhle durch die Fissura orbital. sup., gelangt in die Fossa oculi, giebt einen starken Verbindungszweig zur V. cerebrofacialis (s. S. 437) und verläuft mit dem M. rectus inf., wobei er kleine, von dem Augapfel und den Augenmuskeln stammende Venen aufnimmt.

Der Stamm der tiefen Gesichtsvene steigt, indem er anfangs am oralen Rande der Gland. orbitalis verläuft, am Proc. zygomaticus des Maxillare und am Tuber maxillare abwärts, wobei er an der medialen Seite des Masseter (g) und später lateral am M. buccinatorius liegt, und vereinigt sich am oralen Rande des M. masseter mit der oberflächlichen Gesichtsvene zur V. facialis. Vorher nimmt er folgende Venen auf:

aa) V. malaris. Dieselbe mündet nicht selten in den Stamm der Vv.: infraorbitalis, palatina major und spheno-palatina.

bb) V. temporalis superficialis oralis. Sie beginnt im M. tempor., läuft am lateralen Augenwinkel und oral vom Schläfenmuskel lateral und dann medial vom Orbitalteile des Jochbogens ventralwärts und mündet am ventralen Rande des letzteren ein. — Diese Vene steht meist in direkter Verbindung mit der V. temp. superfic. aboralis. Beide bilden einen grossen Bogen, der ungefähr parallel mit dem Jochbogen verläuft, oral in die V. maxill. ext. und aboral in die V. maxill. int. mündet. Von diesem Bogen geht meist ein Zweig zur V. angul. oculi.

cc) kleine Aeste aus dem Knochen.

dd) Aeste aus der Orbitaldrüse.

ee) 1—2 kleinere Venen, die von den Backenmuskeln kommen und, an dem Alveolarrande aboral laufend, in den Hauptstamm münden (Vv. buccinatoriae).

c) Der Stamm der **V. facialis (communis)** (Fig. 156 $_{17}$) verläuft am aboralen Rande der A. facialis ($_{1}$) längs des oralen Randes des M. masseter (g) (wobei er zunächst den Duct. Stenonian. (medial) und den N. buccalis sup. (lateral) und später die A. facialis ($_{1}$) kreuzt) und alsdann am ventralen Rande des Masseter, auf dem Biventer (f) liegend, halswärts und gelangt, zwischen den oberflächlichen Kehlgangslymphdrüsen (d) hindurchtretend, an den ventralen Rand der Gland. submaxillaris (c); hier nimmt die V. facialis den Stamm der V. lingual. und sublingual. auf und nimmt nun den Namen V. maxill. ext. ($_{18}$) an, welche sich bald mit der V. maxill. int. ($_{16}$) zur V. jugul. ext. ($_{17}$) vereinigt. Die V. facialis nimmt auf:

aa) Einen (oft geteilten) starken Verbindungszweig von der V. temporalis superficialis aboralis. Derselbe liegt auf der lateralen Fläche des Masseter und nimmt starke Hautäste auf.

bb) Die V. labialis inf. s. coronaria labii inf. (20). Sie ist oft doppelt, sammelt das Blut aus dem Gebiete der gleichnamigen Arterie und verläuft ventral von dieser am Insertionsrande des M. biventer (f) zur V. facialis. In sie münden in der Regel eine V. submentalis, die vom Kinne kommt, und eine V. buccinatoria (21), die von den Wangenmuskeln, dem Gesichtshautmuskel und dem Masseter kommt und oft direkt in die V. facialis mündet. Die V. labialis inf. anastomosiert mit der V. alveolaris inf.

cc) Muskeläste aus dem Biventer, Pterygoideus, Masseter und Temporalis.

dd) Drüsenäste aus der Gl. submaxill. und den Lymphdrüsen.

ee) Kleinere Venen aus den Seitenteilen des Palatum molle und ev. Palat. dur. Dieselben verlaufen medial vom Kiefer und lateral vom M. pterygoid. ventralwärts und münden am ventralen Rande des Masseter ein.

ff) Den Stamm der V. sublingualis und submentalis, von denen die erstere innerhalb, die letztere ausserhalb des Muskelgürtels des M. mylo-hyoideus liegt und sich nicht selten mit der der anderen Seite zu einem einzigen, median verlaufenden Stamme, der sich erst nahe dem Zungenbeine spaltet, vereinigt. (Es kommt auch vor, dass die V. sublingualis direkt in die V. facialis mündet.) — Der Stamm beider Venen vereinigt sich mit

gg) der V. lingualis. Der gemeinsame Stamm, der durch einen subcutanen, am aboralen Rande des M. mylo-hyoideus verlaufenden, nicht selten doppelten Ramus communicans mit dem der anderen Seite in Verbindung steht, fliesst mit der V. facialis zur V. maxill. ext. zusammen. Es sind oft 4—5 Venen, die hier an einer Stelle zusammenstossen: eine Vene aus der Gland. submaxillaris, ein oder zwei Sublingualvenen, ein oder zwei Lingualvenen und ein Verbindungsast, der die Lingual- und Sublingualvenen verbindet. Der Stamm der V. lingualis anastomosiert ausserdem mit dem der anderen Seite durch eine tiefer liegende Vene, die am Zungengrunde, dorsal vom Körper des Zungenbeines, an der ventralen Kehlkopfsfläche von einer Seite zur andern geht. — Die V. lingualis liegt zwischen beiden Mm. genio-glossi von der Zungenspitze bis zum Zungengrunde; sie nimmt eine (oft mehrere) vom Zungenrücken kommende Vene auf. In die Zungen- und Unterzungenvenen münden auch Venen aus den Speichel- und Lymphdrüsen und dem Kehlkopfe.

Vena maxillaris interna (medialis) (Fig. 156 16).

Der Stamm derselben setzt sich aboral vom Proc. postglenoidalis, ventral oder lateral von der Bulla ossea aus mehreren Venen zusammen, die sich nach ihrem Ursprungsgebiete in zwei Gruppen, ventrale und dorsale, scheiden lassen. Nach dem bei den einzelnen Hunden im Modus variierenden Zusammenflusse dieser geht der Stamm der V. maxillaris int. ventral und etwas lateral, nimmt dabei die V. cerebralis sup. und die V. temporalis superficialis aboralis auf, verläuft weiter ventral und lateral und zwar bedeckt von und zum Teil im Parenchym der Gland. parotis, nach dem aboralen Rande dieser und der Gland. submaxillaris; er empfängt dabei die V. masseterica, kleine Vv. parotideae und die V. auricularis magna (15). Nach Aufnahme der letzteren

verläuft er noch eine kurze Strecke am dorso-caudalen Rande der Gland. submaxillaris (c) bis zu deren aboralem Ende und vereinigt sich hier mit der V. maxillaris lateralis (18) zur V. jugularis lateralis (17).

Aeste der V. maxillaris medialis.

aa) Ventrale Ursprungsäste. Dieselben setzen sich wesentlich aus Zungenvenen zusammen, die vom Zungenrücken, dem Zungengrunde, der Rachenwand, den Arcus palato-glossi, den Rachenhöhlen- und den Grundmuskeln der Zunge kommen.

bb) Dorsale Ursprungsäste. Dieselben bestehen aus Verbindungsästen, die von der V. ophthalmo-cerebralis und cerebro-facialis kommen; die meisten derselben verlaufen durch den Flügelkanal und vereinigen sich nach ihrem Austritte aus der aboralen Oeffnung desselben mit anderen Verbindungsästen von der tiefen Gesichtsvene, ferner mit Zweigen, die von der Schädelhöhle, woselbst sie mit den Blutleitern in Verbindung stehen, kommen. Die letzteren verlassen die Schädelhöhle durch die hier vorhandenen Löcher. Der bei weitem stärkste von ihnen zweigt sich vom Sinus cavernosus ab, direkt, nachdem derselbe in den Canalis caroticus getreten ist, läuft in letzterem oral, tritt durch die orale Oeffnung des genannten Kanales in die Unterschläfengrube und mündet in die erwähnten Verbindungszweige ein. Abgesehen von diesen Verbindungszweigen setzt sich das dorsale Ursprungsgebiet der V. maxillaris interna aus den Vv. temporales profundae, die das Hauptblut aus dem M. temporalis abführen, und der V. alveolaris inf., welche mit der gleichnamigen Arterie verläuft und wohl auch als ein selbstständiges, laterales Gebiet aufgefasst werden könnte, zusammen. Die Vv. temporales profundae vereinigen sich meist zuvor mit der V. alveolaris inf., sodass ein Hauptstamm entsteht.

cc) V. cerebralis sup. Sie entspringt aus dem Sinus transversus resp. aus dem dorsalen Venengebiete des Gehirnes (s. Gehirnvenen) und verläuft in dem Meat. temporalis; sie verlässt denselben an der aboralen Fläche des Proc. postglenoidalis und mündet sogleich in die V. maxillaris interna. Bisweilen vereinigt sie sich vorher mit der folgenden.

dd) V. temporalis superficialis (Fig. 156 13). Sie liegt neben der gleichnamigen Arterie und ist zum Teil von der Gland. parotis (b) bedeckt und nimmt auf: α) eine schwache V. transversa faciei, die zuweilen doppelt ist; β) einen Ram. zygomatico-orbitalis (11); γ) einen Ram. auricularis (12), der das Blut aus dem Verbreitungsgebiete der A. auric. ant. aufnimmt; δ) kleine Rami parotidei.

ee) V. masseterica. Sie sammelt das Blut wesentlich aus den tieferen Partien des M. masseter und verläuft mit der gleichnamigen Arterie.

ff) V. auricularis post. s. magna (15). Sie verläuft im wesentlichen mit der Arterie, wenn auch oberflächlicher. Ihr Hauptstamm liegt am Halsrande der Parotis (b) und ist bisweilen doppelt. Der eine der beiden Stämme entspricht dann immer dem Verbreitungsgebiete des Ramus mastoideus der A. auricularis magna.

Die Gehirnvenen.

Die Venen des Gehirnes vereinigen sich wesentlich zur V. cerebralis superior und inferior (anterior). Sie stehen andererseits mit den Venen des Rückenmarkes, der Nase, der V. vertebralis,

maxillaris externa und interna und der V. jugularis interna in Verbindung. Die Hauptmasse des Blutes wird jedoch von den Sinus columnae vertebr. (s. S. 444) abgeführt. Die in Verdoppelungen der Dura mater liegenden Venen werden als Sinus venosi bezeichnet. Diese nehmen ausser den Gehirnvenen (Vv. cerebrales) auch Venen aus den Gehirnhäuten, aus der Dura, aus dem Knochen (Vv. diploicae) und aus dem Auge (Vv. ophthalmicae) auf.

a) Dorsales Venengebiet.

1. **Sinus longitudinal. s. sagittalis superior.** Er liegt in dem Proc. falcif., an dessen gewölbtem Rande, also an der Sutura sagittalis, und nimmt die Venen von der dorsalen und zum Teil von der medialen Gehirnfläche auf. Am aboralen Ende des Grosshirnes (an den Occipitallappen) teilt er sich in zwei Stämme, einen rechten und einen linken. Diese heissen:
2. **Sinus transversi s. laterales;** sie verlaufen in dem Tentorium cerebelli im Sulcus und im Canalis transversus lateral und ventral, treten in den Meat. tempor., gehen in diesem weiter und gelangen dicht aboral von dem Proc. postglenoidalis als V. cerebralis sup. nach aussen. In jeden Sinus transversus ergiessen sich noch Venen von dem Cerebellum, von dem Schädeldache und der Dura, sodann die Sinus petrosi sup. und die Sin. occipitales sup. Die ersteren liegen an der Crista petrosa und stehen ventral mit dem Sin. circularis in Verbindung. Der Sinus occipit. sup. geht jederseits von dem Sinus transversus, unmittelbar dorsal vom Os petrosum ab, läuft an der Innenfläche der Seitenteile des Occiput aboral und ventral und tritt in einen Knochenkanal ein, der an der medialen Seite der Proc. condyloidei liegt. Er durchläuft diesen und mündet in den Sin. occip. inferior. Ausserdem gehen kleine Anastomosenzweige ab, die zum Teil durch kleine Oeffnungen des Planum nuchale nach aussen gehen (Emissarien). In den Sinus longitudinalis superior münden noch ein:
3. die **V. magna Galeni.** Sie entspringt aus den Plexus chorioidei und sonstigen aus der Tiefe kommenden Venen, schlägt sich um das Splenium corp. call. herum, tritt zwischen beide Hemisphären und steigt als Sinus rectus dorsal und ergiesst sich an der Stelle in den Sinus longitud. sup., wo der Sin. lateralis entspringt (Confluens sinuum). Sie nimmt auf:
4. die **V. corporis callosi** s. Sinus longitudinalis (sagittalis) in-

ferior. Diese liegt auf dem Corpus callosum am freien Rande des Proc. falciformis und empfängt die Venen von beiden medialen Flächen des Gehirnes, von dem Corp. call., vom Genu corp. callosi etc. Sie mündet am aboralen Ende des Hirnbalkens in den Sinus rectus ein.

b) Ventrales (basales) Venengebiet.

1. **Sinus cavernosi.** Sie liegen seitlich von der Hypophyse an dem Corpus oss. sphenoidei und nehmen die Venen von der ventralen Fläche des Gehirnes, die V. fossae Sylvii u. s. w. auf.
2. **Sinus circulares s. intercavernosi (ant. et post.).** Sie liegen oral und aboral von der Hypophyse fest am Knochen und verbinden beide Sinus cavernosi, wodurch der Circulus venosus Ridleyi entsteht. Sie nehmen die Venen der Hypophyse und Gehirnvenen auf. — Aus dem oralen Abschnitte dieses Sinusgebietes gehen Venen hervor, die durch die Fissura orbitalis sup. nach aussen treten und den Anfang der V. cerebro-facialis und ophthalmo-cerebralis (s. S. 437 u. 439) bilden. Kleine Venenzweige begleiten ausserdem den N. opticus und olfactorius. — Aboral tritt der Sin. cavernosus, indem er vorher einen starken Zweig abgiebt, der durch die orale Oeffnung des Canalis caroticus in die Fossa subtemporalis tritt und sich mit den Anfängen der V. maxillaris interna vereinigt, in den Canalis caroticus ein, giebt dann den Sin. petrosus inf. (das Weitere s. diesen) ab und wird nun zur V. cerebralis inferior. Diese tritt durch das Foramen lacerum nach aussen und bildet den Anfang der V. jugularis interna.

   In den Sinus cavernosus münden noch zahlreiche kleinere Venen ein, welche an den Alae parvae liegen und den Sinus alae parvae entsprechen.
3. **Sinus occipitalis inf.** Dieser starke Blutleiter liegt an der Innenfläche des Proc. condyloideus oss. occipitis, anastomosiert mit dem der anderen Seite durch einen starken Querblutleiter und wird durch Zusammenfluss folgender Venen gebildet: 1. Der Sinus petrosus inferior. Derselbe entspringt aus dem Sinus cavernosus (s. oben) und verläuft zunächst eine kurze Strecke im Canalis caroticus und dann in einem besonderen Knochenkanale zwischen dem Os petrosum und dem Basalteile des Occiput aboral und geht in 2. den Sinus occipitalis sup. s. ant. über. Dieser entspringt aus dem Sinus transversus und

verläuft in dem Knochenkanale an der Innenseite des Proc. condyloideus oss. occipitis. In dem Kanale nimmt er den Sinus petrosus inf. auf. — Bisweilen kommt noch eine zweite Verbindungsvene zwischen Sinus transversus und occipitalis inf. vor; dieselbe verläuft dann an der Innenfläche des Occipitale ventral.

Aboral entspringt aus dem Sinus occipitalis inf. jederseits ein starkes Gefäss, welches durch das Foramen magnum tritt und in die Sinus s. Vv. columnae vertebrales übergeht. (Das Weitere s. diese.)

Die Emissarien der Sinus sind an anderen Stellen besprochen worden.

Die Venen des Gehirnes teilt man ein in:

1. **Vv. cerebrales superiores.** Sie verlaufen zum Sin. sagitt. sup. und liegen meist in den Sulci.

2. **Vv. cerebrales inferiores.** Sie liegen an der ventralen Wand und münden in die ventralen Sinus ein. Die mächtigste ist die V. cerebri media (Fossae Sylvii); sie mündet in den Sin. cavernosus.

3. **Vv. cerebelli superiores.** Sie münden in den Sinus rectus und transversus.

4. **Vv. cerebelli inf.** Sie kommen vom Cerebellum, von der Medulla oblong. und von dem Pons und verbinden sich mit den ventralen Sinus.

5. **Vv. cerebr. profundae.** Aus dem Plexus der Seitenventrikel entspringen die Vv. cerebrales internae, welche die V. terminalis, die an der Grenze zwischen Sehhügel und Streifenkörper unter der Stria cornea verläuft, aufnehmen. Sie vereinigen sich ventral vom Balkenwulste zu einem starken Stamme, der V. magna Galeni (S. 442), welche noch eine V. basilaris aufnimmt, die von der Hirnbasis kommt und sich um die Hirnschenkel umschlägt.

Venen des Rückenmarkes.

1. **Sinus s. Vv. columnae vertebrales.** Es sind starke, anfangs sinusartig erweiterte Venen, die ausserhalb der Dura, innerhalb des Periostes liegen und aus dem Sin. occip. inf. entspringen, durch den ganzen Rückenmarkskanal verlaufen und Venen aus dem Rückenmarke, den Wirbeln (Vv. basivertebrales) und dem Perioste aufnehmen. Sie liegen rechts und links am Rande des Ligam. longit. post. in Knochenfurchen und stehen fast an jedem Wirbel durch Queräste, über die oft Knochenspangen hinweggehen, mit einander in Verbindung. An jedem Zwischenwirbelloche senden sie einen Zweig nach aussen in die Vv.: vertebr., intercost., lumbal., sacrales. An ihrem Anfange stehen sie ausserdem durch einen durch das Foramen obliquum des Atlas eindringenden, starken Zweig der V. occipit. mit der V. jugularis medialis in Verbindung (das Weitere s. V. jugularis interna).

2. **V. mediana spinalis posterior.**
3. **V. mediana spinalis anterior.**

Diese verlaufen median an der dorsalen und ventralen Seite des Rückenmarkes; das dorsale Gefäss ist stärker als das ventrale.

4. **V. centralis.** Jederseits neben dem Centralkanale eine kleine Vene.

5. **Vv. laterales.** Sie liegen zwischen den dorsalen und ventralen Wurzeln der Rückenmarksnerven, sind sehr klein und fehlen oft.

Gebiet der V. jugularis interna s. medialis (Fig. 137 x).

Sie entsteht an der Seite des Basioccipitale und des Atlas durch Vereinigung der V. cerebralis inf. mit mehreren kleinen Venen. Sie tritt am Schlundkopfe an den ventralen Rand der A. carotis communis (Fig. 137 a) und begleitet dieselbe bis ungefähr zur Mitte des Halses. Hier wendet sie sich etwas von der Carotis ab und verläuft an der Seite der Trachea (Fig. 137 $_{10}$) und linkerseits nahe dem Brusteingange an dem ventralen Rande des Schlundes, um sich ungefähr am ersten Rippenpaare mit der V. jugularis externa (Fig. 154 l) zu vereinigen.

In die V. jugularis int. ergiessen sich:

1. Die **V. cerebralis inf.** Dieselbe entspringt aus dem Sinus cavernos. (s. S. 443) und läuft mit der A. carotis interna durch den Canalis caroticus, wobei sie Zweige vom inneren Ohre aufnimmt, gelangt durch das Foramen lacerum nach aussen und wird zur V. jugularis int. (s. S. 443). Bei ihrem Austritte aus dem Foramen lacerum nimmt sie die **V. occipitalis** auf. Dieselbe entspringt aus der V. columnae vertebr., gelangt durch das For. obliqu. des Atlas nach aussen, wendet sich über das Atlanto-Occipitalgelenk hinweg und mündet in die V. cerebralis inf. Sie steht durch Rami communicantes mit der V. vertebralis in Verbindung und nimmt mehrere Vv. musculares von den Kopfstreckern und -Beugern und ausserdem eine Vene auf, die vom Sinus transversus stammt und durch den Eingang zum Meatus temporalis an der Linea occipito-mastoidea (s. S. 60) die Schädelhöhle verlässt.
2. **Mehrere kleinere,** von dem Zungengrunde, der Schädelbasis, dem Larynx (V. laryngea) und Pharynx (V. pharyngea desc.) kommende Venen.

3. Die **V. thyreoid. sup.** (s. Fig. 137). Sie besteht aus mehreren starken Zweigen, welche aus beiden Enden der Drüse austreten (s. die Abbild.).
4. **Vv. tracheales** und **oesophageae.**
5. **Rami musculares** am Halse.

Gebiet der V. axillaris.

Das Gebiet der V. axillaris setzt sich aus
a) einem oberflächlichen (subcutanen) und
b) einem tiefen Systeme zusammen.

ad a) Das **oberflächliche** System führt das Blut aus dem Metacarpus und den Zehen und dem grössten Teile der Haut des Schenkels ab und steht durch starke Rami communicantes sowohl mit dem tiefen Systeme als mit der V. jugularis ext. in Verbindung. Das System der Venen des Fusses geht aber nicht nur in das oberflächliche, sondern auch in das tiefe System über, indem es die Anfangsstämme der V. interrossea und der V. ulnaris bildet. Sonach hat der Fuss 2 venöse Abflussgebiete. Das oberflächliche Venensystem hat folgende Anfänge:

Je eine V. digital. propria dorsalis radialis et ulnaris von Mc. 2—Mc. 5 und die V. digitalis propr. dors. ulnaris von Mc. 1 vereinigen sich am distalen Ende des Metacarpus zu 3 Vv. digitales communes dorsales und diese wieder nahe dem Carpus zur V. cephalica antibrachii. Letztere steigt mitten auf der dorsalen Vorarmfläche in die Höhe, nimmt ungefähr in der Mitte der letzteren die von der medialen Seite kommende V. salvatella auf und giebt nahe an der Ellbogenbeuge einen starken Verbindungsast, die V. mediana cubiti (Fig. 157 h'), zur V. brachialis, während sie selbst als V. cephalica humeri (Fig. 157 h'' und Fig. 65 7) am lateralen Rande der Pars clavicularis des M. sterno-cleido-mastoideus oder auf dem M. brachialis internus (Fig. 65 p) rumpfwärts steigt. Im proximalen Drittel des Humerus giebt sie alsdann den ersten Ramus communicans zur V. jugularis externa ab. Derselbe ist stark und liegt zwischen der Pars clavicularis des Sterno-cleido-mastoideus und dem Pectoralis major. Etwas dorsal von ihm geht der 2. starke Ramus communicans zur V. jugularis lateralis ab; derselbe läuft über die laterale Fläche des M. deltoideus pars acromialis (s. Fig. 65), des Schultergelenkes und der Pars cervicalis des M. sterno-cleido-mastoideus dorso-nasal zur genannten Vene. Der Hauptstamm der

V. cephalica humeri geht am freien (aboralen) Rande der Pars acromialis des M. deltoideus (Fig. 65 m') auf dem M. ancon. lateral. rückenwärts und senkt sich zwischen M. deltoid., ancon. lat. und

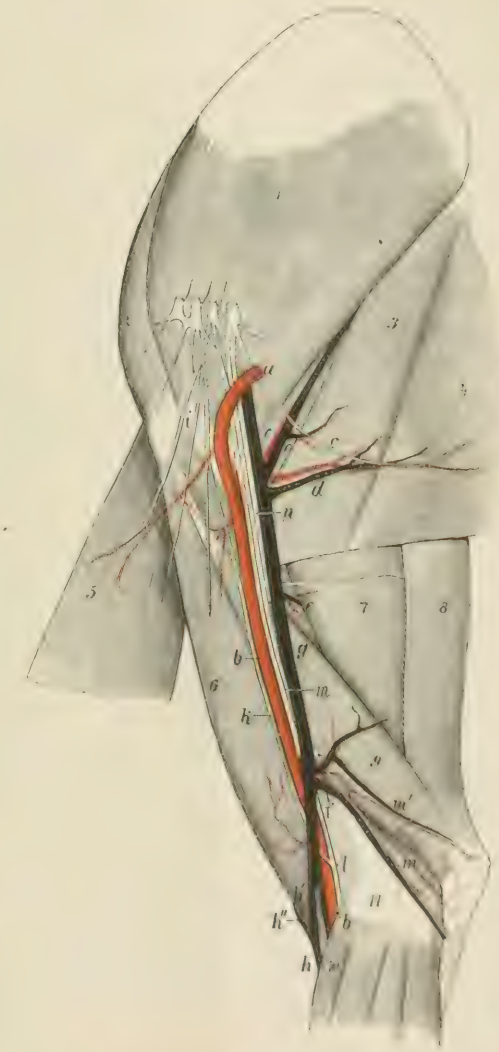

Fig. 157. Arterien, Venen und Nerven an der Schulter und am Arme (von der medialen Seite gesehen). a A. axillaris, b A. brachialis, c A. und V. subscapularis, d A. und V. thoracico-dorsalis, e A. und V. profunda brachii, f A. und V. collateralis ulnaris sup., g V. brachialis, h V. cephalica antibrachii, h' V. mediana cubiti, h'' V. cephalica humeri, i Nn. thoracici anteriores, k N. musculocutaneus, l N. medianus, m N. ulnaris mit der V. collateralis uln. sup., m' N. cutan. brach. int. mit der entsprechenden Vene, n N. radialis, o N. thoracicodorsalis. 1 M. subscapularis, 2 M. supraspinatus, 3 M. teres major, 4 M. latissimus dorsi, 5 M. pectoralis minor, 6 M. biceps brachii, 7 M. anconaeus longus, 8 M. extens. antibrachii longus, 9 M. ancon. medial., 10 M. pronator teres.

longus in die Tiefe ein, um, die A. circumflexa humeri post. begleitend und die gleichnamige Vene vertretend, medialwärts zu gehen und in die V. subscapularis einzumünden.

Auf der volaren Seite sammeln sich in ganz ähnlicher Weise die Vv. digitales propriae volares radiales et ulnares von

Mc. 2—Mc. 5 und die V. digitalis propria volaris ulnaris von Mc. 1 zu 3 kurzen Vv. digitales communes volares, welche sich wiederum an der volaren Fläche des Metacarpus zum Arcus volaris venosus vereinigen. Aus letzterem entspringen: 1. medial die V. salvatella; dieselbe wendet sich vom Carpus ab allmählich auf die dorsale Vorarmfläche und mündet schon ungefähr in der Mitte des Antibrachiums in die V. cephalica antibrachii ein, sodass von einer V. basilica nicht gesprochen werden kann. 2. ein starker Ramus communicans zur V. interossea (speziell der dem Ramus interosseus entsprechenden Vene); von letzterem zweigt sich meist ausserdem noch ein Verbindungszweig zur V. ulnaris ab.

ad b) Das **tiefe** System. Dasselbe umfasst wesentlich das Verbreitungsgebiet der ganzen A. axillaris. — Die Venen des tiefen Systems begleiten durchgehends einfach oder in doppelter Anzahl die gleichnamigen Arterien und zeigen denselben Verlauf. Die V. ulnaris und interossea kommunizieren (resp. entspringen aus) durch Rami communicantes mit dem Arcus volaris venosus. Die V. brachialis (Fig. 157 g) nimmt in der Ellbogenbeuge die von der V. cephalica antibrachii stammende V. mediana cubiti (Fig. 157 h') auf, ausserdem kleinere Hautvenen von der medialen Seite des Vorarmes. Sie kreuzt nahe dem Antibrachialgelenke die mediale Fläche der A. brachialis und verläuft dann am aboralen Rande des N. ulnaris und radialis (s. Fig. 157). Die V. axillaris (Fig. 154 g') vereinigt sich, einfach oder doppelt vorhanden, mit der V. jugularis communis zur V. subclavia (Fig. 154 i). Kurz vorher nimmt sie noch die neben der gleichnamigen Arterie verlaufende V. mammaria externa (Fig. 154 h) auf.

Die Venen, welche das Gebiet der V. axillaris zusammensetzen, sind folgende: V. radialis, V. ulnaris, V. volaris antibrachii, V. interossea, V. collateralis ulnaris inf., V. collateralis radialis inf., V. collateralis radialis sup., V. collateralis ulnaris sup., V. brachialis ant., V. profunda brachii, V. brachialis und V. subscapularis.

III. Vena cava inferior (adscendens)

(Fig. 155 a und Fig. 158 h).

Die V. cava inf. setzt sich in der Höhe des letzten Lendenwirbels aus den Vv. iliacae zusammen und läuft alsdann, rechts

und ventral an der Aorta liegend, an den Lendenmuskeln brustwärts; nahe der Leber wendet sie sich ein wenig ventral von der Aorta ab, gelangt an den stumpfen, dorsalen Leberrand und biegt, rechts vom Schlunde in der Fossa venae cavae gelegen, auf die parietale Leberfläche um, nimmt die Lebervenen auf und wendet sich sofort, ohne die Leberfläche in grösserer Ausdehnung zu berühren, zum Hohlvenenschlitze des Zwerchfelles (s. S. 308). Durch denselben gelangt sie in die Brusthöhle und läuft hier zwischen mediastinalem Lungenlappen und rechter Lunge, eingeschlossen in das Hohlvenenblatt der Pleura, in halber Brusthöhe bis zur rechten Vorkammer, in welche sie einmündet. Sie nimmt folgende Aeste auf.

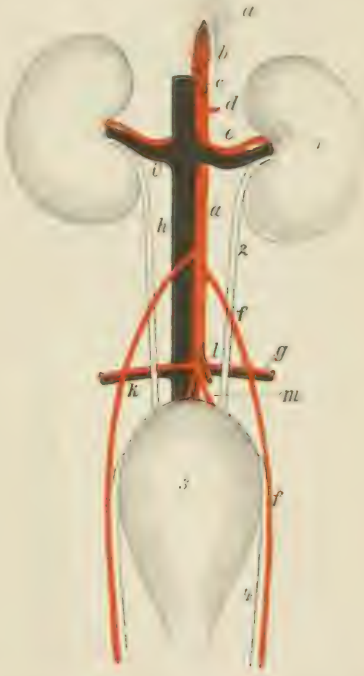

Fig. 158. Gefässe der Bauchhöhle. a Aorta abdominalis, b A. coeliaca, c A. mesenterica sup., d A. phrenica sinistra, e A. renalis, f A. spermatica int., g A. abdominal., h Vena cava inf., i Vena renal., k Vena abdominal., l A. mesenterica inf., m A. femoralis. 1 Niere, 2 Ureter, 3 Harnblase, 4 Samenleiter.

a) Parietale Wurzeln.

aa) Die Vv. lumbales. Jederseits münden 6—7 Lendenvenen ein, von denen sich öfter je 2 zu einem Stämmchen verbinden. Die letzte Lendenvene mündet gewöhnlich in die V. iliaca.

bb) Die V. phrenica. Sie verläuft mit der gleichnamigen Arterie und nimmt meist die V. lumbo-abdominalis auf. In seltenen Fällen mündet die letztere gesondert in die Hohlvene ein.

b) Viscerale Wurzeln.

cc) V. abdominalis (Fig. 158 k). Sie entspringt aus dem Verbreitungsgebiete der gleichnamigen Arterie und verläuft mit dieser.

dd) V. spermatica interna. Beim männlichen Tiere beginnt dieselbe mit kleinen, vom Hoden und Nebenhoden stammenden Venen; dieselben vereinigen sich und bilden den Plexus pampiniformis, welcher, die A. spermatica interna einschliessend, bis zum Canalis inguinalis reicht. Hier entwickelt sich aus ihm die V. spermatica interna (selten 2 solcher), welche die gleichnamige Arterie begleitet und entweder in die Hohlvene direkt oder aber (in selteneren Fällen) in die V. renalis einmündet. — Beim weiblichen Tiere liegt sie neben der gleichnamigen Arterie, mündet aber sehr oft in die Nierenvene ein. Sie steht mit der V. uterina in Verbindung.

ee) Vv. supra- und infrarenales. Sie verlaufen mit den gleichnamigen Arterien.

ff) V. renalis (Fig. 158 i). Sie verläuft am aboralen Rande der gleichnamigen Arterie. Die linke geht über die ventrale Fläche der Aorta hinweg. Oft nimmt die V. renalis (besonders bei weiblichen Tieren) die V. spermatica interna auf.

gg) Vv. hepaticae. Sie verlassen die Leber an der Zwerchfellsfläche derselben in Form von 2—4 grösseren und mehreren kleineren Venen und münden nahe dem Hohlvenenschlitze des Zwerchfelles in die V. cava ein.

Vena portarum. Pfortader.

Die Pfortader entsteht ventral von der Teilungsstelle der A. coeliaca aus der Vereinigung des Stammes der Magen- und Milzvene und des Stammes der V. mesenterica magna und parva. An der Vereinigungsstelle beider geht über die linke Fläche der Pfortader die A. ventriculi sinistra und lienalis. Der Stamm der Pfortader läuft dann am ventralen Rande der Leberarterie brust- und ein wenig ventralwärts nach der Porta hepatis, woselbst er in die Leber eintritt und sich entsprechend den Hauptlappen der letzteren in 3—5 grössere Aeste spaltet, die sich in der Leber verzweigen. Kurz vor dem Eintritte nimmt er mehrere Vv. pancreaticae auf.

a) Truncus venae ventriculi et lienalis (gastro-lienalis). Die beiden Venen liegen neben den entsprechenden Arterien, aus deren Verbreitungsgebiete sie entspringen. Sie vereinigen sich kurz vor ihrer Einmündung.

b) Der gemeinsame Stamm der V. mesenterica magna und parva. Erstere sammelt das Blut aus dem Gebiete der A. me-

senterica sup., letztere aus dem der A. mesenterica inf. Die einzelnen Venen begleiten die entsprechenden Arterien, sind aber nicht selten doppelt vorhanden.

Venae iliacae communes.

Die Vv. iliacae entstehen jederseits an der ventralen Fläche der Lendenmuskeln nahe dem oralen Beckenrande durch den Zusammenfluss der V. hypogastrica und femoralis. — Eine jede V. iliaca läuft dann zwischen A. femoralis und hypogastrica medial- und brustwärts und vereinigt sich ventral von der Teilungsstelle der Aorta (in A. femoralis und hypogastrica) mit der der anderen Seite zur V. cava inf. In den Vereinigungswinkel mündet die V. sacralis media ein.

a) **V. hypogastrica (iliaca interna)** (Fig. 159 g'). Dieselbe sammelt das Blut aus dem Verbreitungsgebiete der gleichnamigen Arterie. Sie scheidet sich nicht in einen Ramus parietalis und visceralis, sondern bildet nur einen einzigen Stamm. Derselbe beginnt mit der V. ischiadica, welche, neben der gleichnamigen Arterie gelegen, über die Incisura ischiadica minor in die Beckenhöhle tritt und das Blut aus den sogenannten Hinterbackenmuskeln abführt. Kurz, nachdem die V. ischiadica, auf dem M. obturat. internus liegend, in die Beckenhöhle getreten ist, nimmt sie den gemeinsamen Stamm der V. dorsalis (u) und profunda penis (t) und der V. perinaei (s) und dicht daneben die V. haemorrhoidalis media (r) auf. Nunmehr verläuft der Stamm der V. hypogastrica zwischen dem Wand- und dem Eingeweide-Aste der A. hypogastrica an der medialen Fläche des M. piriformis (q) und des Beckens brustwärts, wobei er die V. caudalis lateralis superficialis (o), glutaea sup. (n) und umbilicalis (m) aufnimmt. Nach Aufnahme der letzteren beiden kreuzt die V. hypogastrica den Ramus visceralis der A. hypogastrica (l) und gelangt an den ventralen Rand der letztgenannten Arterie, nimmt die V. ileo-lumbalis auf und vereinigt sich mit der V. femoralis (e') zur V. iliaca.

Zweige der V. hypogastrica.

aa) Der Stamm der V. dorsalis und profunda penis und der V. perinaei. Aus dem aboralen Schwellkörper der Eichel entspringen zwei mächtige Vv. dorsales penis (u), welche, neben der gleichnamigen Arterie liegend, caudal verlaufen. Nahe dem Arcus ossium pubis vereinigen sich

beide und nehmen die V. profunda penis (t) auf, die das Blut aus dem Schwellkörper des Penis und zum Teil aus dem der Harnröhre, der Albuginea etc. sammelt; etwas entfernt davon mündet die V. perinaei (s) ein, welche aus dem Verbreitungsgebiete der gleichnamigen Arterie entspringt. Der auf diese Weise entstandene, gemeinsame Stamm verläuft

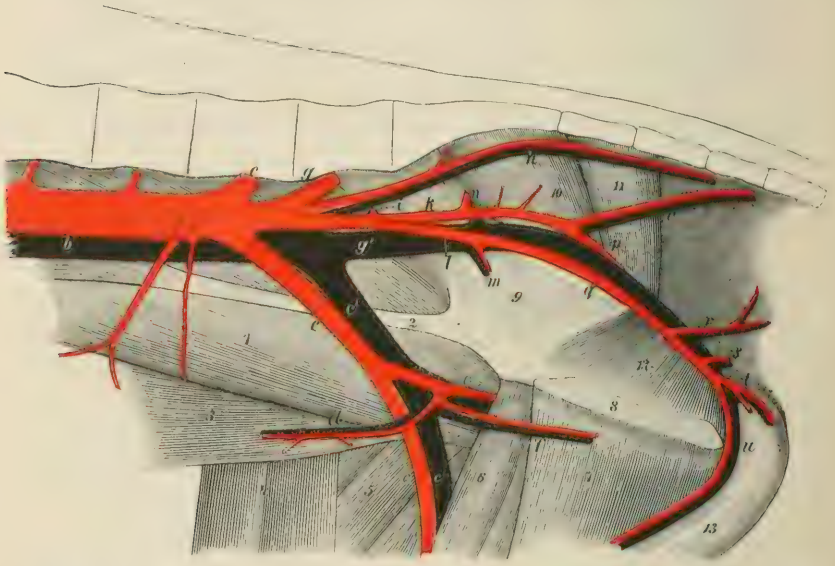

Fig. 159. Arterien und Venen der Beckenhöhle. a Aorta, b V. cava inf., c A. femoralis, c' V. femoralis s. iliaca externa, d A. und V. epigastrica inf., e A. und V. profunda femoris, f A. und V. pudenda externa, g A. hypogastrica, g' V. hypogastrica, h A. und V. sacralis media, i A. und V. ileolumbalis, k Ramus parietalis der A. hypogastrica, l Ramus visceralis der A. hypogastrica, m A. und V. umbilicalis, n A. und V. glutaea sup., o A. und V. caudalis lateralis superficialis, p A. glutaea inf., q A. pudenda interna, r A. und V. haemorrhoidalis media, s A. und V. perinaei, t A. und V. profunda penis, u A. und V. dorsalis penis. 1 M. ileo-psoas, 2 Sehne des M. psoas parvus, 3 Bauchmuskeln, 4 M. sartorius, 5 M. quadriceps, 6 M. adductor longus, 7 M. gracilis, 8 Symphyse des Beckens, 9 Mediale Fläche der Darmbeinsäule, 10 M. glutaeus piriformis, 11 M. glutaeus maximus, 12 M. obturator internus, 13 Penis.

am lateralen Rande der A. pudenda interna über den Arcus ossium pubis und mündet bald in die V. ischiadica ein.

bb) V. haemorrhoidalis media (r). Sie verläuft neben der gleichnamigen Arterie; ebenso die

cc) V. caudalis lateralis superficialis (o) und

dd) die V. glutaea sup. (n).

ee) V. umbilicalis (m). Sie verhält sich beim männlichen Tiere genau wie die Arterie; beim weiblichen Tiere nimmt der Ramus inferior viele stärkere Venen auf, welche von dem Schwellkörper des Vestibulum vaginae stammen. Im übrigen verhält sich die Vene wie die Arterie. Die V. uterina verbindet sich durch starke Zweige mit der V. spermatica interna.

ff) V. ileo-lumbalis. Sie verläuft neben der gleichnamigen Arterie.

Venen der Becken-Extremität.

Die V. femoralis s. iliaca externa. Das Quellengebiet der V. iliaca externa setzt sich aus einem oberflächlichen und einem tiefen Systeme zusammen.

Das **oberflächliche**, subcutane System führt das Blut aus der Haut und den dicht unter ihr gelegenen Teilen des Schenkels ab und bildet 2 Stämme, die V. saphena magna et parva (Fig. 161 p). — Die Vv. saphenae stehen durch starke Rami communicantes mit dem Arcus plantaris venosus in Verbindung (resp. entspringen aus ihm) und finden ihren Anfang gewissermassen in den Digitalvenen.

Die Vv. digitales propriae dorsales vereinigen sich am distalen Metatarsusende zu 3 Vv. digitor. communes dorsales, welche konvergierend tarsalwärts verlaufen und auf der Mitte der dorsalen Metatarsalfläche zu einem Venenstamme (Fig. 161 m) sich vereinigen, der noch kleine Seitenvenen von Mt. 4 und Mt. 5 aufnimmt, an der Beugefläche des Sprunggelenkes beckenwärts steigt, wobei er einen Ramus communicans (Fig. 161 o) zur V. saphena magna (Fig. 161 n) abgiebt, und sich dann auf der lateralen Fläche des distalen Drittels der Tibia schräg caudo-dorsal wendet, um nahe der Mitte derselben und an deren aboralem Rande in die V. saphena parva (Fig. 161 p) einzumünden.

In ähnlicher Weise wie die dorsalen, vereinigen sich auch die plantaren Vv. digitales propriae zu 3 Vv. digitor. commun. plantares, welche auf der plantaren Metatarsalfläche, direkt auf dem Knochen gelegen und bedeckt von den Mm. interossei, tarsalwärts verlaufen, um sich zu dem Arcus plantaris venosus zu vereinigen. Aus demselben entspringt lateral ein Ramus communicans zur V. saphena parva und medial der Anfangsstamm der V. saphena magna; der letztere schlägt sich medial von der ersten Zehe (wenn eine

Fig. 160.

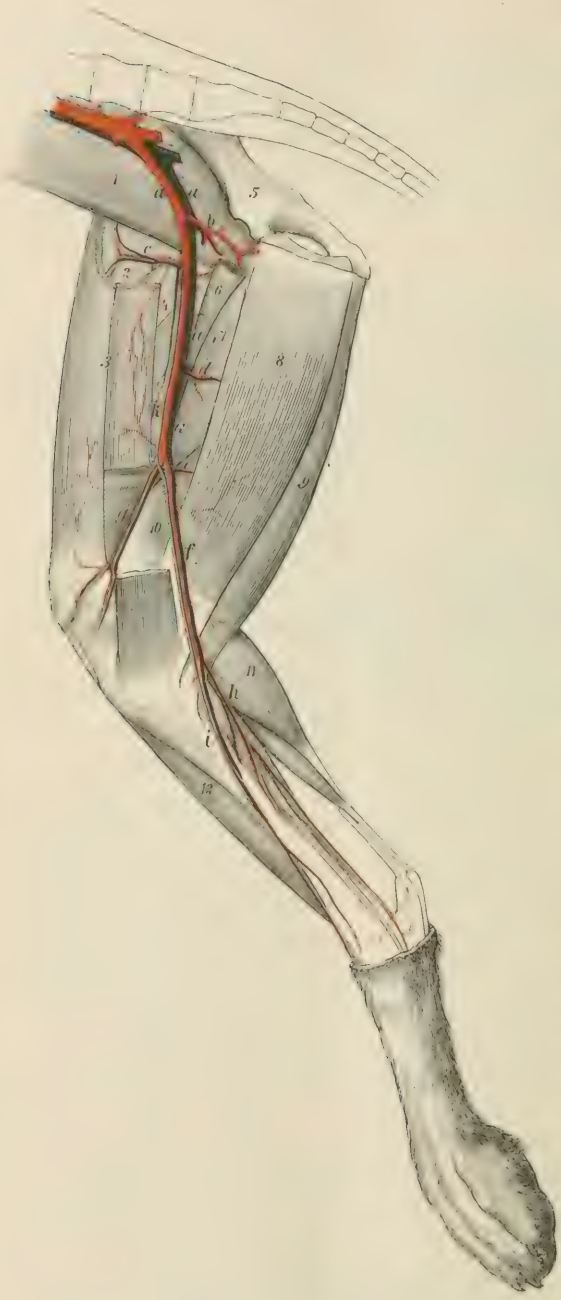

solche vorhanden ist) medialwärts um und bildet den Stamm der genannten Vene, während der erstere, noch bedeckt von den genannten Muskeln, lateral- und rumpfwärts geht und lateral an der distalen Grenze des Sprunggelenkes zum Vorschein kommt; er läuft dann an der letzteren noch etwas rumpfwärts und

Fig. 160. Verzweigung der A. und V. femoralis. a A. und V. femoralis, b A. profunda femoris mit ihren Aesten und den entsprechenden Venen, c A. und V. femor. anter. mit dem Ramus anter. n. cruralis, d A. und V. femoral. postica sup., e A. und V. femoral. postica media, f A., V. und N. saphen., g A. und V. articular. genu suprema mit einem Zweige des N. saphenus, h Plantarer und i dorsaler Ast der A. und V. saphena, k N. saphenus. 1 M. ileopsoas, 2 M. tensor fasciae latae, 3 M. sartorius, 4 M. quadriceps, 5 Os ileum, 6 M. adductor longus, 7 M. adductor magnus, 8 M. gracilis, 9 M. semitendinosus, 10 M. semimembranosus, 11 Mm. gastrocnemii, 12 M. tibialis anticus.

mündet in die V. saphena parva (Fig. 161p) ein. Diese letztere entsteht aus Hautvenen von der plantaren Fläche der Zehen und des Metatarsus und von dem Sohlenballen und steigt lateral in dem Raume zwischen Achillessehne und Tibia in die Höhe, nimmt am Sprunggelenke den

Fig. 161.

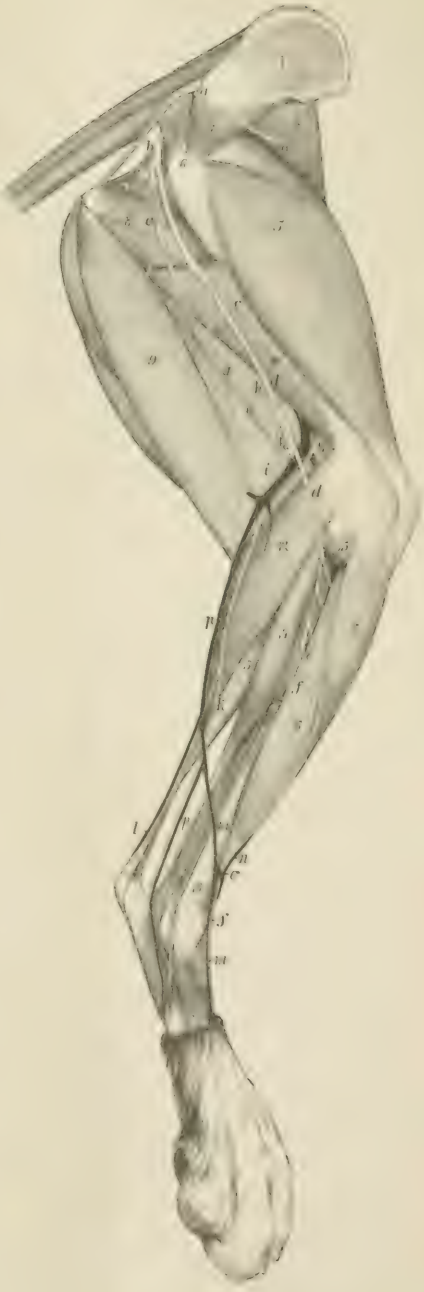

Fig. 161. Verbreitungsgebiet des N. ischiadicus; Venae saphenae (der M. biceps femor. ist entfernt). a N. glutaeus sup., a' dessen End-Aeste für den M. tensor fasciae latae, b N. ischiadicus, c dessen Rami musculares (die in den M. biceps femoris eindringenden Aeste mussten abgeschnitten werden), d N. peroneus, e dessen Ramus superf., f dessen Ramus superf., g N. cutaneus crur. post., h N. tibialis, i N. cutan. femor. post. long., k dessen oraler, l dessen aboraler Ast, m gemeinsamer Stamm der 3 Vv. digitor. commun. dorsales, n V. saphena magna, o Ramus communicans zwischen m und n, p V. saphena parva, q A. poplitaea, r Zweig der A. femor. postica inf. 1 Becken, 2 M. sartorius, 3 M. glutaeus minimus, 4 M. glutaeus piriformis, 5 M. vastus ext., 6 Trochanter major des Femur, 7 Mm. gemelli, 8 M. quadratus femoris, 9 M. semitendinosus, 10 M. adductor magnus, 11 M. semimembranosus, 12 M. gastrocnemius ext., 13 M. flexor digitor. sublim., 14 M. flexor digitor. prof., 15 M. peroneus longus (ein Teil ist herausgeschnitten), 16 M. extens. digitor. pedis long., 17 M. tibialis anticus, 18 Distales Ende der Tibia.

Ramus communicans von Arcus plantaris, sodann etwas distal von der Mitte der Tibia den gemeinsamen Stamm der Vv. digitor. commun. dorsales (Fig. 161 m) und etwas weiter einen von der medialen Sprunggelenksfläche kommenden Zweig, der sich um die Achillessehne lateralwärts windet, auf. Von der Mitte der Tibia ab wendet sich die V. saphena parva auf die laterale Fläche des M. gastrocnemius lateralis (Fig. 161 12) und läuft auf derselben, doch ganz nahe der plantaren Medianlinie, rumpfwärts und tritt an der distalen Grenze vom proximalen Tibia-Drittel zwischen M. biceps femoris (lateral) und M. semitendinosus (Fig. 161 9) (medial) ein, läuft zwischen beiden am aboralen Rande der Mm. gastrocnemii bis nahe an das Femur und mündet in die V. poplitaea oder femoralis ein. Vorher nimmt sie noch kleinere Zweige vom M. biceps, den Mm. gastrocnemii, der Haut und den Kniekehlenlymphdrüsen auf und direkt vor ihrer Einmündung meist noch Venen, welche Zweigen der A. femoral. postica inf. entsprechen.

Die V. saphena magna entspringt aus dem Arcus plantaris venosus, empfängt kleinere Hautvenen von der medialen Fläche des Metatarsus und der medialen Sprunggelenksfläche, nimmt bald einen Ramus communicans von dem gemeinsamen Stamme der Vv. digitor. communes dorsales auf und begleitet den Ramus plantaris der A. saphena; auf dem Wege nimmt sie noch Venen auf, welche die Aeste der gleichnamigen Arterie begleiten und mündet am distalen Femur-Drittel in die V. femoralis ein.

Das **tiefe** System führt das Blut aus dem Verbreitungsgebiete der A. femoralis ab. Die Venen begleiten durchgehends in einfacher oder doppelter Zahl die gleichnamigen Arterien und setzen in ihrer Gesamtheit die V. femoralis (Fig. 160 a) zusammen, die am aboralen Rande der A. femoralis liegt und neben derselben in die Bauchhöhle tritt und sich mit der V. hypogastrica vereinigt. Grosse Unregelmässigkeiten zeigt die V. femoral. postica inf.; die Zweige derselben münden meist gesondert und zwar teils mit der V. saphena parva in die V. poplitaea oder femoralis. — Die V. epigastrica inf. vereinigt sich bisweilen direkt mit der V. femoralis, bisweilen bildet sie einen gemeinsamen Stamm mit der V. pudenda ext., der in die V. profunda femoris oder aber in die V. femoralis mündet.

Die Venen, welche das Gebiet der V. femoralis zusammensetzen, sind folgende: Vv. tibiales, V. poplitaea, Vv. articulares genu, Vv. saphenae, Vv. femorales posticae, V. femoralis ant.,

V. circumflexa fem. externa, V. profunda femoris mit ihren Zweigen und Vv. musculares.

Wie die Darstellung ergiebt, so fliesst das Blut der Venen des Fusses nach beiden Systemen, dem oberflächlichen und dem tiefen Stromgebiete ab, sodass das Blut des Fusses 2 Abflussgebiete zur Verfügung hat. Allerdings geht die Hauptmasse desselben wohl durch das subcutane System nach den Hauptstämmen.

Lymphdrüsen und Lymphgefässe.

I. Die Lymphdrüsen.

1. **Die Lymphdrüsen des Kopfes.** a) Gland. auricularis (s. maxill. posterior) (Fig. 44 9). Es ist dies eine kleine Lymphdrüse, die am ventralen Rande des Jochbogens (3) zwischen dem aboralen Rande des M. masseter (1) und der Gland. parotis (2) liegt. b) Die oberflächlichen Kehlgangslymphdrüsen (Gland. lymphat. submaxillares) (Fig. 44 4). Es sind jederseits 3 grössere Lymphdrüsen, die, nur bedeckt von der Haut und dem Hautmuskel, am aboralen Rande des M. masseter (1), zwischen diesem und der Gland. submaxillaris (3) liegen. Mit ihrer Unterfläche berühren sie teils den Biventer (r), teils den Stylo-hyoideus. c) Die tiefen Kehlgangslymphdrüsen (retropharyngeale Lymphdrüsen). Es sind dies 1—2 grössere Lymphdrüsen, die am aboralen Rande des M. biventer und auf dem M. constrictor pharyngis medius et inferior liegen: sie sind zum grössten Teile von der Gland. submaxillaris und zum geringen Teile vom M. sterno-cleido-mastoideus bedeckt.

2. **Lymphdrüsen des Halses.** a) Gland. cervicales (Fig. 162). Sie liegen am Halsrande des M. supraspinatus (4) in dem Dreiecke zwischen M. cucullaris sup. (2), levator scap. ventr. (4) und sterno-cleido-mastoideus (1). Unter ihnen liegt der M. serratus anticus major (3). Es sind meist 3 Stück vorhanden, 2 kleinere dorsale (a) und eine grössere ventrale (b). Die ersteren sind zu einem geringen Teile vom M. sterno-cleido-mastoid. und oft noch vom M. cucullaris sup. bedeckt, während die ventrale zum grössten

Teile an der Unterfläche des M. levator scapul. ventr. liegt. Immer sind die Gland. cervicales in ein gewaltiges Fettpolster eingehüllt.

3. **Lymphdrüsen der Brust-Extremität.** a) Gland. axillaris. Sie liegt in einem Fettpolster auf der medialen Fläche des distalen Endes des M. teres major, zwischen diesem und dem M. pectoralis minor. Bisweilen kommt noch eine 2. Lymphdrüse (Gland. cubitalis) vor, die an der medialen Fläche des M. anconaeus longus resp. des Latissimus dorsi liegt.

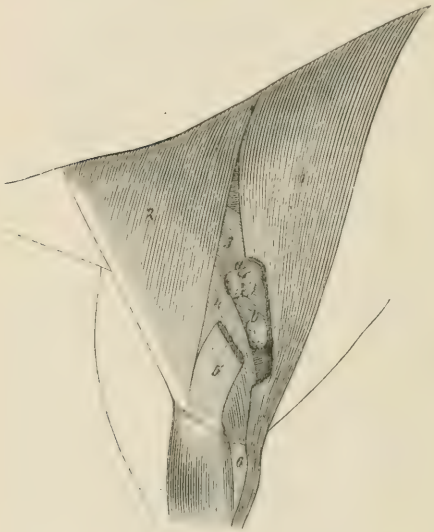

Fig. 162. Hals-Lymphdrüsen. 1 Pars cervicalis des M. sterno-cleido-mastoideus, 2 M. cucullaris sup., 3 M. serrat. antic. major, 4 M. supraspinat., 5 M. levator scap. ventr., 6 Schultergelenk. a Dorsale und b Ventrale Hals-Lymphdrüsen.

Fig. 163. Bronchial-Lymphdrüsen. a Trachea, b Linker und c Rechter Hauptbronchus, d Eparterieller Bronchus. 1, 2, 2′ und 3 Bronchialdrüsen.

4. **Lymphdrüsen der Becken-Extremität.** a) Gland. poplitaea. Dieselbe liegt an der caudalen Fläche der Mm. gastrocnemii zwischen dem M. biceps femoris und dem M. semitendinosus in einem Fettpolster. Bisweilen ragt sie ein wenig caudalwärts vor und ist dann nur von der Haut bedeckt. — Seltener sind 2 derartige Drüsen vorhanden. b) Gland. pubis et inguinalis. Es sind jederseits 1 grosse, seltener 2 kleinere Lymphdrüsen, die am dorsolateralen Rande des Penis und am oralen Rande des Samenstranges

auf der lateralen Fläche des M. gracilis in einem Fettpolster liegen. Dorsal grenzen sie an den M. rectus abdominis.

5. **Lymphdrüsen der Brusthöhle.** a) Glandulae bronchiales (Fig. 163). Es sind mehrere kleinere Lymphdrüsen, die an der Bifurkationsstelle der Trachea liegen. Eine von ihnen (1) liegt gewöhnlich links von der Bifurkationsstelle, je eine (2 u. 2') ferner am Ursprunge des eparteriellen Bronchus (d), die grösste (4) endlich im Bifurkationswinkel; letztere geht in 2 Schenkel aus, welche sich ein wenig am rechten und linken Hauptbronchus hinziehen. b) Gland. mediastinales. Es sind kleine Lymphdrüschen, welche ohne bestimmte Anordnung in den Mittelfellsräumen, besonders an der Aortenwurzel, liegen.

6. **Lymphdrüsen der Bauch- und Beckenhöhle.** a) Gland. iliacae. Es sind mehrere grössere Lymphdrüsen, die am Anfange der A. femoralis liegen. Eine von ihnen findet man gewöhnlich zwischen der Aorta und dem oralen Rande der A. femoralis, eine zweite zwischen Aorta, A. femoralis und hypogastrica, eine dritte endlich am oralen Rande der A. femoralis kurz nach derem Ursprunge.

b) Gland. lumbales. Kleine Lymphdrüsen, welche in den Plexus aorticus eingeschaltet sind.

c) Gland. mesentericae. Sie sind sehr spärlich vorhanden; eine grössere liegt gewöhnlich ventral vom Pankreas Aselli. Kleinere, kaum sichtbare meist in der Nähe des Colons.

d) Pankreas Aselli. Es ist die grösste Lymphdrüse des Körpers; sie bildet ein langgestrecktes, plattes Organ und beginnt an der Vereinigung der Milz- mit der Magenvene, zieht sich dann an dem kurzen Stamme der beiden Venen hin bis zur Pfortader, biegt im flachen Bogen brustwärts um und liegt der linken Fläche der Pfortader an und zwar bei grossen Hunden auf eine Strecke von ca. 2—3 cm. Bisweilen zieht sich dieselbe aboral noch eine Strecke an der Gekrösarterie, beziehentlich der Gekrösvene hin.

Das Pankreas Aselli ist offenbar durch Verschmelzung der Magen-, Milz-, Leber- und der meisten Gekrösdrüsen, die sämtlich bei anderen Tieren gesondert liegen, entstanden. Am Dickdarme finden sich noch vereinzelte, kleine, kaum sichtbare Lymphdrüsen. In der vorstehenden Aufzählung der Lymphdrüsen sind eine Anzahl von Drüsen, z. B. die Glandulae thoracis (intercostales), brachiales und tracheales, die sämtlich bei anderen Tieren deutlich nachzuweisen sind, deshalb nicht erwähnt worden, weil wir dieselben

nicht aufzufinden vermochten. Sollten dieselben wirklich vorhanden sein, dann sind sie so klein, dass sie sich unserer Beobachtung entziehen konnten. Wir sind noch mit weiteren Untersuchungen über das Lymphgefässsystem des Hundes beschäftigt und werden die Ergebnisse derselben in einem besonderen Artikel veröffentlichen. Soviel steht zweifellos fest, dass beim Hunde das Lymphgefässsystem weniger ausgebildet ist, als dies bei vielen anderen Tieren der Fall ist. Pferd und Schwein sind viel reicher an Lymphdrüsen und Gefässen als der Hund, aber auch das Rind besitzt ein höher entwickeltes Lymphgefässsystem.

II. Die Lymphgefässe.

A. Die Hauptstämme der Lymphgefässe.

Die sämtlichen Lymphgefässe des Körpers vereinigen sich schliesslich zu dem Ductus thoracicus und den beiden Trunci tracheales.

a) Der **Ductus thoracicus** führt die Lymphe des Schwanzes, der Wand der Becken- und Bauchhöhle, der Becken-Extremität, eines grossen Teiles der Brustwandung, der Becken-, Bauch- und Brustorgane ab. Er variiert in seinem Verlaufe und Verhalten sehr; er entspringt aus der zwischen den Pfeilern des Zwerchfelles gelegenen Milchcisterne (Cisterna chyli) und bildet einen bei grossen Hunden ungefähr gänsefederstarken Kanal, der dorsal und rechts an der Aorta liegt und oral verläuft; von der 4. Rippe ab wendet er sich gleichzeitig ventral, kreuzt die grossen, arteriellen Gefässe der Brusthöhle und mündet ungefähr im 2. Intercostalraume in die linke V. subclavia ein. Kurz vor seiner Einmündung vereinigt er sich meist mit dem Truncus trachealis sinister zu einem kurzen Truncus lymphaticus communis. Auf seinem Verlaufe giebt der Hauptkanal des Ductus thoracicus fortwährend grössere und kleinere Aeste ab, die sich gewöhnlich, nachdem sie mehrere Wirbel übersprungen haben, mit ihm wieder vereinigen, sich ausserdem aber auch oft unter einander verbinden, sodass das Ganze vielfach verzweigt, beinahe netzförmig erscheint. — In der Brusthöhle münden in den Ductus thoracicus ein: kleinere Lymphgefässe von den Zwerchfellspfeilern, die Intercostal-Lymphgefässe, die von den Gland. bronchiales und bisweilen einige von der Gland. axillaris kommende Lymphgefässe.

b) **Die Trunci tracheales.** Jeder Truncus trachealis führt die Lymphe aus der entsprechenden Hälfte des Kopfes, des Halses, eines Teiles der Brustwandung und der Brustextremität ab. Er entsteht als Stamm aus den Lymphgefässen, welche aus den tiefen Kehlgangslymphdrüsen entspringen und nimmt dann starke Stämmchen aus der Gland. thyreoidea und schwächere wohl auch vom Zungengrunde und dem Kehlkopfe auf. Er läuft alsdann, die V. jugularis interna begleitend, zur Seite der Trachea herab, nimmt die von den Halslymphdrüsen stammenden Lymphgefässe auf und mündet in die V. subclavia ein. Kurz vor seiner Einmündung vereinigt er sich mit den von der Gland. axillaris stammenden Lymphgefässen. Der Truncus trachealis sinister mündet meist in den Ductus thoracicus ein, sodass ein kurzer Truncus lymphaticus communis entsteht.

B. Die Lymphgefässe der einzelnen Körperteile.

a) **Die Lymphgefässe des Kopfes.** Die oberflächlichen Lymphgefässe münden zum grössten Teile in die oberflächlichen Kehlgangslymphdrüsen und nur zu einem kleinen Teile in die Gland. auricularis ein. Die ersteren sammeln die Lymphe von der Haut der Backen und des Kehlganges, von den Muskeln der Lippen und Backen, von dem M. mylo-hyoideus und zum Teil vom Masseter. Sie bilden eine grössere Anzahl feiner, oft mit einander kommunizierender Stämmchen. — Die zur Gland. auricularis ziehenden Lymphgefässe sammeln die Lymphe aus demjenigen Teile des Kopfes, welchen die A. temporalis superficial. mit Blut versorgt, also aus der Haut der Gegend des Auges, Scheitels und Ohres, aus den Augen- und Ohrmuskeln, dem Jochbogen und zum Teil aus dem Masseter und Temporalis. Sowohl die oberflächlichen Kehlgangslymphdrüsen als die Gland. auricularis stehen durch mehrere Lymphstämmchen mit den tiefen Kehlgangslymphdrüsen in Verbindung.

Die tiefen Lymphgefässe des Kopfes entspringen in der Zunge, den Kau- und Augenmuskeln, dem Gehirne, dem Schlund- und Kehlkopfe u. s. w. und treten in die tiefen Kehlgangslymphdrüsen ein.

b) **Die Lymphgefässe des Halses** (Vasa lymphat. jugularia et cervicalia). Sie begleiten im allgemeinen die Venen, münden aber in die Halslymphdrüsen ein. Letztere nehmen ausser den Lymphgefässen des Halses die Lymphgefässe der Haut der Hinterhaupts-

und eines Teiles der Scheitelgegend, der Schulter- und zum Teil der Rückengegend und solche aus den Schultermuskeln auf. — Die einzelnen Halslymphdrüsen stehen unter einander und mit dem oberflächlichen Lymphgefässsysteme der Brustextremität durch Rami communicantes in Verbindung. Aus ihnen entspringen mehrere Gefässe, welche ventral gehen und in den Truncus trachealis einmünden.

c) **Die Lymphgefässe der Brust-Extremität.** Sie bilden, in gleicher Weise wie die Venen, ein oberflächliches und ein tiefes System. Das oberflächliche System sammelt die Lymphe aus den Ballen und aus der Haut des Fusses und der distalen Hälfte des Vorarmes. Die einzelnen Gefässchen vereinigen sich schliesslich zu 2—3 Stämmchen, welche die V. cephalica antibrachii und humeri und dann zum Teil den zur V. jugul. verlaufenden, venösen Ramus communicans begleiten und in die Halslymphdrüsen einmünden. Ein Teil der oberflächlichen Lymphgefässe vereinigt sich mit den Gefässen des tiefen Systems. Das tiefe System begleitet das arterielle Gefässsystem und führt die Lymphe aus der Vorarmfascie, den Knochen von Schulter, Arm und Vorarm und aus den an diesen Knochen gelegenen Muskeln ab. Es steht mehrfach mit dem oberflächlichen Systeme in Verbindung, wesentlich an der volaren Fläche des Metacarpus; hier befindet sich ein feines Lymphgefässnetz, das mit beiden Systemen kommuniziert und die Lymphgefässe der volaren Metacarpusseite aufnimmt. — Die Lymphgefässe der Schultermuskeln begleiten wesentlich die Aeste der A. und V. subscapularis, nur ein geringer Teil mündet in das oberflächliche System ein oder geht direkt in die Halslymphdrüsen. — Der die A. und V. brachialis begleitende Hauptstamm giebt öfter Zweige ab, die sich wieder mit ihm vereinigen u. s. w., sodass ein Plexus lymphaticus axillaris entsteht, der in die Gland. axillaris eintritt. Aus der letzteren entspringt dann meist nur ein einziges grosses Lymphgefäss, das die V. axillaris begleitet, wobei es sich wieder mehrfach teilt und in den Truncus trachealis einmündet. Nicht selten gehen einzelne Zweige direkt zum Ductus thoracicus oder gesondert zur V. subclavia. — Die Achsellymphgefässe nehmen vor ihrer Einmündung in das Venensystem Lymphgefässstämmchen auf, welche die V. mammaria interna begleiten.

d) **Die Lymphgefässe der Becken-Extremität.** Das oberflächliche System sammelt die Lymphe aus dem ganzen Fusse und setzt sich aus mehreren Stämmchen zusammen, welche die

Vv. digitorum communes und weiterhin die V. saphena parva begleiten und in die Gland. poplitaea eintreten. Aus der Gland. poplitaea entspringen: 1. 2—3 grössere Stämmchen, welche neben der A. femoral. postica inf. und der V. saphena parva bis zu deren Einmündung in die Femoralis liegen und dabei ein vielverzweigtes Netzwerk bilden, aus dem wiederum gewöhnlich 2—3 Stämmchen entspringen, welche in das tiefe System einmünden; 2. meist ein Gefäss, welches an der aboralen Schenkelkontur zwischen M. semitendinosus und biceps femoris in die Höhe steigt und nahe der Incisura ischiadica minor mit anderen die A. ischiadica begleitenden Lymphgefässen sich vereinigt und mit diesen in den Plexus hypogastricus eintritt.

Das tiefe System entspringt aus den Muskeln und Knochen des Unterschenkels und den meisten Muskeln des Oberschenkels; die einzelnen Stämmchen begleiten die entsprechenden Arterien und vereinigen sich zu 2—3 Hauptstämmchen, welche neben der A. und V. femoralis beckenwärts verlaufen und neben diesen in die Bauchhöhle treten, um in die Gland. iliacae einzumünden. Neben dem Ursprunge der A. femoralis postica inf. treten die von der Gland. poplitaea kommenden Gefässe in die Hauptlymphgefässe ein, welch' letztere in der Bauchhöhle die von den Gland. inguinales kommenden Stämmchen und einige der Hoden-, sowie der die A. und V. abdominalis begleitenden Lymphgefässe aufnehmen. Hierdurch kommt in der Bauchhöhle ein deutlicher Plexus femoralis zu Stande.

Die Lymphgefässe der Haut des Unterschenkels, sowie die der Haut der medialen und der distalen Hälfte der lateralen Fläche des Oberschenkels münden in die Gland. inguinales ein. Diese nehmen ausserdem die Lymphe des Präputiums und eines Teiles des Bauches auf und schicken ihre Lymphe durch mehrere, die A. und V. pudenda externa begleitende Gefässchen in die Bauchhöhle zum Plexus femoralis oder auch direkt in die Gland. iliacae.

Die von der Haut der proximalen Hälfte der lateralen Oberschenkel- und der lateralen Beckenfläche kommenden Lymphgefässe dringen mit der A. und V. abdominalis in die Beckenhöhle ein und münden in den Plexus femoralis resp. in die Gland. iliacae.

c) **Die Lymphgefässe der Brustwand.** Dieselben verlaufen zum Teil ventro-oral (der Faserrichtung des M. latissimus dorsi folgend), zum Teil oral und vereinigen sich schliesslich zu wenigen Stämmchen, welche nahe der Schulter den Latissimus durchbohren

und zur Gland. axillaris gehen. In den Fällen, in denen eine Gland. cubitalis vorhanden ist, passieren sie erst diese. — Die aus dem Zwischenrippengewebe entstehenden Lymphgefässe münden zum grössten Teile in die vom Zwerchfelle kommenden, die A. und V. mammaria interna begleitenden Lymphgefässe, zum Teil (die dorsalen) direkt in den Ductus thoracicus. — Die Lymphgefässe des Zwerchfelles, die durch Einstich-Injektionen leicht darzustellen sind, münden zum Teil direkt in den Ductus thoracicus ein, zum Teil verlaufen sie (der Faserrichtung folgend) radiär und vereinigen sich an der Costal-Insertion des Zwerchfelles zu mehreren kleinen Gefässen, welche die A. und V. mammaria interna begleiten und in die von der Gland. axillaris kommenden Lymphgefässe einmünden.

f) **Die Lymphgefässe der Bauchwand.** Sie münden zum Teil in die Gland. inguinales, zum Teil begleiten sie die A. und V. abdominalis und münden in den Plexus femoralis oder in die Gland. iliacae.

g) **Die Lymphgefässe der Beckenhöhle.** Sie sammeln die Lymphe aus demjenigen Gebiete der Beckenhöhle, welches von der A. hypogastrica versorgt wird, und bilden ein die V. hypogastrica umspinnendes Netzwerk (Plexus hypogastricus), das in die Gland. iliacae einmündet. Besonders zahlreich sind die Lymphgefässe des Penis, welche die Dorsalvenen begleiten und (durch die Praeputiallymphgefässe) auch mit den Gland. inguinales in Verbindung stehen. Sehr zahlreich sind ferner die Lymphgefässe des Uterus, welche sich neben der A. und V. uterina befinden.

h) **Die Lymphgefässe der Bauchhöhle.** Die Lymphgefässe der Bauchhöhlenorgane vereinigen sich schliesslich zu einem die V. cava inf. und die Aorta abdominalis umgebenden, vielverzweigten Netzwerke, dem Plexus aorticus. Derselbe nimmt ausser den Lymphgefässen der einzelnen Organe die der Gland. iliacae auf, ferner einen Teil der Hodenlymphgefässe und einige der die V. abdominalis begleitenden Gefässchen. Er reicht vom Anfange der Aa. femorales bis zwischen die Zwerchfellspfeiler, woselbst seine einzelnen Gefässe in die Milchcisterne (Cisterna chyli) einmünden. — In den Plexus aorticus sind die Gland. lumbales eingeschaltet.

α) Die Lymphgefässe der Geschlechtsorgane. Die Lymphgefässe des Hodens entspringen in grosser Anzahl aus dem Hodenparenchym und verlaufen, indem sie sich plexusartig verbinden,

mit der A. spermatica interna. Nach dem Leistenkanale zu vereinigen sie sich zu 3—5 Stämmchen, welche durch den Leistenkanal gehen und zum Teil in den Plexus femoralis, zum Teil direkt in die Gland. iliacae, zum grössten Teile aber in den Plexus aorticus einmünden. — Ein Gefäss begleitet das Vas deferens und verläuft zum Plexus hypogastricus. Die Lymphgefässe des Uterus und Penis sind bei den Lymphgefässen der Beckenhöhle erwähnt.

β) Die Lymphgefässe des Magens und Netzes. Die Lymphgefässe des Magens vereinigen sich sowohl an der kleinen als an der grossen Kurvatur zu je mehreren Stämmchen. Die von der grossen Kurvatur begleiten den Magenast der Milzarterie und vereinigen sich zum Teil mit den Lymphgefässen der Milz, um gemeinschaftlich mit diesen in eine grössere Mesenterialdrüse einzumünden; zum Teil treten sie direkt in diese Drüse ein. Dieselbe liegt ventral von dem Pankreas Aselli und steht mit demselben in Verbindung. Die an der kleinen Kurvatur des Magens entstehenden Lymphgefässe begleiten die Magenvene und münden zum Teil in die oben erwähnte Mesenterialdrüse, zum Teil direkt in das Pankreas Aselli.

γ) Die Lymphgefässe des Darmkanales und des Gekröses. Die Lymphgefässe des Dünndarmes, Blinddarmes und eines Teiles des Grimmdarmes begleiten die Venen dieser Teile und treten in das Pankreas Aselli ein. Der übrige Teil der Lymphgefässe des Colons mündet in den Plexus aorticus. — Die vom Pankreas Aselli entspringenden Lymphgefässe gehen zum Plexus aorticus resp. direkt zur Milchcisterne.

δ) Die Lymphgefässe der Leber und der Gallenblase. Die Lymphgefässe der Leber treten an der Leberpforte aus, begleiten die Pfortader, nehmen einzelne Gallenblasenlymphgefässe auf und treten in das Pankreas Aselli ein. Ein Teil der oberflächlichen Leberlymphgefässe mündet in die Zwerchfellslymphgefässe. — Die Lymphgefässe der Gallenblase vereinigen sich zum kleineren Teile mit den Leberlymphgefässen, zum grösseren Teile ziehen sie direkt zu dem Pankreas Aselli hin.

ε) Die Lymphgefässe der Harnorgane. Die Lymphgefässe der Nieren münden in den Plexus aorticus, die des übrigen Harnapparates in den Plexus hypogastricus.

ζ) Die Lymphgefässe der Milz treten am Hilus lienalis aus und begleiten die Blutgefässe der Milz; sie münden, nachdem sie

einen Teil der von der grossen Kurvatur des Magens kommenden Lymphgefässe aufgenommen haben, in die bei den Lymphgefässen des Magens erwähnte Mesenterialdrüse ein.

i) **Die Lymphgefässe der Brusthöhle.**

α) Die Lymphgefässe der Lungen, die bei Toten am besten bei künstlicher Atmung injiziert werden, münden und zwar sowohl die oberflächlichen, wie die tiefen, wie auch die der aboralen Hälfte der Trachea in die Gland. bronchiales ein. Von diesen aus führen mehrere Stämmchen die Lymphe direkt in den Ductus thoracicus.

β) Die Lymphgefässe des Herzens vereinigen sich zu grösseren Stämmchen, die in den Sulci longitudinales und dann im Sulcus circularis verlaufen und in die Bronchiallymphdrüsen einmünden.

γ) Die Lymphgefässe des Mediastinums treten in die kleinen mediastinalen Lymphdrüsen ein.

Neurologie.

A. Centrales Nervensystem.

1. Das Rückenmark.

Das Rückenmark besitzt eine nahezu cylindrische Gestalt: in der Lendenwirbelsäule plattet es sich nicht unerheblich ab, wird dünner und endet, kegelförmig zulaufend, in dem Kanale des Kreuzbeines in Form des dünnen, soliden **Filum terminale** (Conus medullaris s. terminalis). Um letzteres liegen zahlreiche Nerven, die an und von ihm entspringen und zu weiter caudal gelegenen Zwischenwirbellöchern hinstreben. Das ganze Bündel der Nerven mit dem Rückenmarksende stellt die **Cauda equina** dar.

Die Hals- und Lendenanschwellung des Rückenmarkes (Intumescentia cervicalis et lumbalis) sind auch beim Hunde deutlich sichtbar; ebenso ist eine Fissura longitudinalis s. mediana anterior und posterior vorhanden, welche Rinnen die Scheidung des Rückenmarkes in zwei symmetrische, aber durch die graue dorsale und die weisse ventrale Kommissur verbundene Hälften andeuten. Die Sulci laterales (dorsalis und ventralis) sind undeutlich.

Die graue Substanz, welche in der Mitte des Rückenmarkes (in der Brustregion) am geringsten und im Lenden- und Kreuzmarke am stärksten vertreten ist, bildet, wie beim Menschen, die dorsalen und ventralen Hörner (Cornua anteriora [ventralia] und posteriora [dorsalia]), welche dorsal vom Centralkanale durch die Commissura grisea in Verbindung stehen. — Die weisse Substanz zerfällt bekanntlich in die dorsalen, lateralen

und ventralen Stränge (Funiculi dorsales, laterales und ventrales). An jeder Seite des Rückenmarkes treten die dorsalen, aus den Dorsalhörnern und die ventralen, aus den Ventralhörnern entspringenden Wurzeln der Rückenmarksnerven aus.

Der Canalis centralis geht oral in die vierte Hirnkammer über, während er caudal mit dem Ventriculus terminalis endet.

In Bezug auf die feineren Verhältnisse sei nur Folgendes bemerkt. Die **Dorsalstränge**, welche jederseits zwischen der Dorsalrinne und dem Dorsalhorne liegen, zerfallen in die Goll'schen Funiculi teretes s. graciles und in die Burdach'schen Fun. cuneati. Die Funiculi teretes liegen an der Fissura dorsalis, beginnen im Lendenmarke, werden kopfwärts stärker und enden in der Medulla oblongata. Die Funiculi cuneati liegen lateral von den vorigen, sind stärker als diese und reichen vom Lendenmarke bis in die Medulla oblongata.

Die **Ventralstränge** liegen jederseits zwischen der ventralen Medianspalte und den ventralen Hörnern der grauen Substanz und bestehen aus den Pyramiden-Vorderstrangbahnen, die am ventralen Sulcus liegen, und aus dem Grundbündel der Vorderstränge (Vorderstrangbahn), die lateral von ihnen liegen und bis über die Medulla oblong. gehirnwärts zu verfolgen sind. Die ersteren treten erst im Halsmarke auf, verstärken sich kopfwärts und bilden die Pyramiden der Medulla oblongata. Sie gehen grösstenteils aus einer successiven Kreuzung der Pyramiden-Seitenstrangbahnen hervor; die ungekreuzten Pyramiden-Vorderstrangbahnen sind schwach.

Die **Seitenstränge**, die zwischen den ventralen und dorsalen Nervenwurzeln liegen, enthalten die direkte Kleinhirn-Seitenstrangbahn und die Pyramiden-Seitenstrangbahn. Die erstere liegt dorsal und oberflächlich, beginnt im Lendenmarke und geht an der Medulla oblongata mit den Corpora restiform. in das Cerebellum über. Die letztere stärkere, ebenfalls im Lendenmarke entspringende Bahn, welche medial von der vorigen liegt, endet in der Grosshirnrinde. Die Pyramiden-Seitenstrangbahnen kreuzen sich nahe der Medulla oblongata, treten hier als Pyramiden-Vorderstrangbahnen in die Vorderstränge ein, indem sie die Pyramiden daselbst bilden helfen oder dieselben allein bilden. Beide Bahnen werden kopfwärts stärker. Ob man noch gemischte Seitenstrangbahnen unterscheiden soll, ist fraglich.

In Bezug auf die **graue Substanz** unterscheidet man ausser den Vorder- und Hinterhörnern noch das sogenannte Seitenhorn, einen vom Vorderhorn in der Höhe des Centralkanales abgehenden, meist undeutlichen Ast, und die Proc. reticulares, die aus Zügen grauer Substanz bestehen, die sich vom Hinterhorn ablösen und sich netzartig mit einander verbinden, indem sie Faserbündel der Pyramiden-Seitenstrangbahnen einschliessen.

Ueber den Bau und die Struktur der einzelnen Teile der nervösen Substanz und des Centralkanales, der ventralen und dorsalen Kommissur, der Ganglienzellhaufen in den Vorderhörnern, Seitenhörnern, der Clarke'schen Säulen der Hinterhörner und über den Faserverlauf siehe Histologie und Physiologie.

Arterien. 1. Die A. spinalis anterior s. S. 376. 2. Aa. spinales posteriores. Sie liegen unter den dorsalen Wurzeln der Rückenmarksnerven. Sie entstehen aus Zweigen der vorigen, der Vertebral- und Intercostalarterien u. s. w.

Die **Venen** des Rückenmarkes s. S. 444.

2. Das Gehirn. Encephalum.

Am Hundegehirne sind dieselben Teile zu unterscheiden, wie am Gehirne des Menschen, nämlich das Grosshirn (Cerebrum), das Kleinhirn (Cerebellum) und das Unterhirn (Subencephalum; Gehirnstamm, Gehirnstock). Das Unterhirn zerfällt wieder in die Medulla oblongata und die Brücke als Nachhirn, die Vierhügelregion als Mittel- und die Sehhügelabteilung als Zwischenhirn. Die Hemisphären (Grosshirn) sind durch einen tiefen Längsspalt (Fissura longitudinalis) zum Teil von einander getrennt und überlagern das Kleinhirn nicht annähernd so vollständig, wie beim Menschen; sie bedecken nur $^1/_2$ bis $^3/_4$ desselben. Grosshirn und Kleinhirn sind durch einen tiefen Querspalt (Fissura transversalis), in welchen sich das Hirnzelt einsenkt, von einander geschieden.

Das absolute Gewicht des Gehirnes schwankt von 54—125 (Colin), ja bis 180 g (Chauveau). Das Gehirngewicht verhält sich zum Körpergewicht wie 1 : 37—358 (Colin), resp. wie 1 : 28—110 (Franck) und zwar bei den kleinen Hunden wie 1 : 28—57 und bei den grösseren wie 1 : 100—110 und darüber. Wir fanden bei einigen kleinen Hunden das Verhältnis wie 1 : 40—60 und bei grösseren wie 1 : 100—111. Das Gewicht des Gehirnes verhielt sich zu dem des Rückenmarkes bei einem von uns untersuchten Hunde wie 6,5 : 1.

a) Das Nachhirn und Hinterhirn.

Medulla oblongata (Fig. 164).

Sie ist die nasal sich verbreiternde (konische) Fortsetzung des Rückenmarkes, die mit dem breiten Teile an die Brücke (Fig. 164 a) stösst, seitlich vom Kleinhirne abgegrenzt und dorsal von diesem überlagert wird. Caudal geht die Medulla obl. ohne scharfe Grenze in das Rückenmark über. Die Ursprungsstelle des ersten Halsnerven mag das Ende der Medulla oblong. markieren.

An der **ventralen** Fläche findet sich ein deutlicher, medianer Sulcus longitud. ant., welchen nasal das Foramen coecum ant. (Fig. 164 c) begrenzt, und zwei undeutliche Seitenfurchen (Sulci laterales anteriores), welche durch die Austrittsstellen der Wurzeln des N. hypoglossus (Fig. 164 XII) gekennzeichnet sind (Hypoglossuslinien). Zwischen der Medianfurche und den Seitenfurchen finden sich die Pyramiden (Funiculi pyrami-

dales) (Fig. 164 e) in Form zweier bandartiger, sich nasal etwas verbreiternder Längsstränge. Lateral von den Pyramiden und durch die Sulci laterales anteriores von ihnen getrennt, verläuft jederseits ein ähnlicher, nur schmälerer Längsfaserzug (ein Teil des Vorderstranges) (Fig. 164 f), der sich nasal allmählich verliert und im caudalen Drittel eine abgegrenzte Erhöhung bildet (Ausdruck der lateralen Olive?).

Fig. 164. Pons und Medulla oblongata (ventrale Fläche).
a Pons, b Sulcus basilaris pontis, c Foramen coecum anter., d Nasaler Rand des Pons, e Pyramiden, f Längsstränge zur Seite der letzteren (laterale Olive?), g Corpus trapezoides, h Zonula Arnoldi, i Tuberculum faciale. Der Ursprung des 5.—12. Gehirnnerven ist durch die entsprechenden Zahlen V—XII angegeben (V bedeutet nur die sensible Wurzel des N. quintus; die motorische Wurzel ist, weil von der sensiblen verdeckt, nicht zu sehen).

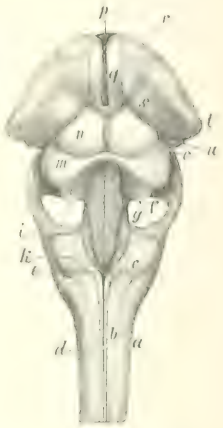

Fig. 165. Dorsale Ansicht der Seh-, Vierhügel und Med. oblongata. a Lateraler Keilstrang (Rolando'scher Strang), b Keilstrang (Burdach'scher Strang), c Tuberculum cuneatum, d Funiculus gracilis, e Clava, f Crus cerebelli ad pontem, g Crus cerebelli ad med. oblong., h Crus cerebelli ad corpora quadrigemina, i Fasciculi teretes, k Ala cinerea, m Colliculi poster., n Colliculi anter., o Brachium laterale posterius (Brachium conjunctiv. post.), p Sulcus Monroi, q Taenia thalami optici, r Tuberculum anterius, s Pulvinar, t Corpus geniculatum laterale, u Corpus geniculatum mediale.

Der an den Pons grenzende Teil der Med. oblong. bildet ventral eine quere, bandähnliche Vorragung, das Corpus trapezoides (Ponticulus, Propons) (Fig. 164 g), welches vom lateralen Rande der Pyramiden bis zum Seitenrande der Med. oblong. reicht; aus ihm entspringen der VII. (Fig. 164 VII) und VIII.

(Fig. 164 VIII) und eine Wurzel des V. Nerven (Fig. 164 V). Aus den Seitenfurchen gehen in der caudalen Hälfte, seitlich vom Hypoglossuskerne, ausserdem Faserzüge hervor, die nasal und lateral verlaufen (Fig. 164 h) und so wesentlich den Vorder- und Seitenstrang im Bereiche der Med. oblong. umspinnen und zum Kleinhirn ziehen (Fibrae arciformes externae, Fibrae zonales, Zonula Arnoldi). Zwischen der Zonula Arnoldi und dem Corpus trapezoides findet sich, lateral von den Pyramiden, eine flache Erhöhung, das Tuberculum faciale (fälschlich Olive genannt) (Fig. 164 i). Dasselbe ist medial und lateral von Nervensträngen, medial von den Vordersträngen, lateral von einem Teile der Seitenstränge, begrenzt.

Die **Seiten**teile (Corpora restiformia) der Med. oblong. setzen sich wesentlich aus den Hinter- und nur zum Teil aus den Seitensträngen des Rückenmarkes zusammen und zerfallen durch längs verlaufende Furchen in mehrere Teile. Der eigentliche Seitenrand wird von dem lateralen Keilstrange (Rolando', Orlando'scher Strang) (Fig. 165 a) gebildet. Derselbe setzt sich noch auf die ventrale und zum geringen Teile auch auf die dorsale Fläche der Med. oblong. fort, wird ventral und lateral von der Zonula Arnoldi umfasst und ist selbst wieder von mehreren seichten Längsfurchen durchzogen, sodass er scheinbar wieder in mehrere Stränge zerfällt. Medial von ihm und durch den Sulcus lateralis posterior getrennt, liegt auf der dorsalen Fläche der Keilstrang (Funiculus cuneatus, Burdach'scher Strang) (Fig. 165 b), der nasal zum Tuberculum cuneatum (Fig. 165 c) (mit dem Nucleus cuneatus) anschwillt und sich dabei etwas lateral wendet und mit dem Funiculus gracilis ins Kleinhirn eintritt. Medial wieder von diesem Strange und von ihm durch eine seichte Furche (Sulcus dorsalis intermedius) getrennt, liegt der zarte Funiculus gracilis (Fig. 165 d), der sich nasal und zur Seite des caudalen Endes der Rautengrube zur Clava (Fig. 165 e) mit dem Nucleus funiculi gracil. verbreitert; von dem der anderen Seite ist er durch den medianen Sulcus longitudinal. dors. getrennt.

Die **dorsale** Fläche: Dadurch, dass sich die Hinterstränge und Hinterhörner des Rückenmarkes an der Med. oblong. seitwärts wenden, verliert der Centralkanal seine Decke und so entsteht eine offene Grube, die Fossa rhomboidea. Dadurch, dass diese dorsal und seitlich vom Kleinhirne und den Marksegeln

abgeschlossen wird, entsteht die vierte Hirnkammer (s. S. 473). Die vierte Hirnkammer ist also die Fortsetzung und Erweiterung des Centralkanales des Rückenmarkes.

An der ventralen Seite der Medulla oblongata bemerkt man den Austritt von acht Gehirnnerven, wie dies Fig. 164 ergiebt; die römischen Zahlen bezeichnen die Zahl der betreffenden Gehirnnerven.

Innere Verhältnisse der Medulla oblongata und Beziehungen zum Rückenmarke und Gehirne. 1. **Weisse Substanz.** Am Kopfende des Rückenmarkes verlagern sich die weissen Fasern mannigfach, die Ausdehnung und Form der grauen Substanz ändert sich erheblich, es treten neue Anhäufungen von Glia und Ganglienzellen auf, der Centralkanal wird zur Rautengrube, dicht über dem Rückenmarksende erscheint an der Stelle, wo die Seitenstränge liegen müssten, jederseits die Oliva inferior als ein graues Blatt. Von den beiden Pyramidenbahnen des Rückenmarkes bleibt nur die des Vorderstranges in der Lage, die des Seitenstranges durchbricht das Vorderhorn ihrer Seite und tritt in den Vorderstrang der anderen Seite ein und verstärkt diesen zu den Pyramiden. Die Seitenstrangbahnen kreuzen sich demnach; die Pyramidenkreuzung liegt ventral in der Medulla. Die Pyramiden enthalten also die Pyramiden-Seitenstrangbahn und zum Teil die Pyramiden-Vorderstrangbahn. Die Pyramiden ziehen hirnwärts, gelangen ventral zum Pons, werden von dessen Fasern überdeckt und gespalten, kommen aber wieder zum Vorschein, treten in die Crura cerebri und weiter in die Capsula interna. Die Grundfasern des Vorderstranges werden zum Teil in die Tiefe gedrängt, zum Teil liegen sie neben den Pyramiden.

Die Hinterstränge des Rückenmarkes zeigen ebenso wie die Pyramiden-Seitenstrangbahnen eine Kreuzung. Diese entsteht in der Weise, dass in der Höhe der Pyramidenkreuzung in den beiden Abteilungen der Hinterstränge je ein grauer Kern (Nucl. fun. teret. et cuneati) auftritt; aus diesen treten Fasern heraus, die sich mit denen der anderen Seite, indem sie die graue Substanz durchbrechen, kreuzen (Fibrae arciformes internae). Diese dorsal liegende Kreuzung heisst die Schleifenkreuzung, weil ihre Fasern zur Schleife des Mittelhirns aufsteigen. Die mediane Kreuzungslinie stellt die Raphe dar. Am Beginn der Abbiegung der Hinterstränge nach den Seiten bleibt noch ein dünnes Markblättchen zwischen ihnen, als Decke der vierten Kammer, das Velum medullare posterius. Dieses geht in das Cerebellum über.

Die Seitenstränge werden faserärmer, gelangen zum Teil an den Boden der vierten Kammer, zum Teil in graue Kerne und dergleichen; die gemischten Seitenstrangbahnen verschwinden scheinbar; an der Stelle der Seitenstränge liegen die Olivae inferiores. Die Pyramiden-Seitenstrangbahnen vollziehen die oben besprochene Umlagerung und Kreuzung. Die Kleinhirn-Seitenstrangbahnen treten an der Medulla oblong. in den Kleinhirnarm, das Corpus restiforme. Dieses erhält ausser ihnen: 2. ungekreuzte Fasern aus den Hintersträngen (Fibrae arciformes externae post.) (Fig. 161 h); 3. von der ventralen Seite umbiegende, gekreuzte Fasern aus denselben, d. h. aus der Schleifenschicht (Fibrae arciformes externae ant.), die einen kleinen Nucleus arciformis einschliessen; 4. Kleinhirn-Olivenfasern.

2. **Graue Substanz.** Infolge des Seitwärtsrückens der Hinterstränge wird die graue Substanz fast ganz frei; die Nervenkerne liegen also am Boden der vierten Hirnkammer. Die Vorderhörner rücken dorsal (Grundlage der Fascic. teretes), die Hinterhörner verschieben sich seitlich und schimmern zum Teil zwischen Seitenstrang und Funic. cuneat. durch (Tuberculum Rolandi). Die Hörner lösen sich von dem Stamme der grauen

Substanz ab. Das Seitenhorn erhält sich als ein grauer Längsstamm, aus dem viele motorische Fasern (die des Vagus, Facialis etc.) entspringen. An der früheren Ansatzstelle der Hinterhörner entsteht der sensorische Vaguskern. Die Hinterhörner spalten den Nucl. funic. gracilis und funic. cun. ab.

In der Medulla liegen drei besondere graue Bildungen und die Kerne der letzten acht Gehirnnerven. Als besondere Bildungen werden die sogenannten Oliven aufgefasst. 1. Die caudale Olive, eigentliche Olive, liegt dorsal und etwas lateral von den Pyramiden, grenzt lateral an die Hypoglossusfasern und medial fast an die Raphe. Beide Oliven sind durch Fasern unter sich und mit dem Kleinhirn und anderen Teilen verbunden. 2. Die laterale Olive liegt lateral von der Hypoglossuslinie. 3. Die mediale Olive liegt medial und dorsal von der eigentlichen Olive. 4. Die nasale Olive liegt nahe dem aboralen Rande des Pons, in der Höhe des Corpus trapezoides, und bildet je einen Haupt- und zwei Seitenkerne. Sie grenzt lateral an die Fasern des Abducens.

Die Formatio reticularis ist deutlich.

Die Nervenkerne liegen ungefähr wie folgt: Der fünfte Nerv hat drei Kerne, einen im Hinterhorne des Rückenmarkes und im Rolando'schen Strange, einen lateral von der Olive und einen ventral von den Vierhügeln, dorsal vom hinteren Längsbündel, lateral am Höhlengrau. Der Kern des sechsten Nerven liegt ventral vom Funic. teres, an der Konvexität des Knies der Facialisfasern. Der Kern des siebenten Nerven findet sich im Tuberculum faciale und endet am caudalen Rande der Brücke; er ist unter dem Corpus trapezoides am stärksten. Der Kern des achten Nerven ist nicht genau bekannt, er dürfte zum Teil im Tuberculum acusticum und zum Teil dorsal von der dorsalen Acusticuswurzel liegen. Der Kern des neunten Nerven bildet den oralen Abschnitt des Vaguskernes. Dieser liegt lateral von den Fasciculi teretes und vom Hypoglossuskerne, ist ziemlich lang und beginnt dicht oral vom Calam. scriptorius. An ihm liegt ein Accessoriuskern. Medial vom Vaguskerne befindet sich der Hypoglossuskern.

Die vierte Gehirnkammer (Ventriculus cerebelli s. quartus cerebri) (Fig. 165).

Die vierte Hirnkammer entsteht in der S. 472 geschilderten Art und Weise. Ihr Boden wird von der Rautengrube (der Fossa rhomboidea), resp. von der Medulla oblongata und dem Pons gebildet. Die Decke (Dach) wird von dem Kleinhirn (speziell dem Wurme) und dem Velum ant. et post. hergestellt. Seitlich wird sie von den Corpora restiformia, den Seitenteilen der Marksegel und von den Kleinhirnschenkeln und zwar von den Brachia conjunctoria und, aboral von diesen, von den Crura cerebelli ad pontem et ad med. oblong. abgeschlossen.

Die vierte Hirnkammer ist in der Mitte ihrer Länge zeltartig erhöht und hier gleichzeitig seitlich erweitert; caudal und nasal wird sie schmal und niedrig, weil hier der basal umgeschlagene Wurm des Kleinhirns die Kammer beengt, während in der Mitte, zwischen beiden Enden des Unterwurmes, ein kleiner Querspalt

bleibt, der bis zum Markkerne reicht und das Zelt, den Giebel (Fastigium) der vierten Kammer darstellt.

Das vordere Marksegel (Velum anterius s. superius, s. Valvula cerebri, vordere Hirnklappe) befestigt sich nasal an die Colliculi post. der Eminentia quadrig. und die Enden der Lemnisci, lateral an die Crura cerebelli ad emin. quadrig. (Fig. 165h), caudal an den Arbor vitae vermis cerebelli.

Der nasale Rand und die dorsale Fläche sind in der Mitte von dem schmalen, in dem Spalte zwischen beiden Vierhügeln beginnenden Frenulum veli medull. ant. bedeckt. Mitten auf dem Marksegel liegt die Lingula und ein Teil des Lobus centralis des Kleinhirns.

Das hintere Marksegel (Velum medull. post. s. Valvula Tarini; hintere, kleine Hirnklappe) heftet sich medial an den Nodulus cerebelli, lateral an die Corpora restiformia, den Nerv. acust., an das Tuberc. acust. und an den Flocculus. Es stösst auch an das Velum medull. ant. und die Marksubstanz des Kleinhirns. Zum Teil hängt es frei herab und ist mit der Tela chorioid. verwachsen.

Die durch Anheftung des hinteren Marksegels an den lateral verlaufenden N. acust. entstehenden, seitlichen Ausbuchtungen der vierten Kammer stellen die Recessus laterales dar.

Das dreieckige, zwischen den Clavae (Fig. 165 c) liegende Markblättchen heisst der Riegel (Obex) und das seitlich am Tubercul. acust. (s. unten) und an den Corp. restif. sich anheftende Markblättchen ist die Ligula. Die Nester, Schwalbennester, die medial von der Ligula liegen, sind sehr undeutlich.

Der Boden der vierten Hirnkammer stellt die vierseitige, von den Corp. restif. seitlich begrenzte Rautengrube (Fossa s. Sinus rhomboidalis) dar, welche sich oral und aboral zuspitzt. Oral bildet sie das Foramen coecum posterius s. superius s. dorsale und aboral die Schreibfeder, Calamus scriptorius. Als eigentliche Fortsetzung des Centralkanales tritt uns eine mediane Längsfurche, Sulcus medianus foss. rh., entgegen. Der Boden der vierten Hirnkammer ist mit grauer, von weissen Lamellen durchzogener Substanz (Lamina cinerea) belegt, die den Hinterhörnern des Rückenmarkes angehört.

In der Mitte der Grube und aboral finden sich (undeutliche, weisse) Querstreifen, Striae medullares s. acusticae, welche die Grube in einen oralen und aboralen Abschnitt trennen. In letzterem liegen, wie erwähnt, die Kerne vom N. vagus, accessor. und hypoglossus.

Beiderseits von der Medianfurche finden sich die beiden nasal sich verbreiternden Funiculi s. Eminentiae teretes s. Pyramides posteriores mit der Eminentia fasciculi teretis.

Die an den Seitenrändern und der Spitze des Calamus liegenden Alae cinereae (Nuclei nervi vagi) (Fig. 165 k) sind ebenso wie die seitlich von ihnen liegenden Foveae posteriores wenig deutlich. Dagegen hebt sich seitlich von den Fasciculi teretes das Tuberculum acusticum deutlich als Längswulst ab. Von demselben entspringt der N. acusticus; derselbe schlägt sich sodann direkt aboral von den Crura cerebelli ad pontem et ad medullam oblongatam (Fig. 165 g und f) um das Corpus restiforme um und tritt am lateralen Teile des Corpus trapezoides an den aboralen Rand des N. facialis (s. Fig. 164 VIII). Etwas oral und seitlich vom Tuberc. acust. liegt die wenig deutliche Fovea anterior und oral von dieser der wie der ganze orale Teil der Rautengrube mit grauer Substanz (Substantia ferruginea) belegte Locus coeruleus.

Die ventral vom Kleinhirn liegenden Plexus chorioidei ventriculi quarti zerfallen in eine mittlere quere und zwei seitliche Abteilungen.

Verbindungen und Grenzen. Nasal ist die vierte Kammer abgegrenzt durch die Corpora quadrigemina, geht aber, sich verschmälernd, hier in den Aquaeduct. Sylvii über und steht durch diesen mit der dritten und den Seitenkammern in Verbindung.

Caudal liegt ein Schlitz (Fissura transversa cerebelli) zwischen Fossa rhomboidea, Corp. restif. und der Uvula des Kleinhirns, der durch die Ligula, Arachnoidea und Pia geschlossen wird. An der Spitze der Schreibfeder geht die vierte Hirnkammer in den Centralkanal des Rückenmarkes über.

Pons Varoli (Brücke) (Fig. 164 a).

Die Brücke bildet eine scharf begrenzte, flache Hervorragung ventral zwischen der Medulla oblongata und den Pedunculi cerebri. In der ventralen Medianlinie findet sich der deutliche Sulcus basilaris pontis (für die A. basilaris), der am caudalen Rande des Pons das Foramen coecum anterius (Fig. 164 c) begrenzt. Der nasale Rand des Pons ist gewölbt und beiderseits stark caudalwärts gebogen. Die verschmälerten Seitenteile gehen in Form starker Fortsätze in das Kleinhirn über: Crura cerebelli ad pontem s. Brachia pontis. Da, wo diese aus den Seitenteilen hervorgehen, bricht eine Trigeminuswurzel (Fig. 164 V) hervor, die sich mit einer anderen, aus dem Corp. trapezoides kommenden Wurzel vereinigt. Caudal vor der Trigeminus- liegt die Facialiswurzel (Fig. 164 VII), die aus dem Corp. trapezoides hervortritt.

Dorsal bildet die Brücke einen Teil des Bodens der vierten Hirnkammer und zum Teil die Basis der Eminentia quadrigemina.

Die Brücke besteht aus Querfasern, Längsfasern und grauer Substanz. Die letztere tritt in Form von Häufchen und Lamellen zwischen der weissen Substanz auf und bildet die Nuclei pontis. Die Querfasern treten in Form der oberflächlichen und tiefen Querfasern auf. Die ersteren liegen oberflächlich an der ventralen Seite der Brücke und gehen in die Crura cerebelli ad pontem über. Die tiefen Querfasern zerlegen die Pyramiden in Bündel und schliessen Nuclei pontis ein. Die Querfasern kreuzen sich in der Medianebene und bilden eine Art Raphe (Septum pontis). Die Längsfasern liegen zwischen den tiefen Querfasern und entspringen aus den Brückenkernen. Sie gehen zum Teil im Fusse der Schenkel zur Grosshirnrinde, zum Teil wohl auch zum Kleinhirn.

Dorsal von den Brückenkernen liegt eine Lamelle aus Längsfasern des Pedunculus cerebri und darüber als Fortsetzungen der Medulla oblongata die Fasciculi teretes und ein Teil der Schleife, der Lemniscus, welch' letzterer zu den aboralen Hügeln der Eminentia quadrigem. verläuft.

Cerebellum. Kleinhirn.

Das Kleinhirn ist an seiner dorso-oralen Fläche vom Grosshirne, an seiner dorso-aboralen vom Os occipitale bedeckt und mit seiner ventralen Fläche der Medulla oblongata (die es aber seitlich überragt) und dem Pons zugekehrt. Die drei Flächen sind durch stumpfe, abgerundete Ränder getrennt. An der dorsalen Fläche finden sich zwei sagittale Rinnen, die das Kleinhirn in den Wurm und die flügelartigen Hemisphären trennen.

Der etwas geschlängelte, walzenförmige **Wurm** ist reichlich mit dicht hinter einander liegenden Querfissuren, die ihn blätterig erscheinen lassen, versehen und ragt dorsal über die seitlich abfallenden Seitenteile vor. Während sein Hauptabschnitt seitlich mit den Hemisphären verbunden ist, sind seine Enden frei. Die letzteren biegen sich ventral gegen einander, das nasale Ende krümmt sich aboral, das caudale dagegen oral. Da sie einander nicht erreichen, so bleibt ein Spalt (das Zelt) zwischen ihnen (s. vierte Hirnkammer). — Die **Hemisphären** dachen sich seitlich, indem sie sich verschmälern, erheblich ab. An ihrer ventralen Fläche findet sich eine mediane Längsvertiefung, Fissura cerebelli longitud. s. Vallecula, in welcher die umgeschlagenen Wurmenden liegen.

Die Unterscheidung des Kleinhirns in Lobus posterior superior (bedeckt von dem Grosshirn), Lobus posterior inferior und Lobus ventralis (inferior anterior) und die des Wurmes in Vermis superior und inferior ist beim Hunde nicht leicht durchführbar. Immerhin kann man einen nasalen, einen caudalen und einen ventralen Teil des Wurmes unterscheiden. Die beiden Ausschnitte an den Hemisphärenrändern (Incis. cerebelli ant. [semilun.] und Inc. cereb. post. [marsupialis]) sind undeutlich.

Ausser den zahlreichen kleinen Fissuren findet man an der Kleinhirn-Oberfläche Furchen und grosse Windungen; man unterscheidet die beiden Grenzfurchen des Wurmes, eine kurze Querfurche und zwei bis drei um

letztere verlaufende Bogenfurchen an den Hemisphären. Dementsprechend kommen an jeder Hemisphäre vier Bogenwindungen und zuweilen, wenn noch eine sagittale Furche neben der Grenzfurche zugegen ist, eine sagittale Windung vor.

Man unterscheidet am Kleinhirne folgende Teile: a) **am Wurme**: das ventral- und caudalwärts umgebogene, nasale Ende, welches aus drei bis fünf Läppchen besteht und auf dem Velum medullare anterius liegt, heisst die Lingula (Fig. 166 a'). An sie schliesst sich ein dorsal gerichteter, auch noch das Marksegel berührender, von den Corp. quadrigemina bedeckter Abschnitt, der Lobus

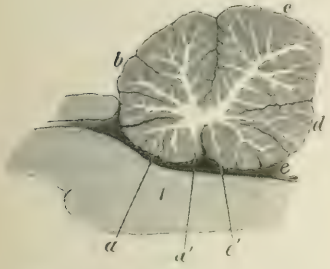

Fig. 166. Medianschnitt durch den Wurm des Kleinhirns. a Lobus centralis mit a' der Lingula, b Lobus monticuli, c Declive, d Pyramis, e Uvula mit e' dem Nodulus. 1 Med. oblong.

Fig. 167. Kleinhirn von der dorsalen und rechten Seite gesehen. a Lobus centralis, b Lobus monticuli, c Culmen, d Declive, e Tuber valvulae, f Pyramis, g und g' Lobus quadrangularis, g Lobus lunatus anter., g' Lob. lunatus inf., h Lobus cuneiformis, i Lobus semilunaris superior (nasale Hälfte), k Lobus semilunaris inf. (nasale Hälfte).

centralis (Fig. 166 a) an. Diesem folgt der Monticulus (Fig. 166 b und c und Fig. 167 b, c und d). Es ist der breiteste, zum Teil vom Grosshirn bedeckte Teil, der zunächst aufsteigt, das Culmen (Fig. 167 c) bildet und dann als Declive (Fig. 167 d und Fig. 166 c) absinkt. An letzteres schliesst sich das undeutlich abgesetzte Folium cacuminis, das mit einem seitwärts abgebogenen Vorsprunge, dem Tuber valvulae (Fig. 167 e) endet. An letzteres schliesst sich ein steil abfallender und sich bald nasal umbiegender Abschnitt, die Pyramis (Fig. 167 f und Fig. 166 d), an. Sie reicht bis zur Spitze des Calamus scriptorius und geht in die Uvula (Fig. 166 e) über, die auf der Medulla oblongata liegt und abgestumpft als Nodulus (Fig. 166 e') endet, welch letzterer Abschnitt mit dem Velum medull. post. vereinigt ist.

b) **An den Hemisphären.** Die Alae und Frenula lingulae fehlen: die Alae lobuli centralis sind sehr undeutlich, kaum angedeutet. Dagegen legt sich an den Monticulus (inkl. Declive) jederseits ein grosser, dreiseitiger, lateral zulaufender Lappen, der Lobus quadrangularis. Derselbe zerfällt durch einen Einschnitt in den grösseren, oralen, dem aufsteigenden Teile des Monticulus anliegenden Lobus lunatus anterior (Lob. superior anterior) (Fig. 167 g) und den kleineren, aboralen, an das Declive anschliessenden Lobus lunatus inferior (Fig. 167 g'). Der Lobus post. sup., an das Folium cacumin., und der Lob. post. inf., an das Tuber valvulae anschliessend, heben sich nicht ab. Dagegen legt sich seitlich an die Pyramis (und die Uvula) ein kleiner Lobus cuneiformis (Fig. 167 h) an. Eine Tonsilla ist nicht vorhanden; topographisch kann man den Endabschnitt des Lob. cuneiformis als solche auffassen.

Den freien Rand des Lobus quadrangul. umziehen halbkreisförmig und zum Teil von ihm bedeckt, zwei schmale Windungen, die man als Lobus semilunaris superior und inferior (Fig. 167 i und k) deuten kann. Sie grenzen caudo-medial an den Lobus cuneiform. und gehen naso-medial in einander über.

Am lateralen Rande befindet sich zwischen Lobus lunatus inferior und der Medulla oblongata eine Gruppe weniger Blättchen, die man als Flocculus auffassen kann. Derselbe stösst an den Nodulus, der vielleicht zu ihm gehört.

Fig. 168. Transversalschnitt durch das Kleinhirn. a Markkerne der Hemisphären, b Nucleus dentatus, c Med. oblong., d Nasales Ende des Unterwurmes.

Struktur des Cerebellum. Die Oberfläche ist von grauer Substanz gebildet, welche mantelartig die im Inneren gelegene, weisse Substanz, das Corpus medullare, umgiebt. An letzterer muss man drei unter einander verbundene Stämme, den Nucleus medullaris vermis und die zwei Nuclei medullares hemisphaereae unterscheiden. Der Markkern jeder Hemisphäre (Fig. 168 a, a) hat ungefähr die Form der letzteren und verschmilzt median mit dem Corpus medullare vermis, während er nasal (und lateral) in die Kleinhirnschenkel übergeht. Von ihm gehen nach allen Seiten Markblättchen mit sekundären Nebenblättchen (Laminae medullares) aus. Innerhalb des Markkernes liegt ein grauer Kern (Nucleus dentatus) (Fig. 168 b).

Das Corpus medullare vermis s. trapezoides (s. Fig. 166) ist viel kleiner als das der Hemisphären und enthält einen, beim Hunde in zwei

gespaltenen, grauen Kern, den Nucleus tectorius (fastigii). Es giebt drei Hauptblätter (Lobi) ab: 1. eines für den Lobus monticuli, das sich bald wieder in mehrere Blätter (Lobelli) spaltet und ein Seitenblatt für den Lobus centralis abgiebt: es ist das stärkste; 2. ein solches für das Declive und 3. endlich eines für Pyramis und Uvula; letzteres ist das schwächste. Dadurch, dass diese Hauptblätter sekundäre (Lobelli) und tertiäre Nebenblätter (Gyri) tragen, welche ebenfalls von grauer Substanz umgeben sind, entsteht auf dem Längsschnitte des Cerebellum eine baumförmige Figur, der Arbor vitae cerebelli vermis et hemisphaereae. Die Faserzüge, welche benachbarte Markblätter basal verbinden, stellen die Laminae arcuatae dar.

Die Verbindungen des Kleinhirnes. Das Kleinhirn steht durch orale Fortsetzungen seiner Hemisphären-Markkerne, die Markschenkel, mit der Brücke, dem verlängerten Marke und dem Grosshirne in Verbindung.

a) **Crura cerebelli ad pontem** (Brachia pontis) (Fig. 165 f). Sie liegen am meisten lateral und gehen von der Marksubstanz der Hemisphären in den Seitenrand der Brücke über: sie verlaufen oral und median und sind die stärksten Schenkel des Kleinhirnes.

b) Die **Crura ad corpora quadrigemina** (Brachia conjunctoria, Pedunculi ad cerebrum) (Fig. 165 h) liegen medial von den Crura cerebelli ad pontem und am meisten oral. Sie entspringen medial aus dem Markkerne, treten in die Haube ein und verlaufen aus derselben schräg dorsal und etwas konvergierend zu den Vierhügeln (Fig. 165 m).

c) Die **Crura ad medull. oblongat.** (Crura s. pedunculi cereb. inf.) (Fig. 165 g) laufen vom Medullarkerne aboral in die Corpora restiformia und zum Teil in das Corpus trapezoides.

Die Fasern der nasalen Kleinhirnschenkel kommen wesentlich vom Nucl. dentatus, die der mittleren aus den Hemisphären, die der caudalen aus dem Dache des Wurmes und dem um den Nucl. dentatus gebogenen Marke. Der Faserverlauf im Kleinhirne ist wenig erforscht. Es kommen Fibrae arciformes vor, welche die Teile der Rinde verbinden, dann dentritische Züge, dann Kommissurenfasern, die von einer Seite zur anderen laufen und Kreuzungszonen bilden u. s. w.

b) Das Mittelhirn.

1. Die **Crura s. Pedunculi cerebri** (Grosshirnschenkel) (Fig. 169 h). Sie sind die Fortsetzung der Medulla oblongata und des Pons und stellen zwei starke, durch eine Längsfurche (die Fortsetzung des Sulcus longitudinalis anterior medullae spinalis, oblongatae et pontis) getrennte, längsgestreifte Markstränge dar, die am nasalen Rande der Brücke hervorkommen und, etwas

lateral divergierend, oralwärts ziehen. Sie sind an ihrem lateralen Rande durch eine Längsfurche von der dorsal aufliegenden Eminentia quadrig. und vom Corp. genic. med. (Fig. 169 f) getrennt. Oral und lateral werden sie vom Tract. optic. (a) umgürtet und gehen in die Grosshirnganglien, in die Thalami optici und in das Corpus medullare über. Lateral und zum Teil ventral (gegen das nasale Ende) sind sie von dem Lob. piriformis (Fig. 170 5) bedeckt, dorsal gehen sie in die Corpora quadrigemina und die Thalami optici über, ventral liegen sie zum grössten Teile frei (Fig. 170 12).

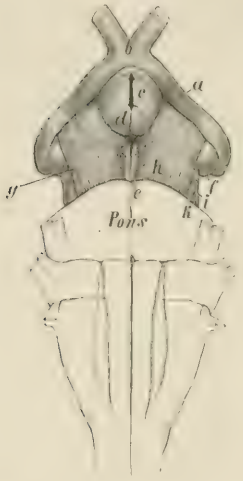

Fig. 169. Crura cerebri (von der ventralen Seite gesehen). a Tractus opticus, b Chiasma nervor. opticor., c Tuber cinereum, d Corp. mamillare, e Lamina s. substantia perforata media, f Corpus geniculat. mediale, g Tractus peduncular. transvers., h Pedunc. cerebri, i Brachium conjunct. post. resp. Collicul. poster. der Corpor. quadrigemin., k Haube. — Der N. oculo-motorius und trochlearis sind, weil sie sonst störten, weggelassen. S. diese: Basis des Gehirnes. — Anmerkung: Der Tractus peduncular. transvers. (g) ist mit Absicht etwas deutlicher gezeichnet, als er wirklich ist.

Nahe am Pons geht ein schmaler Streifen quer über den Schenkel, Taenia pontis. — Bei grossen Gehirnen sieht man eine Faserschleife (Tractus peduncularis transversus) (Fig. 169 g), die von den Colliculi anteriores emin. quadr. entspringt und bis zum Markkügelchen (Fig. 169 d) zieht; dort soll dieselbe umbiegen und zu den Vierhügeln zurückkehren. Bei kleinen Hunden ist dieselbe meist so schwach, dass sie sich kaum nachweisen lässt. — Am medialen Rande jedes Schenkels liegt ein dünnes und schmales Faserbündel, das zum Corpus mamill. zieht, Pedunculus corporis mamillaris.

Dicht an der Brücke soll zwischen den Grosshirnschenkeln das Ganglion interpedunculare und zwar in der Lamina perforata posterior liegen.

Der Raum zwischen den medialen Rändern der Schenkel, der nasal vom Tractus opticus begrenzt wird, heisst das Trigonum pedunculare. Der zwischen Markkügelchen (Fig. 169 d) und Brücke gelegene Abschnitt des Trigonum ist die Lamina perforata posterior (media) (Fig. 169 e), zu der die Pedunculi corp. mamill. gehören. — Aus den Grosshirnschenkeln tritt der Nervus oculo-motorius (Fig. 170 c) hervor.

Struktur. In den Grosshirnschenkeln befindet sich eine dünne, horizontale Lage grauer, beim Hunde nicht pigmentierter, Ganglienzellen enthaltender Substanz (Substantia nigra hom.), wodurch jeder Schenkel in den ventral gelegenen **Fuss** (Basis s. Pes pedunc. cer.) und die dorsal gelegene **Haube** (Tegmentum caudicis) geschieden wird. Aeusserlich wird diese Scheidung durch eine Längsfurche, Sulcus lateralis mesencephali, angedeutet. Die rötlichgraue Substanz enthaltende Haube, auf welcher das Brachium conjunctiv. des Kleinhirnes liegt, verbindet das verlängerte Mark mit den Vier- und Sehhügeln, der weisse, faserige Fuss hingegen das Grosshirn mit dem Rückenmarke. Während die Haube nasal in die Regio subthalamica und caudal in die Regio reticularis der Medulla oblong. übergeht, strahlt der Fuss caudal in die Längsfaserzüge der Medulla oblongata und nasal in die weisse Substanz des Grosshirnes aus, indem seine Fasern erst in die Capsula interna und dann in die Corona radiata übergehen und von dort in die Gehirnrinde übertreten. Die Fasern der Haube stammen vom Crus cerebelli ad emin. quadrig., vom Seitenstrange der Medulla obl. und zum Teil vom Vorderstrange (Fasc. teres); die inneren medialen Fasern der Haube kreuzen sich (Decussatio tegmentorum) an der Raphe. Ausserdem liegt medial centrales Höhlengrau der Sylvi'schen Wasserleitung an. Ventral von diesem Höhlengrau befindet sich mitten in der Haube der sogenannte rote Kern (ein Ganglion). Zu dem Fasersysteme der Haube gehören auch die Schleife, die Brachia conjunctoria etc. In der Gegend der Bulbi fornicis (Corp. candicantia) liegt auf dem Pes pedunculi cerebri ein grauer Kern, Nucleus pedunculi cerebri. Die Fasern des Fusses der Grosshirnschenkel stammen zum Teil von den Pyramiden der Medulla oblongata und stellen deren Fortsetzung dar (namentlich die oberflächlichen Längsbündel). Zu diesen fortgesetzten kommen neue Fasern, die aus dem Cerebellum stammen dürften. — Die genauere Darlegung der feineren Verhältnisse der Haube und des Fusses muss Spezialwerken überlassen bleiben.

2. Die **Eminentia quadrigemina** (Vierhügel, Corpora quadrigemina) (Fig. 165 m und n) stellt eine rundlich-sechseckige Erhabenheit dar, die absolut und relativ grösser ist, als die Emin. quadr. des Menschen und durch eine Kreuzfurche auf der Oberfläche in vier Vorragungen abgeteilt wird. Die oralen, äusserlich leicht grau erscheinenden Hügel (Colliculi anteriores s. superiores s. Nates) (Fig. 165 n), die fast die gleiche Grösse wie die aboralen haben, liegen dicht neben einander, während die weissen, aboralen Colliculi posteriores s. inf. s. Testes (Fig. 164 m) weiter auseinander stehen, sodass caudal ein halbmondförmiger Ausschnitt zwischen ihnen bleibt, in welchem der mittlere Teil des Lobus centralis cerebelli derart liegt, dass die seitlichen Abschnitte desselben von den Coll. post. bedeckt werden. Eine weisse Kommissur verbindet diese beiden Hügel; in dem Ausschnitte zwischen ihnen findet sich ein zartes, weisses Blättchen, das Frenulum veli medullaris anterioris. An dieses und die mediale Fläche der caudalen Höcker heftet sich das Velum medullare superius, das sich an den Schenkeln des Kleinhirnes aboral hinzieht, an. Die beiden aboralen Hügel begrenzen sonach das orale Ende der Rauten-

grube, d. h. speziell die Fossa coeca post. s. sup. Oral setzt sich von jedem aboralen Hügel aus ein Schenkel (Brachium laterale s. conjunctivum posterius) lateral und ventral an den oralen Hügeln entlang gegen die Sehhügel fort und tritt unter das Corpus geniculatum mediale. Die oralen Hügel sind nasal und basal durch eine schmale, weisse Kommissur (Commissura cerebri posterior) mit einander vereinigt. Die Commissura posterior liegt an der Basis der Zirbel, dicht an den Vierhügeln und zwischen den Sehhügeln und verbindet diese drei Teile. Sie zerfällt in zwei Teile, einen zwischen den Sehhügeln, Trigonum superius, und einen zwischen der Grundfläche der Colliculi anteriores, Trigon. inferius. Die Collic. anteriores senden auch einen Stiel zum Zwischenhirn (Brachium laterale s. conjunctivum anterius), der (mit dem Brach. lat. post. vereint?) den Anfang des Tractus opticus darstellt, welch' letzterer über das Corp. genicul. lat. hinwegzieht.

Die **Schleife** (Lemniscus s. Laqueus) ist ein Faserstreif, der, unter den Brückenarmen vorkommend, schräg über die Crura cerebelli ad emin. quadr. hinweggeht und am Seitenrande der Grosshirnschenkel unter das aborale Vierhügelpaar gelangt und zu den Thalami optici hinzieht. Sie ist beim Hunde für gewöhnlich recht undeutlich und umfasst die Haube zum Teil lateral, zum Teil ventral.

Verbindungen, Lage. Mit der ventralen, breiten Fläche sind die Vierhügel mit dem Pons, den Grosshirnschenkeln und mit den Fascic. teretes der Brücke verschmolzen. Die Seitenflächen nehmen die Lemnisci auf. Die oralen Hügel fliessen nasal mit der Commiss. post. und seitlich mit den Thalami opt. zusammen.

Die caudale Fläche und die Coll. post. vereinigen sich mit den Crura cerebelli ad emin. quadr. (Fig. 165 h) und mit dem Vel. medull. anterius. Die Eminentia quadr. verbindet die Medulla oblong., den Pons, das Cerebrum und das Cerebellum vielfach und genau unter einander.

Bau. Die Vierhügel bestehen aus weisser und grauer Substanz (den Vierhügelkernen). Auf der Oberfläche der Coll. ant., welche den Kern der Opticusfasern enthalten, liegt eine dünne Faserlage, dann folgt Grau (Opticuskern), dann eine Faserschicht, dann das mittlere Grau, dann wieder die mittlere Faserschicht, dann das tiefe Mark und darauf folgt das tiefe Höhlengrau.

Die hinteren Hügel bestehen aus dem peripheren Weiss (Stratum

zonale) und dem centralen Grau, welch' letzteres mit dem centralen Höhlengrau verbunden ist.

Sylvi'sche Wasserleitung (Aquaeductus Sylvii). Ventral von den Vierhügeln, gewissermassen in ihrer Basis, liegt median ein Längskanal, die Sylvi'sche Wasserleitung. Dieselbe ist also von den Vierhügeln bedeckt, während ihr Boden von der Haube gebildet wird. Sie liegt mehr dorsal als die dritte Hirnkammer und reicht von der hinteren Gehirnöffnung bis zum Velum medullare ant. und verbindet dabei die dritte mit der vierten Hirnkammer. Sie ist an den Mündungen enger als in der Mitte, woselbst sich dorsal ein Vorsprung, Tropis s. Carina aquaeducti, befinden soll.

Der Aquaeductus ist von grauer Substanz umgeben und enthält Nervenkerne in seiner Wand. Ventral von dem Grau liegen Längsbündel (Fasciculi teretes pontis) und lateral von denselben Fasern, die aus der Commissura post. und den Thalami opt. stammen; dann folgen die Kerne und Fasersysteme der Haube. — Im Mittelhirne liegt der Kern des vierten Nerven und zwar an der dorso-lateralen Seite vom dorsalen Längsbündel, ventral von der Sylvi'schen Wasserleitung, zwischen beiden Vierhügeln. Der Kern vom dritten Nerven findet sich im centralen Höhlengrau, senkrecht über der Austrittsstelle des Nerven, nahe der Raphe, zwischen Seh- und nasalen Vierhügeln, unmittelbar dorsal und medial vom hinteren Längsbündel. Die Kerne des zweiten Nerven liegen in dem lateralen Kniehöcker und den Colliculi nasales der Emin. quadrigem.

c) Das Zwischenhirn.

1. Die **Sehhügel, Thalami optici** (s. Fig. 165). Sie liegen oral von der Eminentia quadrigemina, sind basal mit der Haube verschmolzen, grenzen naso-lateral an das Corp. striatum resp. die Lamina semicircularis mit der Stria terminalis und naso-medial an die Columnae fornicis und die Commissura anterior. Sie haben eine rundlich-dreieckige Gestalt; zwischen ihnen befindet sich eine Medianfurche, Sulcus Monroi (Fig. 165 p), die beim Hunde ziemlich breit und tief ist; in ihr liegt das mittlere Adergeflecht (Plexus chorioid. medius). Die mediale Fläche fällt fast senkrecht ab; sie bildet zum Teil die laterale Seitenwand des dritten Ventrikels, zum Teil verbindet sie sich mit der der anderen Seite durch die Commissura media s. mollis. Bei manchen Gehirnen fehlt diese Kommissur scheinbar ganz oder ist nur in Form eines dünnen, leicht zerreissbaren Blättchens vorhanden. Caudal sowohl als auch nasal fehlt auf eine kurze Strecke diese Kommissur; dadurch entsteht ein nasaler und ein caudaler, in die Tiefe gehender Spalt oder Kanal; der nasale Spalt stellt

den Aditus ad infundibulum, der caudale den Aditus ad aquaeductum Sylvii dar. Am dorso-medialen Rande, dicht neben der Medianfurche, befindet sich jederseits ein weisses Längsbändchen, Taenia thalami optici, Stria medullaris (Fig. 165 q), mit einem grauen Kerne im Inneren (Nucleus conarii). Die Taenia biegt nasal basalwärts um, während sie sich caudal vom Aditus ad aquaeductum im Bogen mit der Taenia der anderen Seite vereinigt. Von diesem Bogen aus gehen zwei kleine Schenkel, Habenulae s. Pedunculi conarii, an die Zirbel. Hier liegen auch die Taeniae recessus suprapinealis. Beide Gebilde sind schwer nachweisbar.

Ventral von der Commissura media berühren die medialen Flächen der Sehhügel einander nicht und bilden die Seitenwände eines Spaltes, des Ventriculus tertius (s. S. 485).

Die dorsale Oberfläche der Thalami optici ist weisslich von Farbe und gewölbt, liegt in der mittleren Abteilung des Ventriculus lateralis und bildet einen Teil des Bodens desselben. Mit dem übrigen Teile grenzt sie an das Cornu Ammonis. An ihrem nasalen, lateralen Winkel befindet sich ein Vorsprung, das Tuberculum anterius (Fig. 165 r). Der laterale Teil der dorsalen Fläche ist von dem Cornu Ammonis bedeckt.

Die caudale, weisse Fläche ist mit der Commissura posterior und der Eminentia quadrigemina verschmolzen, lateral liegt sie unter dem Splenium corp. call. — Zwischen der dorsalen und caudalen Fläche liegt medial ein meist nur undeutlicher Vorsprung, das Polster (Pulvinar) (Fig. 165 s). Lateral und caudal befindet sich ein starker, deutlicher Vorsprung, das Corpus geniculatum laterale (Fig. 165 t), das sich in den Tractus opticus fortsetzt. Caudal und medial von diesem Höcker befindet sich ein rundlicher Vorsprung, das Corpus geniculatum mediale (Fig. 165 u), welches dicht an dem lateralen Rande der Colliculi anteriores emin. quadr. und oral und medial vom Stiele der Coll. post. liegt. Diesen Höcker kann man auch den Vierhügeln, also dem Mittelhirne zurechnen. Die Corpora geniculata stehen durch rundliche Markbündel, die Brachia conjunctiva, mit der Emin. quadr. in Verbindung. Das Brachium conj. ant. kommt von den Coll. ant. und geht neben dem Corp. gen. med. in den Thal. opt. über. Das Brachium conj. post. kommt von den Coll. post. und geht lateral von den Coll. ant. zum Corp. gen. med., also zum aboralen Rande des Thalam. opt. Das Brachium ant. stellt demnach die Verbindung

zwischen den Coll. ant. und dem Corp. geniculat. laterale, das Brach. post. die zwischen Collic. post. und Corp. genic. mediale her.

Am lateralen, zum Teil oralen Rande liegt ein weisser, mit etwas grauer Substanz bedeckter Streifen, die Stria terminalis s. cornea, der die Sehhügel oberflächlich von den Corp. striata trennt, während in der Tiefe diese Trennung durch die Lamina semicircularis geschieht. Unter der Stria cornea liegt die V. terminalis.

Die Sehhügel im engeren Sinne, abgesehen von der Regio subthalamica, sind aussen von einem weissen Blatte überzogen, bestehen aber sonst wesentlich aus grauer Substanz, die von Markbündeln durchsetzt wird und mit dem centralen Höhlengrau des dritten Ventrikels in Verbindung steht. Bei dem Hunde ist eine deutliche Sonderung in Kerne nicht gegeben. Allerdings heben sich ab: ein Kern, der in der Nähe des lateralen Kniehöckers liegt (hinterer Kern), und zwei kleine Ganglia habenulae, die sich in das Conarium fortsetzen. Das Corp. genic. lat. ist ein Ganglion mit vielfacher Schichtung weisser und grauer Substanz; es wird von Opticusfasern überzogen, die auch zum Teil in dasselbe eindringen.

Die Marksubstanz tritt auf: 1. in Form der Gürtelschicht an der Oberfläche (Stratum zonale); 2. in Form von meist sagittal gestellten Markblättern, die sich in der Höhe der Corp. mamill. kreuzen; 3. in Form von radiären Fasern, die von der Capsula interna kommen. Dazu kommen noch Striae medullares etc. Das Corp. genic. mediale wird zum Beispiel von Opticusfasern überzogen, welche aus dem Corp. genic. lat. hervorkommen, in den Tract. opt. und dann in die Commiss. inf. und in die Grosshirnschenkel und von da in die Gehirnrinde eintreten.

An der caudalen Fläche jedes Thalam. opt. kommt der Tractus opticus (Fig. 169 a) mit zwei undeutlich geschiedenen Strängen hervor; er krümmt sich im lateral konvexen Bogen nach der Basis der Hemisphären, umgürtet das orale Ende der Pedunculi cerebri (Fig. 169 h) und geht zwischen Tuber cinereum (Fig. 169 c) und Lamina perforata lateralis oral und median zum Chiasma n. opticorum (Fig. 169 b).

Zwischen und basal von den eigentlichen Sehhügeln liegt die **dritte Gehirnkammer**, die einen ziemlich engen, spaltartigen Kanal darstellt, der an der Grenze zwischen Seh- und Vierhügeln in die höher gelegene Sylvi'sche Wasserleitung mündet. An dieser Stelle befindet sich der Aditus ad Aquaeductum. Oral geht die Kammer in das Monroi'sche Loch, resp. den Trichter, resp. die Seitenkammern über. Hier liegt der Aditus ad infundibulum und die Commissura anterior. Durch den Aditus ad infundibulum steht die dritte Kammer dorsal mit der sagittalen Vertiefung in Verbindung, die zwischen den Sehhügeln, dorsal von der Commiss. media liegt und die dadurch, dass sie von der Pia überbrückt wird, auch eine Kammer, die obere Etage der dritten Hirnkammer

darstellt. Die Kommissur ist also die Decke der eigentlichen dritten Kammer und der Boden der sogenannten oberen Etage derselben. Sie liegt, wenn letztere zur dritten Kammer gerechnet wird, in derselben, quer zwischen den medialen Flächen beider Thalami optici. Die Verhältnisse liegen hier anders, als beim Menschen, bei welchem das Psalterium die Decke der dritten Hirnkammer bildet, sodass die Kommissur mitten in der Kammer liegt.

Der Aditus ad infundibulum führt zum Trichter und zur dritten Hirnkammer und liegt zwischen den Columnae fornicis, der Commissura anterior und der Commissura mollis.

Oral von der Uebergangsstelle in den Trichter liegt eine kleine Ausbuchtung, Recessus opticus, die oral durch die Lamina terminalis cinerea, die von der Commiss. ant. zur dorsalen Fläche des Chiasma zieht, abgeschlossen wird.

Der Aditus ad aquaeductum (hintere Gehirnöffnung) liegt dicht an der oralen Seite der Vierhügel und der Zirbeldrüse und grenzt hier an die Commissura posterior. Er führt in die Wasserleitung und in die dritte Kammer.

Begrenzungen des dritten Ventrikels. Der dritte Ventrikel wird seitlich von der medialen Fläche der Thalami opt., oral von den Columnae fornicis und der Lamina terminalis, aboral von der Commiss. post. und der Eminentia quadrigemina, ventral von der Substantia perforata media, den Corpora mamill., dem Tuber cinereum und dorsal von der Commissura mollis oder in der oberen Etage von der Tela chorioidea begrenzt. Das Corpus fornicis und das Psalterium bedecken die dritte Kammer nicht. — Die dritte Kammer wird ebenso wie die Sylvi'sche Leitung von grauer Substanz (centrales Höhlengrau) umgeben, die sich in das Tuber cinereum fortsetzt.

Die Grenzplatte zwischen den Schenkeln und den Sehhügeln, eine Fortsetzung der Haubengegend, die Regio subthalamica, hebt sich ebenso wie die Lamina medullaris externa und die Lamina cinerea anterior nur undeutlich ab. Die Regio subthalamica grenzt medial an das centrale Höhlengrau und lateral an die Thalami optici und die Capsula interna.

Das **Conarium** (Zirbel, Glandula pinealis) ist klein, undeutlich und ungelappt (Flesch).

Dasselbe enthält den sehr kleinen, mit dem dritten Ventrikel verbundenen Recessus conarii. An seiner dorsalen Fläche liegt der Recessus suprapinealis, begrenzt von den Taeniae recessus suprapinealis.

Corpus striatum (Streifenhügel). An der oralen und lateralen Seite des Thalam. opt. und des Ammonshornes liegt in Form einer

etwa birnförmigen, halbovalen Wulst das Corpus striatum; der den Sehhügeln oral anliegende, mediale Teil ist das Caput colliculi striati, der neben und lateral von den Sehhügeln liegende, caudale Teil ist die Cauda c. str. Diese letztere biegt neben dem aboralen Ende des Thalamus ventral um und geht als schmaler Streif in das Dach des Cornu descendens ventr. lat. über. Ventral verbindet sich das Corp. str. mit dem Pedunc. cerebri; die dorsale Fläche liegt frei im Seitenventrikel. Von den Sehhügeln wird das C. str. durch einen grauen, von der Fimbria bedeckten Streif, den Grenzstreif (Stria terminalis s. cornea), der vom Sept. pellue. (resp. von dem centralen Höhlengrau) zum Mandelkerne verläuft, geschieden.

Das Corpus striatum besteht aus weisser und grauer Substanz. a) Die graue Substanz. Sie sammelt sich in zwei Hauptkernen, dem medialen Nucleus caudatus und dem lateralen Nucleus lentiformis, denen sich noch ein dritter Kern, der Nucleus amygdalae, anschliesst. Der Nucleus caudatus (der Kern des Streifenhügels im engeren Sinne) steht mit dem Höhlengrau der Seitenkammern und mit der Lamina perforata ant. in Verbindung und ist von weissen Blättern, die von der Caps. int. kommen, durchsetzt. Er hängt mit dem Nucl. lentiformis (Linsenkern), der lateral und caudal von ihm und dabei zwischen dem Thalamus opt. und der Insel resp. dem Claustrum liegt, zusammen. Der Nucl. lentif. ruht basal auf dem Pedunc. cerebri, der Commiss. ant. und der Subst. perfor. lateralis. Er ist an den Seitenflächen von der Caps. int. und ext. umgeben und wird durch weisse Blätter in drei Glieder getrennt.

In der Marksubstanz des oralen Endes des Schläfenlappens, im Dache des Endes des Cornu descendens, liegt der Nucleus amygdalae (Mandelkern). Er befindet sich dorsal von den Schenkeln und ventral von der grauen Substanz der Vierhügel, lateral und ventral am oralen Ende des Linsenkernes.

Alle drei Kerne stehen durch graue Verbindungsstücke (Fussstücke) unter einander in Verbindung. Von ihnen gehen Projektionsfasern zu den Hirnschenkeln und Associationsfasern zur Gehirnrinde.

b) Die weisse Substanz bildet ausser dem die freie Fläche des Corpus striat. bedeckenden Stratum zonale drei Hauptmarkblätter: die Lamina semicircularis, die Capsula interna und externa. Alle drei steigen vom Pedunc. cerebri auf und umgeben den Sehhügel, Streifenhügel und Linsenkern. Die Lamina semicircularis, die mit der Capsula interna zusammenhängt, liegt zwischen dem Thal. opt. und dem Nucl. caudat. und trennt beide. Sie kommt am Boden der Seitenkammer als Stria cornea zum Vorschein und ist hier mit grauer Substanz belegt. Die Lamina semicirc. verbindet sich oral mit den Columnae fornicis, während sie aboral ins Dach des Cornu desc. übergeht. Oral vom Corp. geniculat. bildet sie einen Markstreif, Taenia terminalis (Velum), der mit der Fimbria und dem Plex. chorioid. lat. zusammenhängt.

Die Capsula interna liegt zwischen Nucl. caudat. und lentiformis, während die Capsula externa die laterale Fläche des Nucl. lentiformis umgiebt. Am dorsalen Rande des Linsenkernes vereinigen sich beide Kapseln und gehen in den Stabkranz über. Lateral von der Capsula externa liegt eine Schicht grauer Substanz, das Claustrum; lateral von diesem folgt wieder weisse Substanz und dann die Inselwindung.

Die **basale Fläche des Zwischenhirnes** trägt an ihrem oralen Rande als Abgrenzung gegen das Vorder- oder Grosshirn den medial verlaufenden **Tractus opticus** (Fig. 169 a) und das **Chiasma nervorum opticorum** (Fig. 169 b), welch' letzteres einen kleinen Recessus chiasmatis bildet. — Der Tractus opticus kommt jederseits von dem Corp. genic. der Thalami optici, umzieht als weisser Faserzug den Hirnschenkel seiner Seite und wendet sich dann medial zum Chiasma. Beide Tractus begrenzen gemeinsam mit den Pedunculi cerebri (Fig. 169 h) das Trigonum intercrurale. — Caudal gehen das Mittel- und Zwischenhirn ohne Grenze in einander über.

Nach Gudden erfolgt keine totale Durchkreuzung der Sehnervenfasern: die sich kreuzenden Nervenbündel liegen vorzugsweise in der unteren, die sich nicht kreuzenden Bündel in der oberen Hälfte des Chiasma. Die Abwesenheit der vorderen Kommissur konnte beim Hunde bestimmt nachgewiesen werden, die hintere Kommissur ist beim Hunde deutlich zu konstatieren.

Caudal vom Chiasma liegt im Trigon. pedunc. cerebri das flach-eiförmige, gewölbte **Tuber cinereum** (Fig. 169 c), welches median einen Spalt besitzt, aus welchem ein kurzer, trichterförmig sich erweiternder, kleiner Schlauch vorragt, der eine Fortsetzung des **Trichters** (Infundibulum) ist, das heisst eines Kanales, der als Ausstülpung des dritten Ventrikels erscheint und von der unteren Gehirnöffnung bis zur Hypophyse reicht.

Die nasale, senkrecht von der Commiss. ant. bis zum Chiasma reichende Fläche des Tuber, in welchem übrigens die Meynert'sche Kommissur liegen soll, heisst die Lamina terminalis.

Caudal vom Tuber cinereum und vom Infundibulum, also im Trigonum interpedunculare (s. intercrurale), liegen die **Corpora mamillaria** (s. candicantia s. Bulbi fornicis) (Fig. 169 d). Diese sind medial mit einander vereinigt und nur durch eine oberflächliche, mediane Furche derart getrennt, dass sie eine weisse Eminentia bigemina, eine Doppelerhöhung, darstellen.

Sie werden von den Columnae fornicis durchsetzt und stellen gewissermassen eine Anschwellung (Verdickung) derselben dar. Caudal und medial geht von jedem Corpus candicans ein feiner Faserzug zum medialen Rande der Pedunculi cerebri, die Pedunculi corp. mamill.; diese verschmelzen mit der Lamina perforata media.

In den Corp. mamill. liegt sowohl jederseits, als median ein Kern. In den medianen Kern sollen der rechte und linke Crus ascendens fornicis und das Haubenbündel der Corp. mamill. und in den lateralen Kern der Stiel (Pedunculus) der Corp. mamill., der vom N. olfact. durchsetzt wird, eintreten.

Aboral von den Corpora mamillaria liegt in dem Trigonum interpedunculare die **Lamina s. Substantia perforata media** (posterior) (Fig. 169 e). Sie bildet den Boden der Grube zwischen

den beiden Grosshirnschenkeln und vereinigt dieselben. Dorsal bildet sie den Boden des dritten Ventrikels. Oral steht sie mit den Corp. candic. und dem Tuber cin., aboral mit dem Rande des Pons in Verbindung. Zwischen ihrem aboralen Ende und dem Pons liegt das For. coecum anterius. Die Subst. perfor. ist von Blutgefässen vielfach durchbohrt.

Die **Hypophyse.** Sie stellt einen braunroten Körper dar, der in einen dorsalen und ventralen Lappen zerfällt, welch' letzterer vom ersteren seitlich und dorsal umhüllt wird. Die Hypophyse liegt in der Fossa sellae turcicae und zwar ventral vom und am Tuber cinereum. Ihre dorsale Fläche zeigt eine Vertiefung für den eintretenden Trichter.

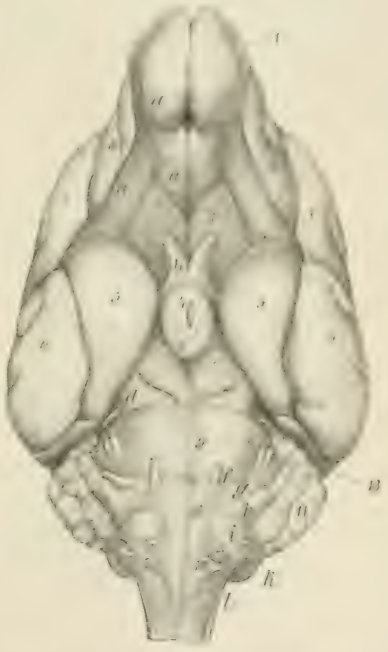

Fig. 170. Basale Fläche des Gehirnes. a Bulbus olfactorius, a′ lateraler und a″ medialer Schenkel des Tractus olfactorius, b N. opticus, c N. oculomotorius, d N. trochlearis, e N. trigeminus, f N. abducens, g N. facialis, h N. acusticus, i N. glosso-pharyngeus, k N. vagus, l N. accessorius, m N. hypoglossus. 1 Lobus olfactorius, 2 Lamina perforata anterior, 3 Querfaserzug am oralen Ende des Lobus piriformis, 4 Trichter, 4′ Markkügelchen, 5 Lobus piriformis s. semilunaris, 6 Lobus temporalis, 7 Lobus parietalis, 8 Lobus frontalis, 9 Pons, 10 Med. oblongata, 11 Cerebellum, 12 Schenkel des grossen Gehirnes, 13 Lobus occipitalis.

d) Das Grosshirn. Hemisphären. Vorderhirn.

Das Grosshirn des Hundes bedeckt das Zwischen- und Mittelhirn und einen erheblichen Teil des Hinterhirnes. Der die beiden Hemisphären scheidende Medianspalt zeigt nichts besonderes. An der dorsolateralen, der medialen und der Kleinhirnfläche sind zahlreiche Furchen und Windungen zu konstatieren.

An der ventralen Fläche heben sich besondere Bildungen, der Tractus (Lobus) olfactorius (Fig. 170 a, a′, a″), die Lamina perforata anterior

(Fig. 170 $_2$), der Lobus piriformis (Fig. 170 $_3$) und eventuell die Insula ab. Das nasale Ende des Gehirnes bildet den vorstehenden, in der Fossa ethmoidalis liegenden Bulbus olfactorius (Fig. 170 a).

A. **Die Furchung der Gehirnoberfläche.***) Dieselbe ist beim Hunde sehr deutlich und dabei höchst einfach und übersichtlich. Sie lässt aber individuelle Verschiedenheiten erkennen, die oft bedeutende Abweichungen von dem im Folgenden geschilderten Schema darstellen. Auf die Unregelmässigkeiten und individuellen Abweichungen und auf die kleinen, unwichtigen Nebenfurchen kann im Nachstehenden nicht eingegangen werden. Wir können hier nur die regelmässige, gröbere Furchung schildern.

1. **Grenzfurchen.** a) Die Grenzfurche des Lobus olfactorius, Fissura rhinalis (Fig. 171 und 174 rh.). Diese Furche liegt am lateralen Rande des Tractus olfactorius (Fig. 174 tr. o.) und grenzt diesen von der übrigen Hirnrinde (dem Stirn- und Scheitellappen) ab. Sie reicht von der Fissura Sylvii (Fig. 174 sy.) bis zu dem Spalte zwischen dem Bulbus olfactorius und dem Stirnhirn und geht in diesen über. Sie verläuft ziemlich horizontal an der lateralen Seite der Hemisphäre und biegt sich gegen das aborale Ende etwas auf. Sie steht mit vier Furchen: der Fiss. olfactoria (Fig. 174 olf.), praesylvia (Fig. 174 pr.), Sylvii (Fig. 174 sy.) und rhinalis post. (Fig. 174 rh. p.) in Verbindung.

b) Die Grenzfurche des Processus piriformis, Fissura rhinalis posterior (Fig. 171 und 174 rh. p.). Sie stellt die Fortsetzung der Fissura rhin. (Fig. 174 rh.) dar, aus der sie an der Stelle, wo die Fissura Sylvii (Fig. 174 sy.) entspringt, hervorgeht. Sie läuft im Bogen erst medial- und dann caudalwärts und liegt am lateralen und aboralen Rande des Lob. piriformis, welchen sie vom Schläfenlappen scheidet. — Sie geht oft noch in die Fissura occipito-temporalis (Fig. 171 o. t.) über.

c) Fissura hippocampi (s. dentata?) (Fig. 177 h). Sie grenzt das Ammonshorn von der übrigen Hirnmasse ab.

d) Sulcus corporis callosi, eine furchenartige Vertiefung zwischen dem Balken und der denselben bedeckenden Hirnsubstanz. Es ist keine Fissura.

2. **Die Haupt- und Nebenfurchen.** I. An der dorso-lateralen Fläche geben die Fissura cruciata (Fig. 174 cr.), praesylvia

*) Ausführlicheres s. Ellenberger, Furchen und Windungen des Gehirnes beim Hunde. Archiv für wissenschaftliche und praktische Tierheilkunde. Bd. XV. Heft 3 und 4. 1889.

(Fig. 174 pr.) und die Fiss. Sylvii (Fig. 174 sy.) die besten Orientierungsstellen ab.

1. Die Kreuzfurche, Fissura cruciata (Fig. 174, 176 und 177 cr.). Sie ist eine kurze, aber sehr tiefe Querfurche der dorsalen Hemisphärenfläche und liegt an der Grenze zwischen dem nasalen und mittleren Drittel des Gehirnes. Sie entspringt aus der Fissura splenialis (Fig. 177 spl.), schneidet den dorsalen Rand der Hemisphäre tief ein und läuft lateral durch den von der gebogenen Fissura coronalis umzogenen Raum der Hirnoberfläche und endet einfach oder gegabelt.

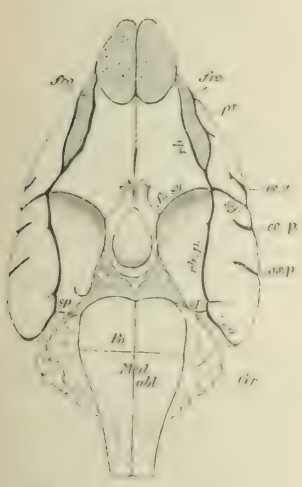

Fig. 171. Lineare Zeichnung der Gehirnbasis mit Bezeichnung der Furchen. **rh.** Fissura rhinalis, **ec. a.** Fissura ectosylvia antica, **ec. p.** Fissura ectosylvia postica, **ss. p.** Fissura suprasylvia postica, **sy.** Fissura Sylvii, **rh. p.** Fissura rhinalis posterior, **sp.** Fissura splenialis, **o. t.** Fissura occipito-temporalis, **fo. sy.** Fossa Sylvii, **pr.** Fissura praesylvia, **fro.** Stirnlappen, **Po.** Brücke, **Med. obl.** Medulla oblongata, **Cer.** Cerebellum.

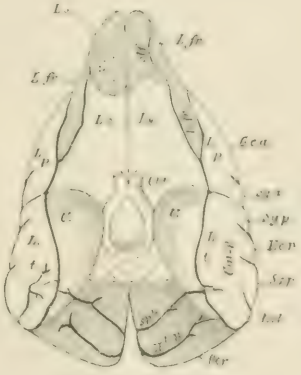

Fig. 172. Lineare Zeichnung der Gehirnbasis mit Bezeichnung der Windungen und Lappen (rechterseits ist der Lobus olfactorius entfernt worden, um die Fissura olfactoria (**olf.**) sichtbar zu machen; ausserdem ist das Nachhirn und Kleinhirn weggenommen, um die Kleinhirnfläche der Hemisphären frei zu legen). **L. o.** Lobus olfactorius, **L. fr.** Lobus frontalis, **L. p.** Lobus parietalis, **L. t.** Lobus temporalis, **Cer.** Kleinhirnfläche (dieselbe ist gewölbt), **G. c. a.** Gyrus compositus anterior, **Sy. a.** Gyrus sylviacus anterior, **Sy. p.** Gyrus sylviacus posterior, **Ec. p.** Gyrus ectosylvius posterior, **Ss. p.** Gyrus suprasylvius posterior, **Ecl.** Gyrus ectolateralis, **Cm. p.** Gyrus compositus posterior, **Chi** Chiasma nervorum opticorum, **U.** Uncus, **olf.** Fissura olfactoria, **spl.** Fissura splenialis, **spl. p.** Fissura postsplenialis.

2. Die Fissura praesylvia (Hauptstirnfurche, untere Präcentralfurche, untere Stirnfurche des Menschen, vordere senkrechte Hauptfurche [Pansch]) (Fig. 174 und 176 pr.). Diese liegt in einem oral konvexen Bogen oral von den nasalen Enden der drei Bogenfurchen und der Kreuzfurche. Sie entspringt mitten zwischen dem Ursprunge der Fiss. Sylvii (Fig. 174 sy.) und der Fiss. olfactoria (Fig. 174 olf.) aus der Fiss. rhinalis (Fig. 174 rh.).

3. Die Fissura Sylvii (Fig. 171 und 174 sy.). Sie ist kurz und beginnt da, wo die Fissura rhinalis (Fig. 174 rh.) in die Fiss. postrhinalis (Fig. 174 rh. p.) übergeht, also lateral am oralen Ende des Lobus piriformis; sie steigt an der lateralen Gehirnfläche schräg dorso-caudal und endet einfach oder gegabelt.

Biegt man die Ränder der Fiss. Sylvii nahe an ihrer Ursprungsstelle auseinander, dann sieht man in der Tiefe eine kleine, circa 5 mm breite Erhöhung, die **Insel** (Reil), die von einer nasalen, in die Fissura rhinalis und einer caudalen, in die Fissura postrhinalis ausgehenden Furche begrenzt wird. Die beiden seichten Furchen bilden einen ventralwärts offenen Winkel, aus dessen Spitze zuweilen ein kurzer Processus acuminis entspringt. Bei drei untersuchten Mopsgehirnen lag die Insel frei, sodass also die Fiss. Sylvii gegabelt erschien.

In medialer Richtung schliesst sich an der Gehirnbasis an die Fiss. Sylvii eine flache, furchenähnliche Vertiefung als ihre Fortsetzung an, die den oralen Rand des Uncus begrenzt und bis zum N. opticus reicht (Fossa Sylvii) (Fig. 171 fo. sy.).

4. Die Bogenfurchen (Scheitelschläfenbogen). Die Fissura Sylvii (Fig. 174 sy.) wird in einem ventral offenen Bogen von drei Furchen umzogen. An jeder dieser drei Furchen kann man zwei Schenkel, einen parietalen und einen temporalen (oder occipitalen) und das Verbindungsstück (Mittelstück, Scheitelteil, horizontaler Teil) unterscheiden. Das Verbindungsstück fehlt zuweilen; manchmal wird es von einer Fortsetzung der Fiss. Sylvii durchbrochen. Die Schenkel, namentlich der ersten und zweiten Bogenfurche, zeigen ungefähr die Verlaufsrichtung der Fiss. Sylvii.

a) Die erste Bogenfurche, Fissura ectosylvia (sekundäre, untere Bogenfurche, Pansch) bildet eine Schleife mit sehr kurzem Verbindungsstücke (Fig. 174 ec. m.). Von den beiden Schenkeln gehört der eine, die Fissura (ectosylvia) antica (Fig. 174 und 176 ec. a.), dem Parietalhirne (vierte oder untere Scheitelfurche des Menschen), der andere, Fissura (ectosylvia) postica (Fig. 174 ec. p.), dem Schläfenhirne (obere Schläfenfurche des Menschen) an.

b) Die mittlere, zweite Bogenfurche (Fissura suprasylvia) besitzt ein schräg caudo-ventral verlaufendes, gebogenes

Mittelstück (Fiss. suprasylvia media) (Fig. 174 und 176 ss. m.). Dieses bildet mit dem temporalen Schenkel, der Fiss. suprasylvia posterior (Fig. 174 und 176 ss. p.), die im Bogen ventronasal läuft, zusammen ein C (die laterale, bogenförmige Hauptfurche, Pansch).

Der parietale Schenkel, Fissura suprasylvia anterior (Fig. 174 und 176 ss. a.), verläuft schräg ventro-nasal; sein nasales Ende besitzt eine nahezu sagittale Richtung.

Am Uebergange des parietalen in den mittleren Schenkel kommt oft ein kleiner, schräg gegen den dritten Bogen oralwärts und medial verlaufender Schenkel, die Fissura ansata minor (Fig. 174 am.), vor.

c) Die dritte Bogenfurche. Das Mittelstück, Fissura lateralis (parietalis, intraparietalis hom.) (Fig. 174 und 176 l.),

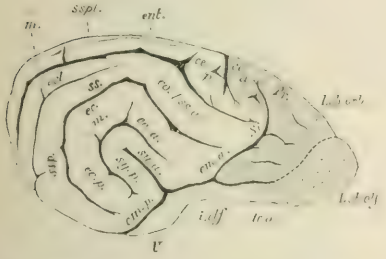

Fig. 173. Lineare Zeichnung der Seitenfläche des Gehirnes mit Bezeichnung der Windungen. **Lob. olf.** Lobus olfactorius, **Lob. orb.** Lobus orbitalis, **Pr.** Prorea, **tr. o.** Tractus olfactorius, **U.** Uncus (Processus piriformis), **ce. a.** Gyrus centralis anterior, **ce. p.** Gyrus centralis posterior, **co.** (**ss. a.**) Gyr. coronalis (suprasylvius anterior), **ec. a.** Gyrus ectosylvius anterior, **sy. a.** Gyrus sylviacus anterior, **ec. m.** Gyrus ectolateralis medius, **ent.** Gyrus entolateralis, **sspl.** Gyrus suprasplenialis, **m** Gyrus marginalis, **ecl.** Gyrus ectolateralis, **ssp.** Gyrus suprasylvius posterior, **ss.** Gyrus suprasylvius medius, **sy. p.** Gyrus sylviacus posterior, **i. olf.** Fiss. intraolfactoria, **cm. p.** Gyrus compositus posterior, **Si.** Gyrus sigmoideus, **cm. a.** Gyrus compositus anterior, **ec. p.** Gyrus ectosylvius posterior.

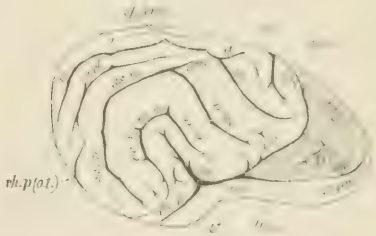

Fig. 174. Lineare Zeichnung der Seitenfläche des Gehirnes mit Bezeichnung der Furchen. **pro.** Fissura prorea, **Spr.** Subprorea (Gyrus), **fro.** Fissura frontalis, **olf.** Fiss. olfactoria, **rh.** Fissura rhinalis, **rh. p.** Fiss. rhinalis posterior, **pr.** Fissura praesylvia, **pr. c.** Fissura praecruciata, **p. c.** Fiss. posteruciata, **cr.** Fissura cruciata, **sy.** Fiss. Sylvii, **ss. m.** Fiss. suprasylvia media, **ss. a.** Fiss. suprasylvia anterior, **ss. p.** Fissura suprasylvia posterior, **cc. m.** Fissura ectosylvia media, **ec. a.** Fissura ectosylvia antica, **ec. p.** Fissura ectosylvia postica, **am.** Fissura ansata minor, **l.** Fissura lateralis, **a.** Fissura ansata, **co.** Fissura coronalis, **ecl.** Fissura ectolateralis, **m** Fissura medilateralis, **cf.** (**ent.**) Fissura confinis (entolateralis), **rh. p.** (**o. t.**) Fissura rhinalis posterior resp. occipito-temporalis, **U.** Uncus, **tr. o.** Tractus olfactorius.

stellt eine lange Furche dar, welche mit dem Medianspalt der Hemisphäre parallel verläuft. Zuweilen entspringt aus dem caudalen Abschnitte der Fissura lateralis eine medial verlaufende Furche (Fissura occipitalis transversa), die ungefähr an der Grenze zwischen dem Scheitel- und Hinterhauptslappen liegt, aber der Fiss. occipito-temporalis des Menschen nicht entspricht. Der parietale Schenkel, Fissura coronalis (centralis hom.?, erste Scheitelfurche hom.?) (Fig. 174 und 176 co.), entspringt aus dem Parietalende der Fiss. lateralis, läuft anfangs lateral, fast parallel mit der Fiss. cruciata (Fig. 174 und 176 cr.), um letztere sodann im Bogen zu umziehen. Sein Ende reicht bis nahe an die Fiss. praesylvia (Fig. 174 pr.); zuweilen geht dasselbe auch in diese oder in die Fiss. cruciata über. Der occipitale, absteigende Schenkel, Fissura medilateralis (postlateralis, lateralis posterior) (Fig. 174 und 176 m.), liegt im Hinterhauptslappen und verläuft parallel mit dem Hemisphärenrande und der Fiss. suprasylv. post. caudo-ventral.

An der Stelle, wo die Fissura lateralis an die Fissura coronalis anschliesst, entspringt aus der dritten Bogenfurche die medio-nasal gerichtete Fissura ansata (Fig. 174 und 176 a.).

Pansch nennt die Fiss. coronalis, ansata und lateralis zusammen, welche nach Meynert mit einem Teile der Fiss. suprasylvia zusammen der Fiss. parietalis des Menschen entsprechen, die obere longitudinale Hauptfurche.

Ausser den beschriebenen Furchen findet man an der dorsolateralen Fläche noch folgende: 5. Die Fissura ectolateralis (hintere, laterale Furche, Pansch) (Fig. 174 und 176 ecl.). Sie liegt zwischen der Fissura lateralis und medilateralis einer- und der Fissura suprasylvia media und posterior andererseits. Sie beginnt aboral von der Gehirnregion, in der sich die Fissura ansata und ansata minor befinden, und verläuft fast parallel mit der Fissura suprasylvia media und posterior im Bogen caudoventral.

6. Auf der dorsalen Hemisphärenfläche findet man medial von der Fissura lateralis, zwischen ihr und dem dorsalen Hemisphärenrande, häufig eine seichte Längsfurche, die Fissura confinis s. entolateralis (Fig. 174 und 176 cf.).

7. Nasal von der Fissura ansata, zwischen ihr und der Fissura cruciata, findet man häufig die Fissura postcruciata (Fig. 174 pc., 176 po. c.), oder an ihrer Stelle einen Eindruck.

8. Nasal von der Fissura cruciata findet man häufig eine Fiss. praecruciata (Fig. 174 und 176 pr. c.), oder einen Eindruck an ihrer Stelle.

9. Die Fissura olfactoria (Fig. 172 und 174 olf.). Sie liegt in einer

vertieften, vom Bulb. olfact. bedeckten Stelle der lateralen Fläche des oralen Endes des Stirnhirnes und verläuft ungefähr parallel mit der ventralen Hälfte der Fissura praesylvia. Sie steht meist mit der Fiss. rhinalis (Fig. 174 rh.) in Verbindung.

10. An dem zwischen der Fissura cruciata (Fig. 174 cr.) und praesylvia (Fig. 174 pr.) einer- und der Fissura olfactoria (Fig. 174 olf.) andererseits gelegenen Gehirnteile finden sich mehrere, aber in Bezug auf Lage, Gestalt und Grösse sehr variable Furchen. Eine parallel mit dem nasalen und medialen Hemisphärenrande absteigende, senkrecht auf das dorsale Ende der Fissura praesylvia gerichtete Furche wird als Fissura prorea (supraorbitalis, frontalis superior) bezeichnet (Fig. 174 und 176 pro.). Das Nähere siehe unter „Stirnlappen".

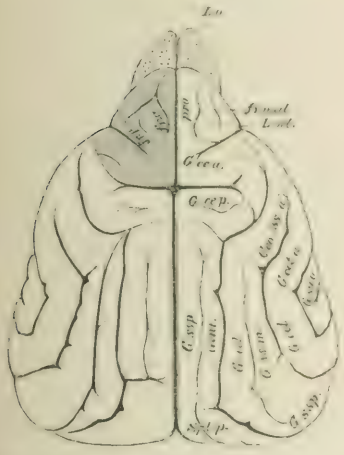

Fig. 175. Lineare Zeichnung des Gehirnes (von der dorsalen Seite gesehen) mit Bezeichnung der Windungen. **G. sy. a.** Gyrus sylviacus anticus, **G. ect.** Gyrus ectosylvius, **G. ect. a.** Gyrus ectosylvius anticus, **G. ss. m.** Gyrus suprasylvius medius, **G. co.** (**ss. a.**) Gyrus coronalis resp. Gyrus suprasylvius anterior, **G. ecl.** Gyrus ectolateralis, **G. ent.** Gyrus entolateralis, **G. ssp.** Gyrus suprasplenialis, **Spl. p.** Gyrus splenialis posterior, **ssp.** Gyrus suprasplenialis posterior, **G. ce. p.** Gyrus centralis posterior, **G. ce. a.** Gyrus centralis anterior, **pro.** Fissura prorea, **fr. med.** Fissura frontalis media, **L. orb.** Lobus orbitalis (Stirnlappen), **L. o.** Lobus olfactorius (Riechlappen), **fr. p.** Fissura frontalis posterior, **fr. a.** Fissura frontalis anterior.

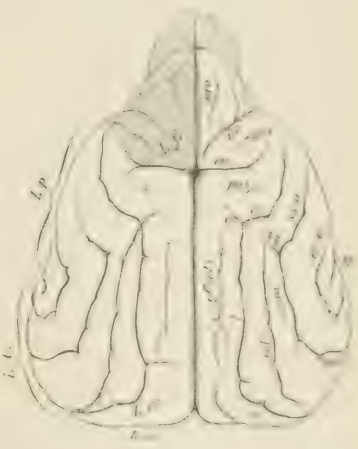

Fig. 176. Lineare Zeichnung des Gehirnes (von der dorsalen Seite gesehen) mit Bezeichnung der Furchen. **L. fr.** Lobus frontalis, **L. p.** Lobus parietalis, **L. t.** Lobus temporalis, **L. oc.** Lobus occipitalis, **sy.** Fissura Sylvii, **ec. a.** Fissura ectosylvia antica, **ss. m.** Fissura suprasylvia media, **ss. a.** Fissura suprasylvia anterior, **ss. p.** Fissura suprasylvia posterior, **a. m.** Fissura ansata minor, **ecl.** Fissura ectolateralis, **l.** Fissura lateralis, **a.** Fissura ansata, **co.** Fissura coronalis, **m.** Fissura medilateralis, **cf.** (**cl.**) Fissura confinis resp. entolateralis, **po. c.** Fissura postcruciata, **cr.** Fissura cruciata, **pr. c.** Fissura praecruciata, **pr.** Fissura praesylvia, **pro.** Fissura prorea.

II. Die mediale (Sichelfläche) und die Kleinhirnfläche.

1. Fissura splenialis (subparietalis, mediale Hauptfurche, Pansch) (Fig. 172 und 177 spl.). Ihr horizontaler Teil liegt zwischen dem dorsalen Hemisphärenrande und dem Balken (Fig. 177 cc.). Sie umzieht das Splenium corporis callosi (Fig. 177 Sp.) und reicht bis ungefähr zum nasalen Drittel des Balkens, woselbst sie sich dorso-oral umbiegt und in die Fissura cruciata (Fig. 177 cr.) übergeht. Die Fissura splenialis (Fig. 171 sp.) entspringt in der Regel aus der Fissura rhinalis posterior (Fig. 171 rh. p.) und steigt an der Kleinhirnfläche schräg dorso-caudal- und medialwärts (Fig. 172 spl.). Am Rande der Kleinhirnfläche, den sie tief einschneidet, biegt sie fast rechtwinkelig auf die Sichelfläche um und verläuft parallel mit dem Rande des Corp. callosum nasalwärts. Der aufsteigende Abschnitt der Fissura splenialis dürfte zum Teil der Fissura occipito-temporalis entsprechen. Am horizontalen Teile der Fissura splenialis findet man häufig vor ihrer Aufbiegung in die Fissura cruciata eine in der Richtung gegen den Anfang der Fissura coronalis aufsteigende und auf die Dorsalfläche umbiegende Furche; sie entspricht der Umbiegung der Fiss. callosomarginalis des Menschen und ist sowohl als Occipitalis, wie als Anfang der Centralis (resp. Coronalis) gedeutet worden. Wir wollen sie Fissura cruciata minor nennen (Fig. 177 crm.).

2. Dorsal vom horizontalen Teile der Fissura splenialis liegt häufig eine Parallelfurche, die Fissura suprasplenialis, die zuweilen an der Dorsalfläche beginnt und wohl auch in

3. die Fissura postsplenialis (Fig. 172 spl. p. und Fig. 177 sp. p.) übergeht. Diese liegt caudal vom aufsteigenden Teile der Fissura splenialis. Sie verläuft im rückwärts-konvexen Bogen ventro-nasal.

4. Die sehr unbeständige Fissura genualis (praesplenialis, subfrontalis) (Fig. 177 gen.) krümmt sich bogenförmig um das Genu corporis callosi (Fig. 177 G.) und entspricht zum Teil der Fissura calloso-marginalis des Menschen und bildet nasal die Grenzfurche des Gyrus fornicatus.

5. Die Fissura occipito-temporalis siehe Fig. 171 und 177 o. t.

An der Kleinhirnfläche kann man nach Vorstehendem: 1. den aufsteigenden Schenkel der Fissura splenialis (Fig. 172 spl.), 2. die Fissura postsplenialis (Fig. 172 spl.p.) und 3. die Fissura occipito-temporalis (Fig. 177 o.t.) unterscheiden. Ausserdem kommen unbenannte Eindrücke und kurze Nebenschenkel der genannten Furchen und zuweilen Ausläufer von anderen

Furchen, zum Beispiel der Fiss. medilateralis, der ectolateralis etc. vor. An der medialen Fläche liegt a) der horizontale Teil der Splenialis (Fig. 177 spl.), b) der aufsteigende Teil der Cruciata (Fig. 177 cr.), c) die Fissura genualis (Fig. 177 gen.) und eventuell rostralis (Fig. 177 r.), d) die Fissura hippocampi (?) (Fig. 177 h.), e) die Fissura suprasplenialis, eventuell auch eine Fiss. subsplenialis und unbenannte Eindrücke.

B. **Die Windungen. Gyri.** Die Windungen werden den anliegenden Furchen entsprechend benannt. Um die Fissura Sylvii laufen vier bogenförmige Windungszüge, an denen man, ebenso wie an den Furchen, zwei Schenkel und das Verbindungsstück zu unterscheiden hat.

Die erste Bogenwindung stellt den Gyrus sylviacus anterior (Fig. 173 sy. a.) et posterior (Fig. 173 sy. p.) dar, die zweite den Gyrus ectosylvius anticus (Fig. 173 ec. a.), medius (Fig. 173 ec. m.) und posticus (Fig. 173 ec. p.). An der dritten findet man nasal den Gyrus coronalis (suprasylvius anterior) (Fig. 173 co.). Der mittlere und caudale Teil dieser Windung ist durch die Fissura ectolateralis in zwei Windungen geteilt, von denen die lateral von der genannten Furche gelegene als Gyrus suprasylvius medius (Fig. 173 ss.) und posterior (Fig. 173 ss. p.) und die mediale als Gyrus ectolateralis (Fig. 173 ecl.) bezeichnet wird.

Die vierte Bogenwindung, Gyrus marginalis (Fig. 173 m), geht auf die mediale Fläche über und zwar bis zur Fissura splenialis. Sie ist häufig durch die Fissura confinis und medilateralis in zwei Längshälften getrennt. Im übrigen unterscheidet man an ihr eine ganze Reihe von Abschnitten: a) Gyrus centralis anterior (Fig. 173 ce. a.) und posterior (Fig. 173 ce. p.), die nasal und caudal von der Fissura cruciata gelegenen, von der Fissura coronalis und eventuell ansata umgrenzten Abschnitte, von denen der letztere auch als Gyrus postfrontalis, posterocruciatus bezeichnet wird; b) Gyrus entolateralis (Fig. 173 ent.), liegt zwischen der Fiss. lateralis und confinis; c) Gyrus suprasplenialis (Fig. 173 sspl.), median von der Fissura confinis gelegen, bildet den Hemisphärenrand; d) Gyrus postsplenialis (Fig. 177 G. p. spl.), liegt aboral von der Fissura medilateralis; e) Gyrus praesplenialis (Fig. 177 G. pr. spl.), liegt an der medialen Fläche zwischen der Fissura cruciata und cruciata minor; f) Gyrus splenialis (Fig. 177 G. spl.), liegt an der Medianfläche, zwischen der Fissura suprasplenialis und der Fissura splenialis, also ventral vom Gyrus suprasplenialis.

Beim Fehlen der Fissura suprasplenialis fallen Gyrus suprasplenialis und splenialis zusammen. Fehlt auch die Fissura continis, dann fallen diese beiden noch mit dem Gyrus ectolateralis zusammen. Alle drei bilden an den betreffenden Stellen den Gyrus marginalis.

Nasal resp. ventral von den parietalen und caudal resp. ventral von den temporalen Enden der Bogenfurchen findet man je eine schräg ventralwärts gebogene Windung, in welcher die vier Bogenwindungen zusammenstossen; die parietale Windung stellt den Gyrus compositus anterior (Fig. 173 cm. a.) und die temporale den Gyrus comp. posterior (Fig. 173 cm. p.) dar.

Der Gyrus compositus anterior geht dorsal in den nasal von der Fissura cruciata gelegenen, mit einem Eindruck oder einer Furche versehenen Gyrus centralis anterior über.

Fig. 177. Lineare Zeichnung der medialen Fläche des Gehirnes mit Bezeichnung der Furchen und Windungen. **cr.** Fissura cruciata, **G. pr. spl.** Gyrus praesplenialis, **G. spl.** Gyrus splenialis, **G. sspl.** Gyrus suprasplenialis, **G. f.** Gyrus fornicatus, **G. h.** Gyrus hippocampi, **G. g.** Gyrus genualis, **G. p. spl.** Gyrus postsplenialis, **G. c.** Gyrus cinguli, **G. u.** Gyrus uncinatus, **G. u. p.** Gyrus uncinatus posterior, **Pro.** Gyrus prorea, **S. pro.** Gyrus subprorea, **gen.** Fissura genualis, **spl.** Fissura splenialis, **sp. p.** Fissura postsplenialis, **h.** Fissura hippocampi, **s. c.** Fissura supracallosalis, **r.** Fissura rostralis, **crm.** Fissura cruciata minor, **G.** Genu corporis callosi, **Sp.** Splenium corporis callosi, **cc.** Corpus callosum, **Cer.** Kleinhirnfläche, **o. t.** Fissura occipito-temporalis.

Nasal von den Bogenwindungen, resp. von der Fiss. cruciata liegt noch a) der Gyrus supraorbitalis (s. Prorea s. Prora) (Fig. 173 Pr.), die dorsale, sagittal gerichtete, auf die mediale Fläche übergreifende Fortsetzung des Gyrus centralis anterior, b) der Gyrus orbitalis, welcher lateral und caudo-ventral von der Fissura prorea liegt und unter Umständen in kleine Frontalgyri zerfällt, und c) die Subprorea (Fig. 174 S. pr.), die sich ventral von der Fissura olfactoria befindet und auf die mediale Seite übergreift.

Die mediale Gehirnfläche wird, abgesehen von den medialen Teilen des Gyrus supraorbitalis, suprasplenialis, splenialis,

postsplenialis und subprorea, wesentlich vom Gyrus fornicatus s. supracallosalis (Fig. 177 G. f.) eingenommen, der durch die Fissura splenialis und genualis begrenzt wird. Als Unterabteilungen unterscheidet man an ihm: a) den Gyrus cinguli (Fig. 177 G. c.), d. i. der orale und dorsale Teil des Gyr. fornic., b) den Gyrus genualis (Fig. 177 G. g.), den oro-ventralwärts umbiegenden Abschnitt, c) den Gyrus hippocampi (Fig. 177 G. h.), den um das Splenium ventral umbiegenden Teil; er liegt schon ventral von dem Balken, d) den Gyrus uncinatus (Fig. 177 G. u.), denjenigen Teil des Gyr. hippoc., der in den Lobus piriformis übergeht. — An der basalen Krümmung des Splenium wird der Gyr

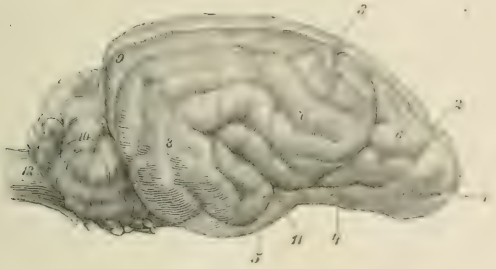

Fig. 178. Schattierte Zeichnung der dorso-lateralen Fläche des Gehirnes mit Bezeichnung der einzelnen Lappen. 1 Bulbus olfactorius, 2 Grenze zwischen Riechkolben und Stirnhirn, 3 Grenze zwischen Stirn- und Scheitelhirn (Fissura cruciata), 4 Tractus olfactorius, 5 Lobus piriformis, 6 Lobus frontalis, 7 Lobus parietalis, 8 Lobus temporalis, 9 Lobus occipitalis, 10 Cerebellum, 11 Grenze zwischen Scheitel- und Schläfenhirn (Fissura Sylvii), 12 Medulla oblongata.

fornic. sehr dünn, deshalb ist diese Stelle auch als Isthmus bezeichnet worden.

C. **Die Gehirnlappen.** Am Hundegehirne lassen sich die am Gehirne des Menschen unterschiedenen sogenannten Gehirnlappen ziemlich leicht erkennen. Dieselben liegen allerdings nicht genau an denjenigen Knochen des Schädels, nach denen sie beim Menschen benannt worden sind.

1. Der Stirnlappen, das Stirnhirn (Fig. 178, 6). Dieser stellt den nasalen, dünneren Abschnitt der Hemisphären dar und ist a) vom Sichellappen lateral durch die Fiss. rhinalis und medial durch die Fiss. genualis (subfrontalis, calloso-marginalis), b) vom Scheitellappen durch die Fiss. praesylvia und durch die Fiss.

cruciata (oder nach anderen Anschauungen durch die Fiss. praesylvia, ansata und coronalis) geschieden. Der Stirnlappen ist seitlich komprimiert; er besitzt eine schmale dorsale, eine breite laterale und eine schmale mediale Fläche. Die ventrale Fläche ist ebenso, wie das nasale Ende, vom Lobus olfactorius überlagert.

Furchen. Die Hauptfurchen des Stirnlappens sind der dorsale Teil der Fissura praesylvia (Hauptstirnfurche) und die Fissura olfactoria (vordere Stirnfurche). Diese scheiden das Stirnhirn in drei Abschnitte: 1. einen nasal von der Fiss. olfact., 2. einen zwischen dieser und der Fiss. praesylvia und 3. einen zwischen dieser und der Fiss. cruciata gelegenen Abschnitt.

Ausser diesen zwei Hauptfurchen kommen noch unbeständige Furchenbildungen, die sich wesentlich am mittleren Teile befinden, vor. An manchen Gehirnen findet man zwei bis drei Sagittalfurchen, Sulc. front. sup. (s. Fiss. prorea), med. et inf.; an anderen findet man eine Vertikalfurche (mittlere Stirnfurche), die dorsal und ventral in einen kurzen, horizontalen Schenkel (Fiss. front. sup. et inf.) ausläuft. Die Stirnfurchen liegen sämtlich an der Seitenfläche des Stirnlappens, werden daher auch als Orbitalfurchen bezeichnet.

Windungen. 1. An der dorsalen Fläche des Stirnhirnes, nasal von der Fissura cruciata, caudal vom dorsalen Teile der Fissura praesylvia resp. zwischen ihr und Fissura cruciata und coronalis findet man den etwas vorspringenden Gyrus centralis anterior, der seitlich in den zum Scheitelhirn gehörigen Gyrus sigmoideus (Compositus anterior) übergeht. Der Gyrus centralis anterior setzt sich nasal fort in 2. den sagittal gerichteten Gyrus frontalis superior (s. Prorea), der auf die mediale Fläche übergreift und bis an die Fiss. subfrontalis (genualis) reicht, die ihn vom Gyr. fornicat. scheidet. 3. An der Seiten- (Orbital-) Fläche sind die Windungen nach der angegebenen wechselnden Furchenbildung sehr verschieden. Man findet an manchen Gehirnen sagittale, also parallel mit dem Gyrus frontalis superior gerichtete, an anderen vertikale (eine vordere, mittlere und hintere) Windungen, die dorsal an den Gyr. front. sup. und ventral an einen Gyr. front. inf. stossen. 4. Nasal von der Fiss. olfact. liegt eine von dem Bulbus olfact. überlagerte Windung (Subprorea), die bis zur Fiss. genualis der medialen Fläche reicht und dort zuweilen die Fiss. rostralis besitzt.

2. Der Scheitellappen (Fig. 178 $_7$) ist der grösste Gehirnteil. Er ist a) vom Stirnhirn (Fig. 178 $_6$) durch die Fiss. cruciata und die ventrale Hälfte der Fiss. praesylvia, b) vom Schläfenhirn (Fig. 178 $_8$) durch die Fiss. Sylvii und deren durch die erste und zweite und den lateralen Abschnitt der dritten Bogenwindung gedachte Verlängerung, c) vom Lobus falciformis medial durch die Fiss. splenialis (subparietalis) und lateral durch die Fiss. rhinalis geschieden. Caudo-dorsal geht er ohne Grenze in den Occipitallappen (Fig. 178 $_9$) über. Er besitzt eine dorsale, laterale und mediale Fläche und umfasst die parietalen Schenkel und zum Teil die Verbindungsstücke der vier Bogenwindungen.

Furchen. Auf der dorso-lateralen Fläche sind drei Furchen, die parietalen Schenkel und zum Teil die Mittelstücke der drei Bogenfurchen, vorhanden: 1. die erste Scheitelfurche, Fissura ansata, coronalis und Fissura

lateralis; 2. die mittlere oder zweite Scheitelfurche, Fissura suprasylvia anterior et media; 3. die dritte Scheitelfurche, Fissura ectosylvia anterior. Dazu kommen noch kleine, unbeständige Furchen (ansata minor, confinis, supraplenialis etc.).

Windungen. Das Scheitelhirn besitzt folgende Gyri: 1. Gyrus centralis posterior (postcruciatus, postfrontalis); er besitzt eine Furche (Fiss. postcruciata) oder einen Eindruck. 2. Gyrus compositus anterior (inkl. sigmoideus). 3. Gyrus parietalis superior s. primus s. marginalis. Er greift auf die mediale Fläche über bis zur Fiss. splenialis, liegt medial von der Fiss. lateralis und bildet den dorsalen Rand des Scheitelhirnes. 4. Gyrus parietalis secundus s. coronalis s. suprasylvius anterior et medius, liegt lateral und caudal von der Fiss. coronalis und lateral von dem Anfangsteile der Fiss. ectolateralis. 5. Gyrus parietalis tertius s. ectosylvius, zwischen der Fiss. ectosylv. antica et suprasylv. ant. et media. 6. Gyrus parietalis quartus s. sylviacus, zwischen der Fiss. Sylvii und der Fiss. ectosylv. antica. 7. Gyrus ectolateralis. Nur der vordere Teil desselben gehört zum Scheitelhirn.

3. Der Schläfenlappen (Fig. 178 $_5$). Er wird a) vom Sichellappen lateral durch die Fiss. rhinal. post., b) vom Scheitellappen (Fig. 178 $_7$) nasal und dorsal durch die Fiss. Sylvii und ihre gedachte Verlängerung, c) vom Hinterhauptslappen (Fig. 178 $_6$) dorso-caudal durch den aboralen, gekrümmten Teil der Fiss. ectolateralis getrennt. An der medialen resp. Kleinhirnseite wird er durch die Fiss. occipito-temporalis und den aufsteigenden Teil der Fiss. splenialis (oder durch die Postsplenialis?) begrenzt.

Furchen. Lateral findet man zwei C-förmig gebogene Furchen, die temporalen Schenkel und zum Teil das Mittelstück der ersten zwei Bogenfurchen (Fiss. ecto- et suprasylvia posterior) und vier Gyri: 1. Gyrus temporalis superior s. anterior s. primus s. sylviacus posterior, liegt zwischen Fiss. Sylvii und ectosylvia postica. 2. Gyrus temporalis secundus s. ectosylvius post., zwischen Fiss. ecto- et suprasylvia posterior. 3. Gyrus temporalis tertius s. suprasylvius post., zwischen Fiss. suprasylv. post. et ectolateralis. 4. Gyrus temporalis inferior s. quartus s. compositus posterior: an den ventralen Enden der Bogenfurchen, zwischen diesen und der Fiss. occipito-temporalis und der Fiss. postrhinalis, er greift also auf die mediale resp. Kleinhirnfläche über und bildet den Hinter- und Unterrand des Schläfenlappens.

Ob noch weitere Teile der Kleinhirnfläche zum Schläfenlappen zu rechnen sind, ist zweifelhaft.

4. Der Occipitallappen (Fig. 178 $_6$) umfasst den dorsalen, caudalen und medialen Teil der vierten Bogenwindung (Gyr. splenialis post. und caudales Stück des Gyr. marginalis) und den caudalen Teil des Gyr. ectolateralis. Nasalwärts geht er in den Scheitellappen (Fig. 178 $_7$) ohne Grenze über; seitlich wird er durch die Fiss. ectolateralis, caudo-ventral durch die Fiss. occipito-temporalis, medial durch die Fiss. splenialis (resp. postsplenialis?) begrenzt. Er besitzt eine dorsale, eine mediale und eine Kleinhirnfläche.

Furchen. Fissura medilateralis, Fiss. lateralis (aborales Ende), Fiss. postsplenialis.

Windungen. 1. Gyrus occipitalis superior. Er bildet die caudo-dorsale Gehirngrenze und liegt zum Teil dorsal, zum Teil medial und zum Teil auf dem Kleinhirne und zwar dorso-caudal und medial von der Fiss. medilateralis und dem caudalen Ende der Fiss. lateralis. Er umfasst wesentlich den Gyrus splenialis posterior. 2. Gyrus occipitalis inferior s. occipit. lateralis, stellt den aboralen Teil des Gyrus ectolateralis dar. 3. Ob auch der caudale, das heisst der zwischen Fiss. splenialis und post-splenialis gelegene Teil des Gyrus splenialis zum Occipitalgehirne zu rechnen ist, bleibt zweifelhaft.

5. Der Riech- und Sichellappen, Lobus falciformis. Dieser wesentlich mediale und basale Gehirnteil wird durch die Fiss. genualis vom Stirn-, durch die Fiss. splenialis et rhinalis vom Scheitel- und Occipitallappen, durch die Fiss. rhinalis posterior vom Schläfenlappen, durch die Fiss. hippocampi vom Ammonshorn und durch den Sulcus callosalis vom Balken geschieden. Derjenige Teil, welcher den Proc. piriformis und den Tractus olfactorius mit allen seinen Teilen umfasst, wird der Riechlappen (Lobus olfactorius) genannt. Der übrige Teil stellt den Gyrus fornicatus (s. supracallosalis) mit seinen Teilen und Anhängseln, Gyrus cinguli, Gyrus genualis und hippocampi, dar (s. vorn). Der Gyrus dentatus ist wenig markiert. Zum Sichellappen rechnet man gewöhnlich noch die Lamina septi pellucidi und das Gewölbe.

D. **Die sonstigen Oberflächenbildungen.** 1. **Bulbus olfactorius** (Fig. 178$_1$ und 170 a). Er ist beim Hunde verhältnismässig gross und stark seitlich zusammengedrückt; er bedeckt die laterale und nasale Fläche des nasalen Endes des hier sehr schmalen Stirnhirnes (Fig. 178$_6$) und überragt dasselbe. Er liegt in der tiefen Fossa ethmoidalis an der Lamina cribrosa und giebt die Nervi olfactorii ab. Er ist hohl und umschliesst den Ventriculus bulbi.

2. **Tractus s. Gyrus olfactorius** (Fig. 178$_4$ und Fig. 170 a′, a″). Derselbe ist ebenfalls hohl und geht aus dem Bulbus olfactorius, welchen er mit dem Gyrus cinguli, der Lamina perforata anterior (Fig. 170$_2$) und dem Lobus piriformis (Fig. 170$_5$) verbindet, caudal hervor. Sein Innenraum steht mit dem Vorderhorn der Seitenkammern und mit dem Ventriculus bulbi in Verbindung. Der Tractus spaltet sich in zwei caudalwärts divergierende Schenkel; der laterale Schenkel (Fig. 170 a′), welcher von der Fissura rhinalis begrenzt wird, verläuft gegen den lateralen Winkel des Lob. mamillaris (Fig. 170$_5$) und gegen den Anfang der Fossa Sylvii (und stösst an das Stirnhirn und den Gyrus sylviacus und

compositus anterior). Der mediale kürzere Schenkel (Fig. 170 a'') liegt an der medianen Gehirnspalte und geht medial von dem Genu callosale in den Gyrus cinguli über.

Die Schenkel des Tractus bestehen aus weissen Markfasern und erscheinen deshalb gestreift. Die an ihnen bemerkbaren Streifen, Striae olfactoriae, sind der Ausdruck von Associationsfasern zwischen Bulbus olf., Lob. pirif., Lam. perf. ant. und der ersten Bogenwindung. In den Tractus strahlen auch Fasern des Stirnhirnes ein. Beide Bulbi sollen durch Faserzüge mit der vorderen Gehirnkommissur (und damit untereinander?) verbunden sein; diese soll auch Fasern zu jedem Bulbus hinsenden.

3. **Lamina perforata anterior** s. lateralis (Trigonum olfactorium, Riechfeld) (Fig. 170 $_2$) ist die flach gewölbte, dreieckige, graue Gehirnmasse zwischen den divergierenden Tractusschenkeln. Sie ist caudal und medial vom Tractus opticus (Fig. 170 b) und caudal vom Lob. piriformis (Fig. 170 $_3$) begrenzt und liegt am Kopfe des Corpus striatum. Sie besitzt zahlreiche Löcher für ein- und austretende Gefässe. An der Grenze zwischen Riechfeld und Lobus piriformis findet sich eine flache, grubenartige Rinne, die Fossa Sylvii. In die Lam. perf. ant. gehen Fasern aus dem Gyrus olfactorius und aus dem Stabkranzsysteme.

4. **Lobus piriformis** s. mamillaris (s. Uncus s. Gyrus [Lobus] hippocampi) (Fig. 170 $_5$). Es ist eine dreieckige Vorwölbung, die oral und lateral an das Riechfeld stösst, lateral durch die Fiss. rhinalis posterior (s. Fig. 171) vom Schläfenlappen (Fig. 170 $_4$) abgegrenzt wird und dorso-caudal in den Gyrus hippocampi übergeht und die Grosshirnschenkel seitlich grösstenteils bedeckt. Am oralen Rande des Lobus piriformis findet sich ein Querfaserzug, der besonders deutlich an der lateralen Wurzel des Tract. olfact. ist (Fig. 170 $_1$).

E. **Innere Teile und Kommissuren des Grosshirnes.** Der **Balken** (Corpus callosum, Trabs cerebri, Commissura magna s. maxima cerebri) (Fig. 179 $_{12}$) stellt eine bandartige, horizontale, weisse Platte in der Tiefe der Medianspalte dar. Sie besteht aus einem Systeme von Querfasern und verbindet beide Corpora medullaria der Hemisphären mit einander. Man unterscheidet am Balken den Stamm oder Körper (Fig. 179 a), die Balkenstrahlung, das Balkenknie (Fig. 179 $_{13}$) und die Balkenwulst (Fig. 179 $_{16}$).

1. Der Stamm (Truncus corp. call.) liegt nur median frei in der Fiss. longit. cerebri, während er rechts und links vom Gyrus fornicatus bedeckt ist. Er wird durch den Sulcus cor-

poris callosi, der aboral in die Fiss. hippocampi übergeht, von den Hemisphären getrennt.

An seiner freien Oberfläche bemerkt man zwei Striae mediales longitudinales, die in die Pedunculi septi pell. (oder in die Lamina perf. ant.) übergehen; an der von den Hemisphären bedeckten Oberfläche sind ebenfalls zwei Furchen, die Striae longit. laterales (s. obtectae) bemerkbar; sie entstehen durch die Verbindung des medialsten Bündels der weissen Substanz des Gyrus cinguli mit dem Balken. Auch Striae transversales sind vorhanden: diese sind zum Teil auch von der Hemisphäre bedeckt. Striae obtectae. Eine Raphe ist kaum wahrnehmbar. Die ventrale Fläche ist nasal mit dem Sept. pelluc., aboral mit dem Fornix verbunden; an beiden Seiten ist sie frei und bildet zum Teil die Decke der Seitenventrikel.

2. Die Balkenstrahlung, Radiatio corporis callosi. Sie entsteht dadurch, dass die quergerichteten Marklamellen (Striae), aus denen der Balken besteht, seitlich in die Hemisphären ausstrahlen. Sie zerfällt in a) die Mittelstrahlung, die zwischen den Scheitellappen des Grosshirnes liegt und in die Decke der Seitenkammern übergeht, b) die Strahlung des Spleniums und c) die des Genu.

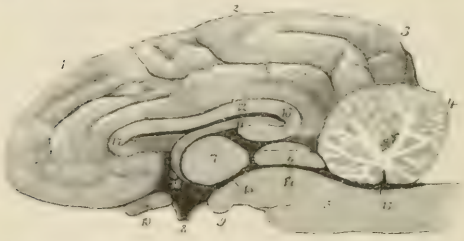

Fig. 179. Schattierte Zeichnung der medialen Fläche des Gehirnes. 1 Lobus frontalis, 2 Lobus parietalis, 3 Lobus occipitalis, 4 Cerebellum, 5 Med. oblongata, 6 Corpora quadrigemina, 7 Thalami optici, 8 Infundibulum, 9 Corpus mamillare, 10 Durchschnittener N. opticus, 11 Gewölbe, 12 Hirnbalken, 13 Vierte Hirnkammer, 14 Sylvius'sche Wasserleitung, 15 Dritte Hirnkammer, 16 Splenium corporis callosi, 17 Genu corporis callosi, 18. Commissura anterior.

3. Das Genu corporis callosi (Fig. 179 $_{17}$). Am nasalen Ende biegt sich der Balken knieförmig um und geht in einen caudalen Fortsatz, das Rostrum, aus.

Das Rostrum ist gegen die vordere Kommissur gewendet und sendet über das Chiasma hinweg ein dünnes Markblatt (Lamina genu) zur Lamina terminalis, während es seitlich in die Capsula externa übergeht. Das Rostrum bildet den Boden des Ventric. septi pelluc. und geht an der ventralen Fläche auch in die Subst. perf. lat. über. — Das Genu corp. call. läuft in die Strahlung des Knies (die vordere oder kleine Zange, Forceps anterior s. minor) aus. Diese verbindet die Stirnlappen mit einander.

4. Das Splenium corporis callosi (Fig. 179 $_{16}$) ist das verdickte, stumpf abgerundete, ein wenig ventral gebogene, caudale Balkenende. Es liegt auf den Corp. quadrig. (Fig. 179 $_{6}$) und dem Tuberc. post. der Thalami opt. (Fig. 179 $_{7}$) und verwächst

mit dem aboralen Ende des Fornix. Caudal steht es frei gegen den Vermis cerebelli und begrenzt auch die Fiss. cerebri transversa. Es sendet seitlich die Strahlung des Wulstes in die Schläfen- und Occipitallappen ab und verbindet diese mit einander (grosse oder hintere Zange, Forceps posterior s. major). Ausserdem geht vom Splenium das Psalterium (Lyra) und vielleicht der Alveus cornu Ammonis ab.

Fornix cerebri (Gewölbe) (Fig. 179 $_{11}$). Dieser aus Längsfasern bestehende Markbalken zerfällt in den Körper und die Schenkel. Der Körper, Corpus fornicis, eine dreieckige Markplatte, liegt mit seiner dorsalen Fläche am Septum pellucidum und am Corp. callos., mit der ventralen dagegen seitlich auf den Thalami optici (Fig. 179 $_7$) und bedeckt zum Teil den dritten Ventrikel. Caudal geht diese Platte in zwei seitlich abbiegende Schenkel (Crura posteriora) aus, die unmittelbar in die Fimbria des Ammonshornes und den Alveus desselben übergehen. Zwischen beiden Schenkeln liegt eine Markplatte, das Psalterium, das mit dem Corpus callosum und dessen Splenium verschmilzt und auch Commissura cornuum Ammonis genannt wird. Sie besteht aus Querfasern und kann dem Balken zugerechnet werden (s. oben). Die vorderen Schenkel (Crura anteriora s. Columnae fornicis s. Fornix descendens) entspringen oral und seitlich aus dem Körper, gehen etwas oral und steigen dann nasal von den Sehhügeln herab, sodass zwischen ihnen und diesen ein Spalt, das Foramen Monroi bleibt; sie gehen bis zur Gehirnbasis herab (Radices ascendentes f.) und treten dort in die Corp. candicantia ein, resp. bilden diese, weshalb dieselben auch Bulbi fornicis genannt werden; hier befindet sich ein grauer Kern (Nucleus bulbi forn.).

Von den Columnae forn. gehen a) Faserbündel (Radices descendentes fornices) dorsal zu den Tubercula anteriora der Thalami optici, b) stärkere Bündel zur Haube. Bei dem Umbiegen der Columnae forn. ventralwärts verbinden sie sich mit der Stria cornea und der medialen Fläche der Thalami optici.

Die Fasern des Gewölbes entspringen fast alle im Ammonshorne, von dem aus sie in die Fimbria treten u. s. w. Man findet im Gewölbe 1. Fasern, welche die beiden Ammonshörner mit einander verbinden (Kommissurenfasern), 2. solche, welche das Ammonshorn und solche, die den Gyrus fornicatus mit dem Septum vereinigen (Associationsfasern), 3. solche, welche das Ammonshorn mit den Sehhügeln und solche, die es mit der Haube verbinden (Projektionsfasern).

Commissura anterior (Fig. 179 $_{13}$). Sie verbindet nasal vom

Monroi'schen Loche die beiden Hemisphären und endet beiderseits in der Marksubstanz.

Man will zwei Hörner an ihr unterscheiden, die Vorderhörner (Pars olfactoria), welche die Riechkolben und die Riechwindungen, und die Hinterhörner (Pars temporalis), welche beide Riechfelder und Mandelkerne verbinden. Ihr mittlerer Teil liegt oral von dem Ventr. tertius resp. oral von den Columnae fornicis. Im ganzen liegt sie oral von den Thalami opt. und dorsal von der Subst. perf. lat., ventral und aboral von dem Corp. striat. und dem Nucl. lentif., während sie lateral mit der Insel und den Schläfenlappen in Verbindung steht.

Septum pellucidum. Diese zarte, doppelblätterige, senkrechte Scheidewand der Seitenventrikel spannt sich median zwischen den Columnae und einem Teile des Corpus fornicis einerseits und der ventralen Fläche des Balkenkörpers und Balkenknies andererseits aus. Ihr dorsaler Rand berührt das Corpus callosum, der orale das Rostrum und die Lamina genu corp. call., der ventrale die dorsale Fläche des Fornix, die caudale Ecke die Vereinigung von Balken und Gewölbe, der orale Winkel die Caudalseite des Genu corporis callosi; der freie Teil des ventralen Randes stellt den zweiblätterigen Stiel des Sept. pellucid. (Pedunculi septi pelluc.) dar.

Der Ventriculus septi pell. ist oft klein oder durch Verschmelzung beider Septumblätter ganz verschwunden. Diese Septumblätter bestehen aus grauer Substanz und Fasern; letztere strahlen als Pedunculi septi pell. ins Stirnhirn aus. Oral findet man an der Ventrikelfläche einen Nucleus septi pell., welcher als ein abgelöstes Stück vom Corp. striatum erscheint.

Cornu Ammonis (Pes hippocampi major, Hippocampus). Das Ammonshorn ist ein sichelförmig gebogener, median konkaver, lateral konvexer, seitlich an den Sehhügeln gelegener Wulst, welcher sich mit dem Cornu descendens der Seitenventrikel ventralwärts krümmt und bis in die Spitze des Lobus piriformis reicht. Er beginnt am Eingange des Cornu descendens, am Splenium corporis callosi und reicht nicht vollständig bis zum Ende des Cornu descendens. Das ventrale, in den Lobus piriformis reichende Ende ist verdickt (Klaue) und besitzt Kerben und Erhöhungen (Digitationes c. Ammon.). Die dorsale, gewölbte Fläche des Ammonshornes liegt frei im Cornu descendens, die ventrale Fläche dagegen auf den Sehhügeln. Oral und medial ist es durch einen in das Gewölbe übergehenden Markstreifen, die Fimbria, und durch eine besondere Furche von den Streifenhügeln getrennt.

Das Ammonshorn besteht aus dem oberflächlichen (den Seitenventrikeln zugekehrten) Gyrus hippocampi und der medialen, von ihm und von der Fimbria bedeckten, auf den Sehhügeln liegenden, grauen, gekerbten Leiste, der Fascia dentata Tarini. Die letztere nimmt einen, dem medianen und ventralen Bündel des Cingulum anliegenden Streifen (Fasciola cinerea) auf.

Das Ammonshorn ist von weisser Substanz (der Markleiste des Gyrus hippocampi), dem Alveus (Muldenblatt), bedeckt, der sich in die den medio-oralen Umfang des Ammonshornes begrenzende Fimbria, in das Psalterium und das Splenium fortsetzt. Im Innern liegt ein dorsaler und ein ventraler Kern; beide sind durch ein eingerolltes Markblatt (Lam. medull. circumvoluta) getrennt. Der dorsale Kern (oberes Zackenlager) ist mit der Fascia dentata verbunden, der ventrale, breitere (unteres Zackenlager) stellt die dorsale Masse des Gyrus hippoc. dar. — Die Klaue ist sechsschichtig.

Neben dem Eingange in das Cornu descendens liegt oft noch eine kleine Wulst, die Eminentia collateralis. In der Fimbria finden sich Kommissurenfasern zum entgegengesetzten Ammonshorn, Projektionsfasern zu den oberen Schenkeln des Gewölbes und Associationsfasern vom Ammonshorn zum Septum pellucidum. Zwischen Fimbria und Sehhügeln ist ein Spalt für den Eintritt der Pia (Fissura chorioidea).

Die **Seitenventrikel** (Ventriculi laterales). Im Innern jeder Hemisphäre befindet sich ein Hohlraum, der Ventriculus lateralis, an welchem man den mittleren zwischen Balken, Grosshirnganglien und Corpus medullare eingeschlossenen Teil, die Cella lateralis s. media, und zwei blind endende Fortsetzungen, die Cornua, unterscheidet. 1. Die Cella lateralis. Ihre mediale Seitenwand wird von dem Septum pellucidum und dem Fornix, welche Teile sie von der Cella der anderen Seite trennen, ihre Decke von dem Seitenrande des Balkens, der Balkenstrahlung und deren Uebergang in das Corpus medullare, ihre laterale Seitenwand von dem Corpus medullare (namentlich dem Uebergange der Marksubstanz des C. striat. in die Corona radiata und Radiatio corp. call.), ihr Boden von dem mittleren Teile des Corp. striat. und von der Stria cornea, dem Thalam. optic. resp. einem Teile des Cornu Ammonis und der Fimbria gebildet. Caudal wird die Cella zum Teil durch das Corpus medullare geschlossen, zum Teil geht sie in die Fissura transversa und in das Cornu descendens über. Oral setzt sich die Cella in das Cornu anterius fort. Ausserdem stehen oral und ventral (ventro-oral von der Scheidewand und dem Fornix) beide Seitenventrikel unter einander und mit dem dritten Ventrikel durch einen medial gelegenen Hohlraum, das Monroi'sche Loch, in Verbindung; auch steigen an der oralen Begrenzung die Columnae fornicis aus der Hemisphärenbasis dorso-caudal auf. Am Monroi'schen Loche liegt ferner das Infundibulum (Fig. 179 *), eine röhrenförmige Ausstülpung der dritten Kammer, die zur Hypophyse führt. Auch mündet hier der Adidus ad infundibulum.

2. Das Cornu anterius. Dasselbe dringt, den Streifenhügel und besonders dessen Kopf umfassend, in den Stirnlappen ein und setzt sich in den Tractus, resp. sogar in den Bulbus olfactorius

fort. Sein Dach wird vom oralen Ende des Balkens, seine mediale Wand zum Teil vom Septum pellucidum, seine laterale Wand vom Genu corp. callosi, vom Caput corp. striati, sein Boden von der Cauda des Corpus striatum gebildet.

Das Cornu inferius s. descendens. Vom aboralen und lateralen Ende der Cella läuft das Cornu descendens im lateral konvexen Bogen ventral als länglicher Kanal in den Schläfenlappen und in den Uncus. Das Horn wird wesentlich von der weissen Substanz der Hemisphären und vom Ammonshorne begrenzt.

Sein Dach wird von der Balkenstrahlung, dem Ende der Lamina semicirc., der Cauda corp. striati und dem Fascic. arcuatus, seine laterale Wand vom Fascic. arcuat., sein Boden vom Gyrus hippoc., Fascic. arcuatus, seine mediane Wand vom Tract. optic., Pedunc. cerebri und Uncus gebildet; sein orales Ende grenzt zum Teil an den Nucl. amygdalae. An seinem Boden liegt das Cornu Ammonis.

Ein Cornu posterius kommt beim Hunde nicht vor.

Die **Hemisphären** bestehen aussen aus grauer, im Inneren aus weisser Substanz. Die letztere bildet eine halbovale Masse im Centrum der Hemisphäre, welche Corpus medullare (s. Centrum semiovale Vieussenii) genannt wird. Sie umgiebt die Grosshirnganglien und das nasale Ende der Grosshirnschenkel und setzt sich zusammen aus den Radiationen der Pedunc. cerebri und des Balkens und aus accessorischen Markbündeln.

Die Bündel, welche aus den Grosshirnschenkeln (dem Pes derselben, resp. den verstärkten Pyramidensträngen) kommen (Radiatio caudicis, Stammstrahlung), steigen teils durch die Grosshirnganglien, teils zwischen ihnen als Capsula interna und externa, teils aboral und lateral von den Sehhügeln auf, um sich dann in Form von Bündeln (Stäben, Lamellen) fächerartig nach allen Seiten, oral, dorsal, ventral, aboral und lateral, auszubreiten. Die Anfangsstelle dieser Ausbreitung bildet einen Kranz. Die dorso-laterale Grenze an den Grosshirnganglien heisst der Stabkranz (Corona radiata), der Anfang der Strahlung heisst der Fuss des Stabkranzes. Es ist hauptsächlich die Mitte des Corpus medullare.

Die Radiatio thalami optici stellt Ausstrahlungen von den Sehhügeln dar, die in das Corp. medull. eintreten.

Die Radiatio corporis callosi inkl. forceps minor und major bildet ein Kommissurensystem. Die Querfasern desselben schieben sich zwischen die Bündel und Lamellen der Stabkranzfasern ein.

Der längsfaserige Fornix reicht bis in die Fimbria. Die Commissura anterior strahlt bis in den Schläfenlappen einer- und bis in den Lobus olfact. andererseits aus.

Als accessorische Markbündel treten auf: 1. die Zwinge, Cingulum; sie liegt über dem Seitenrande des Corpus callosum, medial am Corpus medullare, beginnt ventral vom Genu corp. call., geht im Gyrus fornicatus zum Gyrus hippocampi (?), oral in den Stirn-, aboral in den Hinterhaupts- und Schläfenlappen. Ihr ventrales Bündel ist die Stria longitudin. lat. corp. call., dieser liegt ein grauer Streifen, die Fasciola cinerea, an, welche in den Gyrus dentatus übergeht.

2. Fasciculus arcuatus. Er liegt an der lateralen Seite des Corp. medull., geht vom Stirnlappen in den Occipitallappen und von hier im Bogen in den Schläfenlappen über; der mittlere Teil liegt in der Insel.

3. Fasciculus uncinatus. Er liegt lateral neben der Substantia perforata lat., zum Teil in der Insel und ist stark gekrümmt, geht oral über die Fossa Sylvii weg in den Stirnlappen, aboral unter der Fossa Sylvii herab in den Schläfenlappen.

4. Fascic. longitudinalis. Er liegt ventral von dem Fasc. arcuatus, von der Capsula interna und externa und dorsal von dem Fasc. uncinatus und geht durch den ventralen Teil des Schläfen-, Hinterhaupts- (?) und Stirnhirnes.

F. Situs encephali (Fig. 180).

Das Gehirn liegt in der Schädelhöhle, die S. 65 bis 68 näher beschrieben worden ist und deren Inneres aus der Fig. 14 genau

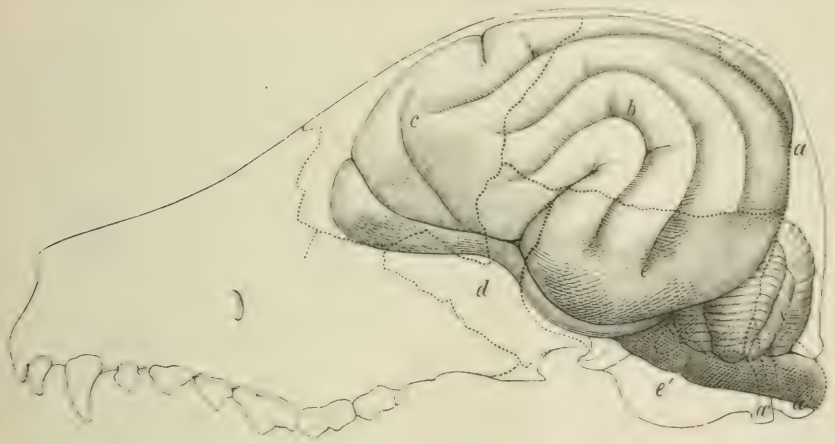

Fig. 180. Gehirn in seiner Lage. Die Knochen, welche die Schädelhöhle bilden, sind entfernt, ihre ursprünglichen Grenzen aber durch punktierte Linien angegeben worden. Es wurde dazu der gefrorene Kopf eines drei Monate alten Hundes verwendet. Vergl. damit Fig. 21 und 178. a Occiput, a' Proc. condyloideus und a'' Proc. styloideus oss. occipitis, b Os parietale, c Os frontale, d Os sphenoideum, e Os temporum (Squama), e' Bulla ossea oss. temporum.

zu ersehen ist. Nähere Auskunft über die Lage der einzelnen Hirnlappen ergiebt die Abbildung Fig. 180. Aus derselben ist ersichtlich, dass das Stirnhirn und der Anfangsteil des Scheitelhirnes dem Stirnbeine (c) anliegen. Das Scheitelhirn liegt am Scheitelbeine (b) und zu einem geringen Teile am Keilbeine (d). Das Schläfenhirn liegt zum Teil am Scheitel-, zum Teil am Schläfenbeine und mit einem kleinen Teile auch am Keilbeine. Das Occipitalhirn liegt zum Teil am Occipitale, zum Teil am Parietale. Das Cerebellum liegt grösstenteils

unter den Hemisphären; aboral grenzt es an das Occipitale und seitlich an das Occipitale und Temporale. Die Medulla oblongata liegt auf dem Basioccipitale.

G. Gehirnhüllen, Plexus chorioidei, Gefässe.

1. Die **Dura mater**, eine derbe, feste, fibröse Membran, die auch das Periost vertritt, ist an die Crista petrosa, an das Tentorium osseum und an die Vorsprünge der Basalfläche der Schädelhöhle ganz besonders fest angeheftet.

a) Der Falx cerebri ist deutlich entwickelt und stellt eine mediane Längsfalte der Dura mater dar, welche am Tentorium osseum, der Crista parietalis interna, der Crista galli und Crista sphenoidalis entspringt und beide Hemisphären von einander scheidet. Der orale Teil derselben bildet eine vollkommene Scheidewand der Fossa cranii anterior, die sich zwischen die beiden Lobi olfactorii und zum Teil noch zwischen die beiden Stirnhirne einsenkt und mit ihrem freien Rande nach dem Genu corporis callosi hingerichtet ist; die aborale grössere Hälfte des Falx bildet nur eine unvollkommene, dorsale Scheidewand, welche mit ihrem freien Rande bis zum Balken reicht.

b) Das Tentorium cerebelli, eine deutliche Querfalte der Dura, die sich zwischen Cerebrum und Cerebellum einschiebt, heftet sich an die Protuberantia occipit. int., resp. an das Tentorium osseum und an die Crista petrosa des Os petrosum an.

c) Der Falx cerebelli ist sehr klein oder fehlt ganz und wird dann durch die Cristae occipitales internae vertreten; ist er vorhanden, dann heftet er sich an diesen letzteren an.

d) Ueber die Sinus der Dura mater siehe S. 442.

2. Die **Pia mater** mit der **Arachnoides** und die **Plexus** zeigen nichts Besonderes.

Ueber die Arterien, Venen und Lymphgefässe des Gehirnes siehe an den entsprechenden Stellen (S. 373, 375, 441 und 461).

B. Die Gehirnnerven.

I. Nervus olfactorius.

Man kann beim Hunde eigentlich nicht von einem Riechnerven sprechen, weil vom Bulbus olfactorius einzelne Nervenfäden (Fila olfactoria) entspringen, die sofort durch die Foramina cribrosa

der Siebplatte in die Nasenhöhle treten und sich dort, ohne sich mit einander zu einem Nerven verbunden zu haben, derart verbreiten, dass die lateralen Fila an die Seitenwand und die medialen an die Scheidewand gehen. Sie bilden durch gegenseitige Verbindungen in der Tiefe der Nasenschleimhaut ein Geflecht, aus welchem die Faserbündel entspringen, die sich in der Regio olfactoria verbreiten und dort enden.

Ueber die Verhältnisse des Tractus und Bulbus olfactorius und über den Ursprung des ersten Gehirnnerven siehe Gehirn.

II. N. opticus.

Ueber den Ursprung seiner Fasern in der Gehirnrinde, über deren Verlauf zu den Corpora quadrigemina resp. auch zu den Thalami optici, über ihren Austritt aus diesen Gehirnteilen und den Verlauf nach der Gehirnbasis und über die Bildung des Chiasma siehe Gehirn.

Aus dem Chiasma nervorum opticorum tritt jederseits ein Nerv aus, der, oro-lateral verlaufend, durch das Foramen opticum die Schädelhöhle verlässt und in die Augenhöhle eintritt. Als ein cylindrischer, von einer Pial- und einer Duralscheide umgebener Strang geht er, von Fett und den Augapfelmuskeln umgeben, in gerader Richtung zum Augapfel. Er durchbohrt, die Duralscheide an die Sclera sendend, diese Haut und sodann, die Pialscheide an die Chorioidea abgebend, auch diese und bildet schliesslich die Retina des Auges. Die Sehnervenscheide steht auch mit der Periorbita und mit den Ursprungssehnen der Augenmuskeln in Verbindung.

III. N. oculi-motorius.

Er verlässt am oralen Rande der Brücke, medial von den Grosshirnschenkeln, das Gehirn (Fig. 170 c), läuft oral und dann lateralwärts, durchbohrt die Dura und liegt am Sinus cavernosus; er tritt in die Fissura orbit. sup. und gelangt durch dieselbe in die Augenhöhle und zwar zwischen M. rect. sup. und lateralis. Hier spaltet er sich in zwei Zweige: a) Der schwächere Zweig, Ramus superior, dringt, nachdem er Zweige an den Retractor bulbi und den Levator palpeprae sup. abgegeben hat, in den M. rect. sup. ein und verbreitet sich in diesem. b) Der stärkere Ramus inferior (Fig. 181 s) geht in ventro-oraler Richtung über die laterale Fläche des N. opticus hinweg, verläuft dann oral

zwischen M. rect. lateral. und inf. und dringt, zwischen diesen vortretend, mit seinem Ende in den M. obliquus inferior (Fig. 181 18) ein. Er giebt ausserdem Zweige ab an den M. rect. inf. und medialis und an den M. retractor oculi. Sonach versorgt dieser Nerv alle Augenmuskeln mit Ausnahme des M. rectus lateralis und des M. obliquus superior.

Dicht am Ramus inferior sitzt das Ganglion ciliare und zwar kurz neben der Abgangsstelle dieses Astes aus dem Nervenstamme. Es ist von ovaler Gestalt und sitzt nach Schwalbe in dem Winkel zwischen den Aesten für den M. obliquus inf. und denen für den M. rect. inf., in der Regel dem ersteren anliegend. Aus ihm entspringen zwei bis drei Fäden,

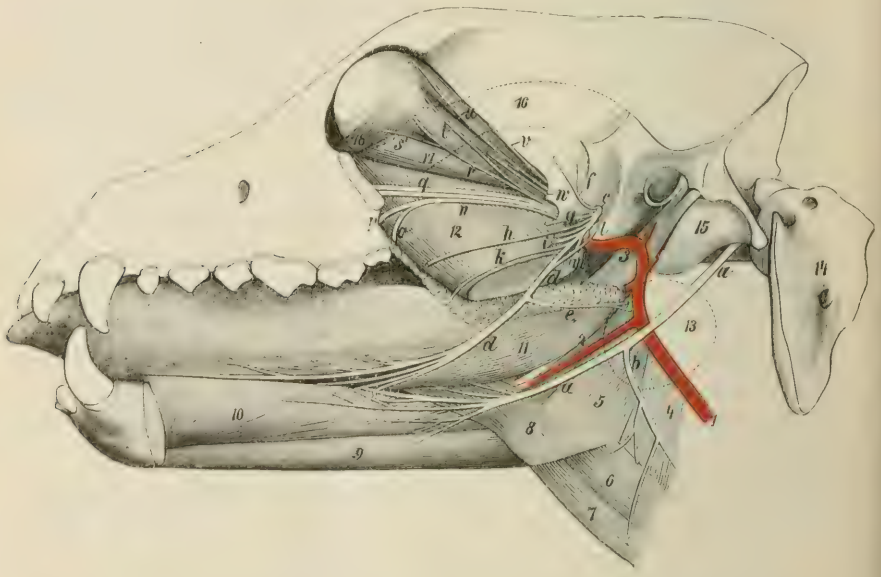

Fig. 181. Nervus hypoglossus und trigeminus und andere Kopfnerven. a N. hypoglossus, b dessen Ramus descendens, c Ramus maxill. inf. nervi trigemini, d N. lingualis, e N. submaxillaris (Chorda tympani), f N. temporalis profund., g N. pterygoideus, h N. buccinatorius (abgeschnitten), i N. alveolaris inferior, k Zweig des N. lingualis für die Gaumensegeldrüsen, l Eigentliche Chorda tympani, m N. mylo-hyoideus, n N. spheno-palatinus, o N. palatinus minor, p N. palatinus major und nasalis posterior, q Nn. infraorbitales, r N. subcutaneus malae, s Nerv für den M. obliquus parvus (stammend vom N. oculomotorius), t N. lacrymalis, u N. frontalis, v N. trochlearis, w N. abducens. 1 A. carotis communis, 2 A. lingualis, 3 A. maxillaris interna, 4 M. pharyngeus inf., 5 M. pharyng. medius, 6 M. hyo-thyreoideus, 7 M. sterno-hyoideus, 8 M. baseo-glossus, 9 M. genio-hyoideus, 10 M. genio-glossus, 11 M. stylo-glossus, 12 M. pterygoideus int., 13 Gland. submaxillaris, durch einen punktierten Kreis angedeutet, 14 Atlas, 15 Bulla ossea des Schläfenbeines, 16 Jochbogen, 17 M. rectus oculi inferior, 18 M. obliquus parvus.

die sich spalten und als Nn. ciliares breves, den Sehnerven begleitend, zur Sclera ziehen, diese in der Umgebung des genannten Nerven durchbohren und in den Bulbus eindringen.

IV. N. trochlearis s. patheticus (Fig. 170 d und 181 v).

Er tritt aus dem Gehirn aus aboral von der Eminentia quadrig. und seitlich vom Velum medull. ant., geht an der lateralen Seite der Crura cerebri zur Hirnbasis, liegt hier lateral und aboral vom Oculi-motor., geht dann am Sinus cavernosus oral vorbei und tritt durch die Augenhöhlenspalte aus der Schädelhöhle, läuft auf dem M. obliquus superior, indem er demselben Zweige giebt, dorso-oral und verliert sich schliesslich in der oralen Partie des Muskels.

V. N. trigeminus.

Derselbe verlässt (s. Fig. 164 V) lateral am oralen Rande des Corpus trapezoides und der Brachia pontis und oral vom N. facialis (Fig. 164 VII) das Gehirn mit einer starken, sensiblen und einer sehr schwachen, motorischen Wurzel. Die erstere, Portio major, tritt, oral verlaufend, in einen besonderen, an der Grenze zwischen Fossa cranii post. und media gelegenen Kanal ein und schwillt zu dem bedeutenden, etwas in die Länge gezogenen Ganglion Gasseri an, aus dessen oralem Ende dann drei Nervenstämme (der Ramus primus, secundus und tertius) divergierend hervortreten. Die motorische Wurzel (Portio minor) verlässt in Form zweier Bündel, die sich bald vereinigen, dorsal und ein wenig aboral von der sensiblen Wurzel das Gehirn, ist also von der letzteren ventral bedeckt; sie schlägt sich alsdann um den medialen Rand des Ganglion Gasseri herum, sodass sie auf dessen ventrale Fläche gelangt und gesellt sich dem Unterkieferaste bei; sie liegt dem Ganglion Gasseri so eng an, dass sie sich nicht ohne Weiteres abhebt. Das Ganglion ist in die harte Hirnhaut eingeschlossen, welche von den einzelnen Aesten durchbohrt wird.

a) Ramus ophthalmicus s. primus.

Dieser Nerv tritt am oralen Rande des Ganglion Gasseri aus diesem aus, verläuft, in die Dura eingeschlossen, am lateralen Rande des Sinus cavernosus eine kurze Strecke gemeinsam mit dem Ramus II in der Sella turcica oralwärts, trennt sich dann von ihm und tritt, indem er die Dura mater durchbohrt, mit dem N. trochlearis und abducens durch die Fissura orbital. sup. aus

der Schädelhöhle aus, gelangt in die Orbita und tritt als Nervus nasalis s. naso-ciliaris, am N. oculi-motorius liegend, zwischen M. rect. sup. und lateral., kreuzt den N. opticus und teilt sich dann in den N. ethmoidalis und den N. infratrochlearis. Vorher giebt er, und zwar noch in der Fissura orbitalis, den N. frontalis und in der Orbita, da, wo er den N. opticus kreuzt, den N. ciliaris longus und einen Ramus communicans zum Ganglion ciliare ab.

1. Der **N. frontalis** (Fig. 181 u) verläuft innen an der Periorbita auf dem M. rect. sup. dorso-oral und verlässt (s. Fig. 183 r) am oralen Rande des Ligam. orbitale, nahe dessen Anheftung am Proc. orbitalis ossis frontis, die Augenhöhle und verbreitet sich in dem oberen Augenlide und dessen Umgebung zur Seite der Nase; er verbindet sich dabei mit Zweigen des N. zygomaticus und lacrymalis. Eine deutliche Zweiteilung in einen N. supratrochlearis und supraorbitalis findet nicht statt.

2. Der **N. ciliaris longus** liegt zunächst neben dem zum Ggl. ciliare gehenden Ram. communicans, begleitet den Sehnerven und erhält dabei einen Zweig vom Ganglion ciliare. Er teilt sich vor dem Eintritt in die Sclera in mehrere (drei bis vier) Fäden, welche, die Sclera durchbohrend, in den Bulbus eintreten.

3. Der **N. ethmoidalis** geht über die mediale Fläche des N. opticus hinweg, zwischen dem M. rectus medialis und dem M. obliquus superior hindurch, um durch das Foramen ethmoidale (bei mehreren Foramina ethmoidalia durch das ventrale resp. ventro-orale von ihnen) in die Fossa cranii anterior einzudringen. In derselben verläuft er, aussen an der Dura mater gelegen, am aboralen Rande der Lamina cribrosa in einer besonderen Rinne dorsalwärts bis zum Boden des Sinus frontalis, biegt dann oral um und tritt durch die Lamina cribrosa hindurch zwischen Concha frontalis und Concha sup. des Ethmoidale ein; zwischen beiden verläuft er oral nach dem Os nasale hin und dann an der Innenfläche des letzteren wieder in einer eigenen Rinne bis zur Incisura nasalis, um sich mit seinem Endaste (N. nasalis externus) in der knorpeligen und häutigen Schnauze zu verbreiten. In der Nasenhöhle giebt er Zweige an die Schleimhaut der lateralen Wand und der Scheidewand, an die Concha nasalis superior und die Conchae ethmoidales (Nn. nasales interni).

4. Der **N. infratrochlearis** läuft zwischen M. rectus medialis und M. obliquus sup. oralwärts und tritt unter dem Rollknorpel hinweg

nahe dem medialen Augenwinkel lateral, um sich in der Haut am medialen Augenwinkel zu verbreiten, wobei er Verbindungen mit Zweigen des N. zygomaticus eingeht (s. Fig. 183 s).

Ueber den N. lacrymalis siehe Ramus secundus.

b) Ramus maxillaris superior s. secundus.

Dieser Nerv ist stärker als der Ramus primus und entspringt mit demselben aus dem oralen Ende des Ganglion Gasseri, verläuft zunächst eine kurze Strecke am lateralen Rande des Sinus cavernosus mit dem Ramus primus oralwärts, trennt sich dann von ihm und tritt, indem er die Dura mater, in der er bis dahin eingeschlossen lag, durchbohrt, durch das Foramen rotundum aus der Schädelhöhle und sodann durch das Foramen pterygoideum mit der A. maxill. medialis in den Canalis pterygoideus, verläuft jetzt, mit der genannten Arterie (s. diese) den Flügelkanal verlassend, gegen die Fossa spheno-palatina (s. Fig. 181) und teilt sich in drei Aeste, die anfangs parallel neben einander liegen, sich aber am Tuber maxillare derart trennen, dass zwei von ihnen, die Nn. infraorbitales (Fig. 181 q), in den Canalis infraorbitalis eintreten, während der dritte Ast, N. spheno-palatinus (Fig. 181 n), sich um den oralen Rand des M. pterygoideus umschlägt, vorher öfter einen Zweig an das Gaumensegel abgiebt und sich dann in drei Aeste spaltet, von denen der N. palatinus minor (Fig. 181 o) in das Gaumensegel, der N. palatinus major in den Gaumenkanal, der N. nasalis posterior in das Foramen spheno-palatinum eintritt. — Ausser den drei Hauptästen giebt der Oberkieferast den N. lacrymalis (Fig. 181 t) und den N. subcutaneus malae ab (Fig. 181 r).

1. **N. lacrymalis** (Fig. 181 t). Er verlässt mit dem Oberkieferaste die Schädelhöhle, trennt sich innerhalb des Canalis pterygoideus von demselben und verläuft in der Orbita mit dem M. rectus lateralis gegen die Thränendrüse, giebt dieser Zweige, geht an der Orbitalfläche des Augenbogenbandes entlang zur Stirn (Fig. 183 q) und verbreitet sich, indem er sich zuweilen vorher in zwei Aeste gabelt, in der Haut und in dem Schildspanner. Er verbindet sich mit dem N. zygomaticus und dem N. frontalis derart, dass ein Geflecht (Plexus auricul. ant.) entsteht.

2. **N. subcutaneus malae** (Fig. 181 r). Er entspringt neben dem vorigen und läuft am lateralen Rande des M. rectus lateralis nach einem Loche im Augenbogenbande (am Proc. orbitalis des

Jochbeines), tritt durch dieses hindurch zum unteren Augenlide und verbreitet sich in diesem und in der Haut der Umgebung (Fig. 183 p). Eine Zweiteilung, wie beim Menschen, besteht nicht. Er verbindet sich mit dem N. zygomaticus.

3. **Nn. infraorbitales** (Fig. 181 q). Sie treten in Form zweier fast gleichstarker, die A. infraorbitalis begleitender Stränge in den Canalis infraorbitalis ein, durchlaufen denselben und teilen sich gewöhnlich kurz vor ihrem Austritte noch einmal, sodass meist drei bis vier stärkere Zweige, welche die A. infraorbitalis umgeben, aus dem Foramen infraorbitale austreten; dieselben teilen sich dann nicht selten noch einmal, sodass sieben bis acht Faserbündel entstehen, die, bedeckt vom M. levator labii sup. proprius, divergierend nach der Oberlippe und der Nase zu verlaufen (Fig. 183 t) und dabei zahlreiche Verbindungen mit den Backennerven eingehen. Die dorsalen Aeste **(Rami nasales laterales)** verbreiten sich in der Haut zur Seite der Nase resp. in der des Nasenrückens, in den Nasenflügeln und dem Nasenspiegel. Rami palpebrales inferiores waren nicht nachzuweisen. Die ventralen Aeste **(Rami labiales superiores)** sind die stärksten und streben zur Oberlippe, in der sie sich verbreiten; besonders starke Fäden gehen an die Tasthaare.

Im Canalis infraorbitalis geben die Nn. infraorbitales folgende Zweige ab:

1. Beim Eintritte in den Kanal oder schon kurz vor demselben feine Zweige, welche in die kleinen Oeffnungen am Tuber maxillare treten.

2. Während des Verlaufes im Kanale kleine Zweige an die Backzähne des Oberkiefers (Nn. dentales s. alveolares superiores posteriores et anteriores). Ausserdem löst sich in der Höhe des Reisszahnes ein auffallend starker Zahnzweig vom Hauptnerven ab, der nahe dem Foramen infraorbitale in einen besonderen Knochenkanal des Oberkieferbeines eintritt, in welchem er zunächst dorso-nasal verläuft, die laterale Fläche der Wurzel des Dens caninus kreuzt und sich nunmehr zwischen Os maxillare sup. und dem Proc. frontalis des Os intermaxillare ventro-oral wendet, um mit seinem Endstamme im Körper des Os intermaxillare nahe der Nasenfläche nach der Medianlinie zu verlaufen. Er giebt zunächst noch einige Nn. alveolares superiores anteriores an die Prämolaren, sodann stärkere Fäden an den Dens caninus und endlich feinere an die Schneidezähne des Intermaxillare ab.

4. **N. spheno-palatinus** (Fig. 181 n). Er hat nur einen kurzen Verlauf in der Fossa spheno-palatina, woselbst er einen Zweig an das Gaumensegel abgiebt und sich bald in die oben genannten drei Aeste spaltet. Neben und aboral von ihm liegt das Ganglion spheno-palatinum und der entsprechende Plexus, welche beim Hunde sich gesondert neben dem Ramus secundus befinden und mit diesem nur durch feine Fäden in Verbindung stehen. Sie

liegen in der Fossa pterygoidea und spheno-palatina und zwar auf dem M. pterygoideus zwischen dem Ramus maxillaris sup. n trigemini und der Periorbita; die orale Partie ist noch von der Gland. orbitalis bedeckt. Das Ganglion stellt ein langgezogenes, plattes Gebilde dar. Mit ihm in Verbindung stehen der N. petrosus superficialis major und profundus (N. vidianus), welche aus dem aboralen Teile des Ganglions entspringen, durch den Canalis vidianus hindurch aboral gehen und in den Canalis caroticus eintreten. Der N. petrosus superficialis major verbindet sich mit dem N. facialis, der N. petrosus profundus mit dem Anfangsteile des sympathischen Nerven.

α) **N. palatinus minor** (Fig. 181 o). Zwischen dem Tuber maxillare und dem M. pterygoideus medialis tritt er hindurch zum Gaumensegel und verbreitet sich in diesem. Er verbindet sich dabei meist mit einem Faden des Stammes des N. spheno-palatinus.

β) **N. palatinus major** s. pterygo-palatinus (Fig. 181 p). Durch das Foramen palatinum in den Canalis palatinus gelangt, tritt er durch das mittlere Gaumenloch, nachdem er Zweige abgegeben hat, die durch kleine Löcher in den harten Gaumen eintreten, in die Gaumenrinne und verläuft mit der A. palatina descend. in dieser gegen die Schneidezähne, wobei er fortwährend Zweige an den harten Gaumen, die eine Art Plexus bilden, und solche an die Backzähne (Rami dentales), an den Hakenzahn, an die Schneidezähne und an das Zahnfleisch abgiebt.

γ) **N. nasalis posterior** (Fig. 181 p). Derselbe tritt durch das Foramen spheno-palatinum in die Nasenhöhle und giebt sogleich mehrere kleine Zweige an die Schleimhaut des Bodens der Nasenhöhle und der Scheidewand ab, während der Hauptstamm an der ventralen Fläche der Concha inferior entlang läuft und fortwährend feine Zweige an die Schleimhaut derselben, sowie an die des ventralen und mittleren Nasenganges abgiebt. Die Zweige des Nerven können in die Nn. nasales post. superiores und inferiores und andererseits auch in Rami laterales und mediales eingeteilt werden. Dies erhellt aus dem beschriebenen Verbreitungsgebiete.

c) Ramus maxillaris inferior s. mandibularis s. tertius nervi V (Fig. 181 c).

Dieser Nerv entspringt am oro-lateralen Ende des Ganglion Gasseri aus demselben und wendet sich nach Aufnahme der Portio minor sofort lateral zum Foramen ovale, durch welches er nach aussen gelangt, kreuzt die A. maxill. int., begleitet sie eine Strecke und teilt sich bald und zwar auf der lateralen Fläche des M. pterygoid. medial., nahe dessen Ursprungsrande in den N. mandibularis und den N. lingualis, wovon der erstere sich rasch wieder in den N. alveolaris inferior und den N. mylo-hyoideus gabelt. — An der lateralen Fläche des Ramus maxillaris inf. liegt, kurz (bei grossen Hunden ca. ½ cm) nachdem derselbe das Foramen ovale verlassen hat, das etwas in die Länge gezogene, bei grossen Hunden reichlich stecknadelkopfgrosse Ganglion oticum, welches bei fetten Tieren von einem Fettlager umgeben ist. Dasselbe steht mit dem Ramus maxillaris inf. durch feine Fädchen in Verbindung und sendet ganz schwache Zweige durch die Paukenhöhle zum N. tympanicus (N. petrosus superficialis minor).

Aus dem Anfangsteile des Stammes entspringen der N. temporalis profundus, der N. massetericus und buccinatorius und die Nn. pterygoidei.

A. Anfangsäste.

1. **N. temporalis profundus** (Fig. 181 f). Er dringt, dorsal verlaufend, bald in den M. temporalis ein, nachdem er sich bisweilen in zwei Aeste gespalten hat. Er verbreitet sich in dem genannten Muskel. Meist kommt noch ein zweiter N. temporalis prof. vor, der aus dem N. buccinatorius abgeht.

2. **N. massetericus.** Derselbe ist sehr schwach. Er entspringt dicht neben dem vorigen und begleitet ihn und den N. buccinatorius eine Strecke, geht dann durch die Incisura semilunaris mandibulae hindurch und gelangt zwischen die mittlere und tiefe Portion des M. masseter, in denen er sich verzweigt.

3. **N. buccinatorius** (Fig. 181 h). Er ist anfangs mit den beiden vorigen verbunden, begleitet dann, an der lateralen Fläche des M. pterygoideus gelegen, die A. buccinatoria, tritt am oralen Rande des M. masseter an die Backe (Fig. 183 n) und verzweigt sich, nachdem er schon Zweige in die Glandula orbitalis gesandt hat, in den Backendrüsen, der Backenhaut und Backenschleimhaut

und verbindet sich mit dem N. facialis. Kurz nach seinem Ursprunge giebt er oft einen N. temporalis profundus ab.

4. **N. auriculo-temporalis s. temporalis superficialis** (Fig. 183 l). Er verläuft medial vom Unterkiefergelenke zur lateralen Fläche des Ursprungsteiles des Jochbogens und teilt sich hier in den Ramus auricularis und den Ramus temporalis. Der erstere geht am Jochbogen gegen den Grund des Ohres und verbreitet sich in der Haut des Ohres und verbindet sich mit dem N. auricularis anterior. Der letztere überschreitet die laterale Jochbogenfläche und verteilt sich in der Haut des Jochbogens und im Schläfenmuskel. Der N. temporalis superf. giebt ab:

α) den **Ramus malaris** (Fig. 183 m). Er entspringt in der Höhe des Kiefergelenkes, schlägt sich in dem Ausschnitte zwischen Proc. opercularis und articularis mandib. lateralwärts um, liegt unter der Gland. auricul. und verläuft dann gegen den Lippenwinkel, dabei die Backennerven (e und h) kreuzend und ihnen Rami communicantes sendend. Er verbreitet sich in der Gesichtshaut und dem Hautmuskel.

β) **Nn. parotidei und Nn. meat. auditorii ext.**, Zweige für die Parotis und die Haut des äusseren Gehörganges und die cutane Schicht des Trommelfelles.

5. **N. pterygoideus** (Fig. 181 g). Entweder ist es ein stärkerer Ast oder es sind mehrere kleine Zweige, die in den M. pterygoideus eintreten. Direkt am Ursprunge löst sich von einem stärkeren Zweige der feine N. tensoris tympani ab, welcher neben der Eustachi'schen Röhre in die Paukenhöhle dringt und im M. tensor tympani endet.

B. Endäste.

6. **N. lingualis** (Fig. 181 d). Derselbe geht zunächst an der lateralen Fläche des M. pterygoideus medialis (p_2), sodann an der lateralen Fläche der Glandula sublingualis oro-ventral, kreuzt dabei den Wharton'schen Gang und tritt an die mediale Fläche des M. mylo-hyoideus; an derselben verläuft er nahe der Schleimhaut ventro-oral, geht dann über die laterale Fläche des M. styloglossus (t_1), verbindet sich dabei durch Verbindungsfäden mit dem N. hypoglossus (a) und dringt schliesslich in die Zunge ein, um sich in der Zungenschleimhaut zu verbreiten (Rami linguales).

Auf diesem Wege nimmt er ganz kurz nach seinem Ursprunge die aus der Glaser'schen Spalte austretende und von dem N. facialis stammende **Chorda tympani** (Fig. 181 l) auf (das Weitere siehe N. facialis). Diese zweigt sich dann am ventralen Rande des M. pterygoideus, nachdem sie Fasern vom N. facialis aufgenommen hat, wieder ab (Fig. 181 e) und läuft (als N. submaxillaris und sublingualis nach Gegenbauer), nachdem sie kurz nach ihrer Abzweigung das Ggl. submaxillare (**Cyon**. Methodik

der physiologischen Experimente 1876. Seite 265 und Tafel XV Fig. 1) gebildet hat, im allgemeinen neben dem Wharton'schen Gange aboral, giebt dabei mehrere kleine Zweige an die Unterzungendrüse ab, um sich mit den Endzweigen in der Unterkieferdrüse zu verbreiten. Ein feiner Faden von ihr begleitet ausserdem die A. carotis und verbindet sich mit dem Ggl. cervicale supremum des Sympathicus (Cyon).

Der N. lingualis giebt ausser den Rami linguales noch Rami palatini ab, die sich in den Gaumensegeldrüsen, den Gaumenzungenpfeilern, der Mandel und in dem angrenzenden Schleimhautgewebe verbreiten.

7. **N. mandibularis.** Derselbe bildet nur einen sehr kurzen Stamm und gabelt sich in den N. alveolaris inferior und in den N. mylo-hyoideus.

α) Der **N. alveolaris inferior** (Fig. 181 i) verläuft zunächst eine kurze Strecke an der lateralen Fläche des M. pterygoideus medialis (12) ventro-oral und tritt alsdann durch das Foramen mandibulare posterius in den Canalis alveolaris des Unterkiefers ein und verlässt denselben wieder, meist in Form mehrerer Zweige, durch die Foramina mentalia. Die einzelnen Zweige heissen nunmehr **Nn. mentales** und verbreiten sich, der Verzweigung der A. mentalis folgend, in der Haut des Kinnes und der Unterlippe (Nn. labial. inf.).

Im Canalis alveolaris giebt der N. alveolaris inf. folgende Aeste ab:

Rami dentales (alveolares infer.). Dieselben gehen an die einzelnen Molaren und an die Prämolaren und verhalten sich ebenso, wie die gleichnamigen Zweige des N. infraorbitalis.

Zwei Rami incisivi. Dieselben versorgen den Hakenzahn und die Schneidezähne. Sie entspringen gewöhnlich in der Höhe der zweiten Prämolare mit einem kurzen, gemeinschaftlichen Stamme, der sich bald in den Ramus incisivus lateralis und medialis spaltet. Der erstere ist der stärkere. Er verläuft zunächst noch eine kurze Strecke im Canalis alveolaris oral und tritt dann in der Gegend der Foramina mentalia in einen besonderen Knochenkanal ein; in demselben verläuft er nahe der lateralen Unterkieferfläche und ungefähr in halber Höhe derselben nach den Schneidezähnen, kreuzt dabei die laterale Fläche der Wurzel des Dens caninus und verlässt den Kanal an der Superficies labialis des Corpus mandibulae nahe der Mittellinie wieder mit feinen Endzweigen, welche sich in der Unterlippe verbreiten. In dem Knochenkanal giebt er stärkere Zweige an den Hakenzahn und feinere an die Schneidezähne. — Der Ramus incisivus medialis ist viel schwächer. Er verläuft in gleicher Richtung wie der Ram. incis. medial., nur ganz nahe der medialen Unterkieferfläche, sodass er die mediale Fläche der Wurzel des Hakenzahnes kreuzt. Er giebt ebenfalls Zweige an den Hakenzahn und an die Schneidezähne.

β) **N. mylo-hyoideus** (Fig. 182 w). Er verläuft mit der A. sublingualis zwischen dem M. mylo-hyoideus (2) und dem Unter-

kiefer bis zur Mitte des Kiefers, tritt zwischen Hautmuskel und M. mylo-hyoideus und verbreitet sich im Kehlgange, woselbst er sich mit Zweigen des N. buccalis inf. verbindet, bis nahe an den Kinnwinkel in der Haut.

Er giebt ab 1. den Ramus massetericus inferior, der zwischen M. biventer und Proc. opercularis mandibulae hindurch an die laterale Fläche des M. masseter tritt, sich mit dem N. buccalis inf. verbindet, dem M. biventer und masseter und dem Hautmuskel Zweige giebt und gegen die Gland. lymphaticae submaxill. verläuft, denen er Zweige zusendet. — 2. Rami musculares an den M. biventer und M. mylo-hyoideus.

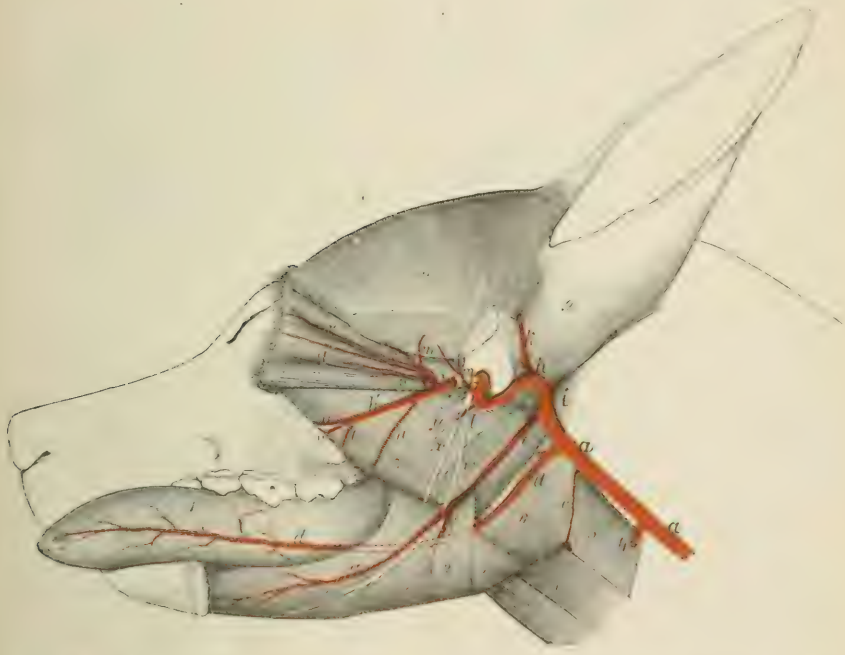

Fig. 182. a A. carotis communis (resp. externa), b A. thyreoidea sup., c A. laryngea sup., d A. lingualis, e A. maxillaris externa, f A. facialis, g A. sublingualis, h A. maxillaris int., h′ deren Endstamm, i A. auricul. post., k A. temporalis superficialis, l A. alveolar. inf., m A. temp. prof. post., m′ A. temporalis profunda ant., n A. buccinatoria, o A. ophthalmica, p Ramus muscularis derselben, q A. lacrymalis, r A. frontalis, s A. ethmoidalis (post.), t A. veli palatini, u A. infraorbitalis, v Gemeinsamer Stamm der A. spheno-palatina und palatina descendens, w N. mylo-hyoideus, x N. lingualis, y N. alveolaris inf. 1 Zunge, 2 M. mylo-hyoideus, 3 M. basco-glossus, 4 M. hyo-thyreoideus, 5 M. constrictor pharyng. inferior, 6 M. constrictor pharyng. medius, 7 M. pterygoideus, 8 M. temporalis, 9 Grund der Ohrmuschel. — Der Jochbogen und die Gland. orbitalis sind entfernt.

VI. N. abducens (Fig. 181 w).

Er tritt aus dem Gehirne in der Höhe des Corpus trapezoides am lateralen Rande der Pyramiden aus, verläuft eine kurze Strecke oro-lateral und gelangt an den lateralen Rand des Ganglion Gasseri, dem er sehr dicht anliegt; am oralen Ende des letzteren tritt er dann an den Ramus primus nervi quinti, durchbohrt mit ihm die harte Hirnhaut und verlässt durch die Fissura orbitalis die Schädelhöhle, läuft dann auf dem M. rectus lateralis dorso-oral ungefähr bis zur Mitte des Muskels und dringt, sich in zwei bis drei Aeste spaltend, in den genannten Muskel ein.

VII. N. facialis (Fig. 183 a).

1. Er verlässt das Gehirn am aboralen Rande der Brücke, indem er ventral und lateral aus dem Corp. trapezoid. entspringt, dicht oral von dem N. acusticus und lateral vom N. abducens; er tritt dann mit dem N. acusticus in den Meatus auditorius internus ein, durchläuft, das Ganglion geniculi bildend, den Canalis Fallopianus und gelangt durch das Foramen stylo-mastoideum nach aussen.

Im Canalis Fallopianus giebt der Nerv ab:

a) Den **N. petrosus superficialis major**, welcher vom Gangl. geniculatum abgeht (das Weitere siehe S. 517).

b) Einen feinen **N. stapedius** (Politzer).

c) Die **Chorda tympani.** Sie geht kurz vor dem Austritte des N. facialis aus dem Foramen stylo-mastoideum ab und tritt durch einen feinen Kanal (Canalis chordae) in die Paukenhöhle, verläuft daselbst zwischen Ambos und Stiel des Hammers und verlässt dieselbe durch die Glaser'sche Spalte und legt sich dem N. lingualis an (das Weitere siehe S. 519).

Nach dem Austritte aus dem Foramen stylo-mastoideum ist der Nerv zunächst bedeckt von der dorsalen Portion des M. stylo-hyoideus, geht dann, parallel mit dem dorsalen Rande des Biventer (e) und von der Parotis bedeckt, an der Bulla ossea und an der Muschelröhre gegen den Rand des Unterkiefers, giebt dabei den N. auricul. post. und int. und den N. digastricus und einen Zweig für den M. stylo-hyoideus ab und teilt sich, ehe er den Mandibularrand erreicht, in seine beiden Endäste, den Ramus dorsalis und den Ramus ventralis. 1. Der Ramus dorsalis (N. zygomatico-temporalis) (g), welcher von der Parotis bedeckt, gegen den Jochbogen dorsal verläuft, giebt den N. buccalis (bucco-labialis) superior (h) am Mandibularrande des Jochbogens ab und teilt sich dann in den Ramus temporalis (i) und den Ramus zygomaticus (k). 2. Der Ramus ven-

tralis (N. buccalis inferior) verläuft, anfangs von der Parotis bedeckt, zum ventralen Rande des M. masseter (4) und geht dann nahe diesem Rande auf der lateralen Fläche des Muskels lippenwärts, giebt den N. subcutaneus colli superior (f) ab und nimmt den Namen N. buccalis inferior (e) an. Oft teilt sich der Facialisstamm dreigabelig in den N. zygomatico-temporalis, den N. buccalis superior und den N. buccalis inferior.

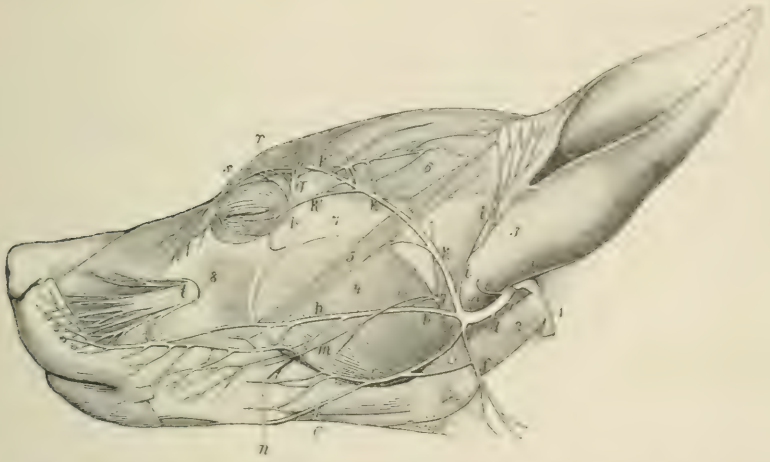

Fig. 183. Oberflächliche Kopfnerven (die Gland. parotis ist entfernt). a N. facialis, b N. auricularis post., c N. auricularis intern., d Ramus digastricus, e N. buccalis infer., f N. subcutaneus colli sup., g Ramus dorsalis s. zygomaticotemporalis des N. facialis, h N. buccalis super., i Ramus temporalis, k Ramus zygomaticus, k' dessen Endzweig für das untere, k'' dessen Endzweig für das obere Augenlid, l N. temporalis superficialis, m Ramus malaris desselben, n N. buccinatorius, o Zweig des N. mylo-hyoideus, p N. subcutaneus malae, q N. lacrymalis, r N. frontalis, s N. infratrochlearis, t N. infraorbitalis. 1 Proc. styloideus oss. occipit., 2 M. biventer, 3 Grund der Ohrmuschel, 4 M. masseter, 5 Jochmuskel, 6 M. scutularis, 7 Arcus zygomat., 8 Maxillare sup.

d) **N. auricularis posterior s. superior** (b). Er steigt, bedeckt vom Sterno-cleido-mastoideus, an der lateralen Fläche der gemeinsamen Sehnenplatte des M. trachelo-mastoideus und des M. splenius ohrwärts, teilt sich in mehrere (meist drei) Aeste, die im wesentlichen mit den Zweigen der A. auricul. post. verlaufen und sich in den entsprechenden Partien verzweigen (Rami auriculares). Er verbindet sich mit dem N. subcut. colli medius (Plexus parotideus) und mit dem N. occipitalis durch den Ramus occipitalis, der auch Zweige an den M. occipital. abgiebt.

e) **N. auricularis internus** (c). Er entspringt mit dem vorigen im Foramen stylo-mastoideum, läuft in der Parotis gegen ein Loch an der Muschelröhre und dringt durch dieses in die Ohrmuschel ein und verzweigt sich dort.

f) **N. digastricus** (d). Er geht, bedeckt von der Parotis, in den M. digastricus.

Endäste. 1. **N. buccalis s. bucco-labialis superior** (h). Er geht im rechten Winkel vom N. zygomatico-temporalis oder vom Stamme des N. facialis ab, verläuft an der lateralen Fläche des M. masseter (1), fast parallel mit dem Jochbogen und dem Duct. Sten. lippenwärts, geht über die Backe zur Oberlippe und in dieser bis zum Nasenspiegel. Er giebt gleich nach seinem Ursprunge Zweige an die Gland. maxill. post. und den Jochmuskel (5) ab und sendet Verbindungszweige zum N. bucc. inf. (e) und zum N. tempor. superficialis (l). Auf der Backe verbindet er sich ausser mit dem N. buccinatorius (n) durch viele Zweige mit dem N. buccalis inferior, wodurch ein förmliches Netz entsteht, aus welchem Fäden für die Backen, Lippen und Nase und Verbindungszweige zum N. infraorbitalis (t) entspringen. Er verbreitet sich in den Backen-, Lippen- und Nasenmuskeln.

2. **N. zygomatico-temporalis** (g). Er teilt sich, eventuell nach Abgabe des N. buccalis sup., am ventralen Rande des Jochbogens in den Ramus zygomaticus und den Ramus temporalis.

a) **Ramus temporalis** (i). Er setzt den dorsalen Verlauf des Stammes fort und spaltet sich dann in fünf bis sechs fächerförmig divergierende und sich mehrfach verbindende Aeste. Die gegen das Ohr verlaufenden Zweige, Nn. auriculares anteriores, gehen zur Parotis, zum M. antitragicus, helicis, attrahens und scutularis; die gegen das Auge gerichteten Aeste verbreiten sich in den dort liegenden Muskeln und zwar wesentlich im Schildspanner und verbinden sich mit dem Ramus zygomaticus, dem N. lacrymalis, frontalis und temporalis superfic.; die zwischen den oralen und aboralen Aesten aufsteigenden Zweige gehen zum Schildspanner (den sie anfangs bedecken) und zum M. occipitalis.

b) **Ramus zygomaticus** (k). Er geht über die laterale Fläche des Jochbogens hinweg gegen den lateralen Augenwinkel hin und teilt sich in zwei oder mehrere Zweige, die im oberen und unteren Augenlide verlaufen und sich verzweigen und zum Teil zur Seitenfläche der Nase gehen, mit dem N. infraorbitalis (t) sich verbinden und sich im Levator labii sup. et alae nasi und im Zygomaticus minor verzweigen. Der Nerv sendet Verbindungszweige zum Ramus temporalis (i), N. lacrymalis, frontalis und infraorbitalis, sodass ein Geflecht (Plexus auricularis anterior) am Auge entsteht und verbindet sich auch mit dem N. subcutaneus malae. Er versorgt den M. zygomaticus, scutularis, orbicularis oculi und die Mm. corrugatores supercilii.

Aus dem Ramus ventralis entspringt kurz nach seinem Ursprunge der **N. subcutaneus colli superior** (f). Er geht an der lateralen Fläche der Submaxillardrüse halswärts, wobei er Zweige an den N. bucc. inf. (e) und den Plexus cervicalis sendet (besonders an den N. subcutan. colli medius und inferior) und verbreitet sich in der Haut im Kehlgange, im Hautmuskel und im Niederzieher des Ohres (M. detrahens auris).

3. **N. buccalis s. bucco-labialis inferior** (e). Er verläuft an der lateralen Fläche des Masseter (1), dann am ventralen Rande der Mandibula und des Depressor lab. inf. gegen die Unterlippe hin; er spaltet sich bald in Zweige, die ein Netz mit dem N. buccal.

sup. herstellen und sich in den Backenmuskeln, den Muskeln der Unterlippe und des Lippenwinkels und im Hautmuskel verzweigen. Sie liegen unter dem Hautmuskel, also auf den Backen- und Lippenmuskeln und verbinden sich mit dem N. buccinatorius (n), dem Ramus malaris des N. temporal. superficial. (m) und im Kehlgange mit dem N. mylo-hyoideus (o).

VIII. N. acusticus.

Er tritt an der aboralen Seite des N. facialis aus dem Gehirne heraus, verläuft zum Porus acusticus, indem er den genannten Nerven zum Teil umfasst und teilt sich bald in den N. vestibularis und N. cochlearis. Diese treten durch entsprechende Oeffnungen des Por. acust. in das Ohrlabyrinth. Der erstere verzweigt sich in dem Vorhof und den Canaliculi semicirculares, der letztere in der Schnecke. Das Nähere siehe in dem Handbuche der vergleichenden Histologie der Haustiere.

IX. N. glosso-pharyngeus (Fig. 184 a).

Er tritt aus dem Gehirne direkt neben und nasal vom N. vagus aus der Med. oblongata, caudal vom Ursprunge des VII. und VIII. Nerven, in Form zweier Bündel aus; dieselben vereinigen sich sogleich und verlaufen gegen das Foramen lacerum posterius. Durch dasselbe verlässt der N. glosso-pharyngeus die Schädelhöhle und teilt sich bald in den Ramus lingualis und in den Ramus pharyngeus.

Bei seinem Austritte aus der Schädelhöhle bildet er das **Ganglion petrosum,** welches durch feine Fäden mit dem Ggl. supremum n. vagi zusammenhängt. Von dem Ggl. petrosum entspringt der feine **N. tympanicus,** der zunächst in den Sulcus tympanicus des Promontorium eingebettet ist, sich dann um den Hammermuskel umbiegt und als N. petrosus superficialis minor zum Ggl. oticum geht. — Ausserdem giebt der N. glosso-pharyngeus entweder noch im Foramen lacerum oder sofort nach seinem Austritte feine Verbindungsfäden an den Plexus caroticus und an das Ggl. cervicale supremum des N. sympathicus und an den Plexus nodosus des Vagus ab.

a) Der **Ramus lingualis** (c) ist der stärkere Ast und gewissermassen der fortlaufende Stamm; er geht, anfangs den oro-medialen Rand der A. lingualis begleitend, an der medialen Fläche des Zungenbeines gaumensegelwärts; er verläuft an der lateralen Fläche des M. stylo-pharyngeus ventral, tritt dann zwischen M. stylo-pharyngeus, hyo-pharyngeus und stylo-glossus ein und gelangt an die Aussenfläche der Rachenhöhle; er giebt dabei

mehrere feine Fäden ab, die sich zum Teil in der Wand der Rachenhöhle, in der Schlundkopfschleimhaut und im M. keratoglossus verbreiten, während sich der Hauptstamm an der Aussenfläche der Rachenhöhle über die mediale Fläche des mittleren Zungenbeinastes oral wendet und sich in der Schleimhaut des Zungengrundes, der Zungenpfeiler, des Gaumensegels, der Rachenhöhle (Rami pharyngei), in den umwallten und blätterigen Papillen und in den Mandeln (Rami tonsillares) verzweigt.

b) Der **Ramus pharyngeus** (b) ist der schwächere von beiden und verbindet sich bald nach seinem Ursprunge mit einem starken Aste des Ramus pharyngeus sup. n. vagi. Er geht quer an der medialen Fläche des Zungenbeines zum Schlundkopfe und giebt Fäden an den Plexus pharyngeus und verzweigt sich schliesslich im M. stylo-, pterygo- und palato-pharyngeus und palatinus, levator und tensor veli palatini.

X. N. vagus (Fig. 184).

Er tritt aboral vom Glosso-pharyngeus mit vielen Wurzelfäden aus der dorsalen Seitenfurche der Medulla oblongata aus und gelangt mit dem Glosso-pharyngeus (Fig. 184 a) und dem Accessorius (Fig. 184 o) durch das Foramen jugulare aus der Schädelhöhle und kreuzt den N. hypoglossus (Fig. 184 d). Er bildet beim Durchtritt durch das genannte Loch das Ganglion jugulare und dicht daneben ausserhalb des Schädels das Ganglion nodosum resp. den Plexus nodosus (Fig. 184k). Das letztere Ganglion ist lang, spindelförmig (bei grossen Hunden 1—1½ cm lang) und liegt neben dem Ganglion supremum cervicale des Sympathicus (Fig. 184l) am Longus capitis und am dorsalen Rande der A. carotis communis, medial vom Ursprunge der A. occipitalis und A. carotis interna. Der aus dem Ggl. nodosum entspringende Vagusstamm geht, vereint mit dem Sympathicus, mit welchem er dicht verbunden und in eine starke fibröse Scheide eingeschlossen ist, an der dorsalen Wand der A. carotis bis zum Brusteingange (der Vagus liegt dabei mehr medial, der Sympathicus mehr lateral). Er tritt dann in die Brusthöhle, verläuft daselbst caudalwärts, gelangt an den Schlund und geht mit diesem aus der Brust- in die Bauchhöhle und spaltet sich dort in seine Endäste. Sonach unterscheidet man am Vagus einen Hals-, Brust- und Bauchteil.

Fig. 184. Neunter bis zwölfter Gehirnnerv; Halsteil des Sympathicus. a N. glosso-pharyngeus, b dessen Ramus pharyngeus, c dessen Ramus lingualis, d N. hypoglossus, e dessen Ramus descendens, f Ramus pharyngeus sup. n. vagi, g dessen Ramus anastomoticus (laryngeus medius?) zum N. laryngeus sup., h N. laryngeus sup., i Ramus pharyngeus inf. n. vagi, i' Zweige für die Schilddrüse, k Plexus nodosus n. vagi, l Ganglion cervicale suprem. des Sympathicus, m Vereinigter Vagus und Sympathicus, n Ventraler Ast des N. cervicalis I, n' dessen dorsaler Ast, o N. accessorius, p N. recurrens, q dessen Ramus anastomoticus zum N. laryngeus sup. 1 M. basco-glossus, 2 M. constrictor pharyng. med., 3 M. constrict. pharyng. inf., 4 M. hyo-thyreoid., 5 M. sterno-hyoideus, 6 M. sterno-thyreoid., 7 Trachea, 8 Schilddrüse, 9 Oesophagus, 10 Atlas, 11 Bulla ossea des Schläfenbeines, 12 Zungenbein.

a) Der Kopf- und Halsteil.

Der Vagusstamm liegt am Halse mit dem Sympathicus vereint (Fig. 181 m) am dorsalen Rande der A. carotis communis. Aus seinem Anfangsteile entspringen Rami communicantes für andere Nerven und Zweige für den Kehl- und Schlundkopf; der übrige Halsteil giebt keine Aeste ab. Die dem Anfangsteile zugehörigen Aeste entspringen wesentlich aus dem oben erwähnten Ggl. nodosum. Aus ihm gehen hervor: Verbindungsfäden zum Gangl. cervic. supremum, zum N. hypo-glossus, accessorius und glosso-pharyngeus. Aus dem Ggl. jugulare entspringt der Ram. auricularis, aus dem Ggl. nodosum der N. laryngeus sup. (Fig. 184 h) und pharyngeus inf. (Fig. 184 i). Zwischen beiden Ganglien nimmt der Ram. pharyng. sup. (Fig. 184 f) seinen Ursprung.

1. **Ramus auricularis.** Vom Ganglion oder dicht daneben entspringend, verläuft dieser feine Nerv im Fallopi'schen Kanal, giebt feine Fäden zum N. facialis und tritt mit diesem aus dem Foramen stylo-mastoideum aus, geht am äusseren Gehörgange dorsal und dringt durch ein besonderes Loch in die Ohrmuschel ein, um sich in der inneren Haut des Ohres zu verzweigen.

2. **Ramus pharyngeus superior** (anterior) (Fig. 184 f). Er entspringt kopfwärts vom Plexus nodosus, geht alsdann über die mediale Fläche der Carotis auf der lateralen Fläche des M. hyopharyngeus (2), diesem Zweige gebend und den N. laryngeus sup. (h) kreuzend, ventro-caudal und gelangt so auf die laterale Fläche des M. thyreo-pharyngeus (3); hier giebt er einen Verbindungszweig an den N. laryngeus sup. (N. laryngeus medius n. Onodi) (g). Der Endstamm geht in der ursprünglichen Richtung weiter und verzweigt sich im M. crico-thyreoideus. — Der Nerv giebt bald nach seinem Ursprunge aus seinem aboralen Rande eine starke Wurzel für den Ramus pharyngeus inferior (i) ab; ferner vom oralen Rande einen starken Ramus communicans zum Ramus pharyngeus des N. glosso-pharyngeus (b). Dieser Verbindungszweig giebt ausserdem kleine Zweige an den Constrictor pharyngis sup. et medius, an die Schlundkopfschleimhaut und den Plexus pharyngeus ab. Ausserdem geht ein Verbindungsast zum N. hypoglossus (d).

3. **Ramus pharyngeus inferior (post.)** (Fig. 184 i). Derselbe entspringt mit einer Wurzel zusammen mit dem Ramus pharyngeus

sup. aus dem N. vagus, mit der anderen Wurzel aus dem Plexus nodosus (k) und empfängt Unterstützungsfäden aus dem Ganglion cervicale supremum des sympathischen Nerven. Der Nerv läuft alsdann fast parallel mit dem Ramus pharyngeus sup. (f) auf der lateralen Fläche des M. constrictor pharyng. inf. (3) caudo-ventral und giebt dabei Zweige an diesen Muskel, an den Schlund und an den Plexus pharyngeus ab. Sein Endstamm vereinigt sich mit einem Aste vom N. laryngeus inferior (p). Aus diesem Teile des Nerven entspringt eine grössere Anzahl feiner Fäden, die mit Aesten der A. thyreoidea sup. in die Schilddrüse eindringen.

Unter **Plexus pharyngeus** verstehen wir die Verbindung zahlreicher Nervenfäden zu einem Nerven-Netzwerk, das wesentlich auf der lateralen Fläche des M. constrictor pharyngis medius et inf. liegt. Die dasselbe bildenden Nervenfäden sind vorwiegend: Rami pharyngei des N. glossopharyngeus, des Ramus pharyngeus sup. et inf. nervi vagi, des Ganglion cervicale supremum n. sympathici und des N. hypoglossus.

4. **N. laryngeus superior** (Fig. 184 h). Er entspringt aus dem Plexus nodosus (k), geht, nachdem er eine Wurzel für den N. depressor abgegeben hat, über die mediale Fläche der A. carotis und dann, in Begleitung der A. laryngea superior, über die laterale Fläche des M. constrictor pharyngis infer. (3), ganz nahe dessen oralem Rande nach der Verbindungsstelle des Gabelastes des Zungenbeines mit dem Schildknorpel und tritt durch einen Spalt am ventralen Rande der genannten Verbindungsstelle in den Kehlkopf ein und teilt sich dort in mehrere Endäste, die sich in der Schleimhaut des Kehlkopfes und an beiden Flächen des Kehldeckels verzweigen. Der Nerv giebt folgende Aeste ab:

α) Direkt nach seinem Ursprunge einen Verbindungsfaden zum Ganglion cervicale supremum des sympathischen Nerven.

β) Kurz (bei einem grossen Hunde ca. 1½ cm) vor seinem Eintritte in den Kehlkopf einen Ramus communicans zum Ramus pharyngeus sup. n. vagi (g).

γ) Feine Zweige an den M. hyo-pharyngeus.

δ) Direkt nach seinem Eintritte in den Kehlkopf einen starken, fast parallel mit dem dorsalen Schildknorpelrande und nahe demselben caudal verlaufenden Ramus communicans zum N. laryngeus inferior (q) (s. diesen).

5. **N. depressor.** Er entspringt mit einer dickeren Wurzel aus dem N. laryngeus sup. und meist noch mit einer dünneren direkt vom Vagus; der durch Vereinigung beider Wurzeln entstandene Faden legt sich sofort dem Vago-Sympathicus an, ist innerhalb der gemeinsamen Scheide sehr fein (fast mikroskopisch: Kreidmann) und sehr innig mit dem Vago-Sympathicus verbunden. Am Brusteingange trennt er sich vom Sympathicus und geht neben dem Stamme der Carotiden in die Brusthöhle zur Seite der Luftröhre bis zum Herzen.

b) Brustteil des N. vagus (Fig. 185 b).

Wie schon erwähnt, tritt der N. vagus, vereinigt mit dem N. sympathicus (a), am dorsalen Rande der A. carotis communis verlaufend, zwischen dem ersten Rippenpaare in die Brusthöhle ein. Im ersten Intercostalraume, bisweilen schon etwas oral davon, macht sich eine Trennung in den dorsalen, schwächeren N. sympathicus, welcher sogleich das Ganglion cervicale infimum (l) in seine Bahn aufnimmt (das Weitere siehe Sympathicus), und den ventralen, stärkeren N. vagus (b) bemerkbar. Der letztere verläuft von dieser Stelle aus rechts an der V. cava sup. resp. ventral an der Trachea, links auf der lateralen Fläche der A. subclavia sinistra (18) resp. ein wenig ventral von derselben, sodann über die laterale Fläche des Aortenbogens (19) und über die Teilungsstelle der Trachea und den linken Hauptbronchus und die an der Teilungsstelle eintretenden Aeste der A. pulmonalis caudalwärts, um sich ungefähr in der Höhe der siebenten Rippe in zwei Aeste, einen dorsalen (b′) und einen ventralen (b″), zu spalten, die mit dem Schlunde und zwar der eine dorsal und der andere ventral an demselben, bis zum Hiatus oesophageus des Zwerchfelles verlaufen. Nahe dieser Oeffnung vereinigen sie sich mit denen der anderen Seite, sodass nur zwei anstatt vier Aeste in die Bauchhöhle eintreten. Beide Aeste verbinden sich am Schlunde durch zahlreiche Zweige mit einander, sodass ein Plexus oesophageus entsteht.

Der N. vagus ist am Anfange seines Brustteiles mit dem Gangl. cervicale infimum durch mehrere Fäden verbunden. Der Brustteil giebt ab: Rami cardiaci, den N. recurrens und Rami bronchiales.

6. Direkt aboral vom Ganglion cervicale infimum (l) entspringen scheinbar aus dem Vagus **zwei Rami cardiaci** (d), die als die Rami accelerantes cordis aufgefasst werden müssen und aus sympathischen Fasern bestehen. Sie ziehen fast parallel mit einander caudalwärts, teilen sich mehrfach und bilden im Verein mit den vom Ganglion stellatum stammenden Rami cardiaci an der Seite des Aortenbogens und noch ein wenig caudal von demselben an der Herzbasis den Plexus cardiacus (e), der mit dem Plexus pulmonalis (g) in Verbindung steht. Aus dem Plexus cardiacus entspringen Zweige für die A. pulmonalis, den Herzbeutel und das Herz (16); letztere durchbohren den Herzbeutel (linkerseits an der Austrittsstelle der A. pulmonalis), gehen in Form von ein bis zwei

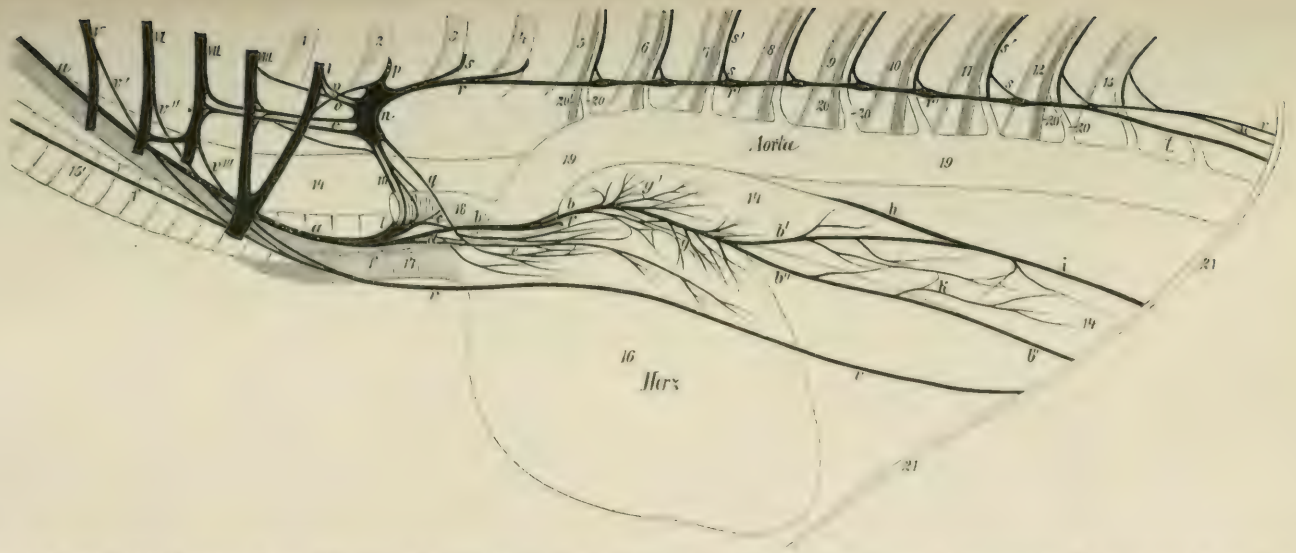

Fig. 185. Brustteil des N. vagus und Sympathicus; N. phrenicus halbschematisch. a Vereinigter Vagus und Sympathicus. b Vagus. b′ dessen dorsaler Ast, der sich mit dem der anderen Seite (b″) zu dem gemeinsamen dorsalen Aste i vereinigt. b″ Ventraler Ast des N. vagus. c Verbindungsfäden zwischen Vagus und dem Ganglion cervicale infimum des Sympathicus. d Rami cardiaci n. vagi. e Plexus cardiacus. f N. recurrens. g und g′ Plexus pulmonalis. h Dorsaler Ast des rechten N. vagus. i Gemeinsamer dorsaler Ast beider Nn. vagi. k Plexus oesophageus. l Ganglion cervicale infimum. m Ansa Vieussenii. n Ganglion stellatum. o dessen Rami communicantes zu den letzten Halsnerven, p dessen Rami communicantes zu dem ersten und zweiten Rückennerven. q Ramus cardiacus des Ganglion stellatum. r Grenzstrang des Brustsympathicus mit r′ den Ganglien zwischen je zwei Rippen. s Rami communicantes des Brustsympathicus zu den Spinalnerven. s′ Intercostalnerven. t N. splanchnicus major. u N. splanchnicus minor. v N. phrenicus mit seinen drei Wurzeln v′, v″ und v‴. V—VIII bezeichnen die Nn. cervicales (ventrale Aeste) V—VIII. I Erster Rückennerv (ventraler Ast). 1—13 erste bis dreizehnte Rippe. 14 Schlund. 15 Trachea. 16 Herz. 17 A. anonyma. 18 A. subclavia sinistra. 19 Aorta. 20 Aa. intercostales. 20′ Vv. intercostales. 21 Zwerchfell.

stärkeren Fäden über die laterale Fläche der Vorkammer aboral und ventral und lösen sich schliesslich im Herzen auf. In den Plexus cardiacus treten ausser den Rami accelerantes noch andere Rami cardiaci des N. vagus, die sowohl aus dem Stamme als auch aus dem N. recurrens entspringen, ein. Die Rami accelerantes sind nur scheinbar Aeste des Vagus, in Wirklichkeit aber solche des Sympathicus.

7. **N. recurrens s. laryngeus inferior** (Fig. 185 f). Er entspringt aus dem N. vagus und zwar aus dem Hauptstamme desselben, aboral vom Ganglion cervicale infimum, oral vom Aortenbogen. Der Nerv tritt dann rechterseits direkt an die Seite der Trachea, während er linkerseits über die laterale Fläche des letzteren caudal verläuft und sich um die aborale Wand des Aortenbogens oralwärts umschlägt, sodass er zwischen diesen und die Trachea gelangt; er geht nunmehr, direkt der lateralen Fläche der Trachea anliegend, am ventralen Rande des Schlundes kopfwärts, verlässt die Brusthöhle und steigt an der Seitenfläche der Trachea in die Höhe bis zum Kehlkopfe.

Lateral bedecken ihn links auf diesem Verlaufe der Aortenbogen, die A. anonyma, die A. subclavia und carotis communis sinistra, rechts die V. cava sup., resp. die V. subclavia dextra; am ganzen Halse ist er bedeckt vom M. sterno-cleido-mastoideus, am Brusteingange noch von dem Scalenus.

Der Nerv ist in der Brusthöhle durch feinere Fäden mit dem Lungen- und Herzgeflecht, dem sympathischen Nerven und vor allem durch ein bis zwei stärkere Zweige mit dem Ganglion cervicale infimum, ausserdem durch ein bis zwei Fäden mit dem Vagusstamm verbunden. Er giebt ausser Rami cardiaci, die an das Herz, und Rami pulmonales, die an die Lungen gehen, ab:

Am Halse und selbst noch in der Brusthöhle kleine Rami tracheales und oesophagei an die Trachea und den Schlund; diese Zweige sind besonders stark in der oralen Hälfte des Halses.

Der Hauptstamm des N. recurrens teilt sich ausserdem meist kurz, nachdem er die Brusthöhle verlassen, in zwei fast gleichstarke Aeste, welche mit einander kopfwärts verlaufen und sich am aboralen Ende der Schilddrüse wieder zu einem Stamme vereinigen. Sie verbinden sich durch feinere Fäden sowohl unter einander als auch mit denen der anderen Seite. Die letzteren gehen zwischen Trachea und Oesophagus hindurch (Plexus trachealis).

Der Endstamm (Fig. 184 p) läuft, von der Schilddrüse (s) bedeckt, an der Seite der Luftröhre weiter und tritt zwischen M. crico-pharyngeus und Luftröhre ganz nahe der dorsalen Grenze des M. crico-thyreoideus und sodann zwischen Ring- und Schildknorpel ein. Bei seinem Eintritte giebt er einen Ast ab, der sich um den aboralen Rand des genannten Muskels auf dessen laterale Fläche wendet und sich hier mit dem Ramus pharyngeus inf. nervi vagi (i)

verbindet, der, wie erwähnt, dem M. crico-thyreoideus Zweige giebt. — Der N. laryngeus inf. selbst aber teilt sich nach Abgabe des genannten Astes in einen dorsalen und einen ventralen Zweig, die durch einige Fäden wieder mit einander in Verbindung stehen. Der dorsale Zweig (q) stellt wesentlich einen Ramus communicans zum N. laryngeus superior (h) dar; derselbe verläuft nahe dem dorsalen Rande des Schildknorpels und fast parallel mit demselben an der medialen Fläche des genannten Knorpels, wobei er Zweige an den M. crico-arytaenoideus posticus und an den M. transversus arytaenoideus abgiebt. Der ventrale Ast giebt zunächst stärkere Fäden an den M. crico-arytaenoideus posticus und geht dann an der medialen Schildknorpelfläche oralwärts und etwas ventral und giebt dabei Zweige an den M. crico-arytaenoideus lateralis und scheinbar auch an den M. thyreo-arytaenoideus inferior und sup.

8. **Rami bronchiales.** Es sind dies zahlreiche Zweige, die aboral vom Aortenbogen ventral und dorsal aus dem Vagus entspringen. Die ventralen Aeste gehen an die grossen Gefässe und begleiten die Bronchien in die Lungen, die dorsalen gehen an den Schlund, die Trachea und die Lymphdrüsen an der Lungenwurzel.

Sämtliche Fäden bilden dabei an der Lungenwurzel ein ausgedehntes Netzwerk, das man als Plexus pulmonalis (g) bezeichnet. Denjenigen Teil desselben, der wesentlich am Hauptbronchus und mehr an der ventralen Wand der Trachea resp. des Bronchus liegt, nennt man speziell Plexus pulmonalis anterior, den aboral am Hauptbronchus liegenden Teil Plexus pulmonalis posterior. Beide gehen jedoch vollständig in einander über. Oral steht der Plexus pulmonalis mit dem Plexus cardiacus in Verbindung.

c) Bauchteil des Vagus (Fig. 186).

Der **vereinigte ventrale Ast** (Fig. 186 a) bildet nach dem Durchtreten durch den Schlundschlitz an der ventralen Fläche der Schlundeinpflanzungsstelle am Magen ein Geflecht, den **Plexus gastricus anterior** (Fig. 186 b); aus demselben entspringen viele Fäden, von denen der stärkste (Fig. 186 c) an der Curvatura minor entlang bis zum Pylorus läuft. Die übrigen aus dem Plexus entspringenden Fäden verzweigen sich plexusartig an der Zwerchfellsfläche und Rückenfläche der linken Magenabteilung; ausserdem gehen gleichzeitig in gleicher Weise von dem die kleine Curvatur entlang laufenden Hauptfaden fortwährend kleinere Zweige für die-

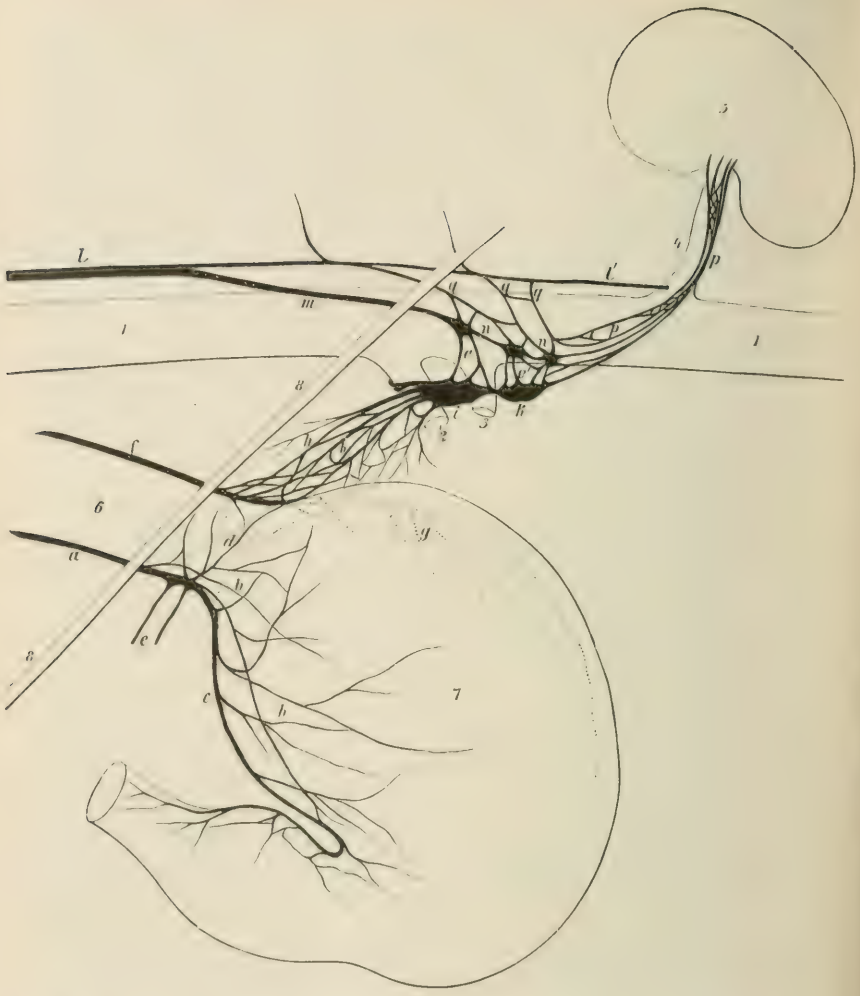

Fig. 186. Plexus gastrici nervi vagi; Plexus solaris et renalis n. sympathici (halbschematisch). a Ventraler Ast des N. vagus, b Plexus gastricus ant., c Hauptzweig des ventralen Astes des N. vagus, der an der Curvatura minor verläuft, d Rami communicantes zwischen Plexus gastricus ant. et post., e Zweige des Plex. gastr. ant. zur Leber, f Dorsaler Ast des N. vagus, g Plex. gastr. post., h Rami communicantes zwischen Plex. gastricus post. und Plex. coeliacus, i Ganglion coeliacum resp. Plex. coeliacus, k Ganglion mesenteric. sup. resp. Plex. mesenteric. sup., l Grenzstrang des Brustsympathicus, l' Bauchsympathicus, m N. splanchnicus major, n Plex. suprarenalis, o Verbindungszweige des letzteren zum Ganglion coeliacum und o' zum Ganglion mesenteric. sup., p Plex. renalis, q Nn. splanchnici minores. 1 Aorta, 2 A. coeliaca, 3 A. mesenterica sup., 4 A. renalis, 5 Niere (zurückgeschlagen), 6 Oesophagus, 7 Magen (seine Portio pylorica ist brustwärts gewendet), 8 Zwerchfell (abgeschnitten).

selben Magenteile ab und bilden auf derselben ebenfalls vielfach Netze. Ganz kleine Zweige treten, besonders nahe dem Pylorus, auch auf die Eingeweidefläche der Portio pylorica des Magens.

Aus dem Plexus gastricus anterior entspringen ausserdem Fäden für den Schlund und solche, welche über den Schlund hinweg zum Plexus gastricus posterior gehen (Fig. 186 d), endlich solche, welche von dem Plexus aus direkt zwischen Lobus quadratus und linken Leberlappen eindringen und sich mit dem Plexus hepaticus vereinigen. — Der **vereinigte dorsale Ast** des N. vagus (Fig. 186 f) bildet einen ähnlichen Plexus, nur an der dorsalen Fläche der Schlundeinpflanzung (Plexus gastricus posterior) (Fig. 186 g); die von demselben ausgehenden Fäden verzweigen sich wesentlich an der Eingeweidefläche des Corpus des Magens und zum Teil noch an der Pars pylorica, lassen sich aber nicht bis zum Pylorus verfolgen. Ausserdem entspringen aus dem Plexus zahlreiche Verbindungsfäden zum Plexus gastricus anterior und zum Plexus solaris resp. coeliacus (Fig. 186 h) (siehe diesen).

XI. N. accessorius (Fig. 184 o und Fig. 187 a).

Er tritt aus dem Halsmark aus zwischen den dorsalen und ventralen Wurzeln der Cervicalnerven bis herab zum sechsten resp. siebenten; die am meisten nasal gelegenen Wurzeln treten aus der Med. oblongata, nur wenig aboral vom N. vagus aus; die sämtlichen Wurzeln vereinigen sich zu einem lateral am Halsmark aufsteigenden Nerven; derselbe tritt, am aboralen Rande des Vagus gelegen, durch das Foramen lacerum poster. aus der Schädelhöhle, legt sich auf eine kurze Strecke eng dem N. hypoglossus (Fig. 184 d), dem er Fäden giebt, an und sendet Verbindungsfäden zum Plexus nodosus des N. vagus (Ramus anterior s. internus) und auch zum Ganglion cervicale supremum des Sympathicus. Nach Abgabe dieser Zweige läuft der Nerv als Ramus posterior s. externus an der ventralen Fläche der Kopfbeuger caudo-ventral, tritt am aboralen Rande des Flügels des Atlas zwischen Pars sternalis und mastoidea des Sterno-cleido-mast. hindurch und kommt so zwischen den Halsteil dieses Muskels, an den er einige stärkere Zweige abgiebt, und den ventralen Heber des Schulterblattes (Fig. 187 a) zu liegen. Auf der lateralen Fläche des letzteren verbindet er sich mit dem ventralen Aste des zweiten Halsnerven (Fig. 187 b) und läuft auf der lateralen Fläche des genannten Muskels und weiterhin auf der lateralen Fläche des

M. serratus anticus major (Halsportion) schulterwärts und über die laterale Fläche vom dorsalen Drittel des M. supraspinat. hinweg, um mit seinen Endzweigen in den M. cucullaris inferior einzudringen. Er verbindet sich auf diesem Wege mit den ventralen Aesten des dritten, vierten und fünften Halsnerven und giebt Zweige an den ventralen Heber des Schulterblattes, den Sterno-cleido-mast. und den Cucullaris superior.

Eine Zweiteilung des Accessorius, wie sie bei anderen Tieren besteht, konnte beim Hunde nicht nachgewiesen werden.

XII. N. hypoglossus (Fig. 184 d).

Er tritt aus der Med. oblongata am lateralen Rande des caudalen Drittels der Pyramiden am Sulc. lateral. ant. (Hypoglossuslinie) mit mehreren (vier bis fünf) Wurzeln aus, welche konvergierend, indem sie dabei die Dura mater durchbohren, sofort in den Canalis hypoglossus eintreten und sich in demselben zum N. hypoglossus vereinigen. Derselbe verlässt durch das Foramen condyloideum anterius ossis occipitis die Schädelhöhle und geht, verbunden mit dem N. accessorius (o), zwischen ihm und dem zehnten Gehirnnerven, den oralen Rand der A. occipitalis begleitend, über die laterale Fläche der A. carotis externa an die A. lingualis und verläuft mit dieser zum M. baseo-glossus (1), an dessen lateraler Fläche er entlang läuft, während die Arterie medial von dem Muskel liegt. Am oralen Ende des Muskels tritt der Nerv wieder an die Arterie, um mit derselben bis gegen die Zungenspitze zu verlaufen, wobei er durch Abgabe von Muskelzweigen immer dünner wird. Der Nerv giebt ab:

a) Bald nach seinem Austritte feine Verbindungsfäden zum Plex. pharyngeus, zum Ganglion cervicale supremum, zum Plex. nodosus und zum Ramus pharyngeus sup. nervi vagi.

b) Direkt, nachdem er über die A. carotis externa hinweggetreten ist, den **Ramus descendens** (Fig. 184 e). Derselbe läuft schräg gegen den Schlund- und Kehlkopf, indem er über die laterale Fläche des M. hyo-pharyngeus (2) hinweggeht; er verbindet sich mit dem ventralen Aste des N. cervicalis I (n). Die Verbindung liegt nicht immer an derselben Stelle, sondern bald etwas mehr dorsal, bald etwas mehr ventral. Der Ram. desc. giebt Zweige an folgende Muskeln: Hyo-thyreoideus (4), Sterno-hyoideus (5) und Sterno-thyreoideus (6). Seine Endzweige lassen sich fast bis zur Mitte des Halses herab verfolgen.

c) **Rami musculares** (linguales). Diese gehen an sämtliche Zungenmuskeln, besonders den M. baseo-glossus, stylo-glossus, mylo-hyoideus, genio-glossus, genio-hyoideus, lingualis und kerato-hyoideus. In den Muskeln lassen sich die einzelnen Nervenfäden oft bis nahe ans Kinn verfolgen. Am oro-ventralen Rande des M. hyo-glossus verbindet er sich mit Fäden des N. lingualis.

C. Nervi spinales.

Die Rückenmarksnerven zeigen das bekannte allgemeine Verhalten. Jeder dieser Nerven tritt mit einzelnen Wurzelfäden, die sich zu zwei Wurzeln, einer dorsalen und einer ventralen, zusammenlegen, aus dem Rückenmarke aus. In der dorsalen Wurzel tritt ein Ganglion auf, das **Ganglion spinale** s. intervertebrale, das im Foramen intervertebrale liegt. Nach Vereinigung beider konvergierend zu einander verlaufenden Wurzeln und also nach Durchtritt durch das Foramen intervertebrale (eventuell durch ein dessen Stelle vertretendes besonderes Loch) teilt sich jeder Spinalnerv sofort in zwei Zweige, einen dünneren dorsalen und einen dickeren ventralen; der erstere verläuft nach der dorsalen, der andere nach der ventralen Seite des Körpers, um sich in den daselbst gelegenen Teilen zu verbreiten. Die Rami dorsales treten in die eigentlichen Rücken- und Nackenmuskeln, die Rückenhaut etc. ein, während die Rami ventrales die ventrale Region der Leibeswand inkl. Gliedmassen zu versorgen haben. Von jedem Ramus ventralis geht ein kleiner Zweig, R. visceralis, ab, der in den N. sympathicus eintritt. Im übrigen teilt sich der ventrale Ast häufig wieder in einen lateralen und einen medialen Zweig. Die Rami ventrales sind natürlich bedeutend stärker als die Rami dorsales; sie verbinden sich auch vielfach unter einander zu Geflechten.

Man teilt die Spinalnerven ein in: Hals-, Brust-, Lenden-, Kreuz- und Schweifnerven. Sie zeigen uns deutlich den Aufbau des Wirbeltierkörpers aus Metameren.

Da das Rückenmark nicht die ganze Länge des Wirbelkanales durchsetzt, so müssen die aboralen Spinalnerven durch Zwischenwirbellöcher austreten, die weit caudal von ihrer Austrittsstelle aus dem Rückenmarke liegen; sonach verlängern sich diese Wurzeln bedeutend. Indem eine ganze Anzahl solcher Wurzeln

im Wirbelkanale neben einander liegt, entsteht die Cauda equina (s. S. 467).

I. Nn. cervicales (Halsnerven).

Von den acht Paar Halsnerven tritt das erste Paar durch die Foramina obliqua des Atlas, das letzte Paar durch das beiderseitige Foramen intervertebrale zwischen letztem Hals- und erstem Rückenwirbel. Die ventralen Aeste (weniger die dorsalen) verbinden sich durch Rami communicantes zu einem langgezogenen Plexus cervicalis unter einander.

a) Die **Rami dorsales s. posteriores**, von denen der erste (N. suboccipitalis) und der zweite (N. occipitalis magnus) (Fig. 187 i, i), namentlich dieser, die stärksten sind, verzweigen sich in den am Nacken gelegenen Muskeln (den Recti capitis postici, den Obliqui capitis, dem Splenius, Complexus, Sterno-cleido-mastoideus, den Ohrmuskeln, dem Hautmuskel etc.) und in der Haut. Die Hauptstämme (abgesehen vom ersten und zweiten Nerven) liegen zwischen M. complexus und spinalis. Die Hautäste liegen zum Teil median unter der Haut und verbinden sich mit Zweigen des N. auricular. post. und magnus.

b) **Rami ventrales s. anteriores.**

α) Der Ramus ventralis des ersten Halsnerven (Fig. 184 n) tritt lateral vom Foramen obliquum durch einen Atlasausschnitt in die Flügelgrube, versorgt die ventral gelegenen Muskeln (Kopf- und Halsbeuger) und läuft lateral am Longus capitis, den zehnten und elften Nerven und den Sympathicus (Fig. 184 k, o, m, l) kreuzend, ventro-caudal nach der lateralen Fläche der Schilddrüse (Fig. 184 s) zu und verbindet sich mit dem Sympathicus und Vagus und durch einen besonderen Zweig mit dem Ram. descendens des N. hypoglossus (Fig. 184 e). Schliesslich verbreitet er sich im M. sterno-hyoid. und sterno-thyreoid. (Fig. 184 5 u. 6).

β) Der ventrale Ast des zweiten Halsnerven (Fig. 187 b) liegt zunächst zwischen Longus capitis und Longissimus capitis und dann lateral am Levator scap. ventr. (Fig. 187 6), bedeckt vom M. sterno-cleido-mastoideus; er giebt einen Ram. communic. (Fig. 187 d) zum dritten Cervicalnerven (Fig. 187 c), kreuzt den Accessorius (Fig. 187 a), dem er Verbindungsfäden abgiebt und scheidet dann den N. auricul. magn. (Fig. 187 g) und subcutan. colli med. und inf., die oft einen Stamm bilden (Fig. 187 e), ab,

um sich dann in dem Sterno-cleido-mast. (Fig. 187 $_3$ u. $_8$) und Splenius (Fig. 187 $_7$) zu verbreiten.

Der N. auricularis magnus (Fig. 187 g) kommt zwischen dem M. sterno-mastoideus ($_3$) und der Portio cervicalis des M. sterno-cleido-mastoideus zum Vorschein, läuft, nur vom Hautmuskel bedeckt, auf dem M. sterno-mastoideus ohrwärts und verzweigt sich im Hautmuskel und in der Haut der Ohrmuschel, der Parotisgegend und der Seite des Halses bis zum Occiput: er geht Verbindungen mit den Endästen der Rami occipitales des ersten und zweiten Halsnerven, mit dem N. auricularis post. und dem N. subcutaneus colli n. facialis ein, sodass am Grunde der Ohrmuschel ein deutlicher Plexus parotideus entsteht.

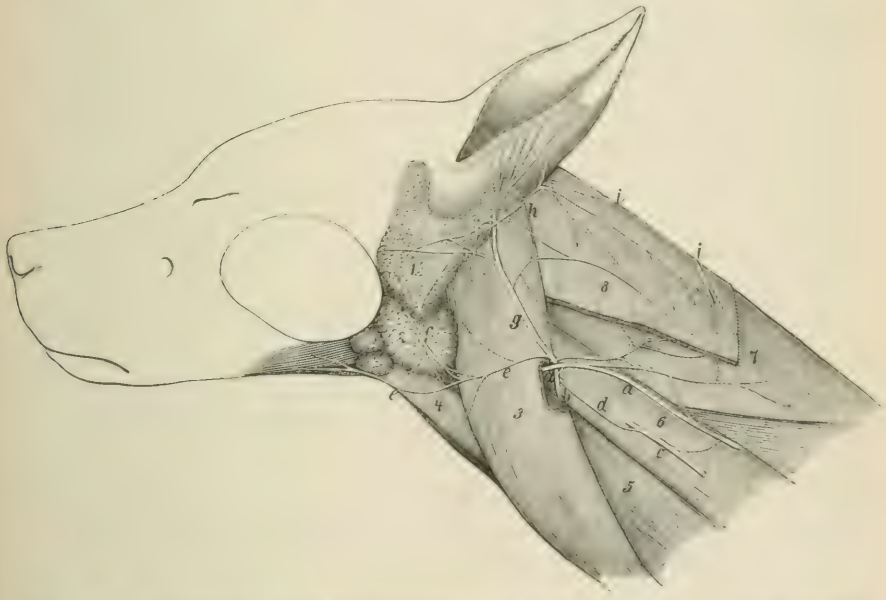

Fig. 187. Oberflächliche Halsnerven. a N. accessorius. b Ventraler Ast des N. cervical. II. c Ventraler Ast des N. cervical. III. d Verbindungszweig zwischen beiden, e N. subcutaneus colli medius et inferior, f N. subcutaneus colli sup. des N. facialis, g N. auricularis magnus. h Endstamm des N. auricularis post., i Endzweige des Ramus occipitalis des ersten und zweiten Halsnerven. 1 Gland. parotis. 2 Gland. submaxill., 3 M. sterno-mastoideus. 4 M. sterno-hyoideus. 5 Portio mastoidea des M. sterno-cleido-mastoideus. 6 Levator scapulae ventralis. 7 M. splenius. 8 Portio cervicalis des M. sterno-cleido-mastoideus.

Der N. subcutaneus colli medius und inferior (Fig. 187 e). Beide entspringen gewöhnlich mit einem kurzen, gemeinsamen Stamme, der zwischen dem M. sterno-mastoideus ($_3$) und der Portio cervicalis des M. sterno-cleido-mastoideus zum Vorscheine kommt und sich bald in seine beiden Hauptzweige spaltet. Der N. subcut. colli medius strebt nach dem Kehlgange hin und lässt sich bis nahe an den Kinnwinkel verfolgen: er verzweigt sich im Hautmuskel und in der Haut zur Seite des Halses

und in der des Kehlganges und geht Verbindungen mit dem N. subcutaneus colli nervi facialis (Fig. 187 f) ein. Der N. subcut. colli inf. wendet sich brustwärts und versorgt ausser dem Hautmuskel die Haut an der ventralen und zum Teil noch lateralen Fläche der Kopfhälfte des Halses. Er geht nicht selten Verbindungen mit den ventralen Aesten der anderen Halsnerven ein.

γ) Der ventrale Ast des dritten Halsnerven (Fig. 187 c) durchbohrt den M. levat. ventr. scap. (c), empfängt Verbindungsfäden vom N. cervical. II (b) und vom N. accessor. (a) und verbreitet sich im Sterno-cleido-mast. (s u. s), in der Haut an der ventralen und seitlichen Halsfläche, im Longus capitis und colli und dem langen Halsstrecker.

δ) Der ventrale Ast des vierten Halsnerven tritt zwischen Bündeln der Scaleni und dem Levator scapulae ventr. durch und verhält sich wie der N. cervic. III.

Die Hautäste beider Nerven entsprechen den Nn. supraclaviculares hom.

ε) Der ventrale Ast des fünften Halsnerven tritt zwischen Scalenus-Bündeln aus an die mediale Fläche des ventralen Hebers des Schulterblattes, giebt Zweige an diesen, an die Zwischenquermuskeln, den Scalenus, den Longus colli et capitis, die ventralen Halslymphdrüsen, eine Wurzel zum N. phrenicus und verzweigt sich schliesslich im gemeinschaftlichen Muskel und in der Haut.

ζ) Die ventralen Aeste der drei letzten Halsnerven treten zwischen Longus colli und Scalenus aus, geben Zweige an dieselben und vereinigen sich im übrigen zum Achselgeflechte.

Die des N. cervical. VI und VII geben noch je eine Wurzel zum N. phrenicus.

Ein besonderer N. cervicalis descendens ist nicht nachweisbar, ebenso wenig ein besonderer N. occipitalis minor.

N. phrenicus (Fig. 188 g und Fig. 185 v). Der N. phrenicus entspringt jederseits mit je einer Wurzel aus dem fünften, sechsten und siebenten Halsnerven. Die einzelnen Ursprungsäste liegen im allgemeinen zur Seite der A. carotis und medialwärts von den Halsnerven (s. Fig. 188). Die von dem fünften und sechsten Halsnerven stammenden Ursprungsäste vereinigen sich nahe der ersten Rippe zu einem gemeinsamen Stamme, mit dem sich gewöhnlich an der medialen Fläche der ersten Rippe der Ast vom siebenten Halsnerven verbindet. Der N. phrenicus läuft dann zuerst medial-, sodann (wenigstens linkerseits) ventralwärts von der A. subclavia an der lateralen Seite der V. subclavia und am Herzbeutel entlang

(ungefähr an der Grenze zwischen Kammer und Vorkammer) und dann im postcardialen Mittelfellsraume, bis zum Zwerchfelle. Ehe er an das Zwerchfell tritt, teilt er sich in mehrere Aeste, welche sich im Zwerchfelle, radienartig ausstrahlend, verbreiten. Auf seinem Verlaufe erhält er, oral vom Herzen, Verbindungszweige vom Ganglion cervicale infimum.

II. Thoracalnerven (Rückennerven).

Die Thoracalnerven versorgen die Rückenmuskeln, die Muskulatur der Rippen, die Bauchmuskeln, die Haut an Brust und Bauch und am Rückenteile des Thorax. Es sind dreizehn Paare vorhanden. Sie spalten sich in dorsale und ventrale Aeste.

a) **Rami dorsales s. posteriores.** Sie gehen zwischen den Querfortsätzen zur Rückenmuskulatur (zu allen Streckern der Wirbelsäule, zu den Levatores costarum, dem Ileo-costalis, dem Serratus posticus und Multifidus spinae) und zur Rückenhaut. Vom Hauptstamme trennt sich ein besonderer lateraler Ast ab. Derselbe tritt am lateralen Rande des M. longissimus dorsi aus und verzweigt sich ausser in einem Teile der genannten Muskeln wesentlich im M. latissimus dorsi.

b) **Rami ventrales s. anteriores.** Die ventralen Aeste verbinden sich durch Rami communicantes mit dem sympathischen Nerven und stellen in ihrem weiteren Verlaufe die Nn. intercostales dar. Sie verlaufen, aboral von der gleichnamigen Arterie gelegen, an der medialen Seite des aboralen Randes der betreffenden Rippe. Sie geben ungefähr in der Mitte ihres Verlaufes einen Ramus lateralis und Zweige an die Intercostalmuskeln ab und verzweigen sich als Rami mediales schliesslich im Triangularis sterni und in den Bauchmuskeln und mit feinen Zweigen, welche zwischen den Rippenknorpeln austreten, noch in den Brustmuskeln. Die letzten fünf bis sechs Intercostalnerven geben ausserdem Zweige an das Zwerchfell. Die Rami laterales treten an den Ursprungszacken des M. serrat. ant. major und des Obliquus abdom. ext. (die drei bis vier ersten liegen anfangs an der medialen Fläche des M. scalenus) nach aussen, geben Zweige an die Mm. intercostales, den Obliqu. abdom. ext., Scalenus und Subcutan. abdom. und verbreiten sich wesentlich in der Haut der ventralen Thoraxhälfte; die oralen Hautzweige werden als Nn. cutanei pectoris laterales, die aboralen als Nn. cutanei abdom. laterales be-

zeichnet. Die ersteren gehen auch in die Milchdrüsen und verbinden sich mit den Nn. thoracici posteriores.

Der N. intercostalis 12 verläuft meist am oralen Rande der dreizehnten Rippe oder in der Mitte des Intercostalraumes: er durchbohrt das Zwerchfell und den M. transversus abdom. und obliqu. abdom. int. und teilt sich in zwei bis drei Zweige, die zum Teil zwischen dem M. transv. abd. und obliqu. int., zum Teil zwischen dem M. abdom. obliqu. int. und ext. verlaufen und alle vier Bauchmuskeln, den Bauchhautmukel und die Haut versorgen. Seine Endäste dringen in den Rectus abdom. ein. — Der N. intercostalis 13 tritt zwischen dem M. quadrat. lumb. und dem M. ileo-psoas durch an den oralen Rand der A. phrenico-abdominalis und verläuft an der Fascia transversa caudal und ventral, durchbohrt den M. transv. abdom. und teilt sich in einen Ram. lateralis und medialis. Der letztere verzweigt sich im M. transversus abdom. und obliqu. int., der erstere im M. obliqu. ext. und rect. abdom. und geht mit Hautzweigen bis zur Kniefalte.

Die ventralen Aeste des ersten und zweiten Thoracalnerven beteiligen sich an der Bildung des Plexus axillaris.

Plexus brachialis (Fig. 188).

Der Plexus brachialis wird von den Rami ventrales der vier letzten Cervical- (V, VI, VII, VIII) und des ersten und zweiten Thoracalnerven (I) dadurch gebildet, dass die einzelnen Nerven sich durch starke Aeste (Ansae) mit einander verbinden.

Der fünfte Halsnerv (V) sendet nur einen schwachen Ast als Wurzel des N. phrenicus (g) zum Geflecht; der sechste (VI) bildet wesentlich den N. suprascapularis (a) und sendet eine Wurzel zum N. phrenicus (g); der siebente und achte Halsnerv (VII, VIII) sind die stärksten des Plexus; der erstere giebt je eine Wurzel zum N. musculo-cutaneus (c), zum N. phrenicus (g), medianus (d) und axillaris (h) und bildet einen N. infrascapularis (b) und einen N. thoracicus ant. (f); der achte (VIII) bildet auch einen N. infrascapularis und einen thoracicus (f) und beteiligt sich mit je einer Wurzel an der Bildung des N. musculo-cutaneus (c), radialis (e), axillaris (h), ulnaris und medianus (d). Der erste Rückennerv bildet die Nn. thoracici post. und sendet Wurzeln zum N. ulnaris (d), medianus (d) und radialis (e). Mit ihm verbindet sich ein schwacher Ast vom zweiten Rückennerven, sodass dieser gewissermassen auch an der Bildung des Plexus brachialis beteiligt ist.

Der Plexus liegt dicht oral von der ersten Rippe. Seine Wurzeln sind vom M. scalenus lateral bedeckt: während der eigentliche Plexus unter dem M. subscapularis, resp. dem sich über den Halsrand der Scapula vorwölbenden Teile des M. supraspinatus liegt. Medial von ihm liegen die A. subclavia (1), axillaris (3), carotis (2), der Truncus omo-cervicalis (4) und die entsprechenden Venen: medial von diesen Teilen folgt rechts die Trachea und links Trachea und Oesophagus. — Der Plexus wird gefunden,

wenn man am ventralen Rande der Trachea und am Halsrande des M. supraspinatus einschneidet.

Aus dem Geflecht gehen a) solche Nerven hervor, welche die um die Schulter (den Gliedmassengürtel) liegenden Muskeln versorgen (N. suprascapularis, Nn. thoracici, Nn. infrascapulares, N. axillaris) und b) die eigentlichen Extremitätennerven.

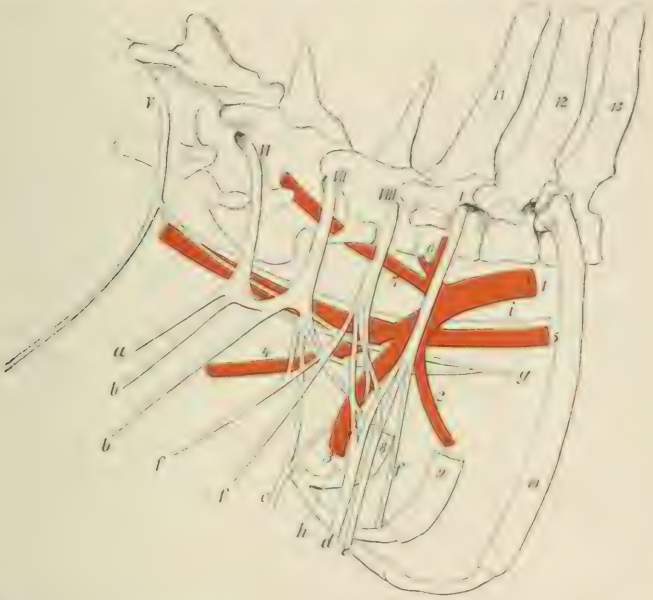

Fig. 188. Plexus brachialis (schematisch). V—VIII = Ventrale Aeste der Nn. cervicales V—VIII, I = Ventraler Ast des ersten Rückennerven. a N. suprascapularis. b Nn. infrascapulares. c N. musculo-cutaneus. d N. medianus und ulnaris. e N. radialis. f Nn. thoracici. g N. phrenicus. h N. axillaris (derselbe musste kurz abgeschnitten werden, da er sofort in die Tiefe geht). i N. vagus und sympathicus. 1 A. subclavia sinistra. 2 A. mammaria int.. 3 A. axillaris, 4 Truncus omo-cervicalis, 5 A. carotis communis sinistra, 6 Truncus costo-cervicalis, 7 A. vertebralis, 8—10 Erste bis dritte Rippe. 11—13 Erster bis dritter Rückenwirbel (Dornfortsatz).

a) Die Nerven des Schultergürtels.

1. **N. suprascapularis** (Fig. 189 m). Dieser mittelstarke Nerv entspringt aus dem N. cervicalis VI, geht zwischen M. subscapularis (1) und supraspinatus (4) am Halsrande des Schulterblattes armwärts und senkt sich in der Höhe der Incisura scapulae mit der A. medialis scapulae zwischen diesen Muskeln in die Tiefe, schlägt sich um die genannte Incisur herum lateralwärts und gelangt dann auf die laterale Schulterfläche. Er verbreitet sich

wesentlich im M. supraspinatus, giebt aber auch Zweige, die in der Incis. colli scap. verlaufen, zum M. infraspinatus, ferner solche zum M. teres minor und deltoideus.

Nahe der medialen Seite der Schulter giebt er einen Zweig (m') ab, der medial vom M. supraspinatus und medial vom Schultergelenke armwärts verläuft und sich im M. sterno-cleido-mastoid. und in der Haut der medialen und der Beugeseite des Vorarmes verzweigt.

2. **Nn. thoracici.** *α*) Nn. thoracici anteriores (Fig. 189 n und Fig. 190 i). Der erste dieser Brustnerven entspringt gemeinsam mit dem N. musculo-cutaneus vom siebenten Halsnerven, liegt zuerst neben diesem, trennt sich dann von ihm, tritt mit der A. thorac. ext. zwischen M. pector. major und minor und verästelt sich wesentlich im ersteren. Der mittlere Ast, der stärkste, entspringt aus dem achten Hals- und ersten Rückennerven, kreuzt die A. axillaris, begleitet zum Teil die A. mammaria externa und verzweigt sich wesentlich im M. pectoralis minor; oft entspringt einer seiner Zweige gesondert, sodass dann vier Nn. thoracici ant. vorhanden sind. Der dritte Brustnerv entspringt wie der vorige, aber aboral von ihm, verläuft anfangs an der A. axill., teilt sich dann in Aeste, die vielfach Aeste der A. thorac. ext. begleiten und sich in dem M. pector. minor verzweigen.

N. thoracicus longus (thoracicus post. s. lateralis s. respiratorius externus). Er entspringt aus dem siebenten Halsnerven direkt am Foramen intervertebrale, verläuft an der medialen Fläche des Scalenus ein wenig dorsal und kommt am dorsalen Rande des Scalenus posticus am oralen Rande der ersten Rippe zum Vorschein. Er giebt einen Zweig ab, der die A. cervic. profunda begleitet und tritt dann auf die laterale Fläche des M. serratus anticus major, läuft auf demselben caudal und verzweigt sich in ihm.

β) Nn. thoracici posteriores (Fig. 189 v). Der dorsale Zweig (N. thoracico-dorsalis) (Fig. 189 v) entspringt aus dem Verbindungszweige zwischen dem siebenten und achten Cervicalnerven und verläuft mit der A. und V. thoracico-dorsalis und verzweigt sich im M. teres major und latissimus dorsi. Der ventrale Zweig entspringt aboral vom letzten N. thoracicus anterior, geht am lateralen Rande des Pect. major mit einem Aste der A. mamm. ext. bauchwärts, wobei er dem genannten Muskel Zweige giebt, tritt in den Bauchhautmuskel ein und verzweigt sich in diesem.

3. **Nn. subscapulares** (infrascapulares). Es sind drei bis vier dünne Nerven, die aus dem mittleren Teile des Geflechtes (sechster, siebenter, achter Halsnerv) entspringen und sich im M. subscapularis und (der aborale Ast) auch im M. teres major verzweigen.

Der Nervus dorsalis scapulae fehlt. Sein Verbreitungsgebiet übernehmen die dorsalen Aeste von Cervicalnerven.

4. **N. axillaris** (Fig. 189 u). Er entspringt aus dem mittleren Teile des Plexus brachialis, aus dem siebenten und achten Halsnerven, bisweilen mit einer ganz schwachen Wurzel auch aus dem sechsten, und tritt mit der A. und V. circumflexa humeri post. zwischen M. anconaeus long. und post. und dem Schultergelenke zur lateralen Schulterfläche und verzweigt sich wesentlich im Delta-Muskel, giebt aber auch Zweige an den M. teres major und minor, an den M. infraspinatus und an das Kapselband. Ein stärkerer Hautast (N. cutaneus humeri post.) von ihm tritt an den aboralen Rand des M. deltoideus pars acromialis und läuft an demselben mit der V. cephalica humeri auf dem M. anconaeus lateralis fusswärts, indem er dabei Zweige an die Haut der lateralen Fläche des Armes und an die die Anconaeen überziehende Haut giebt; sein Endast verbindet sich nahe dem Antibrachialgelenke mit dem Ramus radialis des N. radialis superficialis.

b) Die eigentlichen Extremitätennerven.*)

Sie sind für die ganze Brustgliedmasse exkl. Schultergürtel bestimmt und lassen sich wohl in Beuge- und Strecknerven trennen. Als Nerv für die Streckmuskeln fungiert der N. radialis; die übrigen Nerven innervieren Beugemuskeln.

1. **N. musculo-cutaneus** (Fig. 189 o). Er stammt mit je einer Wurzel aus dem siebenten und achten Cervicalnerven, geht zwischen A. axill. und M. coraco-brachialis hindurch armwärts und begleitet dann, oral von ihr liegend, die A. brachialis (h). Sein Endteil dringt zwischen Radius und M. biceps brachii ein und verzweigt sich im M. brachialis int. Er giebt ab: einen Ast an den M. biceps, der mit einem Aste der A. circumflexa hum. ant. verläuft, kleine Zweige an den M. coraco-brach. und den M. brachial. int., einen Ramus communicans zum N. me-

*) Ueber das Lageverhältnis dieser Nerven zu den Venen am Arme s. Fig. 190.

dianus (da, wo die A. coll. radialis sup. entspringt), endlich den N. cutaneus brachii externus (p) für die Haut der medialen und zum Teil noch der dorsalen Seite des Vorarmes bis herab zum Carpus. Dieser Hautnerv liegt ausserhalb der Vorarmbinde.

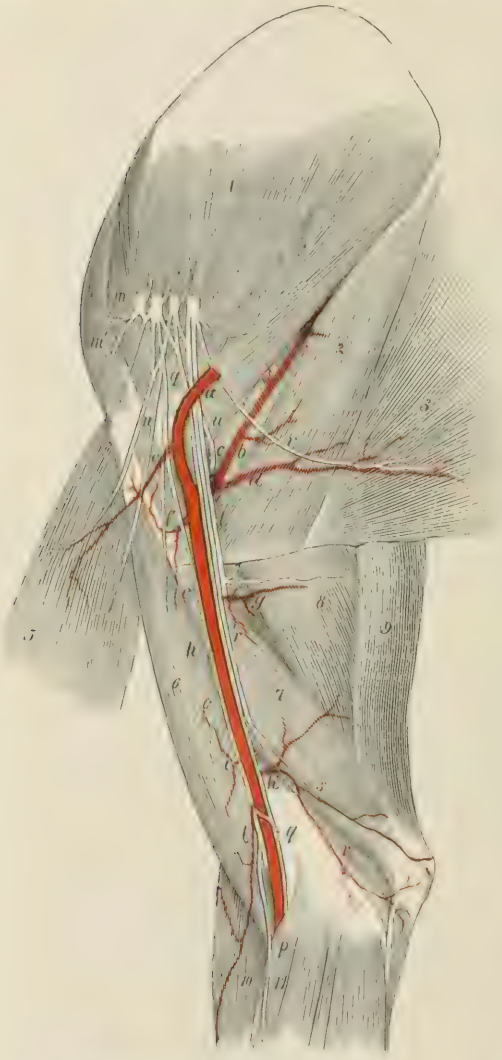

Fig. 189. Schulter und Oberarm mit Arterien und Nerven (von der medialen Seite gesehen). a A. axillaris, b A. subscapularis, c A. circumflexa hum. post., d A. thoracico-dorsalis, e A. mammaria ext., f A. circumflexa humeri ant., g A. profunda brachii, h A. brachialis, i A. brachialis anterior, k A. collateralis ulnaris sup., l A. collateralis radialis sup., m N. suprascapularis, m' dessen Zweig für den M. sternocleido-mastoideus, n Nn. thoracici anter., o N. musculo-cutaneus, p N. cutan. brach. ext., q N. medianus, r N. ulnaris, s N. cutan. brachii internus, t N. radialis, u N. axillaris, v N. thoracico-dorsalis. 1 M. subscapularis, 2 M. teres major, 3 M. latissimus dorsi, 4 M. supraspinatus, 5 M. pectoralis minor (zurückgeschlagen), 6 M. biceps brachii, 7 M. anconaeus int., 8 M. ancon. longus, 9 M. extensor antibrachii longus, 10 M. extensor carpi radialis, 11 M. pronator teres.

2. **N. medianus** (Fig. 189 q). Er ist dem N. ulnaris ungefähr gleich an Stärke und entspringt mit je einer Wurzel aus dem siebenten und achten Cervical- und ersten Thoracalnerven. Er ist anfangs mit dem N. ulnaris (r) und radialis (t) eng vereint; alle

drei begleiten sie die A. brachialis; an der Stelle des Ursprungs der A. prof. brachii (g) trennen sich N. ulnaris und medianus vom N. radialis und etwas distal von der Mitte des Armbeins wieder die beiden erstgenannten von einander. Der N. medianus verläuft aboral von der A. brachialis (h), dann aboral von der A. antibrachialis und ulnaris fusswärts, dabei alle nach der Volarseite ziehenden Gefässe kreuzend. Der N. medianus tritt schliesslich am Metacarpus mit der A. ulnaris zwischen die Sehnen des M. flex. digit. prof. und sublimis und teilt sich in den Ram. uln. und radial., welche die drei Nervi intermetacarpei volares I, II, III, abgeben, die mit den entsprechenden Arterien verlaufen und sich mit den Nn. digitor. volar. comm., welche die Nn. digital. volar. proprii abgeben, vereinigen. Der N. medianus erhält nahe dem Vorarmgelenke einen Verbindungsast vom N. musculocutaneus (o) und giebt auf seinem Wege ab:

α) **Rami musculares antibrachii.** Sie entspringen da, wo Nerv und Arterie distal von dem Vorarmgelenke zwischen dem M. pronator teres und dem Radius liegen. Die einzelnen Aeste begleiten entsprechende Arterienäste und verzweigen sich im M. pronator teres, flexor digit. sublimis und profundus, in den Mm. palmares und lumbricales.

β) **N. interosseus.** Es ist ein Muskelast, der den Ramus inteross. der A. interossea communis begleitet und den M. pronator quadratus und den M. radialis volaris versorgt.

γ) **Ramus palmaris.** Ein sehr feiner Zweig, der etwas distal von der Mitte des Vorarmes abgeht, die Sehne des M. flexor carpi radialis eine kurze Strecke begleitet und dann nahe dem Carpus die Vorarmbinde durchbohrt und sich in der Haut an der medialen und Beugeseite des Carpus verbreitet.

δ) **Ramus radialis s. profundus.** Er begleitet die Ulnararterie und teilt sich dann in zwei Zweige, von denen der mediale (streng genommen als N. intermetacarp. vol. I) den Daumen versorgt und alsdann als N. digital. volar. II. radial. an der Radialseite von Mc_2 zehenwärts läuft, während der andere Zweig als N. intermetacarp. volar. II mit der A. digit. comm. vol. II zwischen $Mc_2 + Mc_3$ zehenwärts verläuft und sich am distalen Ende des Metacarpus mit dem N. digitorum commun. volaris II (nervi ulnaris) verbindet.

ε) **Der Ramus superficialis s. ulnaris** läuft als N. intermetacarp. volar. III zwischen den Sehnen für die dritte und vierte Zehe mit der A. digit. comm. vol. III, dringt zum Teil in den Sohlenballen und verbindet sich mit dem N. digitor. commun. volar. III.

3. **N. radialis** (Fig. 189 t, Fig. 190 n). Er entspringt aus dem achten Hals- und ersten Rückennerven mit dem N. uln. und medianus. Er begleitet diese beiden Nerven resp. die A. brach. bis zum Abgange der A. profunda brachii (Fig. 189 g) oder der A. circumfl. hum. ant. und tritt dann, nachdem er schon einige starke Aeste an die Anconäen abgegeben hat, zwischen M. ancon. medialis und post. in die Tiefe und gelangt, weitere Zweige den

Anconäen zusendend, zwischen M. brachialis internus und anconaeus lateralis, wobei er den N. radialis superficialis abgiebt. Er geht als N. radialis profundus am M. brachial. int. entlang bis in die Nähe des Vorarmgelenkes, tritt zwischen den genannten Muskel und den M. extens. carpi rad. und teilt sich in zwei Zweige, nachdem er vorher einen kleinen Zweig an den M. supinator longus abgegeben hat. Der schwächere der beiden Endzweige geht zwischen die Köpfe des M. extensor carpi rad. und verzweigt sich in diesem Muskel. Der stärkere Endast giebt Zweige an alle anderen hier liegenden Streckmuskeln und an den M. supinator brevis.

Der N. radialis superficialis tritt zwischen M. ancon. ext. und brachialis medial. heraus an die Beugefläche des Vorarmgelenkes und teilt sich in zwei Aeste:

α) Der **Ramus radialis** s. medialis ist der schwächere; er verbindet sich mit dem N. cutaneus humeri posterior und geht an der dorso-medialen Fläche des Radius, die V. cephalica antibrachii begleitend, carpalwärts, versorgt dabei die Haut der Streckfläche des Vorarmes und giebt an der distalen Carpusgrenze den N. digiti II dors. rad. und den N. digit. commun. dors. I, der sich wieder in den N. digiti I dors. rad. und fib. spaltet, ab.

β) Der **Ramus ulnaris** s. lateralis begleitet die A. collat. rad. sup., mitten am Vorarm fusswärts laufend, und teilt sich am distalen Ende des Carpus in drei Aeste, welche als **Nervi digitorum dors. communes** II, III, IV die entsprechenden Arterien begleiten und die Nn. digitales dors. proprii abgeben. Die zweite und fünfte Zehe erhalten je einen, die dritte und vierte je zwei Zweige. Der ulnare Ast der fünften Zehe kommt vom N. ulnaris. Am Antibrachialgelenk oder distal von demselben giebt der Ram. ulnaris einen, öfter auch zwei stärkere Hautzweige ab, die sich, ausserhalb der Vorarmfascie gelegen, an der lateralen Seite des Vorarmes bis herab zum Carpus, vorwiegend freilich in der proximalen Hälfte, verbreiten und dem N. cutan. brachii posterior inferior h. entsprechen.

4. **N. ulnaris** (Fig. 189 r, Fig. 190 m). Er ist so stark oder stärker als der N. medianus und entspringt aus dem achten Hals- und ersten Rückennerven, vereinigt mit dem Medianus resp. zwischen diesem und dem Radialis und läuft anfangs mit diesen beiden und dann von der Stelle der Abzweigung der A. circumflexa ant. resp. der A. profunda brachii (Fig. 189 g) ab nur noch mit dem N. medianus (Fig. 189 q) und der A. brachialis Fig. 189 h) bis fast an das distale Drittel des Humerus; dort trennt er sich von ihnen, wendet sich, von der Fascia antibr. bedeckt, über die mediale Fläche des M. ancon. medialis und die laterale der Vena brach., begleitet von einem Zweige der A. collat. uln. sup. (Fig. 189 k), zur Ulna, geht über den medialen Epicondylus humeri

(hier leicht zu operieren) hinweg und gelangt zwischen die beiden Köpfe des M. flex. carpi uln. Er läuft dann, von diesen bedeckt, an der volaren Fläche des M. flex. digit. prof., den absteigenden Ast des Ramus volaris der A. inteross. commun. begleitend, carpal-

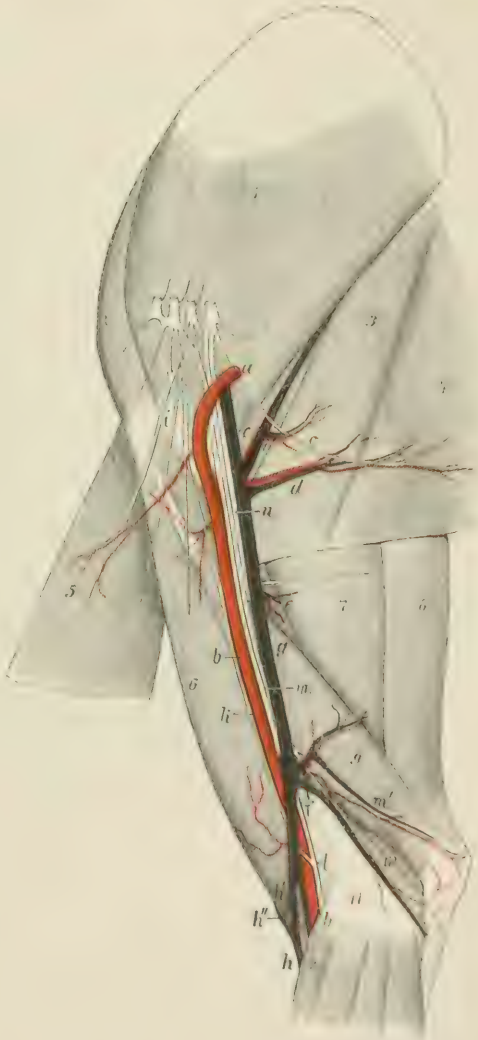

Fig. 190. Arterien, Venen und Nerven an der Schulter und am Arme (von der medialen Seite gesehen). a A. axillaris, b A. brachialis, c A. und V. subscapularis, d A. und V. thoracico-dorsalis, e A. und V. profunda brachii, f A. und V. collateralis ulnaris sup., g V. brachialis, h V. cephalica antibrachii, h' V. mediana cubiti, h'' V. cephalica humeri, i Nn. thoracici anteriores, k N. musculocutaneus, l N. medianus, m N. ulnaris mit der V. collateralis uln. sup., m' N. cutan. brach. int. mit der entsprechenden Vene, n N. radialis, o N. thoracicodorsalis. 1 M. subscapularis, 2 M. supraspinatus, 3 M. teres major, 4 M. latissimus dorsi, 5 M. pectoralis minor, 6 M. biceps brachii, 7 M. anconaeus longus, 8 M. extens. antibrachii longus, 9 M. ancon. medial., 10 M. pronator teres.

wärts, giebt im proximalen Drittel des Vorarmes den Ramus dorsalis ab, wendet sich, nahe am Carpus, unter der Sehne des Flex. carpi uln. weggehend, medial, geht an der Beugeseite des Carpus, resp. an der medialen Fläche des Os accessorium zehen-

wärts und teilt sich dabei in den Ramus superficialis und Ramus profundus.

Der N. ulnaris giebt ab:

α) Am Oberarm den **N. cutaneus brachii internus major** (Fig. 189 s). Er verläuft anfangs mit dem Hauptstamme, verlässt diesen in der Mitte des Humerus und läuft zwischen M. ancon. int. und pector. minor gegen das Olecranon, durchbohrt am Vorarmgelenke die Fascie, tritt auf die mediale und volare Seite der Ulna und breitet sich in der Haut der volaren und medialen Seite des Unterarmes aus.

β) Am Vorarmgelenke einen **Ramus muscularis** für den M. flexor carpi ulnaris.

γ) Am Vorarme: **Rami musculares** für die Beuger.

δ) **Ramus dorsalis.** Er entspringt im proximalen Drittel des Unterarmes, läuft, indem er sich oberflächenwärts wendet, auf der volaren Vorarmseite nach dem Carpus hin, gelangt zwischen die beiden Fascienblätter, durchbohrt nahe am Carpus das äussere Blatt und geht am lateralen und volaren Rande der Ulna weiter und wendet sich dicht am Carpus dorso-lateral, wobei er, nur von der Haut bedeckt, teils direkt auf der Ulna, teils auf der Sehne des M. ext. carpi ulnaris liegt. Er geht an der lateralen Seite des Carpus und Metacarpus fingerwärts und teilt sich schliesslich in zwei Aeste, welche die fünfte Zehe radial und ulnar begleiten (N. digiti ped. V dorsalis ulnaris und radialis). Der Ram. dorsalis giebt ausserdem mehrere Hautzweige ab für die Haut der lateralen und der Dorsalseite der distalen Partie des Unterarmes, des Carpus und Metacarpus und des Carpalballens. Der Ram. palmaris wird durch Zweige des Ram. dorsalis vertreten.

ε) Der **Ramus superficialis** läuft am lateralen Rande der Beugesehnen zehenwärts und teilt sich an der distalen Seite des Carpus in zwei Aeste; der laterale bildet den N. digiti V vol. ulnaris und liegt als solcher an der ulnaren Seite des Mc_5 und des fünften Fingers, der mediale den N. intermetacarpeus vol. IV, der mit der entsprechenden A. digitor. comm. volar. IV zwischen $Mc._5 + _4$ verläuft und am distalen Ende des Metacarpus nach Abgabe von Zweigen für den Sohlenballen, sich mit dem N. digitorum communis volar. IV vereinigt.

ζ) Der **Ramus profundus** des N. ulnaris ist viel stärker als der Ramus superficialis und als der eigentliche Endstamm des N. ulnaris anzusehen: er teilt sich, nachdem er am distalen Carpus-Ende unter die Sehne des M. flexor digitorum profundus getreten ist, in drei Zweige, die als Nn. digitorum communes volares II, III und IV zwischen $Mc_2 + Mc_3$, $Mc_3 + Mc_4$, $Mc_4 + Mc_5$, und zum Teil bedeckt von den Mm. interossei und den an der volaren Metacarpalfläche gelegenen Anziehern, Abziehern etc. der Zehen, mit den Aa. intermetacarpae volares zehenwärts verlaufen, am distalen Metacarpusende die entsprechenden Nn. intermetacarpei volares aufnehmen und sich alsdann in die Nn. digital. volares proprii radial. und ulnar. spalten und als solche die Zehen versorgen. Sie geben Zweige an alle an der Volarseite des Metacarpus gelegenen Muskeln.

Ueber die Versorgung der Finger (resp. der Zehen der Brustgliedmasse) durch den N. ulnaris und radialis gehen die Ansichten noch sehr auseinander. Nach Müller und Leisering, Arloing und Tripier versorgt der Radialis die Dorsalseite der vier ersten und die radiale Seite der fünften Zehe, während die ulnare Seite der letzteren vom Ulnaris versorgt wird. Frank spricht von einem vorderen und hinteren Seitennerven der fünften Zehe, die vom Ulnaris stammen sollen. Im übrigen soll der Radialis die Dorsalseite aller Zehen versorgen.

Hedon fand, dass der Radialis die ersten drei Finger und die laterale Seite des vierten und der Ulnaris die anderen $1^1/_2$ Finger versorge. Zander fand das Verhältnis meist so, wie es Hedon, manchmal aber auch so, wie es Leisering, Müller etc. beschreiben: zuweilen fand er derartige Anastomosen beider Nerven, dass das vierte Interstitium von beiden versorgt wurde. Nach Sussdorf versorgt der Radialis die Dorsalseite der ersten vier Finger und der Ulnarnerv den vierten Intermetacarpalraum und die Ulnarseite des fünften Fingers.

III. Nervi lumbales.

Es sind sieben Lendennerven vorhanden; die ventralen Aeste derselben nehmen an Stärke caudalwärts zu, während die dorsalen Aeste, welche Zweige an den Longiss. dorsi, Multifid. spinae und die Haut senden, an Stärke derart abnehmen, dass die letzten keine Hautäste mehr abgeben. Die proximalen Dorsaläste liefern die Nn. cutanei clunium superiores. Die Nn. cutanei clunium posteriores kommen von den Sacralnerven.

Die Rami ventrales stehen durch Rami communicantes mit dem Grenzstrange des Sympathicus in Verbindung: sie bilden den Plexus lumbalis und zum Teil auch den Plexus sacralis. Die Rami ventr. I, II, III, IV beteiligen sich nur an der Bildung des Pl. lumbalis, die Rami ventr. V, VI, VII nehmen an der Bildung beider Geflechte teil.

Der Plexus lumbalis versorgt die Vorwärtsführer der Gliedmasse, die Feststeller derselben und diejenigen Muskeln, welche das Gleichgewicht herstellen (Quadriceps, Ileo-psoas, Psoas parvus, Quadratus lumborum, Tensor fasciae latae, Adductores etc.): der Plexus sacralis versorgt die Nachschieber des Rumpfes (Hinterbacken- und Gesässmuskeln) und diejenigen Muskeln, welche die Gliedmassen bei den Bewegungen dirigieren (Strecker und Beuger aller Fuss- und Zehengelenke). Ausserdem versorgen beide natürlich auch die häutigen und Skelettgebilde und dergleichen. Das Lendengeflecht sendet auch Aeste in die Bauchmuskeln.

Plexus lumbalis.

Der Plexus lumbalis wird durch schlingenartige Verbindung der ventralen Aeste des ersten bis sechsten event. siebenten Lendennerven gebildet. Aus dem Geflechte entspringen ausser Muskelzweigen für die Lendenmuskeln der N. ileo-hypopastricus, ileo-inguinalis, spermaticus externus, cutaneus femoris externus, femoralis und obturatorius. Der Hauptnerv des Geflechtes ist der N. femoralis; man nennt die Stelle, wo die einzelnen Aeste (vom dritten, vierten und fünften Lendennerven) zu seiner Bildung zusammentreten, auch den Plexus femoralis.

Der erste Lendennerv bildet wesentlich den N. ileo-hypogastricus, sendet aber auch einen Zweig zum N. ileo-inguinalis; der zweite Lendennerv bildet diesen, giebt aber vorher je eine Wurzel zum N. spermaticus ext. und cutan. fem. ext. Der dritte Lendennerv geht mit der genannten Wurzel wesentlich in den N. cutan. fem. ext. über, sendet aber je eine Wurzel zum N. spermat. und obturatorius. Der vierte vereinigt sich mit einer Wurzel vom dritten und einer vom fünften zum N. obturatorius. Der fünfte giebt Aeste zum N. cruralis, zum siebenten Lendennerven und zum N. obturatorius.

1. **N. ileo-hypogastricus.** Er stellt den ventralen Ast des ersten Lendennerven dar und verläuft wie die Intercostalnerven. Er tritt zwischen M. quadratus lumborum und ileo-psoas hindurch und spaltet sich in zwei Aeste. a) Der laterale Ast durchbohrt den M. transversus abdominis und später den M. obliqu. int. und ext. abd., giebt diesen Zweige und verläuft ungefähr in der Mitte zwischen letzter Rippe und lateralem Darmbeinwinkel auf der lateralen Fläche des M. obliquus abdom. extern. gegen die Linea alba und gleichzeitig etwas caudal und verzweigt sich in der Haut (N. cutan. femoris anterior) an der Seite des Bauches. b) Der mediale Ast verläuft zwischen M. abdom. transv. und obliqu. int. bis zum M. rectus abdom. und verzweigt sich in ihnen.

2. **N. ileo-inguinalis.** Dieser Nerv ist der ventrale Ast des zweiten Lendennerven, der einen Verbindungsast vom ersten erhält. Er verhält sich nach seinem Verlaufe und seiner Verbreitung wie die Intercostalnerven. Kurz vor seiner Vereinigung mit dem Verbindungsaste vom ersten Lendennerven, die oft erst am lateralen Rande der Lendenmuskeln stattfindet, giebt er einen schwachen Zweig ab, der am lateralen Rande der Lendenmuskeln oder noch etwas entfernt von diesem und nur bedeckt von der Fascia transversa caudal verläuft und sich schliesslich im M. transversus abdominis und im Rectus abdom. (Gurlt, Franck, Leisering) verzweigt. Der fortlaufende Stamm des Nerven hingegen verhält sich fast ganz gleich wie der N. ileo-hypogastricus, nur verbreitet er sich etwas weiter caudal und teilt sich in mehrere Zweige, welche wesentlich auf der lateralen Fläche des M. obliquus abdom. ext. ventral und caudal verlaufen und sich in der Haut der caudalen Hälfte der Bauchseite, in der Regio pubis und in der Kniefalte verbreiten. Es konnte kein

besonderer, in den Leistenkanal eintretender Zweig aufgefunden werden.

3. **N. lumbo-inguinalis (spermaticus externus).** Er entspringt gewöhnlich aus Zweigen vom dritten und vierten Lendennerven, geht an der ventralen Fläche des M. psoas parvus und ileo-psoas entlang, tritt, Zweige an die Gland. iliacae gebend, an die A. femoralis und begleitet zunächst die A. fem. profunda und dann die A. und V. pudenda externa. Er kreuzt mit denselben den Samenstrang, nahe dem äusseren Leistenring, und giebt dabei ganz feine Zweige an den M. cremaster und wohl auch an die Tunica vaginalis communis. Nach Abgabe dieser Aeste verzweigt sich der Endstamm des Nerven in der Haut neben dem Penis, also an der Innenfläche des Femur, in der Vorhaut und in den Leistendrüsen und bei weiblichen Tieren in den Mammae.

Nach seinem Verlaufe muss dieser Nerv als N. lumbo-inguinalis gedeutet werden. Durch die feinen Zweige, welche er an den M. cremaster und die Tunica vaginalis communis abgiebt, vertritt er jedoch den N. spermaticus externus, der als gesonderter Nerv dem Hunde fehlt.

Das Verhalten dieses Nerven, wie auch das des N. ileo-inguinalis ist inconstant. Zuweilen bleiben seine beiden Wurzeln getrennt und verbreiten sich jeder für sich. Zuweilen verbindet sich der N. ileo-inguin. mit dem N. spermat. ext. und scheint zu fehlen.

4. **N. cutaneus femoris anterior externus.** Er entspringt wesentlich aus dem vierten und erhält eine Wurzel aus dem dritten Lendennerven. Er liegt anfangs zwischen M. psoas parvus und ileo-psoas, tritt dann an die aborale Seite der A. abdominalis, an deren oraler Seite die V. abd. liegt, durchbohrt die Bauchmuskeln und geht an der Spina ilei anterior superior vorbei, und teilt sich in mehrere Aeste, die in verschiedener Richtung zur Haut ziehen und, Aeste der A. abdominalis begleitend, sich in der Haut verbreiten; so verläuft z. B. ein Zweig zur Gegend der Gesässmuskeln, ein zweiter gegen das Hüftgelenk, ein dritter nach dem Femur, ein vierter geht oral vom Tensor fasciae latae herab bis zur Kniescheibe. Das Verhalten der Zweige variiert.

5. **N. femoralis (cruralis)** (Fig. 191 a). Er entspringt mit einer starken Wurzel aus dem vierten und mit schwächeren aus dem dritten und fünften, selten sechsten Lendennerven, durchbohrt den M. ileo-psoas (1), dem er Zweige giebt, und die Sehne der Bauchmuskeln, tritt nahe dem Ursprunge des M. vastus medialis (1) mit der A. circumflexa fem. externa zwischen diesen und den M. rectus femoris ein, um sich sogleich in mehrere (vier bis sechs)

Aeste zu teilen, welche den M. quadriceps und capsularis versorgen. Man kann in der Regel je einen Zweig seitlich vom M. rectus fem., also zwischen ihm und dem Vastus medial. und einen in letzterem selbst bis nahe an die Kniescheibe verfolgen.

An der Austrittsstelle des Nerven aus dem M. ileo-psoas giebt der N. fem. den Ramus anterior (b) ab, während der bleibende Stamm selbst als Ram. post. bezeichnet werden kann. Der Ram. anterior liegt an der A. fem. ant. und geht mit ihr zum M. sar-

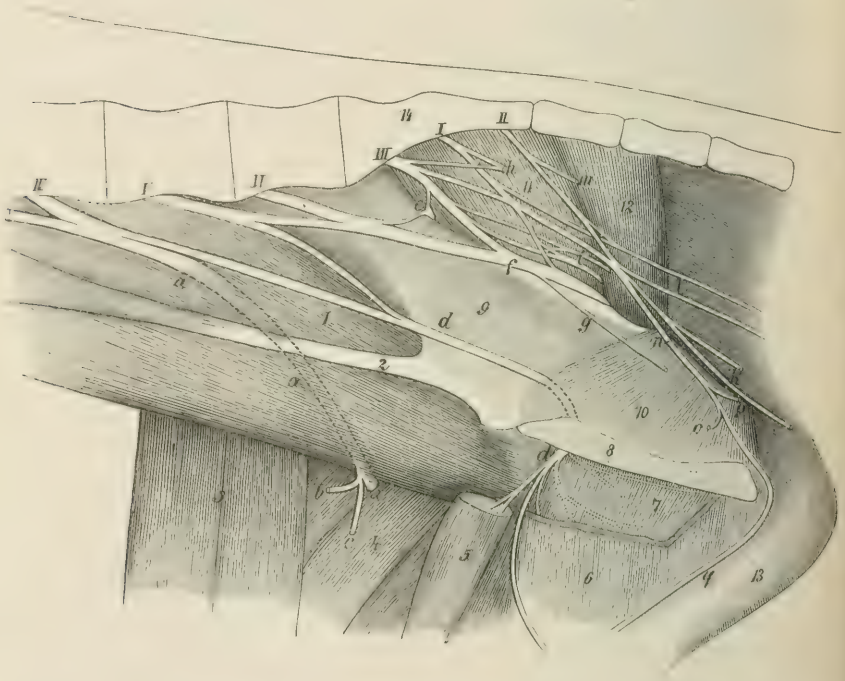

Fig. 191. Plexus sacralis und seine Nerven. IV—VII bezeichnet die ventralen Wurzeln des IV.—VII. Lendennerven, I und II die des 1. und 2. Sacralnerven. a N. cruralis (die punktierte Stelle liegt im M. ileo-psoas), b dessen Ramus anterior, c N. saphenus, d N. obturatorius, e N. glut. sup., f N. ischiadicus, g dessen Zweig für den M. obturator internus, h N. haemorrhoidal. posterior, i Nervi glutaei inferiores, k N. cutan. femoris poster., l Nervi cutan. clunium infer., m Zweig des 2. Sacralnerven für den M. levator ani und coccygeus, n N. pudendus intern., o dessen die Harnröhre begleitender Ast, p N. haemorrhoidalis medius, q N. dorsalis penis. 1 M. ileo-psoas, 2 Sehne des M. psoas parvus, 3 M. sartorius, 4 M. quadriceps fem., 5 M. adductor long., 6 M. gracilis, 7 M. adductor magnus, 8 Symphyse des Beckens, 9 Innenfläche der Darmbeinsäule, 10 M. obturator intern., 11 M. piriformis, 12 M. glutaeus maximus, 13 Penis, 14 Os sacrum.

torius (in dessen beide Bäuche er je einen Ast sendet) und zum Tensor fasciae latae. In den aboralen Bauch des M. sartorius giebt er sofort nach seinem Ursprunge ein bis zwei Zweige ab, die sich in demselben bis zum Kniegelenke verfolgen lassen. Kurz nach dem Abgange des Ram. anterior zweigt sich vom N. femoralis der **N. saphenus** (c und Fig. 192 q) ab. Dieser liegt oral an der A. femoralis (Fig. 192 b) zwischen M. adductor long. und M. sartorius (im Canalis cruralis s. Hunteri); er trennt sich dann von der A. femoral. und begleitet zunächst den Stamm und dann den dorsalen Ast der A. saphena, giebt Hautzweige an die mediale Kniegelenksfläche, und lässt sich bis zum Mittelfuss verfolgen. Er versorgt die Haut an der medialen Fläche des Schenkels bis zum Fussrücken.

6. **N. obturatorius** (Fig. 191 d). Er entspringt mit je einer Wurzel aus dem vierten, fünften und sechsten Lendennerven und geht lateral von den beiden Haupt-Aesten der A. hypogastr. und von der gleichnamigen Vene und medial an der Darmbeinsäule, dem M. levator ani einen Zweig sendend, zum Foramen obturatum und tritt durch den Sulcus obturatorius, bedeckt von dem M. obturat. int., aus dem Becken heraus, giebt dem M. obturator ext. Zweige und tritt an den Ram. obturat. der A. profunda fem., sodass er mit dieser in der Tiefe zwischen M. adductor fem. magn. (7) und longus (5) liegt. Er löst sich in drei bis vier Zweige auf, die sich in den zuletzt genannten Muskeln verzweigen. Einer von den Aesten wendet sich über die mediale Fläche des M. adductor fem. magn. caudo-ventral und verzweigt sich wesentlich im M. gracilis (6). Die Zweige des N. obturatorius reichen oft bis zur Tibia-Mitte und scheinen auch dem Sartorius, an dem sie verlaufen, und der Fascie kleine Zweige zu geben.

Eine deutliche Zweiteilung des Nerven, wie diese beim Menschen und vielen Tieren vorhanden ist, kann man beim Hunde nicht konstatieren.

IV. Nn. sacrales.

Beim Hunde kommen drei Kreuznerven vor: Die schwachen Rami dorsales s. posteriores treten durch die Foramina sacralia posteriora hervor und verbinden sich unter einander; sie versorgen den M. multifidus spinae und die Heber des Schweifes und senden Zweige in den M. glut. max. und an die Haut (Nn. cutanei clunium post.).

Die Rami ventrales s. anteriores treten durch die Foramina sacr. ant., der letzte zwischen Os sacrum und erstem Schweifwirbel, heraus. Die zwei ersten Kreuznerven verlaufen convergierend und vereinigen sich mit den ventralen Aesten des fünften, sechsten und siebenten Lendennerven zu dem Plexus sacralis.

Der letzte Kreuznerv verbindet sich mit Caudalnerven zum **Plexus caudalis (s. coccygeus)**. Der zweite Kreuznerv sendet noch einen starken Zweig zum M. levator ani und M. coccygeus (Fig. 191 m). Die vom fünften, sechsten und siebenten Lendennerven zum Kreuzgeflecht gehenden Zweige vertreten den Truncus lumbo-sacralis.

Plexus sacralis.

Man hat denselben wohl in zwei Abteilungen, den Plexus ischiadicus und den Pl. pubo-coccygeus zerlegt. Der erstere wird von den drei genannten Lenden- und dem ersten Kreuznerven gebildet, während sich an der Bildung des letzteren auch der zweite Kreuznerv beteiligt. Aus dem Pl. ischiadicus entspringen: N. glut. sup. und inf. und N. ischiadicus und aus dem Pl. pubo-coccygeus: N. cutaneus femoris post., N. pudendus internus und der N. hämorrhoidalis post. — Das erstere Geflecht liegt grösstenteils oral von dem M. piriformis, das letztere medial auf demselben.

Von den Nerven des Sacralgeflechtes gehen Verbindungsäste zum N. sympathicus.

1. **N. pudendus internus** (Fig. 191 n). Dieser Nerv entspringt mit je einer Wurzel aus dem letzten Lenden- und ersten und zweiten Kreuznerven. Von diesen Wurzeln vereinigen sich zunächst an der medialen Fläche der A. und V. hypogastrica die vom letzten Lenden- und ersten Kreuznerven; aus dem so entstandenen Stamme geht ein Verbindungszweig zum N. ischiadicus (f) ab und erst dann vereinigt er sich mit der vom zweiten Kreuznerven stammenden Wurzel. Der N. pudendus intern. begleitet zunächst den Eingeweideast der A. hypogastrica bis zum Arcus ossium pubis, indem er mit der genannten Arterie über die laterale Fläche des M. coccygeus weggeht, und teilt sich am Arcus ossium pubis in mehrere Aeste:

a) Ein Ast (o) zieht an der ventralen Seite der Harnröhre oralwärts, giebt Zweige an den Wilson'schen Muskel ab und dringt mit den Endzweigen in die Prostata ein.

b) Ein zweiter Ast (**N. haemorrhoidalis medius**) (p) verbreitet sich in den Muskeln des Afters resp. im Mittelfleische und im Mastdarmende.

c) Der dritte Ast (**N. dorsalis penis**) (q). Er ist der stärkste der genannten Aeste; er schlägt sich um den Arcus ossium pubis und begleitet die A. dors. pen. an deren lateralen Rand, indem er dabei Zweige an die einzelnen Teile des Penis und an die umgebende Haut abgiebt, und endet schliesslich in der Eichel und in der Vorhaut.

d) Der vierte Ast endlich verzweigt sich in den Analdrüsen und in der Haut der entsprechenden Stelle.

2. **N. glutaeus superior** (Fig. 191 e). Er entspringt mit je einer Wurzel aus dem sechsten und siebenten Lendennerven und event. einer schwachen

Fig. 192.

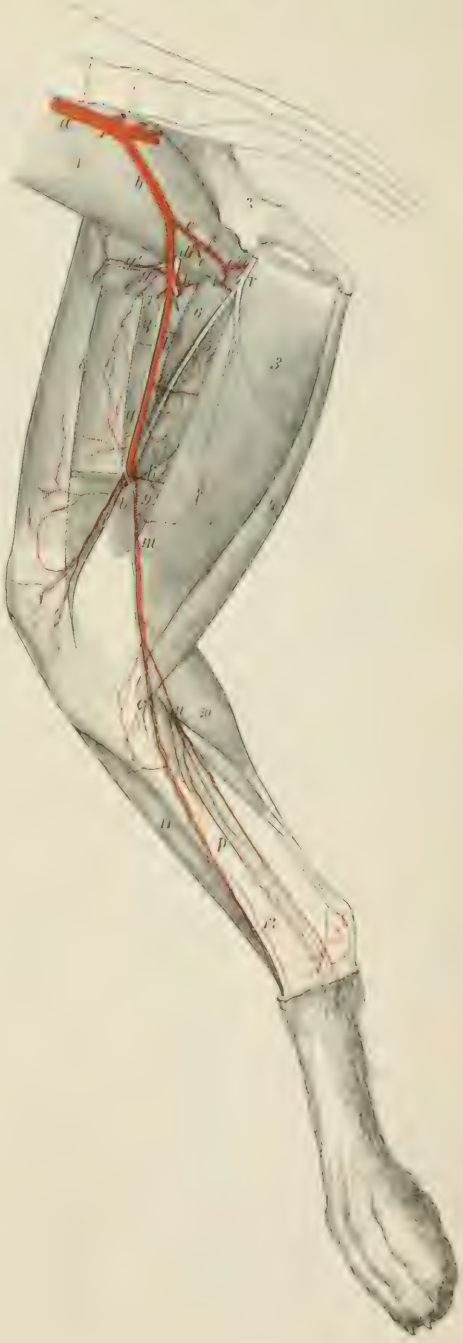

Fig. 192. Verzweigung der A. femoralis; N. saphenus. a Aorta abdominalis, b A. femoralis, c A. profunda femoris, c' deren Endstamm, d A. epigastrica inf., e A. pudenda ext., e' A. spermatica externa, f A. circumflexa femoris int., g A. femoris anterior mit dem Ramus anterior n. cruralis, h A. circumflexa femoris externa, i A. femoralis postica sup., k A. femoral. postica media, l A. articularis genu suprema, m A. saphena, n deren Ramus plantaris, o deren Ramus dorsalis, p A. tarsea lateralis, q N. saphenus, r N. obturatorius. 1 M. ileo-psoas, 2 Os ileum, 3 M. gracilis, 4 M. semitendinosus, 5 M. adductor magnus, 6 M. adductor longus, 7 M. quadriceps femoris, 8 M. sartorius, 9 M. semimembranosus, 10 Mm. gastrocnemii, 11 M. tibialis anticus, 12 Tibia.

aus dem ersten Kreuznerven und tritt, die A. glut. sup. begleitend, zwischen der Incisura ischiadica major, nahe der Spina posterior inferior des Darmbeines, und dem oralen Rande des M. piriformis in die Tiefe und gelangt so zwischen M. glutaeus medius und minimus, giebt beiden Zweige und läuft zwischen ihnen oral und ein wenig ventral zum M. tensor fasciae latae hin, in dessen beiden Bäuchen er sich verzweigt (Fig. 193 a).

3. **N. glutaeus inferior** (Fig. 191 i). Er entspringt wesentlich aus dem letzten Lenden- und ersten Kreuznerven, geht, indem er sich aber bald in zwei Parallelzweige spaltet, mit dem N. ischiadicus an dessen dorsalem Rande über die mediale Fläche des M. piriformis zur Incisura ischiadica major. Die beiden Aeste schlagen sich an der genannten Incisur um den aboralen Rand des M. piriformis lateral um und dringen einer in den M. glut. minimus und einer in den M. glut. maximus ein. Bisweilen entspringen die Aeste gesondert aus dem Plexus.

4. **N. cutaneus femoris posterior** (Fig. 191 k). Ein relativ starker Nerv, der mit je einer Wurzel aus dem ersten und zweiten Kreuznerven entspringt, dann mit dem N. pudendus internus vereinigt gegen den Arcus ossium pubis verläuft, sich etwas lateral wendet und über den letzteren hinweg an die Haut tritt, um sich in derselben und zwar seitlich und ventral von der Afteröffnung **(Nn. perinei)** und an der caudalen und lateralen Fläche der proximalen Femur-Hälfte zu verbreiten **(Nn. cutanei femoris)**.

In ähnlicher Richtung, nur etwas mehr dorsalwärts, verläuft ein zweiter, aber ganz schwacher Faden, der aus dem zweiten Kreuznerven entspringt und sich in der Haut über dem Sitzbeinhöcker und zur Seite des Schwanzansatzes verbreitet (**Nn. cutanei clunium inferiores**). Nicht selten sind zwei solcher Aeste vorhanden, von denen dann der eine aus dem N. cutaneus femoris posterior sogleich nach dessen Ursprung, der andere isoliert aus dem zweiten Kreuznerven entspringt.

5. **N. ischiadicus** (Fig. 191 f). Er entspringt mit vier Wurzeln aus den drei letzten Lenden- und dem ersten Kreuznerven. Er geht, von dem N. glut. inf. (Fig. 191 i) begleitet, an der medialen Fläche der Darmbeinsäule und des M. piriformis bis zur Incisura ischiadica minor, woselbst er auf die Mm. gemelli gelangt und an die A. ischiadica herantritt. Er ist hier vom M. glut. max. und dem Lig. tuberoso- et spinoso-sacrum bedeckt. Indem der Nerv (Fig. 193 b), über den äusseren Sitzbeinausschnitt hinwegtretend, das Becken verlässt, gelangt er ausser auf die Gemelli

(Fig. 193 7) auf die ihn tragende Sehne des M. obturat. int. und auf den M. quadrat. fem. (Fig. 193 8) und liegt also caudo-medial von der Fossa trochanterica resp. dem Trochanter major und lateral von dem Tuber ischiadicum. Er läuft dann zwischen dem M. adductor fem. magn.

Fig. 193.

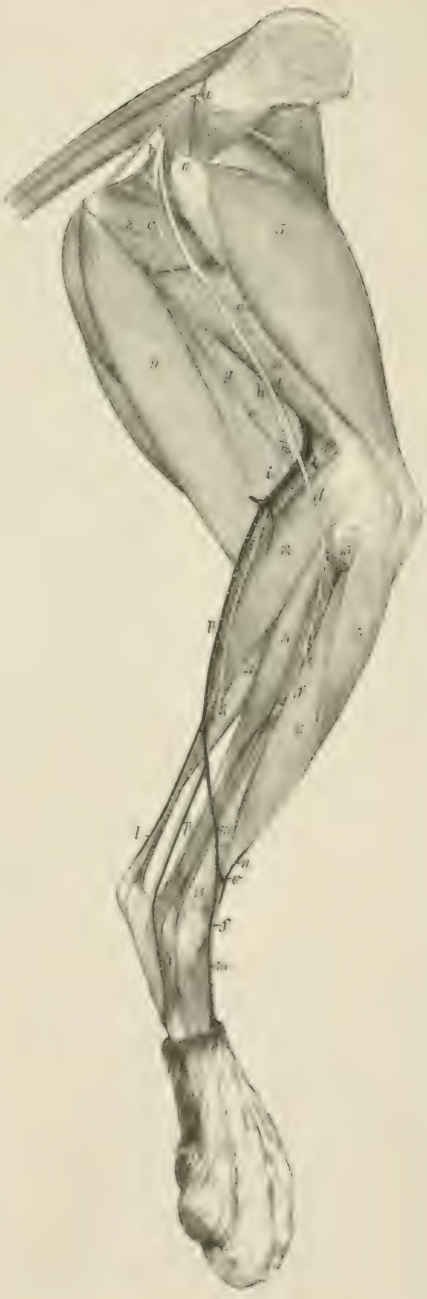

Fig 193. Verbreitungsgebiet des N. ischiadicus; Venae saphenae (der M. biceps femor. ist entfernt). a N. glutaeus sup., a' dessen End-Aeste für den M. tensor fasciae latae, b N. ischiadicus, c dessen Rami musculares (die in den M. biceps femoris eindringenden Aeste mussten abgeschnitten werden), d N. peroneus, e dessen Ramus prof., f dessen Ramus superf., g N. cutaneus crur. post., h N. tibialis, i N. cutan. femoris et tibiae post. long., k dessen oraler, l dessen aboraler Ast, m gemeinsamer Stamm der 3 Vv. digitor. commun. dorsales, n V. saphena magna, o Ramus communicans zwischen m und n, p V saphena parva, q A. poplitaea, r Zweig der A. femor. postica inf. 1 Becken, 2 M. sartorius, 3 M. glutaeus minimus, 4 M. glutaeus piriformis, 5 M. vastus ext., 6 Trochanter major des Femur, 7 Mm. gemelli, 8 M. quadratus femoris, 9 M. semitendinosus, 10 M. adductor magnus, 11 M. semimembranosus, 12 M. gastrocnemius ext., 13 M. flexor digitor. sublim., 14 M. flexor digitor. prof., 15 M. peroneus longus (ein Teil ist herausgeschnitten), 16 M. extens. digitor. pedis long., 17 M. tibialis anticus, 18 Distales Ende der Tibia.

(Fig. 193 $_{10}$) und dem M. semimembranosus (Fig. 193 $_{11}$) einer- und dem M. biceps fem. andererseits fusswärts und teilt sich in den N. peroneus (Fig. 193 d) und tibialis (Fig. 193 h), die parallel neben einander zwischen den genannten Muskeln kniekehlenwärts bis zum distalen Ende des Femur verlaufen.

Der N. ischiadicus giebt in der Beckenhöhle ab: Zweige an den M. piriformis, an den M. obturator internus (Fig. 191 g) und an die Mm. gemelli und einen Verbindungszweig zu dem N. pudendus internus. Beim Austritte aus dem Becken sendet er starke Rami musculares (Fig. 193 c) ab, die sich in dem M. biceps fem., semitendinosus und semimembranosus verbreiten. Es gehen auch Zweige an den M. quadrat. femoris.

α) **N. peroneus s. fibularis** (Fig. 193 d). In der Nähe der Kniekehle trennt er sich von dem N. tibialis (resp. dem fortlaufenden Stamme des N. ischiadicus) und wendet sich lateralwärts, wobei er auf die laterale Fläche des M. gastrocnem. lateralis (12), immer noch bedeckt vom M. biceps fem., gelangt. Er läuft an dieser und der lateralen Fläche des M. flex. digit. ped. perforans (11) lateral bis zum Köpfchen der Fibula und tritt distal von diesem, nur von der Haut, der Fascia cruris und der Sehne des M. biceps bedeckt, zwischen den M. peron. longus (15) und den M. flex. digit. ped. perforans (11) ein und läuft zwischen M. peroneus longus und tertius fusswärts und teilt sich noch in der droximalen Tibiahälfte in zwei Aeste, den Ram. superficialis (f) und den Ram. profundus (e).

Bis zu seiner Teilungsstelle giebt der N. peroneus ab: *α*) den dünnen N. cutaneus cruris post. (Fig. 193 g) nahe der Mitte des Femur; er läuft, den M. abductor cruris begleitend, fusswärts, giebt diesem Zweige, durchbohrt in der Höhe der Kniescheibe den Biceps femoris und verbreitet sich in der Haut, entsprechend der lateralen und plantaren Fläche der Mm. gastrocnemii.; *β*) Rami musculares für den M. biceps fem., semimembranosus (11), peroneus longus (15) und tertius, extensor digitorum longus (16) und tibialis anticus (17).

a) **Ramus s. N. peroneus superficialis** (Fig. 193 f). Er geht mit der A. tibial. antica medial am M. peroneus tertius et longus tarsalwärts, tritt, am distalen Drittel der Tibia an den lateralen Rand der Sehne des M. extensor digit. longus, gelangt, den N. cutaneus dorsi pedis internus (medialis h.) zur ersten Zehe abgebend, an die Beugefläche des Sprunggelenkes und entspricht hier dem N. cutaneus dorsi pedis medius (lateralis h.). An der proximalen Grenze des Metatarsus teilt er sich in drei Aeste, die als Nn. digitorum pedis dorsales communes II, III, IV die entsprechenden Aa. digitorum commun. dors. begleiten und sich an der distalen Metatarsusgrenze mit den Zweigen des N. peron. profundus verbinden und sich dann sogleich wie die Arterien in die Nn. digitales pedis II, III, IV fibul. und tibial. propr. dorsales palten und die Zehen 2, 3, 4 und 5 versorgen.

Der N. peron. superficial. giebt Zweige an den M. peroneus tertius und brevis ab.

Der N. cutan. dorsi pedis medialis versorgt die Haut an der medialen Tarsalfläche (als N. digiti ped. II tibial. propr.) und die erste Zehe.

b) **Ramus s. N. peroneus profundus** (Fig. 193 c). Er geht, Zweige an den M. extensor digit. long. und den M. tibial. ant. gebend, lateral an der A. tibialis antica zwischen der Tibia und dem M. tibialis anticus und extensor digit. pedis longus tarsalwärts, gelangt zwischen die Sehne des letzteren und den Knochen und dann an den Tarsus und teilt sich dort in zwei Aeste: α) Der **Ramus lateralis** verläuft lateral und zehenwärts, giebt Zweige an den M. extensor digit. brevis und dann die Nn. intermetatarsei dorsales III und IV ab, welche die entsprechenden Arterien zwischen $Mt_3 + _4$ und $Mt_3 + _4$ begleiten und sich mit den Nn. digitorum ped. dors. comm. verbinden. β) Der **Ramus medialis** geht mit der Arterie medial- und zehenwärts, giebt Muskelzweige ab und läuft als N. intermetatars. dors. II neben der Arterie (zwischen $Mt_2 + _3$) spitzenwärts und verbindet sich mit dem N. digitorum ped. comm. dors. II und endet in der Haut.

β) **N. tibialis** (Fig. 193 h). Dieser Nerv verläuft anfangs parallel mit dem N. peroneus (s. oben) und giebt im distalen Femurdrittel den N. cutan. fem. et tibiae post. longus (i) ab. Er wendet sich dann etwas medial- und caudalwärts und tritt zwischen die beiden Mm. gastrocnemii ein. Er läuft, indem er Zweige an diese, an den M. flexor digit. perforans und perforatus und an den M. poplitaeus und tibialis posticus abgiebt, zunächst zwischen den Mm. gastrocnemii, sodann zwischen M. gastrocnem. medial. und flexor digit. sublim. fusswärts und gelangt, ungefähr in der Mitte der Tibia, auf die plantare, mediale Fläche (resp. an den Rand) des M. flex. digitor. perforans; an derselben (also zwischen Tibia und Achillessehne) geht er in Begleitung des Ramus plantaris der A. saphena bis an den Tarsus. Er gelangt, nachdem er einen Verbindungszweig vom N. cutan. fem. et tibiae post. long. erhalten hat, in den Rollausschnitt des Fersenbeines und teilt sich in zwei Aeste, den N. plantaris medialis und lateralis.

a) **N. suralis s. communicans tibialis s. N. cutan. fem. et tibiae post. long.** (i). Er geht an der medialen Fläche des M. biceps fem. und dann an der plantaren Fläche des M. gastrocnemius ($_{1/2}$) tarsalwärts und teilt sich in zwei Zweige. Der plantare Ast geht am lateralen resp. plantaren Rande der Achillessehne herab und verteilt sich in der Haut bis zum Sprungbein (Ferse). Der dorsale Ast geht zwischen Tendo Achillis und M. flexor digit. ped. profundus tarsalwärts und giebt Zweige an die Haut der lateralen Fläche des Unterschenkels, des Tarsus und bisweilen noch des Metatarsus (N. cutan. dorsi pedis lateralis h.?) und Verbindungszweige zum N. tibialis.

b) **N. plantaris internus s. medialis** (ext. des Menschen?). Er geht am medialen Rande der Sehne des M. flex. digit. subl. zehenwärts und teilt sich gegen die Mitte des Metatarsus in zwei Zweige. Der tibiale Zweig geht als N. digit. ped. comm. plantaris I an Mt_1 und an die mediale Seite von Mt_2 und giebt dabei Zweige an die Haut bis zur Zehe ab. Der laterale Ast, Ramus fibularis, geht mit der A. plantaris media an

der Plantarseite der oberflächlichen Beugesehne herab und teilt sich wie die Arterie in drei Aeste, Nn. intermetatarsei plantares II, III, IV, die nach kurzem Verlaufe in die Interstitia metatarsea eindringen und sich mit den Nn. digit. comm. plant. vereinigen. Aus dem vereinigten Stamme gehen stärkere Zweige für den Plantarballen ab.

c) **N. plantaris lateralis s. externus** (internus hom.?). Er verläuft an der Streckfläche des Sprunggelenkes, zwischen der oberflächlichen und tiefen Beugesehne hindurch, zehenwärts und teilt sich im proximalen Drittel des Metatarsus in mehrere Zweige: einige Rami profundi gehen zu den Plantarmuskeln; die anderen gehen als **Nn. digitorum communes plantares** (II—IV), die Arterien begleitend, zwischen $Mt_2 + _3$, $Mt_3 + _4$ und $Mt_4 + _5$ zehenwärts, nehmen die Nn. intermetatarsei plant. auf, geben Zweige an den Plantarballen und teilen sich nochmals jeder in zwei Seitennerven für die Zehen: Nn. digitales pedis proprii plantares, welche die einander zugewandten Seiten der Zehen und zwar der zweiten und dritten, der dritten und vierten und der vierten und fünften versorgen. Der N. digit. commun. II teilt sich also in den fibularen plantaren Ast der zweiten und den tibialen der dritten Zehe u. s. w. Sie gehen bis in die Haut der Zehen, das Nagelbett u. s. w. Zu dem zweiten und dritten gemeinschaftlichen Zehennerven soll je ein Ram. communicans von dem fibularen Zweig des R. plant. medial. herantreten.

6. **N. haemorrhoidalis posterior** (Fig. 191 h). Dieser Nerv entspringt mit je einer Wurzel aus dem ersten und zweiten Kreuz- oder aus dem letzten Lenden- und ersten Kreuznerven und tritt an die A. umbilicalis, um sich dann, entsprechend dem Verlaufe der letzteren, in zwei Aeste zu teilen. *α*) Der N. vesicularis zieht oralwärts und lässt sich bis auf die dorsale Fläche und den Scheitel der Harnblase verfolgen; er verbindet sich auf diesem Wege mit anderen, vom Beckengeflechte des Sympathicus stammenden Fäden. Ausserdem giebt er einen Zweig ab, der den Harnleiter oralwärts begleitet. *β*) Der N. haemorrhoidalis zieht caudalwärts, teilt sich dabei mehrmals und verbreitet sich mit seinen einzelnen Aesten wesentlich im Mastdarme.

V. Die Schweifnerven (Nn. coccygei).

Die Endfäden des Rückenmarkes treten in Form einzelner Aeste zwischen je zwei der ersten fünf bis sieben Schweifwirbel aus und teilen sich sofort in je einen dorsalen und einen ventralen Ast, welch' letzterer zwischen je zwei Querfortsätzen an die hämale Fläche geht. Die einzelnen Aeste verbinden sich dann immer mit dem vorhergehenden und nächstfolgenden Zweige (Plexus coccygeus), sodass auf diese Weise sowohl dorsal als ventral je ein zusammenhängender, fortlaufender Nerv (N. coccygeus sup. et inf.) zu Stande kommt. Ersterer läuft auf der spinalen, letzterer auf der hämalen Fläche der Querfortsätze der Schwanzwirbel, indem sie dabei die entsprechenden Seitenarterien

des Schweifes begleiten und fortwährend Zweige an die Heber resp. Niederzieher und Seitwärtszieher des Schweifes und die Haut abgeben.

Der erste Schweifnerv verbindet sich mit dem letzten Sacralnerven durch einen Faden. Die ventralen Aeste der ersten Schweifnerven gehen noch Verbindungen mit dem sympathischen Nerven ein.

N. sympathicus.

Der sympathische Nerv zeigt auch beim Hunde das bekannte Allgemeinverhalten. Er besteht aus dem sogenannten Grenzstrange, der von der Basis des Schädels bis zum Anfange des Schweifes reicht, aus grossen Ganglien und aus zahlreichen Aesten, die viele Geflechte, welche kleine Ganglien enthalten, bilden und sich in den Brust- und Baucheingeweiden und in den Wänden der Blut- und Lymphgefässe verzweigen.

Der Grenztrang beginnt mit einem Ganglion, das an der Schädelbasis liegt, mit dem Ganglion cervicale supremum, legt sich dann dem Vagus an und gelangt, mit diesem in eine gemeinsame, starke Scheide eingeschlossen, in die Brusthöhle. Direkt nach dem Eintritte in die Brusthöhle trennen sich beide Nerven von einander. Der Sympathicus bildet das Ganglion cervicale infimum und wendet sich nunmehr an die hämale Fläche der Wirbelsäule und geht an dieser caudalwärts, tritt durch das Zwerchfell und gelangt in die Bauchhöhle, geht an der hämalen Seite der Lenden- und der Kreuzwirbel caudalwärts und verliert sich an den Schweifwirbeln. Vom ersten Brustwirbel ab bildet der Grenzstrang an jedem Wirbel ein Ganglion und erhält von jedem Spinalnerven einen Zweig, den Ramus visceralis.

Man kann an dem Grenzstrange sonach einen Hals-, einen Brust- und einen Bauchteil unterscheiden.

a) **Der Halsteil.** Der Anfang des Grenzstranges am Kopfe wird markiert durch ein längliches Ganglion, das Ganglion cervicale supremum (Fig. 184 l). Dieses liegt dicht am Plexus nodosus des Vagus (Fig. 184 k), am M. longus capitis und an der dorsalen Seite der A. carotis, medial von der Abgangsstelle der A. carotis interna und occipitalis.

Von ihm aus gehen Fäden, welche die A. carotis interna begleiten und um diese ein Geflecht, den Plexus caroticus, bilden. Ausserdem gehen vom Ganglion cervicale supremum resp. dem Plexus caroticus Verbindungsfäden zum fünften bis zwölften Gehirn- und ersten Halsnerven ab:

α) Die Verbindung mit den drei Aesten des fünften Hirnnervens geschieht durch die stärksten Nerven des Geflechtes.

β) Mit dem sechsten verbinden sich ebenfalls drei Fäden.

γ) An den siebenten und achten geht ein Faden aus dem Geflechte, der so stark ist, wie der oberflächliche des Vidi'schen Nerven.

δ) Der Stamm des neunten Hirnnervens erhält einen kurzen Faden aus dem Schädelende des Knotens, und an den Paukenhöhlennerven gehen zwei sich kreuzende Fäden aus dem mittleren Teile des Plexus caroticus.

ε) Zum zehnten Nerven geht ein Faden aus dem Schädelende des Knotens und zwei starke Nerven gehen vom entgegengesetzten Ende desselben an den Plexus pharyngeus.

ζ) Mit dem elften Nerven findet nur eine äusserst feine Verbindung statt.

η) Der N. hypoglossus erhält einen Zweig von dem Nerven, welcher aus dem Schädelende des Knotens an den N. vagus geht.

ϑ) An den ersten Halsnerven geht ebenfalls ein schwacher Nervenfaden.

Der aus dem Ganglion cervicale supremum entspringende Grenzstrang vereinigt sich sofort mit dem N. vagus, und beide laufen vereint am dorsalen Rande der A. carotis zur Brusthöhle. Im ersten Intercostalraume macht sich eine Trennung zwischen N. vagus und sympathicus bemerkbar, derart, dass der N. sympathicus als der schwächere dorsale Stamm sogleich ein starkes Ganglion, das Ganglion cervicale infimum (Fig. 194 l), bildet. Kurz vorher bildet er einen sehr kleinen, undeutlichen, mittleren Halsknoten (Leisering). Das Ganglion cervicale infim. liegt in der Höhe der dritten Rippe ventral an der A. subclavia. Von diesem Ganglion aus gehen Zweige an den N. vagus und den Plexus cardiacus, ferner feine Fäden an die A. subclavia, diese bisweilen förmlich mit einem Geflecht umfassend und ein bis zwei stärkere Verbindungszweige, welche über die dorsale Fläche der A. subclavia sinistra sich medialwärts wenden und zum N. laryngeus inferior gehen, vor allem aber zwei bis drei stärkere, den eigentlichen Sympathicus darstellende Zweige, welche, die A. subclavia als Ansa Vieussenii (Fig. 194 m) umfassend, dorsal gehen und in das erste Brustganglion (Ganglion thoracicum, Ganglion stellatum) (Fig. 194 n) eintreten.

b) **Brustteil.** Wenn auch das Ggl. cervicale infim. schon zum Teil in der Brusthöhle liegt und viele Nerven an Teile sendet, die in der Brusthöhle gelagert sind, so stellt doch erst das Ganglion stellatum den eigentlichen Anfang des Brustteiles des Grenzstranges dar. Das Ganglion stellatum *) ist von

*) Abweichungen: 1. Beide Ganglien (G. cervicale infim. et stellatum) sind zu einem vereinigt und die Ansa Vieussenii fehlt. 2. Beide Ganglien sind gesondert, aber nur durch einen einzigen Nervenfaden, der gewöhnlich

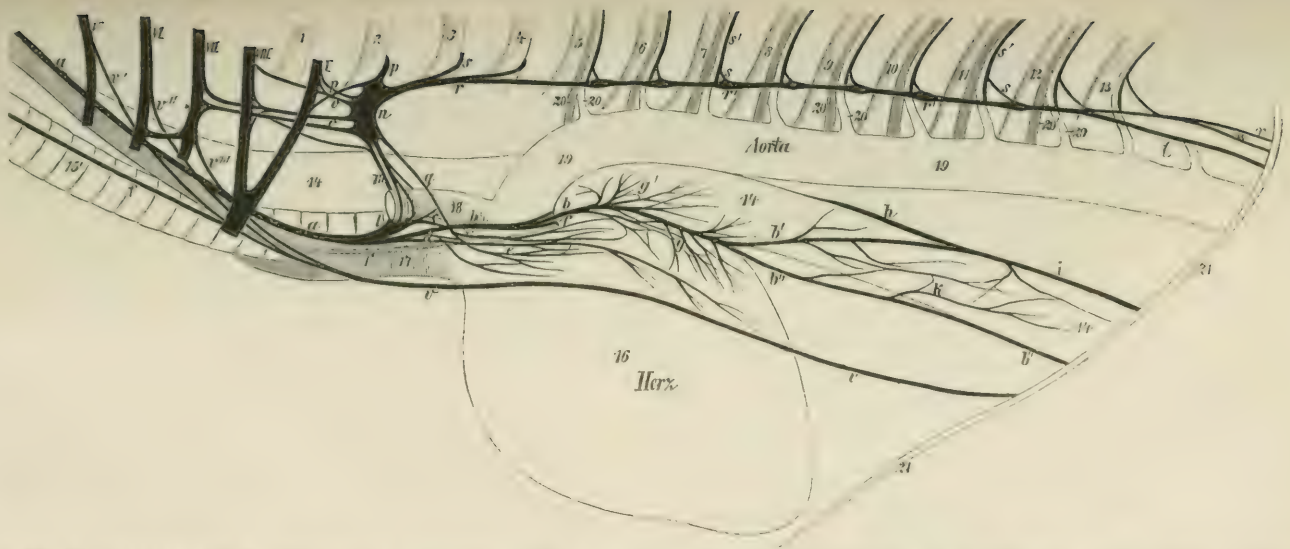

Fig. 194. Brustteil des N. vagus und Sympathicus; N. phrenicus halbschematisch. a Vereinigter Vagus und Sympathicus. b Vagus. b′ dessen dorsaler Ast, der sich mit dem der anderen Seite (h) zu dem gemeinsamen dorsalen Aste i vereinigt. b″ Ventraler Ast des N. vagus. c Verbindungsfäden zwischen Vagus und dem Ganglion cervicale infimum des Sympathicus. d Rami cardiaci n. vagi. e Plexus cardiacus. f N. recurrens. g und g′ Plexus pulmonalis. h Dorsaler Ast des rechten N. vagus. i Gemeinsamer dorsaler Ast beider Nn. vagi. k Plexus oesophageus. l Ganglion cervicale infimum. m Ansa Vieussenii. n Ganglion stellatum. o dessen Rami communicantes zu den letzten Halsnerven, p dessen Rami communicantes zu dem ersten und zweiten Rückennerven. q Ramus cardiacus des Ganglion stellatum. r Grenzstrang des Brustsympathicus mit r′ den Ganglien zwischen je zwei Rippen. s Rami communicantes des Brustsympathicus zu den Spinalnerven, s′ Intercostalnerven. t N. splanchnicus major. u N. splanchnicus minor. v N. phrenicus mit seinen drei Wurzeln v′, v″ und v‴. V—VIII bezeichnen die Nn. cervicales ventrale Aeste V—VIII. I Erster Rückennerv (ventraler Ast). 1—13 erste bis dreizehnte Rippe. 14 Schlund. 15 Trachea. 16 Herz. 17 A. anonyma. 18 A. subclavia sinistra. 19 Aorta. 20 Aa. intercostales. 20′ Vv. intercostales. 21 Zwerchfell.

länglicher, plattrunder Form und liegt lateral auf dem M. longus colli in der Höhe der zweiten Rippe, erstreckt sich aber noch bis in den zweiten Intercostalraum. Aus dem dorso-oralen Rande dieses Ganglions gehen mehrere Nervenfäden ab: je einer zum ersten und zweiten Rückennerven (Fig. 194 p), einer zum letzten Halsnerven, welcher gleichzeitig noch Fasern an den ersten Brustnerven abgiebt (Fig. 194 o), ein gleicher zum vorletzten Halsnerven (Fig. 194 o), dieser giebt gleichzeitig Fäden an den letzten Halsnerven; der letzte Ast endlich geht zum grössten Teile ebenfalls an den vorletzten, mit einigen Fäden auch noch zum sechsten Halsnerven. Sämtliche Rami communicantes liegen an der Seite des M. longus colli und zum Teil noch an der A. vertebralis. Ausser den Rami communicantes zu den letzten Cervical- und ersten Rückennerven entspringen aus dem Ganglion stellatum noch ein bis zwei Rami cardiaci (Rami accelerantes cordis) (Fig. 194 q), welche, die laterale Fläche der A. subclavia kreuzend, ventro-caudal gehen und sich dabei mehrfach teilen und wieder vereinigen, sodass sie an der Bildung des an der lateralen Fläche des Aortenbogens und der Herzbasis gelegenen Plexus cardiacus teilnehmen. Ihre Stämmchen lassen sich bis zur Lungenarterie und dem Herzbeutel resp. dem Herzen verfolgen.

Caudal geht aus dem Ganglion stellatum der thoracale Grenzstrang des N. sympathicus hervor, welcher etwas dorsal und lateral von der Aorta über die der Brusthöhle zugewandte (mediale) Fläche der Zwischenrippenarterien hinweg (nahe der Verbindung des Rippenköpfchens mit dem Wirbel) caudalwärts läuft, um durch die Zwerchfellspfeiler in die Bauchhöhle zu treten. Auf diesem Wege ist er also nur von der Pleura bedeckt und giebt in jedem Zwischenrippenraume einen Ramus communicans (Fig. 194 s) an die entsprechenden Spinal-Nerven ab. Ausserdem ist in jedem Zwischenrippenraume, vom vierten ab, ein mit blossem Auge sichtbares Ganglion in ihn eingeschaltet, welches im vierten Intercostalraume jedoch sehr klein ist und bisweilen scheinbar ganz

über die laterale Fläche der A. subclavia geht, verbunden. 3. Das Ganglion cervicale infimum scheint dem gemeinsamen Vago-Sympathicus-Stamme anzugehören, aber selbst dann findet man meist noch eine Art Trennungslinie, längs deren man beide Nerven, ohne viele Fasern zu durchschneiden, sondern kann. Ein Plexus thyreoid. sup. und inf. und vertebr. war nicht zu finden, wohl aber begleiten Aeste des Ggl. stellatum die A. vertebralis.

fehlt. Bisweilen spaltet sich der Nerv in zwei fast gleich starke Stränge, welche mehrere Centimeter fast parallel neben einander verlaufen und sich dann wieder mit einander vereinigen. — Die Rami communicantes für den ersten und zweiten Brustnerven entspringen direkt aus dem Ganglion stellatum; bis zu einem gewissen Grade auch noch der für den dritten Brustnerven, obgleich er noch auf eine kurze Strecke mit dem Grenzstrange gemeinsam verläuft.

Die übrigen Rami communicantes nehmen caudal an Länge zu; sie liegen bis zur zehnten Rippe direkt am caudalen Rande der entsprechenden Zwischenrippenarterie und senken sich sogleich in die Tiefe und verbinden sich mit den entsprechenden Intercostalnerven; der elfte, zwölfte und dreizehnte Ramus communicans entspringen mehr in der Mitte zwischen je zwei Intercostal-Arterien und gehen von hier aus über die der Brusthöhle zugewandte Fläche der Lendenmuskeln lateral, um sich am lateralen Rande der letzteren (oder nach Durchbohrung derselben) mit den entsprechenden Spinal-Nerven zu vereinigen. Der dreizehnte (und eventuell auch der zwölfte) Ramus comm. entspringt gewöhnlich mit mehreren Fäden aus dem Sympathicus, welche sich erst unter einander und dann mit dem Spinal-Nerven verbinden, oder es verbindet sich ein Nerv mit dem vorhergehenden, einer mit dem folgenden Spinal-Nerven. Die Abgangsstelle der Rami communicantes findet sich stets an der Stelle, an der das Ganglion eingeschaltet ist.

Ausser den Rami communicantes, welche zu den Brustnerven gehen, giebt der N. sympathicus, und zwar wesentlich in der Zwerchfellshälfte der Brusthöhle, fortwährend sehr feine Zweige ab, welche unter einander zu feinen Netzen sich vereinigen, aus denen dann wieder feine Fäden entspringen, welche an die Aorta gehen; andere Fäden gehen auch direkt, d. h. ohne Netze zu bilden, an das genannte Gefäss (Plexus aorticus).

An der dreizehnten Rippe resp. am zwölften Ganglion giebt der Grenzstrang den N. splanchnicus major (Fig. 194 t) ab, um dann in den Bauchteil überzugehen. Die Nn. splanchnici minores entspringen aus dem ersten, zweiten und dritten Lendenknoten und gehen zum Nebennierenplexus (s. S. 569).

c) **Bauchteil.** Nach Abgabe des N. splanchnicus major bildet der Grenzstrang nur noch einen relativ dünnen Nervenstrang, der, bedeckt von den Lendenmuskeln, an den Körpern der Lendenwirbel als Pars lumbalis caudalwärts läuft. Auf diesem Wege bildet er, entsprechend den einzelnen Bauchwirbeln, die Ganglia lumbalia; aus den ersten drei entspringt je ein N. splanchnicus minor für das Nebennierengeflecht, und aus jedem je ein Verbindungsfaden zu dem entsprechenden Lendennerven. Fäden für die Lenden-Arterien und Venen und feine Fäden, welche an die

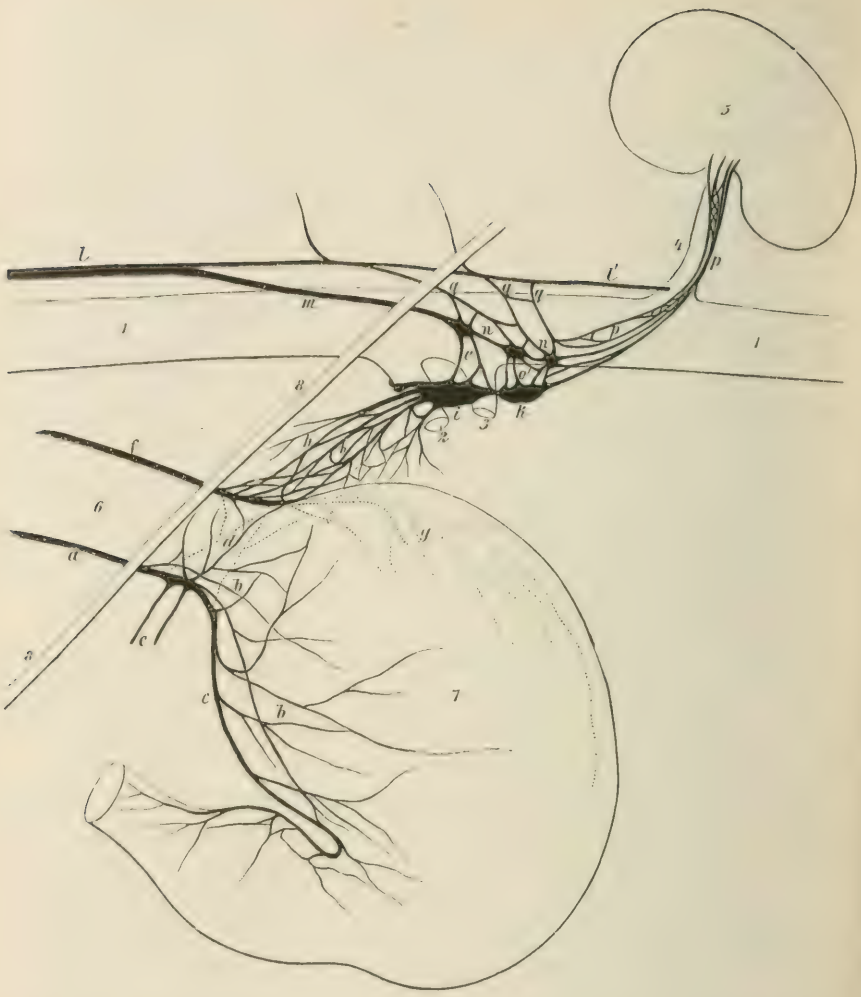

Fig. 195. Plexus gastrici nervi vagi; Plexus solaris et renalis n. sympathici (halbschematisch). a Ventraler Ast des N. vagus, b Plexus gastricus ant., c Hauptzweig des ventralen Astes des N. vagus, der an der Curvatura minor verläuft, d Rami communicantes zwischen Plexus gastricus ant. et post., e Zweige des Plex. gastr. ant. zur Leber, f Dorsaler Ast des N. vagus, g Plex. gastr. post., h Rami communicantes zwischen Plex. gastricus post. und Plex. coeliacus, i Ganglion coeliacum resp. Plex. coeliacus, k Ganglion mesenteric. sup. resp. Plex. mesenteric. sup., l Grenzstrang des Brustsympathicus, l' Bauchsympathicus, m N. splanchnicus major, n Plex. suprarenalis, o Verbindungszweige des letzteren zum Ganglion coeliacum und o' zum Ganglion mesenteric. sup., p Plex. renalis, q Nn. splanchnici minores. 1 Aorta, 2 A. coeliaca, 3 A. mesenterica sup., 4 A. renalis, 5 Niere (zurückgeschlagen), 6 Oesophagus, 7 Magen (seine Portio pylorica ist brustwärts gewendet), 8 Zwerchfell (abgeschnitten).

Aorta gehen und durch gegenseitige Vereinigung einen Plexus aorticus bilden. An die Pars lumbalis schliesst sich caudal die immer schwächer werdende Pars sacralis an, welche, an der ventralen Kreuzbeinfläche gelegen, noch einige kleine Ganglia sacralia bildet, Verbindungsäste zu den Kreuznerven und zu dem der anderen Seite sendet und sich allmählich verliert.

Geflechte in der Bauchhöhle.

Der N. splanchnicus major (Fig. 195 m) begleitet nach seinem Ursprunge noch eine Strecke den Grenzstrang, tritt zwischen den Zwerchfellspfeilern in die Bauchhöhle, geht dann etwas ventral und gelangt so an die zur Seite und aboral von der Abgangsstelle der A. mesenterica sup. gelegene Nebenniere. Nahe dem dorsalen Rande derselben nimmt er ein Ganglion in seine Bahn auf, von dem ein stärkerer oder zwei schwächere Zweige nach dem Ganglion coeliacum, das zur Seite der A. coeliaca liegt (s. unten), abgehen, während ein anderer Zweig sich mehr caudal wendet und noch ein bis zwei kleinere Ganglien aufnimmt. Dabei verbindet sich dieser Zweig mit den drei Splanchnici minores *) und bildet mit ihnen gemeinsam das an der medialen Fläche der Nebenniere gelegene Nebennierengeflecht **(Plexus suprarenalis)** (Fig. 195 n). Aus demselben und zwar wesentlich aus seinen Ganglien gehen ausser Zweigen an die Nebennieren hervor: 1. Verbindungszweige zum Ganglion (Plexus) coeliacum und mesenteric. sup. (Fig. 195 o und o'). 2. Rami renales. Diese kommen aus der caudalen Seite des Geflechtes und zum Teil auch direkt von den Nn. splanchnici minores und bilden im Verein mit Zweigen vom Ganglion mesentericum superius um die Nierenarterie den Plexus renalis; die Fäden desselben umspinnen die Nierenarterien und dringen in den Nierenhilus ein (Fig. 195 p).

Plexus coeliacus (Fig. 195 i). Er wird gebildet von den zur Seite der A. coeliaca gelegenen Ganglia coeliaca und den sich mit denselben verbindenden Zweigen der Nn. splanchnici. Die beiden Ganglia coeliaca, von denen das rechte das stärkere ist,

*) Streng genommen bezeichnet man nur die in der Brusthöhle entspringenden Aeste als N. splanchnicus minor; die anderen würden dann als einfache Zweige des Sympathicus zu betrachten sein. Da jedoch erste, in der Brusthöhle entspringende Nn. splanchnici meist nicht zugegen sind, so nennen wir die von den drei ersten Lendenganglien abgehenden sympathischen Nerven Nn. splanchnici minores.

stehen durch kurze, kräftige Fäden sowohl unter einander als auch mit dem Ganglion mesent. sup. und ausserdem durch zahlreiche Fäden mit dem Plexus gastricus post. (Fig. 195 h) und meist auch mit dem Plexus gastr. anterior n. vagi (Fig. 195 b) in Verbindung.

Von dem Plexus coeliacus gehen Nervenfäden aus, welche der Verzweigung der A. coeliaca folgen und um die einzelnen Gefässe dichte Netze bilden, welche die Gefässe versorgen und mit diesen zu den betreffenden Organen hingehen; auf diese Weise entstehen mehrere den Plexus solaris darstellende Geflechte, nämlich: a) der Plexus gastricus; b) der Plexus hepaticus und c) der Plexus lienalis.

Plexus mesentericus sup. (Fig. 195 k). Er liegt aboral vom Plex. coeliacus, aber ganz nahe demselben. Er enthält das zur Seite und etwas caudal von dem Ursprunge der A. mesenterica sup. gelegene Ganglion mesenteric. sup. und steht mit den Nn. splanchnici, dem Plexus coeliacus, mesentericus inf. und dem gleichnamigen Geflecht der anderen Seite in Verbindung; von ihm aus gehen feine Fäden zum Plexus renalis und solche, welche die A. mesent. sup. und ihre Verzweigungen in Form feiner Netzwerke begleiten und diese Gefässe und diejenigen Organe versorgen, in denen sich die Arterien verbreiten.

Plexus suprarenalis und renalis, siehe oben.

Plexus mesentericus inf. Er wird von Fäden gebildet, die vom Plexus mes. sup., von dem Grenzstrange des Bauchsympathicus und dem Aortengeflecht stammen und sich mit einem kleinen, an der A. mesenterica inf. gelegenen Ganglion mesenteric. inf. verbinden. Von ihnen gehen die Nervenfäden zur Begleitung der Zweige der A. mesenterica inf. aus.

Plexus spermaticus. Er besteht aus Fäden, welche die A. spermatica int. begleiten und wesentlich aus dem Bauchsympathicus entspringen.

Plexus hypogastricus. Dieser die Ganglia hypogastrica enthaltende Plexus ist als eine Fortsetzung des Plexus aorticus anzusehen, indem neue Fäden vom Grenzstrange des Sympathicus hinzutreten; er giebt Verbindungsfäden an die Kreuznerven und versorgt, den Verzweigungen des Ramus visceralis der A. hypogastrica folgend, ausser den Gefässen die Beckenorgane. Nach den einzelnen Organen resp. ihren Gefässen kann man einzelne Plexus (Plexus uterinus, vaginalis, haemorrhoidalis etc.) unterscheiden.

Sinnesorgane und das Integument.*)

A. Gehörorgan.

1. Aeusseres Ohr.

a) **Die Ohrmuschel. Auricula** (Fig. 196). Dieselbe besteht aus der äusseren Haut, dem Muschelknorpel, Bändern und Muskeln. Die Haut verhält sich wie das Integument überhaupt; nur an der Innenfläche wird gegen den Muschelgrund hin die Behaarung dünn oder fehlt ganz. Am Eingange aus der Scapha in die Concha, also vor der tiefsten Einsenkung der Muschel, bildet die Haut Falten, auf denen lange Haare stehen, die zum Abhalten von Insekten, Staub und dergleichen dienen. Ein Ohrläppchen bildet die Haut nicht. Der **Muschelknorpel** (Cartilago conchae), welcher im wesentlichen aus elastischem Knorpelgewebe besteht, ist beim Hunde verhältnismässig dünn; gegen die Muschelspitze hin bildet er eine sehr dünne Lamelle; häufig fehlt er hier ganz, sodass die Spitze nur aus einer Hautfalte besteht.

Bei den meisten Hunderassen hängt der grössere Teil der Muschel über die Muschelspalte herab; bei anderen (Windhunden, Spitz etc.) steht die Muschel aufrecht.

Die Ohrmuschel des Hundes kann mit einer Düte verglichen werden, deren Spalte aber sehr weit und sehr schräg gestellt und deren basales Ende nicht geschlossen, sondern offen ist. Der basale Schluss der Muschel kommt genau wie bei der Düte dadurch zu stande, dass sich die Muschelränder und die an-

*) Näher besprochen werden nur diejenigen Teile, die beim Hunde etwas Besonderes darbieten, resp. ihm eigentümlich sind. Diejenigen Teile, die beim Menschen und bei den Haustieren in gleicher Weise, in gleicher Form, Lage u. s. w. vorkommen, werden nur angedeutet.

schliessenden Teile über einander legen. Die Muschel besitzt also eine konvexe Aussen- und eine konkave Innenfläche. Als Ruhestellung der Muschel fassen wir diejenige auf, bei der die konvexe Fläche gegen den Schädel, die konkave lateral gewendet ist, sodass ein Rand (b′) oral und einer (b) aboral liegt. Die Muschel steht senkrecht zur Scheitelfläche des Kopfes. Der grösste Teil der Muschel liegt frei, nur der kleinere, basale Teil liegt seitlich dem Schädel, resp. den betreffenden Muskeln an. Die konvexe Fläche (Dütenrücken) biegt da, wo die Muschel sich dem Schädel anlegt und schmaler wird, fast unter rechtem Winkel, aber im Bogen, lateral um und bildet hier die stärkste Wölbung. Dieser Teil heisst der Grund (Eminentia fossae conchae), oder wegen der Aehnlichkeit dieses Verhaltens der Muschel mit dem Verhältnisse des menschlichen Gesässes zum Rücken auch das **Gesäss** der Muschel. Im Inneren entspricht dem Gesässe eine tiefe Grube, die **Concha** (Fossa innominata, Muschelhöhle im engeren Sinne). Aeusserlich wird das Gesäss resp. die Concha durch eine Querrinne, Sulcus auris transversus, und im Inneren durch häutige Vorsprünge und eine knorpelige Querleiste (d), die dem **Anthelix** entsprechen dürfte und unter der eine zweite Querleiste liegt, von der übrigen Innenfläche der Muschel, von der Dütengrube, Cimba s. Scapha, abgetrennt.

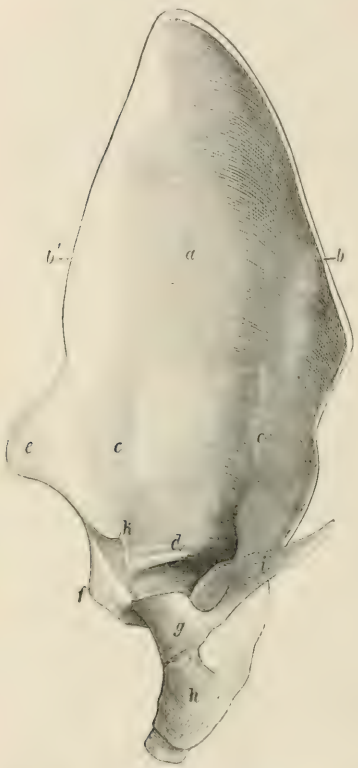

Fig. 196. Ohrmuschel (Knorpelgerüst). a Innenfläche der Muschel = Scapha und Cimba, b aboraler und b′ oraler Rand derselben, welch' beide zusammen dem Helix entsprechen, c Längsleiste im Inneren der Muschel, d Anthelix, e Spina helicis anterior sup., f Tragus, g Antitragus, h Muschelröhre, i Cornu poster. antitragi, k Crista helicis.

Basalwärts und lateral verengt sich die Concha zu einer Röhre, dem Tubus, Muschelröhre. Hierbei macht das basale Muschelende (Schädelende) eine spiralige Windung, der Knorpel dreht sich erst lateral, dann oral, dann wieder medial. Das Gesäss sitzt einem Fettpolster und dem M. temporalis auf. Infolge seiner kugelartigen Wölbung und einer entsprechenden Vertiefung kommt hier ein freies Gelenk, eine Arthrodie, zu stande.

Die Ohrmuschel des Hundes unterscheidet sich von der des Menschen dadurch, dass die Cimba und die Scapha (a) bedeutend grösser und verlängert sind und dadurch, dass sich der orale Muschelrand basalwärts über den aboralen Rand überlegt, dass der Knorpel also dütenförmig eingerollt ist.

Beim Menschen ist der Helix krempenartig umgebogen, beim Hunde ist er dagegen aufgeklappt. Der in der Figur mit a bezeichnete, glatte, über den Schenkeln c, c des Anthelix gelegene Teil der Muschel entspricht dem umgebogenen Teile des Helix des Menschen.

Der Muschelrand (b, b') kann mit dem **Helix** des Menschen verglichen werden, ohne demselben aber ganz zu entsprechen. Als **Anthelix** kann die genannte Querleiste (d) vor dem Eingange in die Concha aufgefasst werden. Von dieser Querleiste verläuft als Verlängerung des Anthelix jederseits eine Längsfalte (c, c) in der Richtung gegen die Muschelspitze. Zwischen diesen Längsleisten und dem Helix bleibt die Scapha (Fossa scaphoidea). Die Leisten, d. h. der Anthelix, spalten sich nicht in die Crura furcata, sodass auch keine Fossa triquetra s. triangularis zu stande kommt, wenn man nicht den Raum zwischen c und c der Abbildung so auffassen will.

Am Helix unterscheidet man eine Pars anterior und posterior; beide sind an der Concha gegen einander gekrümmt resp. eingerollt, sodass sie schliesslich lateral die Spalte abschliessen und zur Bildung des lateralen Einganges in die Concha, der lateralen Conchawand, und der Muschelröhre beitragen. An der Scapha sind die Ränder nicht eingebogen und bilden, oben zusammenstossend, einen spitzen oder abgerundeten Winkel, die Muschelspitze.

Der orale Dütenrand (Pars anterior helicis) (b') bildet ein wenig proximal von der Mitte eine vorspringende Knorpellamelle (**Spina helicis anterior superior**) (e) zur Anheftung des Adductor auris superior. Diese Lamelle wird durch einen breiten Einschnitt von einer viereckigen Knorpelplatte (**Bock, Tragus**) (f) geschieden, die vom Rande der Concha entspringt und oral und ventral gerichtet ist. Ihre Winkel gehen nicht in abgesetzte Hörner aus. An der inneren Fläche des Ursprunges des Bockes, also in Fortsetzung des Helix, springt der Knorpel in Form eines Kammes, der an einer Stelle als Spina vorragt (k), hervor (Crista helicis s. Proc. acutus helicis s. Spina helicis ant. media). Ventral von dem Tragus findet sich ein tiefer Einschnitt, der ihn von der Muschelröhre, die hier durch Umbiegung beider Ränder entsteht, scheidet. Der dorsale Rand des Tragus hilft die laterale Begrenzung des Concha-Einganges bilden (resp. deren Kommissur).

Von dem ventralen Einschnitte ab geht der orale Rand im Bogen

basalwärts, bildet dann einen kleinen, aboralen Vorsprung, der den Einschnitt gewissermassen abschliesst, läuft am Antitragus abwärts und median (gegen den Kopf hin), bildet einen tiefen Einschnitt, unter welchem eine Knorpelplatte entsteht, die sich aboral und einwärts krümmt (Spina hel. ant. inf.) und sich über die betreffende Knorpelplatte des aboralen Dütenrandes (Spina hel. post. inf.) hinweglegt.

Der aborale Dütenrand (Pars posterior helicis) (b) ist etwas mehr konvex als der orale. Er bildet der Spina hel. anter. sup. gegenüber einen flachen Ausschnitt und in der Höhe des Muscheleinganges, resp. der Fossa transversa eine vorspringende, abgerundete, oral gegen den Tragus gerichtete Platte, **Spina helicis posterior superior.** Diese wird durch einen tiefen Einschnitt von einem aboral gerichteten, spitz zulaufenden Fortsatz (**Cornu posterius antitragi**; Proc. uncinatus) (i) geschieden. In dem Ausschnitte zwischen beiden ist der Muschelrand scharf einwärts umgebogen und bildet einen vorspringenden, kurzen Längskamm, der dem Längskamme am Grunde des Tragus entspricht (Spina helicis post. media). Der genannte spitze Fortsatz (i) geht in eine halbringförmig gebogene Knorpelplatte (g) aus, die die Basis des Antitragus darstellt. Der **Antitragus** besteht also aus einem knorpeligen Halbringe und einem langen, aus seinem aboralen und inneren Teile entspringenden, aboral gerichteten, grossen Fortsatze. Der Körper des Antitragus legt sich der Innenfläche des Tragus an. Die Cauda helicis scheint nicht vorhanden zu sein.

Dadurch, dass Tragus und Antitragus übereinander liegen, dass also die Muschelränder über einander greifen, wird der Muscheleingang lateral geschlossen. Die Incisura intertragica (semilunaris) wird durch das Uebereinandergreifen beider Fortsätze verdeckt.

Der Antitragus geht zum Teil direkt in die Muschelröhre (h) über, zum Teil ist er durch einen rinnenartigen Spalt von ihr getrennt resp. hier nur häutig verbunden.

Der aborale Muschelrand wendet sich proximal von dem Antitragus, der sich durch einen Einschnitt von ihm abhebt, abwärts, biegt sich oro-medialwärts um und bildet so einen halben resp. $^3/_4$ Ring, der sich mit seinem Ende, Spina hel. post. inf., an die Innenfläche der ihm entgegen gebogenen Spina hel. ant. inf. anlegt, wodurch der Tubus (h), d. h. der Anfang des Meatus auditorius cartilagineus entsteht (Cartilago meat. audit. ext.). Ueber dem Halbringe findet sich an der aboralen Fläche der Röhre eine tiefe Grube, die zum Teil von dem Cornu des Antitragus überbrückt wird.

Der Kürass. Ringknorpel. (Cartilago annularis.) In dem basalen Ende des Tubus der Concha steckt mit ihrem freien Ende eine zweite Knorpelröhre, die abwärts den Tubus überragt und mit ihrem basalen Rande auf dem Rande des Meatus auditorius externus osseus aufsitzt. Die Knorpelröhre wird vom Ringknorpel gebildet. Beide, der Tubus der Concha und der Ringknorpel, bilden zusammen den knorpeligen, äusseren Gehörgang. Dieser ist lang. Der anschliessende **knöcherne Gehörgang** ist sehr kurz und weit; man kann durch denselben fast die ganze Paukenhöhle übersehen. Er ist medio-oral gerichtet.

Der Schildknorpel. Scutulum (Fig. 197). Derselbe ist viereckig. Man unterscheidet an ihm einen oralen (a), einen aboralen (c), einen lateralen (b) und einen medialen Winkel (d). Der oro-

mediale Rand ist gerade, der oro-laterale tief eingebogen. Der aborale Winkel ist sehr breit.

Die an der Muschel gelegenen Muskeln. (Ueber die anderen Muskeln der Ohrmuschel und des Scutulum siehe S. 124.)

M. transversus auriculae. Er ist beim Hunde verhältnismässig gut ausgebildet und zerfällt in zwei Portionen. Die orale Portion ist die grössere; sie liegt mitten auf der konvexen Fläche der Muschel und überbrückt die dem Anthelix entsprechende (Gesäss und Scapha scheidende) Furche; dabei liegt sie teilweise zwischen den Schenkeln des Levator longus conchae. Die aborale Portion liegt mehr grundwärts und dem aboralen Muschelrande näher; sie stellt einen schmalen, dünnen, ziemlich langen Muskel dar, der eine Furche überbrückt, die einer Längsfalte der Spaltfläche entspricht, die am aboralen Rande aufwärts steigt. Die aborale Portion ist zum Teil vom Abductor longus bedeckt.

Fig. 197. Linker Schildknorpel des Ohres (von einem grösseren Hunde; natürliche Grösse). a Oraler, b lateraler, c aboraler und d medialer Winkel.

Der Muskel liegt dem Muschelknorpel direkt auf und ist von der Haut und von Zweigen der A. und des N. auricularis posterior bedeckt.

Eine Scheidung des Muskels in Obliquus und Transversus auric. ist nicht möglich. Die Wirkung des Muskels besteht offenbar darin, dass er den Eingang in die eigentliche Concha erweitert.

M. helicis (Fig. 44 d). Dieser Muskel entspringt am Schädelende des oralen Muschelrandes da, wo der Tragus abbiegt, an der Innenfläche der Crista helicis, steigt an der Innenfläche des Tragus zwischen Knorpel und Haut herab und endet am ventralen Rande der Innenfläche des Tragus. Auf seiner Oberfläche verlaufen feine Endzweige des N. tempor. superfic. und des Ram. tempor. des N. facialis.

M. tragicus medialis s. minor. Er entspringt am ventralen, freien Rande und an der Innenfläche des Tragus neben dem M. antitragicus, läuft an der Aussenfläche des Antitragus herab und inseriert sich oral direkt unter dem Gesässe, also an der Muschelröhre.

M. tragicus lateralis s. major. Es ist ein langer, schmaler Muskel, der aussen an dem ventralen Rande des Tragus entspringt, an der Aussenfläche der Muschelröhre und am Kürass, zwischen ihm und dem M. temporalis, dann über die laterale Fläche des aboralen Teiles des Jochbogens herabsteigt, um sich am aboralen Rande der Mandibula zwischen Proc. angularis und articularis mit einer platten Sehne anzuheften.

Er ist bedeckt vom Adductor inferior conchae, von der Parotis und der Muschelröhre. Er liegt auf einem Teile des Jochbogens und des M. temporalis.

An ihm verlaufen Zweige der A. und des N. temporalis superficialis.

M. antitragicus (Fig. 44 e). Es ist dies ein kurzer, im Verhältnis zur Länge ziemlich dicker und breiter Muskel, der am freien Rande und der inneren Fläche des Tragus entspringt und an den Antitragus geht und dort endet.

Er ist von dem Adductor inferior conchae und der Haut bedeckt; medial und oral grenzt er an seinem Ursprunge an den M. tragicus med.

Auf seiner Oberfläche verlaufen Endzweige der A. und V. und des N. temporalis superficialis.

Man findet oft noch einen kleinen Muskel, der von der Seite des Occipitale an die Muschelröhre herantritt.

Bänder des äusseren Ohres.

Die Bindegewebsmassen, welche die Fortsätze und die einzelnen Knorpelteile unter einander verbinden, können als besondere Bänder bezeichnet werden. Am Tubus finden sich Ringbänder (Ligam. annularia), die den Tubus schliessen. Tragus und Antitragus, Spina hel. post. inf. und ant. inf. und andere Knorpelplatten werden durch Bänder und Bindegewebshäute verbunden. Der Kürass ist durch Bänder an die angrenzenden Knorpelteile befestigt. Auch zwischen Scutulum und Muschel finden sich Bandmassen.

Fettpolster des äusseren Ohres. Am Grunde der Muschel und um den Meat. audit. ext. liegt eine grosse Fettmasse, die selbst bei den magersten Tieren zum Teil erhalten ist. Sie schützt den Gehörgang und erleichtert die Bewegungen der Muschel.

2. Mittleres Ohr.

Die **Paukenhöhle** ist beim Hunde verhältnismässig sehr geräumig; sie ist einfach und besitzt keine sogenannten Paukenzellen; ihre Wand ist glatt. Dieselbe wird wesentlich von der Bulla ossea oss. tempor. (Pars tympanica) gebildet; nur medial beteiligt sich die Pars petrosa an der Bildung des Cavum tympani.

An ihrer medialen Wand befindet sich das sehr deutlich vorspringende **Promontorium,** welches zwischen der Fenestra vestibuli und der Fenestra cochleae liegt.

Der Canalis Fallopiae, der Sulcus tympanicus, der Sulcus petrosus anterior und die Fossae musculares zeigen nichts besonderes beim Hunde.

An der oralen Wand findet sich die Oeffnung (resp. ein kurzer Kanal) für die Tuba Eustachii (Foramen tubarium s. Canalis tubarius); neben dieser Oeffnung findet sich eine Oeffnung des Canalis caroticus und die ganz feine Oeffnung für den Sulcus tympanicus (Chorda tympani.)

Die laterale Wand des Cavum tympani wird durch die Membrana tympani, das Trommelfell, geschlossen. Diese Membran befestigt sich an dem beim Hunde verhältnismässig weiten Annulus tympani und ist zwischen dem mittleren und dem äusseren Ohre ausgespannt. Das Trommelfell des Hundes liegt sehr schräg und ist sehr gross im Verhältnis zu dem Trommelfell anderer Tiere.

Die Muskeln des Mittelohres zeigen beim Hunde nichts besonderes.

Die **Ossicula anditus**, Gehörknöchelchen, sind verhältnismässig gross, im übrigen ähnlich geformt wie die des Menschen.

Tuba Eustachii (Ohrtrompete). Die eigentliche knorpelige Trompete liegt seitlich dicht und fest an der Schädelbasis; sie ist verhältnismässig kurz, ihre mediale Wand ist knorpelig, ihre laterale bindegewebig; der kurze, aber starke Knorpel springt mit seiner medialen Seite in den Nasenrachenraum vor und ist von einer Schleimhautfalte überzogen. An ihrem Ende befindet sich eine schräge, spaltförmige und enge Oeffnung, die Mündung

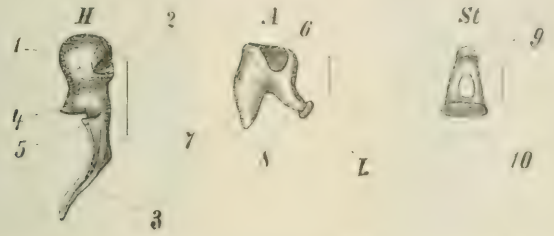

Fig. 198. Die Gehörknöchelchen (aus: Müller und Schwarznecker, Die Pferdezucht). H Hammer: 1 Kopf, 2 Gelenkfläche, 3 Stiel, 4 langer und 5 kurzer Fortsatz des Hammers. A Ambos: 6 Gelenkfläche, 7 kurzer, 8 langer Schenkel des Ambos, L Linsenbeinchen. St Steigbügel: 9 Köpfchen, 10 Fusstritt des Steigbügels.

der Tuba in die Rachenhöhle. Die Oeffnung ist nicht ganz leicht zu finden; sie liegt median an dem kleinen länglichen Wulst, den das Ende des Knorpels bildet, lateral und dicht aboral vom Sulcus gutturalis.

Das andere Ende der knorpeligen Tuba befestigt sich an den freien Rand des Canalis tubarius (Tuba ossea) (Fig. 131), der in die Paukenhöhle führt. Er stellt einen einfachen, im Knochen liegenden Kanal, aber keine vorstehende Knochenröhre dar.

An der lateralen Fläche der Tuba liegt der M. tensor veli palatini (Dilatator tubae) (s. S. 285).

3. Inneres Ohr.

Das innere Ohr, **Labyrinth**, besteht wie bei allen Tieren, so auch beim Hunde aus dem Vestibulum, der oral von demselben liegenden Cochlea und den aboral liegenden Canaliculi semicirculares.

Das **Vestibulum** liegt in der Pars petrosa, medial von dem Cavum tympani und kommuniziert mit diesem durch die Fenestra vestibuli s. ovalis, welche den Stapes aufnimmt. Das Vestibulum wird durch eine Leiste in den Recessus hemisphaericus und hemiellipticus getrennt.

Die **Canales semicirculares** werden als superior, posterior und

Fig. 199. Das knöchere Labyrinth des linken Ohres (aus: Müller und Schwarznecker, Die Pferdezucht). A Halbzirkelförmige Kanäle, 1 unterer, 2 oberer, 3 äusserer halbzirkelförmiger Kanal, B Vorhof, 4 eirundes Fenster, C Schnecke, 5 rundes Fenster, 6 ein in die Schnecke führender Kanal.

Fig. 200. Das häutige Labyrinth mit durchschnittener Schnecke vom linken Ohre (aus: Müller und Schwarznecker, Die Pferdezucht). A Halbzirkelförmige Kanäle, B Vorhof, aus rundem und eirundem Säckchen bestehend, C durchschnittene Schnecke; zeigt das Spiralblatt und die beiden Gänge, 6 N. acusticus und dessen Teilung in N. vestibuli und N. cochleae.

Fig. 201. Senkrechter Schnitt durch die Schnecke eines Kalbsembryo (Kölliker). Der Innenraum ist in vier Windungen getroffen. In allen ist der Ductus cochlearis sichtbar.

lateralis bezeichnet. Ueber Besonderheiten derselben beim Hunde ist uns nichts bekannt.

Die **Cochlea** liegt oral dem Vestibulum an und oral von der Fenestra ovalis und zum Teil im Promontorium. Sie hat $2^1/_2$ Windungen. Sie sowohl, als auch der Aquaeductus cochleae und vestibuli, lassen beim Hunde keine Besonderheiten erkennen.

B. Das Sehorgan.

1. Die Orbita.

Die knöcherne Grundlage der Orbita (das Cavum orbitale) ist in der Osteologie (S. 63) besprochen worden. Abgesehen von der medialen und oralen Seite ist aber die Orbita offen; nur lateral befindet sich noch eine Knochenspange, der Arcus orbitalis. Der Abschluss eines besonderen Raumes für das Auge, d. h. die Bildung einer eigentlichen Orbita und ihre Trennung von der Fossa temporalis, der Fossa pterygoidea, der Fossa palato-maxillaris und dergleichen geschieht zum Teil durch das Augenbogenband, wesentlich aber durch die sogenannte Periorbita, Membrana orbitalis.

Das **Ligamentum orbitale** (Augenbogenband) ist ein bindegewebiges Band, welches den Proc. zygomat. oss. frontis (Fig. 11 $_{12}$) mit dem Proc. orbitalis des Arcus zygomaticus (Fig. 11 $_{21}$) brückenartig verbindet und damit den Augenlidring schliesst. Dieses Querband ist bei grossen Hunden ca. 24, bei kleinen ca. 19 bis 20 mm lang.

Die **Periorbita** bildet einen bindegewebigen Mantel für den grössten Teil des Bulbus oculi und für dessen Muskeln. Sie umschliesst einen trichter- oder pyramidenförmigen Raum, der an der Basis offen ist. Die Basis ist oro-lateral gerichtet; in ihrem Mittelpunkte liegt das Centrum der Cornea. Die Spitze des Trichters resp. der Pyramide liegt medio-aboral, und zwar da, wo sich das Foramen opticum befindet. Die Sehaxe und die Augenaxe bilden sonach mit der Medianebene des Kopfes und mit den entsprechenden Axen der anderen Seite einen Winkel. Die Augenaxen liegen also zu einander nicht parallel, wie dies beim Menschen der Fall ist. An der Periobita-Pyramide, resp. an der

Orbita unterscheidet man eine ventro-orale (untere), eine dorso-aborale (obere), eine mediale und eine laterale Wand.

Die Periorbita befestigt sich mit ihrer Spitze, also im Grunde der Augenhöhle, in der Umgebung des Foramen opticum und der Fiss. orbit. sup. und entgegengesetzt an dem Augenlidringe (dem Ligam. orbitale und dem Margo orbitalis der betreffenden Knochen). Ausserdem nimmt sie Anheftung an sämtlichen Teilen der knöchernen Grundlage der Orbita, besonders an der Linea orbito-temporalis und an der Crista orbitalis post. An die Sclera und die Muskeln ist sie nur sehr locker befestigt.

Sie umschliesst ein Fettpolster, die Augapfelmuskeln, den inneren Heber des oberen Augenlides und die Thränendrüse; aussen wird sie, namentlich aboral und dorsal und zum Teil auch lateral von Fett umgeben. Lateral und aboral stösst sie an den M. pterygoideus, M. temporalis und das Ligam. orbitale. Medial liegt sie der Knochenwand an und bedeckt den N. und die A. ethmoidalis, lateral liegt sie am M. temporalis, der Glandula orbit. (s. Fig. 94) und am Augenfette. Mit ihrer Spitze und ventral berührt sie den N. maxill. sup. (N. infraorbit., spheno-palatinus und buccinatorius), die A. maxill. interna und den M. pterygoideus. Weiterhin verlaufen an der Periorbita der N. frontalis, lacrymalis, trochlearis, abducens und subcutaneus malae und die A. ophthalmica mit ihren meisten Zweigen.

In die Orbita ist ein kleiner, unregelmässiger Knorpel, Trochlea (Rolle), eingeschaltet. Dieser liegt direkt oral vom Proc. zygomat. des Frontale an der medialen Orbitawand und wird durch die Periorbita an sie befestigt. In der Befestigung bleibt ein Kanal zwischen Trochlea und Knochen. In diesem liegt die Sehne des M. obliquus superior; die Sehne verläuft also über eine Rolle hinweg.

An der Periorbita liegt eine dünne Fascie, die **Fascia superficialis**, die alle Teile der Orbita, mit Ausnahme der Thränendrüse, überzieht. Sie beginnt an dem Periost rund um das Foramen opticum und endet in den Lidern. Unter dieser Fascie liegt dorsal und medial am Bulbus eine zweite Fascie, die mit dem Levator palpebr. sup. in innigstem Zusammenhange steht. Direkt am Bulbus liegt eine dritte Fascie, die **Fascia profunda**. Diese überzieht die Sclera vom Cornealrande an rückwärts, die Muskelsehnen, zum Teil die Muskeln und den Nickknorpel. Sie ist zweiblätterig und bildet eine Kapsel um den Bulbus. Das oberflächliche Blatt entspringt in den Augenlidern und geht in das Perimysium der geraden Augenmuskeln, zwischen die es auch Septen sendet, über. Es sendet auch Fortsätze an die Mm. obliqui. Das tiefe Blatt entspringt am Cornealrande, überzieht die Sclera und die Endsehnen der Muskeln; mit einer oberflächlichen Lamelle geht sie an die Aussenfläche, mit einer tiefen an die Bulbusfläche der geraden Muskeln; die letztere Lamelle geht dann an den Retractor oculi und umscheidet diesen, geht aber nur bis zum N. opticus. Die beiden Lamellen umgeben zum Teil auch das Augenfett und den Blinzknorpel.

Das tiefe Blatt der Fascia profunda und insbesondere die tiefe Lamelle desselben, die von den Mm. recti und obliqui durchbohrt wird, entspricht

der **Tenon'schen Scheide** des menschlichen Auges. Zwischen Fascie und Bulbus befindet sich der **Tenon'sche Raum**. Die Tenon'sche Fascie überzieht den ganzen Augapfel vom Opticuseintritt bis zur Umschlagsstelle der Conjunctiva, mit welcher sie verwächst. Der Tenon'sche Raum setzt sich in einen Raum fort, der die äussere Scheide des Sehnerven umgiebt und von einer Fortsetzung der Tenon'schen Fascie umgeben ist.

Die Augenhöhlenaxe bildet mit der Ebene des Augenhöhlenrandes einen Winkel von 82—85°.

Die Orbitaebenen müssen sich, da sie schräg seitlich liegen, in einem Winkel schneiden. Dieser Winkel beträgt beim Hunde ca. 84—90° (J. Müller). Der Divergenzwinkel zwischen den beiden vorderen Augenhöhlenflächen ist je nach der Rasse verschieden. Der Pudel hat den geringsten Divergenzwinkel (84—95°), dann folgen Dogge, Spitz, Neufundländer und Teckel mit 90—100°, dann Mops, Pinscher, Jagd- und grosser Hofhund mit 100—110° (Preusse).

Die beiden Augenaxen schneiden sich in einem Winkel von 92,5°, die Augenhöhlenaxen in einem solchen von 79° und die Augenaxe mit der Orbitaaxe in einem Winkel von 7° (Koschel).

2. Augenlider. Palpebrae.

Beide Augenlider sind an der Aussenfläche behaart; der freie Lidrand ist pigmentiert; er trägt an beiden Augenlidern die **Cilien**. Die Grundlage der Augenlider, der **Tarsus**, ist nicht knorpeliger, sondern bindegewebiger Natur. **Meibom'sche Drüsen** sind vorhanden. Die **Moll'schen Drüsen** liegen in zwei bis drei Reihen im oberen Lide. Der Angulus medialis ist beim Hunde verhältnismässig weit. Hier befindet sich die **Palpebra tertia**, die sich ähnlich wie die Plica semilunaris des Menschen verhält und von einem besonderen Knorpel, dem **Blinzknorpel** (Cartil. nictitans) (Fig. 202) gestützt wird. Dieser von der Membrana nictitans überzogene und mit dem Bulbus etwas gekrümmte Knorpel ist platt und nahezu dreieckig von Gestalt; der gerade, orale Rand stösst in einem lateralen (b) und medialen (c) Winkel mit den konkaven Seitenrändern zusammen und steckt in der Membrana nictitans. Der aborale Winkel wird vollständig von der **Harder'schen Drüse**, die beim Hunde verhältnismässig gross ist und bei diesem Tiere eine rötliche Farbe besitzt, umgeben (a). Längs des freien Randes ist die Palpebra tertia an beiden Seiten in Form eines wenige Millimeter breiten Saumes pigmentiert und mit einer Reihe von feinen Papillen besetzt. Die im medialen (oralen)

Fig. 202. Linker Blinzknorpel mit der Harder'schen Drüse von der lateralen Seite gesehen). a Harder'sche Drüse, b lateraler und c medialer Winkel des Knorpels.

Augenwinkel liegende **Thränenkarunkel** steht beim Hunde wenig vor und ist meist pigmentiert.

Das Integument schlägt sich auf 1—2 mm auf die Innenfläche der Lider um und bildet einen schwarzen Streifen am Innenrande der Lider.

Die Conjunctiva ist, abgesehen von den bereits erwähnten Stellen, in der Regel nicht pigmentiert; zuweilen besitzt sie einzelne pigmentierte Flecken und Streifen. Die meisten Pigmentierungen findet man an der Membrana nictitans (der Palpebra tertia). Medial vom oberen Augenlide befindet sich aussen an der Stirne eine ziemlich deutlich abgegrenzte Stelle, an welcher sich stärkere Haare als in der Umgebung befinden. Man kann dieselben mit den Augenbrauen des Menschen vergleichen.

3. Thränenorgane.

Die **Glandula lacrymalis** (Fig. 94 5). Sie stellt eine platte Drüse von blassroter Farbe dar, deren einzelne Läppchen nur locker unter einander verbunden sind. Sie liegt grösstenteils unter dem Ligam. orbitale an der dorsalen und lateralen Seite des Bulbus, innerhalb der Periorbita. Die Drüse tritt dem Präparanten entgegen, sobald er das Augenbogenband durchschneidet. Die Ausführungsgänge sind mit blossem Auge nicht zu sehen. Ihre Oeffnungen liegen am Rande des oberen Lides.

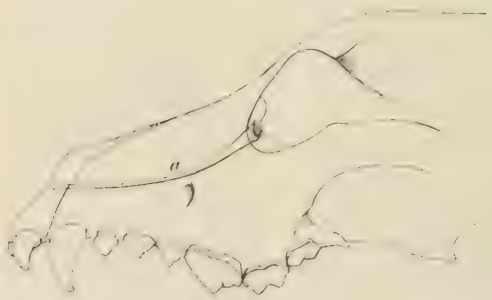

Fig. 203. Der Thränenkanal. a Canalis lacrymalis.

Der **Lacus lacrymalis** ist sehr flach. Die beiden meist ovalen Thränenpunkte sind deutlich, sie liegen zu beiden Seiten der Karunkel; es lassen sich leicht Schweinsborsten in dieselben einführen. Die **Thränenkanälchen, Canaliculi lacrymales**, erweitern sich gegen die Vereinigungsstelle. Der undeutliche **Thränensack**, Saccus lacrymalis, liegt am Os lacrymale.

Der **Canalis lacrymalis** (Fig. 203 a), Ductus nasolacry-

malis, verhält sich beim Hunde insofern eigentümlich, als ein doppeltes Verhalten desselben vorkommt. Er ist entweder lang und mündet an der lateralen Wand des Nasenloches (etwas ventral von der Spalte) schon im pigmentierten Teile der Schleimhaut, oder er ist nur kurz und mündet, weit vom Nasenloche entfernt, an der lateralen Fläche der Concha inferior in den ventralen Nasengang; im letzteren Falle liegt die Oeffnung ungefähr am Ende des knöchernen Thränenkanales.

Die Lage (Verlauf) des Thränenkanales ist folgende: Er verläuft bogenförmig, mit der Konvexität ventralwärts, und liegt zunächst im Thränenkanale des Thränenbeines (Duct. lacrym. osseus), sodann im Sulcus (Semicanalis) lacrymalis des Maxillare; auf der letzteren Strecke ist er ungefähr bis zum Foramen infraorbitale medial von einer sehr dünnen Knochenplatte bedeckt; weiter oral liegt der Kanal frei an der medialen Wand des Maxillare, und zwar ventral von einem Knochenvorsprung, anfangs vielleicht in der Substanz der Concha inferior, dann lateral vom Seitenwandknorpel. Der freie Teil besitzt zuweilen eine oder mehrere Lücken, wodurch die Thränenleitung unterbrochen wird.

Zuweilen ist bei demselben Tiere der eine Kanal lang, der andere kurz.

4. Bulbus oculi.

Der Augapfel des Hundes ist im Gegensatze zu dem Augapfel der anderen Haustiere fast vollständig kugelig.

Die Augenaxe verhält sich nach Koschel zum vertikalen Durchmesser wie 1 : 0,9 - 0,95. Bei kleinen Hunden massen der horizontale und vertikale Durchmesser und die Augenaxe 19,7 resp. 18,7 resp. 20,0 und bei grossen Hunden 24,0 resp. 23,0 resp. 24,2.

Der grösste Längsdurchmesser beträgt nach Emmert 21—22, der grösste Querdurchmesser 20—21 mm. Dabei soll der Tiefendurchmesser etwas grösser als der Höhendurchmesser und die Linsenwölbung flacher als bei anderen Tieren sein.

Der Bulbus des Hundes ist, namentlich bei kleinen Hunden, relativ gross, relativ grösser als der der Wiederkäuer, des Schweines, das Pferdes etc.

Das Volum des Augapfels beträgt im Mittel 5,1 cbcm; das Körpergewicht verhält sich zu beiden Augäpfeln wie 960,8 : 1. Koschel fand bei grossen Hunden das Gewicht des Körpers zu dem der Augen wie 2574 : 1 und bei kleinen Hunden wie 545 : 1. Das Volum des Augapfels verhält sich zum Volum der Linse wie 10,2 : 1, zum Volum der vorderen Augenkammer wie 11,9 : 1, zum Volum des Glaskörpers wie 1,6 : 1, zum Volum der Bulbushäute wie 5,1 : 1. Der Augapfelinhalt verteilt sich wie folgt: Linse 0,5, Kammer 0,4, Glaskörper 3,2 (Emmert).

Wenn der Augapfel des Hundes auch nahezu eine Kugel bildet, so ist doch die Cornea stärker gewölbt als die Sclera.

Bei mittelgrossen Hunden betrug nach Koschel die Länge des Radius des horizontalen Corneameridians 9,3, der des Augenhintergrundes 12,6 mm. Die Sehne des durch die Cornea gebildeten Bogens (also die Breite derselben) betrug bei mittelgrossen Hunden 16,3 mm; verglichen mit anderen Haustieren hat die Cornea des Hundes die stärkste Krümmung. Die Höhe der

Cornea beträgt bei mittelgrossen Hunden 15,25 (Höhe : Breite wie 1,0 : 1,07).
Der Radius des vertikalen Corneameridianes beträgt 9,0 mm.
Die Corneabreite verhält sich zum horizontalen Augendurchmesser wie 1 : 1,3.
„ Corneahöhe „ „ „ vertikalen „ „ „ 1 : 1,4.

Der gesammte Aufbau des Bulbus gestaltet sich wie beim Menschen und anderen Tieren. Auf eine Schilderung dieser bekannten Verhältnisse wird deshalb verzichtet. Nur Abweichungen vom Menschen oder den Haussäugetieren, also das Charakteristische des Hundeauges, soll hier erwähnt werden.

Der **Sehnerveneintritt** liegt etwas ventral und etwas seitlich vom hinteren Augenpole, aber dabei doch mehr central als bei den anderen Haustieren.

Er liegt bei grossen und mittelgrossen Hunden 0,0–0,7 mm lateral vom vertikalen und 2 mm unter dem horizontalen Meridiane, bei kleinen Hunden 0,0–0,2 resp. 1,5 mm von den gedachten Linien (Koschel). Der Sehnerv besitzt einen Durchmesser von 1,8—2 bei grossen und von 1 bis 1,2 mm bei kleinen Hunden.

Die **Sclera** ist weiss von Farbe; sie ist an der hinteren Bulbuswand nahe am Opticuseintritt stark, im übrigen aber schwach, nur am Cornearande ist sie sehr dick, fünffach dicker als im übrigen. Daher kommt es auch, dass die meisten Hundeaugen im Bereiche der Sclera nur am Augengrunde und gegen die Cornea hin weiss, im übrigen aber wegen des Durchschimmerns der Chorioidea bläulich bis schwarz erscheinen. Der Corneaausschnitt der Sclera ist rund, kreisförmig. Die Sclera wird zum grössten Teile von Augenmuskeln und vorn von den Lidern bedeckt; bei ruhigem Sehen ist sie unsichtbar. Höchstens kommen an den beiden Augenwinkeln kaum merkliche Abschnitte von ihr zum Vorscheine. Wenn die Hunde gereizt werden, dann wird das Weisse des Auges mehr oder weniger sichtbar.

Die **Cornea** besitzt einen nahezu kreisförmigen Corneoscleralbord und ist uhrglasähnlich in die Scleraöffnung eingefügt. Sie ist stark gewölbt (s. S. 583) und in der Mitte dicker als scleralwärts.

Die Dicke beträgt

bei grossen	Hunden	central	0,8—1,0,	peripher	0,5—0,6 mm,
„ mittelgrossen	„	„	0,8—1,0,	„	0,5—0,7 „
„ kleinen	„	„	0,6—0,7,	„	0,5—0,6 „

In Bezug auf die **Uvea** ist folgendes zu erwähnen: Die **Chorioidea** ist stets stark pigmentiert, sie besitzt ein sogenanntes **Tapetum**, und zwar ein aus 5—6, ja stellenweise aus 10—15 Zellschichten bestehendes Tapetum cellulosum. Dasselbe erscheint metallisch glänzend, gelbgoldig oder goldgrün, wird peripher blau,

weisslich oder sogar stahlblau. Der deutlich sichtbare Teil erscheint halbmondförmig und grenzt sich scharf ab. Das Tapet beginnt unmittelbar über oder medial vom Sehnerveneintritt oder direkt an demselben.

Im ganzen bildet das Tapet ein ungleichseitiges, dreischenkeliges Dreieck, in dessen Hypotenuse die Papilla optica liegt. Der rechte Winkel befindet sich im dorso-lateralen Quadranten des Auges, senkrecht über dem Sehnerveneintritt; der längere, schmalere Teil des Dreieckes liegt medial, der breitere, kürzere lateral. Die Hypotenuse ist zuweilen bogig; der laterale Teil ist in der Regel heller als der mediale; der letztere ist oft undeutlich und fehlt ausnahmsweise ganz (Preusse). Zahlenangaben sind zwecklos, weil die Grösse des Tapetum nach der Grösse des Hundes wechselt. Das Tapet zeigt beim Hunde keine deutliche Trennung in ein Tapetum nigrum und lucidum. In der Nähe der Papille finden sich dunkle Flecken, die sich ventralwärts immer mehr anhäufen, bis endlich eine zusammenhängende, dunkle Fläche erscheint.

Das Tapet liegt zwischen dem Stratum vasculosum und der Membrana choriocapillaris der Chorioidea. Seine Dicke beträgt bei grossen Hunden ca. 0,1 mm.

M. tensor chorioideae. Dieser Muskel entspringt beim Hunde spitz aus der Chorioidea und wird durch Bündel verstärkt, die von der inneren Grenzmembran kommen. Der langgestreckte Muskel verläuft meridional; nahe dem Sclerarande gehen die Muskelbündel in eine deutliche, lange und starke Sehne aus, die mit der Sclera Fasern austauscht und ihr sonach fest anliegt; die Sehne überbrückt den Schlemm'schen Kanal und endet an dem Ligam. pectinatum. Zu den meridionalen Fasern kommen verhältnismässig wenig äquatoriale Fasern; ein eigentlicher Ringmuskel fehlt.

Das **Corpus ciliare** zeigt das bekannte Verhalten. Koschel zählte bei grossen Hunden 70—80, bei kleinen 83 Ciliarfortsätze.

Man unterscheidet nach H. Virchow am Corpus ciliare noch einen ringförmigen, in äquatorialer Richtung angeordneten Vorsprung, an welchem eventuell zwei Abschnitte, die Ciliarfortsätze und die sie scheidenden Thäler zu konstatieren sind. H. Virchow nennt diese Aequatorialstelle den ciliaren Sims; vor demselben bleiben in der Kammerbucht (Sinus camerae post.) zwischen den Ciliarfortsätzen Kammerfächer (Recessus cam. post.) und hinter ihm Fächer des Petit'schen Kanales (Recessus Petitianae). Jeder Ciliarfortsatz zerfällt in einen vor und einen hinter dem Sims gelegenen Teil (Septa cameralia, Plicae Petitianae). Der Sims ist beim Hunde vorhanden.

Das Ligamentum pectinatum des Hundes ist deutlich.

Die **Iris** ist bräunlich, gelblichbraun und zuweilen an beiden Augen verschieden gefärbt.

Der Sphincter iridis lässt eine vielfache Ueberkreuzung seiner Fasern erkennen; ein Dilatator iridis ist nicht nachweisbar.

Ueber die Irisfortsätze, den Grenzring und dergleichen siehe die Histologie der Haussäugetiere und Schwalbe's Arbeit in Max Schultze's Archiv 1870, S. 251 und das Handbuch der Anatomie von Hoffmann und Schwalbe.

Ueber die **Retina** des Hundes ist folgendes zu bemerken. Der Sehpurpur ist in Form eines Streifens stärker sichtbar als an anderen Stellen = Sehgürtel, Sehleiste. Die Retina des Hundes ist sehr gefässreich. Der Sehnerveneintritt liegt beim Hunde 3—4 mm lateral von dem vertikalen Meridiane des Auges (Preusse).

Fig. 201. Retinalgefässe vom Hunde (nach Eversbusch). a Die feinen Gefässbogen auf der Papille.

Die Papilla optica hat meist die Gestalt eines gleichseitigen Dreieckes mit abgestumpften Ecken und flachem oder rundlichem, schwach grubig vertieftem Centrum. Zuweilen ist sie aber auch rund oder oval. Ihre Färbung ist sehr variabel; sie erscheint gelblich-weiss oder weiss oder bläulich oder ganz dunkel. Aus der Mitte der Papille, zuweilen auch vom Rande her, entspringen drei bis vier grössere Arterien und Venen und einige kleine Aestchen. Sie sind alle peripher gerichtet. Die Venen bilden auf der Papille oft einen ventro-oral meist offenen Ring (einen Bogen), der dadurch entsteht, dass kurze Venenstämmchen die grösseren Stämme mit einander vereinigen. Die Trennung in eine oberflächliche, die Arteriencapillaren, und eine tiefe, die Venen enthaltende Schicht ist sehr deutlich. Die Gefässe treten 1—2 mm von der Sclera entfernt in den Opticus ein und verlaufen central (axial).

In Bezug auf die Vascularisation des Opticus und der Retina ist zu bemerken, dass beim Hunde eine ganze Anzahl (anstatt zwei bis drei, wie bei Wiederkäuern, Schwein u. s. w.) Aa. ciliar. post. breves nahe an den Opticusstamm herantreten und im Niveau der Chorioidea in ihn eindringen, wobei sie einen schwächeren Ast abgeben, der direkt zur Papille verläuft und ziemlich peripher scharf umbiegt in die Retina, das sind die cilioretinalen Randgefässe, die mit den Centralgefässen anastomosieren (Hoffmann).

Die **Linse** ist verhältnismässig wenig gewölbt. Beim mittelgrossen Hunde beträgt der Radius des vorderen, konvexen Bogens 6,2, der des hinteren 5,5 mm. Die Linse ist also hinten stärker gewölbt als vorn (umgekehrt wie bei der Katze).

Die Linsen wiegen bei grossen Hunden ca. 1,55, bei kleinen 1,07 g, bei ersteren verhält sich dies Gewicht zu dem des Auges wie 1 : 9,3, bei letzteren wie 1 : 8.

Die Befestigung der Linse, die Augenkammern, der Glaskörper u. s. w. zeigen nichts besonderes beim Hunde. Im übrigen s. Ellenberger, Handbuch der vergleichenden Histologie der Haussäugetiere.

Die Gefässe des Bulbus. In dieser Richtung sei, abgesehen von dem in der Angiologie gesagten, auf das genannte Handbuch der vergleichenden Histologie der Haussäugetiere hingewiesen.

Bellarminow giebt über Arterien und Venen des Bulbus des Hundes folgendes an. Er unterscheidet eine A. ophthalmica externa, die aus der A. maxillaris interna und eine A. ophth. interna, die aus der Carotis interna entspringt (es ist dies der von uns auf S. 372 beschriebene Ramus anastomoticus); letztere, viel schwächer, giebt die A. centralis retinae ab, erstere, nasalwärts ziehend, teilt sich in die A. iridis medialis und einen Zweig, der durch einen anderen der A. ophth. interna verstärkt, zur A. iridis temporalis wird. Vorn in der Chorioidea findet sich ein arterieller Ring, der aus den beiden Irisarterien direkt und indirekt durch Vermittelung des Circulus arteriosus iridis major, sowie von der Chorioidealarterie gespeist wird und Zweige zum Corpus ciliare und in die Chorioidea sendet. — Der in der mittleren Zone des venösen Plexus des Scleralrandes gelegene arterielle Ring des Scleralringes bekommt je einen Zweig von jeder Irisarterie und je einen dorsalen und ventralen Zweig von den Muskelarterien des M. rectus sup. et inf.; aus diesem Ringe entwickelt sich das Randschlingennetz. — Am Umfange des Ciliarrandes der Chorioidea finden sich beim Hunde 14—15 pinselförmige Sammelstellen der Chorioidealvenen, welch' letztere in radiärer Richtung angeordnet sind. In der Nähe des horizontalen Meridianes treten vier „Semivortices" auf, sodass also zehn bis elf „Penicilli" beim Hunde übrig bleiben. Dorsal und ventral finden sich je zwei Venae vorticosae, deren jede ihren Anfang an der Sammelstelle eines Semivortex nimmt. Jede Vena vorticosa nimmt typisch eine starke oder zwei bis drei kleine Wurzeln aus dem Scleralrandplexus auf, sodass eine höchst ausgiebige Verbindung zwischen diesen zwei, beim Menschen getrennten Venengebieten besteht. — Der venöse Plexus des Scleralrandes und die Venen des Hornhautrandes zerfallen in die Zone der kleinen Randvenen, die des Plexus selbst und die der Austrittsgegenden. Die kleinen Randvenen zeigen die Anordnung der kleinen Randarterien, der Plexus nimmt die Stelle des sonst einfacheren im Schlemm'schen Kanale gelegenen Plexus ein. Seine Maschen sind parallel dem Hornhautrande langgezogen, hinten mehr rundlich. Die Austrittsgegenden beschränken sich auf eine dorsale und eine ventrale mit je drei abführenden Venen. Von diesen im ganzen sechs Venen münden vier in je eine Vena vorticosa, die anderen sind im vertikalen Meridiane gelegen, also eine dorsale und eine ventrale, und gehen, entsprechend den gleichen zum arteriellen Ring führenden Arterien, zu den Venen der Augenhöhle. In den Plexus venosus münden die kurzen Venen der „Penicilli" und Venen vom Corpus ciliare. Mit allen drei Zonen steht das episclerale Gefässnetz vielfach in Verbindung.

5. Muskeln des Augapfels *) (Fig. 205).

a) **Mm. recti oculi.** Es sind vier Muskeln (M. rectus superior, inferior, lateralis et medialis). Sie entspringen um das Foramen opticum herum, ziehen divergierend, das Augenfett durchbohrend, gegen den Bulbus oculi und fassen diesen zwischen sich, die Seiten einer vierseitigen Pyramide darstellend. Die platten Muskelbäuche, welche den M. retractor oculi einschliessen, liegen innerhalb der Periorbita derselben an; nur der Rectus superior ist durch den Levator palp. sup. von dieser abgedrängt. Sie enden alle mit platten Sehnen, die sich ungefähr an der stärksten Wölbung des Bulbus an der Sclera inserieren. Die Insertionsstellen aller vier Muskeln bilden eine Kreislinie.

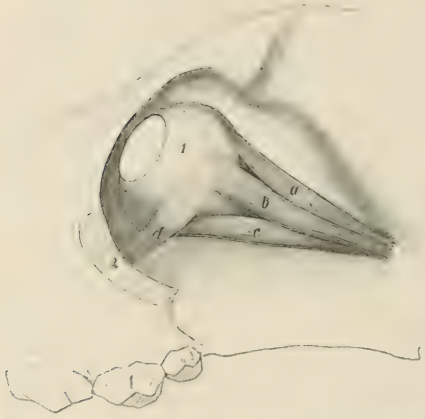

Fig. 205. Augenmuskeln des linken Auges, von der Seite gesehen. a M. rectus superior, b M. rectus externus s. lateralis, c M. rectus inferior, d M. obliquus oculi inferior, 1 Augapfel, 2 Jochbogen, abgesägt.

Der Rectus superior (a) ist vom N. front. und an seinem Ursprunge vom N. trochlearis bedeckt und grenzt an den N. nasalis, an den N. oculi-motor. und an die A. ethmoid. und deckt den N. infratrochl. — Er liegt unter dem Levator palp. sup. und seine Sehne unter der Gland. lacrym.

Der Rectus lateralis (b). Auf seiner Aussenfläche verläuft der N. lacrymalis und subcutaneus malae und die A. lacrymalis und ein Teil der A. frontalis. An dem Muskel liegen ausserdem der N. abducens, der sich in ihm verzweigt, und der N. oculo-motorius.

Der Rectus inferior (c) grenzt lateral an den N. subcutaneus malae und an den Nerven für den M. obliqu. parv. und bedeckt Zweige des N. oculo-motorius und der A. ophthalmica.

Der Rectus medialis grenzt medial an den N. nasalis und die A. ethmoid. und an den M. obliqu. sup., stirnwärts berührt er den N. infratrochl.; er bedeckt Zweige des N. oculo-motorius und Muskelzweige der A. ophthalmica.

Wirkung: Die Recti ziehen den Augapfel mit der Pupille nach der betreffenden Seite. Alle zusammen ziehen den Augapfel in den Grund des Cavum orbitale zurück. Da der Rectus medialis

*) Die Muskeln der Augenlider wurden oben (S. 123) besprochen.

seine Sehne auch an die Palpebra tertia sendet, so kann er diese zurückziehen.

b) **Musculi obliqui oculi.** Sie verlaufen in schiefer Richtung zum Augapfel, resp. dessen Längsaxe und bewirken die Rollbewegungen des Auges.

α) M. obliquus superior. Er entspringt medial neben dem Foramen opticum, läuft an der medialen Wand der Orbita dorsal- und oralwärts, dabei den Rectus medialis bedeckend, geht dann in eine Sehne aus, die in den Kanal zwischen Trochlea und Knochen tritt, diesen durchläuft, dann lateral geht, unter die Sehne des Rectus superior gelangt und nahe dem lateralen Augenwinkel an der Sclera endet.

An dem Muskel liegt lateral der N. trochlearis, dorsal der N. frontalis. Weiterhin berühren ihn der N. infratrochlearis, der N. und die A. ethmoidalis.

Wirkung: Dreht den Augapfel mit dem lateralen Teil der Pupille auf-, mit dem medialen abwärts.

β) M. obliquus inferior (Fig. 205 d). Er liegt innerhalb der Periorbita ventral und lateral am Bulbus. Er entspringt in der Fossa lacrymalis, tritt zum Teil unter den Rect. ext. und endet an der Sclera, aboral vom lateralen Augenwinkel.

Wirkung: Dreht den Augapfel mit dem lateralen Teile der Pupille ab-, mit dem medialen aufwärts. Wirken beide Obliqui, dann pressen sie den Bulbus an die mediale Orbitalwand und verlängern denselben und drängen die Cornea vor. Eventuell wenden sie den Bulbus mit der Cornea ganz hinter den medialen Augenwinkel, wobei die Palpebra tertia sich vor den Bulbus legt.

c) **M. retractor oculi.** Er liegt innerhalb des Trichters der geraden Augenmuskeln und ist von ihnen und vom Augenfett bedeckt. Er entspringt rund um das Foramen opticum, teilt sich in vier den Sehnerven einschliessende Portionen (Mm. recti oculi interni s. parvi) und endet an der aboralen Fläche der Sclera, innerhalb der Recti.

Wirkung: Er wirkt mit den Recti und unterstützt dieselben. Eventuell ist er Rückzieher des Bulbus.

Der Muskelapparat des Auges ist von der Periorbita umgeben und stellt sammt dieser und dem Bulbus eine mit der Basis oral, mit der Spitze aboral gerichtete Pyramide dar (s. S. 579).

Die Arterien und Nerven innerhalb der Periorbita s. bei den einzelnen Augenmuskeln.

Da wir auf ein näheres Eingehen auf die feineren Verhältnisse des Auges verzichten müssen, so fügen wir für denjenigen, der sich über dieselben genauer orientieren will, ein Verzeichnis derjenigen das Auge des Hundes behandelnden Litteratur bei, welche in den letzten 25 Jahren entstanden und uns bekannt geworden ist.

Retterer, Du muscle ciliaire dans les séries animales (Aus der Société de biologie). Progrès médic. XVI. S. II. T. VII. No. 13. — Singer und Münzer, Beitrag zur Kenntnis der Sehnervenkreuzung. Kaiserl. Akad. d. Wissensch. in Wien. No. VIII. — Flesch, Ueber die Deutung der Zirbel bei den Säugetieren. Anatom. Anzeiger, Jahrg. III. No. 6. — Schwalbe, Untersuchungen über die Lymphbahnen des Auges und ihre Begrenzungen. II. Teil. M. Schultze's Archiv. Bd. 6. p. 261—362. Sattler, Ueber die Tapeta der Säugetieraugen und analoge Bildungen in der Aderhaut des Menschen. Wiener med. Jahrbücher. IV. Heft. S. 20. — Hitzig, Untersuchungen über das Gehirn. Neue Folge. IV. Arch. f. Anat. und Physiol. p. 692. — Walsberg, Ueber den Bau der Thränenwege der Haussäugetiere und des Menschen. Gekrönte Preisschrift. Rostock. 57 S. — Emmert, Vergleichend-anatomische Untersuchungen über Grössen- und Gewichtsverhältnisse des Augapfels unserer Haustiere und seiner Bestandteile. Zeitschr. f. vergl. Augenheilkunde 1886. S. 40. — Dogiel, Neue Untersuchungen über den pupillenerweiternden Muskel der Säugetiere und Vögel. Arch. f. mikroskopische Anatomie XXVII. S. 403. — Lee, On the tapetum lucidum. Lancet. I. p. 203. 1886. — Barret, The distribution of blood vessels in the retinae of mammals. Journ. of Physiol. VII. p. 230. 1886. — Luciani und Seppilli, Die Funktions-Lokalisation auf der Grosshirnrinde. Deutsch von M. O. Fränkel. 8. Leipzig, Denicke. 1886. — Michel, Ueber den Bau des Chiasma nervorum opticorum. v. Graefe's Archiv f. Ophthalm. Bd. XIX. p. 59—86. — Gudden, Ueber die Kreuzung der Fasern im Chiasma nervor. opticor. Arch. f. Ophthalm. Bd. XX. 2. p. 249—268. 1874. — Schultze, Ueber das Tapetum in der Chorioidea des Auges der Raubtiere. Sitzungsberichte der niederrheinischen Gesellschaft f. Natur- u. Heilkunde. 1871. — Dogiel, Ueber den M. dilatator pupillae bei Säugetieren, Menschen u. Vögeln. Schultze's Archiv Bd. VI. p. 89—99. 1870. — Dobrowolsky, Zur Lehre über die Blutzirkulation im Augenhintergrunde des Hundes und des Menschen. Centralblatt f. d. med. Wissenschaften. VIII. p. 305—308 u. 321—325. 1870. — Robin et Cadiat, Note sur la structure du sac lacrymale et de ses conduits. Journ. de l'anatomie et de la physiol. No. 5. 1875. — Reich, Ueber Sehnervenkreuzung. Militärärztl. Journal (Russ.). 1875. — Morano, Embriogenesi ed anatomia comparata de follicoli congiuntivali. Archivio di Oftalm. Anno II. Fasciculo III. p. 73—77. — Exner, Ueber neue Forschungsresultate, die Lokalisation der Gehirnrinde betr., Wiener med. Wochenschrift. No. 49, 50 u. 51. 1886. — Munck, Ueber die centralen Organe für das Sehen und Hören bei den Wirbeltieren. Sitzungsberichte d. Kgl. preuss. Akad. d. Wissensch. Heft VII u. VIII. 1886. — Michel, Zur Frage der Sehnervenkreuzung im Chiasma. Arch. f. Ophth. XXIII. 2. S. 227. — Munck, Zur Physiologie der Grosshirnrinde. Arch. f. Anatomie u. Physiol. (Physiol. Abteil.) V. u. VI. Heft. S. 599. — Goltz, Ueber die Verrichtungen des Grosshirnes. Arch. f. d. gesamte Physiologie. Bd. 12, S. 101 u. Bd. 26, S. 1. — Hensen und Völkers, Ueber den Ursprung der Accomodationsnerven nebst Bemerkungen über die Funktion der Wurzeln des N. oculomotorius. v. Graefe's Archiv f. Ophth. XXIV. 1. S. 1. — Schwalbe, Ueber die morphologische Bedeutung des Ganglion ciliare. Sitzungsberichte der

Jenaischen Gesellschaft f. Medizin u. Naturwissenschaft 15. Nov. 1878. — Laborde, Recherches expérimentales sur quelques points de la physiologie du bulbe rachidien. Gaz. méd. de Paris. S. 29 u. 52. 1878. — Gudden, Ueber die Kreuzung der Nervenfasern im Chiasma nervorum opticorum. v. Graefe's Arch. f. Ophth. XXV. 3. S. 179. — François-Franck, Note sur le defaut de subordination des mouvements de la pupille aux modifications vasculaires: sur la distinction des nerfs ciliaires en constricteurs et dilatateurs de l'iris et sur les rapidités différentes du resserrement et de la dilatation. Gaz. de Hôpis. S. 748 u. Gaz. hébdom. S. 503. 1878. — Tartuferi, Le glandule di Moll studiate nelle palpebre dell' uomo e degli altri mammiferi e comparate alle tubalari cutanee. Arch. delle scienz. med. IV. S. 31. 1879. — Schwalbe, Das Ganglion oculomotorii. Ein Beitrag zur vergleichenden Anatomie der Kopfnerven. Jenaische Zeitung f. Naturw. XIII. N. F. VI. 1879. — François-Franck, Trajet des fibres iridodilatatrices et vasomotrices carotidiennes au niveau de l'anneau de Vieussens. Gaz. méd. de Paris 1879. S. 520. — Adamück, Zur Frage über die Kreuzung der Nervenfasern im Chiasma nervorum opticorum. v. Graefe's Archiv f. Ophth. XXVI. 2. S. 187. — Preusse, Ueber das Tapetum der Haussäugetiere Arch. f. Tierheilkunde. VIII. S. 264. — Bruns, Vergleichend anatomische Studien über das Blutgefässsystem der Netzhaut. Ztschr. f. vergl. Augenheilkunde. 1882. — Hofmann, Zur vergleichenden Anatomie der Lamina cribrosa nervi optici und einiger angrenzenden Verhältnisse. v. Graefe's Arch. f. Ophth. XXIX. 2. S. 45. 1883. — Koschel, Ueber Form-, Lage- und Grössenverhältnisse des Bulbus und der Krystalllinse unserer Haustiere. Ztschr. f. vergl. Augenheilk. II. Jahrg. S. 64. Bechterew, Experimentaluntersuchung über die Kreuzung der Sehnervenfasern im Chiasma nervorum opticorum. Neurologisches Centralblatt 1883. S. 53. — Bechterew, Die Funktion der Sehhügel (Thalami optici). Experimentelle Untersuchungen. Neurolog. Centralblatt 1883 u. Centralblatt f. prakt. Augenheilkunde Aprilheft S. 112. 1883. — Bechterew, Zur Physiologie des Körpergleichgewichtes, die Funktion der centralen, grauen Substanz des dritten Hirnventrikels. Arch. f. die gesamte Physiol. XXXI. S. 479. — Luciani, On the sensoriel localisation in the cortex cerebri. Brain XXVI. p. 145. — Goltz, Ueber die Verrichtungen des Grosshirnes. 5. Abhandlung. Pflüger's Arch. f. d. ges. Physiologie. Bd. 34. S. 450. — Exner und Paneth, Ueber Sehstörungen nach Operationen im Bereich des Vorderhirnes. Pflügers Archiv. f. d. ges. Physiol. XXXX. S. 62. — Grünhagen, Ueber die Muskulatur und die Bruch'sche Membran der Iris. Anatom. Anzeiger III. Jahrg. No. 1. — Loeb, Die Sehstörungen nach Verletzung der Grosshirnrinde. Nach Versuchen am Hunde. Pflügers Arch. f. d. ges. Physiologie. XXXIV. S. 67 u. 115. — Carrière, Die Sehorgane der Tiere; vergl. anatomisch dargestellt. München. Oldenbourg. 1881. Koganei, Untersuchungen über den Bau der Iris des Menschen und der Wirbeltiere. Arch. f. mikrosk. Anat. XXV. S. 1. — Virchow, Ueber die Form der Falten des Corpus ciliare bei Säugetieren. Morphol. Jahrb. XI. S. 437. — Eichbaum, Untersuchungen über die Aponeurosen des Bulbus und der Augenmuskeln bei den Haussäugetieren. Zeitschr. f. vergl. Augenheilkunde III. S. 1. — Jegorow, O wptywie nerwow rzeskowisch dlugisch na rozszerzenie zrenicy (Wirkung der langen Ciliarnerven auf die Erweiterung der Pupille). Gaz. lek. Warzzawa 2. s. 5 p. 109 1885. — Goltz, Ueber Verstümmelung des Gehirnes. Tagebl. d. 58. Vers. d. Naturforscher und Aerzte in Strassburg i. E. S. 414. 1885.

C. Das Geruchsorgan. *)

Dasselbe hat seinen Sitz in dem sogenannten Grunde der Nasenhöhle; beim Hunde ist seine Ausdehnung eine verhältnismässig grosse, wie dies Fig. 17 e und 96 e demonstrieren, in welchen die punktierte Linie die Grenze zwischen der eigentlichen Nasenschleimhaut und der Riechregion angiebt (s. im übrigen „Nasenhöhle"). Das Nähere über die histologische Beschaffenheit der Riechschleimhaut und des ganzen Geruchsorganes findet man in dem mehrerwähnten Handbuche der vergleichenden Histologie der Haustiere. Die Riechschleimhaut ist dicker als die übrige Nasenschleimhaut und zeichnet sich durch eine gelbliche, bräunliche, zuweilen auch graue Färbung aus.

D. Das Geschmacksorgan. **)

Dasselbe hat seinen Sitz in der Mundhöhle und zwar wesentlich in der Schleimhaut der Zunge bis zur Kehldeckelspitze und in der Schleimhaut des weichen Gaumens. Vorzugsweise dienen zum Schmecken die Geschmacksknospen, die sich besonders im Ringwall und (beim Hunde) an den Seitenflächen der Papillae vallatae, an den Papillae foliatae und fungiformes, am weichen Gaumen (Oralfläche, freier Rand, Arcus glosso-palatini) und an der Epiglottis finden. Inwieweit sich die übrige Mundhöhlenschleimhaut am Schmecken beteiligt, ob wirklich auch in der Backenschleimhaut, im harten Gaumen und sogar auf dem Rande der Stimmbänder Schmeckbecher vorkommen, ist noch unbekannt. Ueber die Geschmackspapillen s. S. 274. Das Genauere über das Geschmacksorgan ist in dem genannten Handbuche der Veterinär-Histologie zu finden.

E. Integumentum commune.

Die äussere Haut des Hundes zeigt den bekannten Bau, sie besteht aus der Unterhaut, der Lederhaut und der Oberhaut.

*) Ueber die Nasenhöhle und die Muskeln der Nasenöffnung s. S. 65 und 313.

**) Ueber die Mundhöhle s. S. 266.

In der Unterhaut befinden sich die Musculi subcutanei und zwar beim Hunde der M. subcutaneus maximus und M. subcutaneus colli et faciei (S. 597). In der Haut kommen Drüsen (Talg- und Schweissdrüsen) und die Haare vor. Die Oberhaut liefert gewisse Bildungen, die Krallen u. s. w.

Ueber die Haut des Hundes ist folgendes besonders zu bemerken. Das Integument des Hundes ist behaart.

Die **Behaarung** ist am stärksten am Rücken und im allgemeinen an den Streckflächen, schwächer an den Beugeflächen, am schwächsten an der medialen Fläche des Armes und Oberschenkels. Die Beschaffenheit der Deckhaare ist verschieden bei den verschiedenen Rassen; die Deckhaare sind bei einer Rasse lang, bei einer anderen kurz, bei einer gewellt und weich, bei einer anderen starr u. s. w.

Die Erectores pilorum sind beim Pudel besonders stark entwickelt. Die Deckhaare an den Lippen sind zum Teil mit willkürlicher Muskulatur versehen.

Die bei Hunden starken **Fühlhaare** sind lang und steif und finden sich an den Lippen; auch in Bezug auf diese Haare kommen Rasseverschiedenheiten vor.

Die Behaarung des Schweifes ist nach den Rassen durchaus verschieden. Die **Augenwimpern** sind an den oberen Augenlidern viel stärker ausgebildet als an den unteren. Ueber die Augenbrauen s. S. 582.

In Bezug auf die **Drüsen** liegen keine wesentlichen, hervorzuhebenden Besonderheiten vor. Die Haut des Hundes ist reichlich mit grossen und geknäuelten Schweissdrüsen versehen, trotzdem der Hund in der Regel nicht schwitzt. Die entwickeltsten Schweissdrüsen kommen an den Sohlen- und Zehenballen und am Nasenspiegel (S. 313) vor; sie besitzen einen geschlängelten Ausführungsgang. Die Talgdrüsen des Hundes sind verhältnismässig gross. Ueber Analdrüsen und Analbeutel s. S. 303.

Als sehr beachtenswerte, besondere Bildungen der Hundehaut sind zu erwähnen die Fussballen und die Krallen.

Als **Ballen** bezeichnen wir haarlose, kissen- und polsterartige Hervorragungen der Haut am Fusse. Man unterscheidet Sohlenballen, Zehenballen und Carpalballen. Nur die beiden ersten Ballenarten sind von Wichtigkeit für das Gehen der Tiere; die Tiere treten auf dieselben, wie auf elastische Polster auf.

Die Ballen bestehen wesentlich aus Bindegewebe, elastischem Gewebe und Fett. Dieses kissenartige Polster steht mit den Knochen durch elastische und bindegewebige Stränge in Verbindung und wird von dem Integument überzogen. Dieses ist hier haarlos und schwarz von Farbe, es besitzt sehr entwickelte Papillen und eine sehr starke, hornartige Epidermis, die Zotten und Blättchen bildet, wodurch die Oberfläche rauh, borkig, zerklüftet wird. In die hornigen Zotten und Blättchen ragen noch Papillen und Fleischblättchen hinein. Talgdrüsen fehlen: um so mächtiger sind die Schweissdrüsen entwickelt. Auch Nervenendorgane sind vorhanden.

1. **Sohlenballen** (Fig. 206 b). Es giebt an jeder Extremität nur einen Sohlenballen; er ist bedeutend grösser als die Zehenballen und schützt beim Gehen und Laufen das Metatarso- resp. Metacarpo-Phalangealgelenk gegen Erschütterungen etc. Er hat eine mehr oder weniger rundliche Gestalt; oft ist er herzförmig mit zehenwärts gerichteter Spitze. Er erstreckt sich vom distalen Ende des Metacarpus resp. Metatarsus bis nahe an das distale Ende der Phalanx I.

Fig. 206. Ballen des Fusses. a Carpal-, b Sohlen- und c_1 bis c_5 Zehenballen.

An dem Sohlenballen befindet sich ein besonderer **Aufhänge- und Spannapparat.** Derselbe geht von dem Sohlenballen an die Umhüllungen der Beugesehnen und von den Querbändern der ersten Phalangen der vier Zehen an die Knochen. Die an den proximalen Enden der ersten Phalangen entspringenden Querbänder stehen teils unter einander, teils mit den benachbarten Knochen in Verbindung und hindern das Auseinanderweichen der Knochen. Von ihnen gehen Spannvorrichtungen an die Muskeln; von letzteren gehen auch solche direkt in den Ballen. Der eigentliche Aufhängeapparat zeigt folgende Anordnung. Er besteht aus zwei starken fibrösen und elastischen Strängen, welche im Innern des Sohlenballens entspringen und dann divergierend seitlich und proximal verlaufen und schliesslich an der lateralen resp. medialen Fläche der Phalanx prima der fünften resp. zweiten Zehe enden. Auf diesem Wege geben sie starke Faserzüge an die laterale Fläche der Phalanx I der vierten und an die mediale Fläche der der dritten Zehe, sowie an die Ringbänder der Sehnen, besonders an den M. flexor digitorum perforatus.

Brühl unterscheidet die Spannvorrichtungen in: 1. Der unpaarige, lange Seitenspanner: vom Flexor digit. perforans entspringend, endet er zweischenkelig im Ballen. Er ist nur an der Beckenextremität zugegen. 2. Der paarige, mittlere Seitenspanner liegt tiefer. Er zerfällt in einen lateralen und medialen und entspringt am Flex. digit. perforatus. Er erhält distal vom Sesambeine Verstärkungen. 3. Der paarige, kurze Seitenspanner. Er entspringt am Querbande der Sesambeine und liegt jederseits zwischen den vorigen. 4. Der mediane Spanner. Er entspringt vom Flexor perforatus und der Phalanx I und ist Vförmig.

Die **Zehenballen** (Fig. 206 c_1 c_2 c_3 c_4 c_5). Sie sind kleiner als

der Sohlenballen des betreffenden Fusses, haben eine rundlich-dreieckige Gestalt und liegen an der Plantarseite der zweiten und dritten Zehenglieder. Beim Auftreten auf den Boden liegt das Gelenk dieser beiden Phalangen auf dem betreffenden Ballen. An der ersten Zehe, der Afterzehe, findet sich nur eine Andeutung eines Ballens (c_1).

Der **Carpalballen** (Fig. 206 a). An der Beugefläche des Carpalgelenkes, distal vom Pisiforme (also lateral) liegt noch eine haarlose Vorragung, der Carpalballen (kleiner Sohlenballen). Er kommt beim Auftreten nicht in Betracht. Seine Grundlage wird aus Fett, Bindegewebe und Muskulatur hergestellt.

Er steht mit der Vorarmbinde, auf deren plantarer Fläche er sitzt, durch einen starken Strang, der mit dem von der Binde an die Sehne des M. flexor carpi ulnaris gehenden Schenkel verschmilzt, in Verbindung. Ein zweiter Strang geht quer über die Sehne des Flex. digit. perforat. an die Sehne des Abductor longus et extensor brevis pollicis. Ein anderer, gleich gerichteter Strang geht an die Sehnenscheide des Flexor digit. perforatus. Die beiden letztgenannten Stränge haben ein gemeinsames Sesambein. Sie verschmelzen vielfach mit dem Ligam. transversum volare carpi. Auch zehenwärts ziehen faserige Massen, die mit der Sehne des Flexor carpi sublimis verschmelzen.

Die Krallen.*) Es sind die hornigen Bedeckungen der dritten Phalangen (s. S. 92); sie liegen auf dem Corium und stellen die veränderte Epidermis desselben dar.

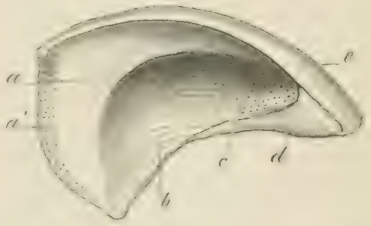

Fig. 207. Ausgeschuhte Hundekralle, in der Mittellinie durchgeschnitten und von innen gesehen (nach Siedamgrotzky). a Bezirk der Matrix der Krallenplatte, a' Bezirk der papillentragenden Zone derselben, b Bezirk des Krallenbettes, c Bezirk der Matrix der Sohle, d Sohle, e Krallenplatte.

Das Integument überzieht das proximale Ende der Phalanx I und bildet in der Gegend des Nagelfalzes dorsal und seitlich eine Falte, eine Art Vorhaut. Ganz nahe am Knochenfalze tritt die Vorhaut an den Nagel und verliert den Epidermisüberzug, sodass nur noch das Corium zurückbleibt. Dieses geht, mit dem Periost eng verbunden, in den Falz und überzieht von dort aus den Phalanxkörper. An dem Coriumüberzug des Phalanxkörpers sind folgende Teile zu unterscheiden:

1. Die **Matrix der Krallenplatte** (Fig. 207 a), die Fleischkrone. Sie beginnt im Grunde des Knochenfalzes der Phalanx III, dehnt sich auf

*) Wir folgen in der Beschreibung der Krallen den Darlegungen von Siedamgrotzky, die wir nach den von uns angestellten Nachuntersuchungen als durchaus zutreffend bezeichnen müssen: Siedamgrotzky, Ueber die Struktur und das Wachstum der Krallen der Fleischfresser. Bericht über das Veterinärwesen im Kgr. Sachsen. XV. S. 135.

dem Rücken schnabelartig spitzenwärts aus und erhält hier eine rundliche, sich spitzenwärts zuspitzende Vorragung, den Rückenwulst. Die Oberfläche der Fleischkrone trägt im Grunde des Knochenfalzes einige Reihen von Papillen, ca. 150—200, die eine ringförmige Zone bilden; im übrigen ist sie glatt.

2. Das **Krallenbett** (b). Dieses liegt seitlich an dem Zehengliede und trägt kleine, bogige Leistchen, Blättchen. Es beginnt seitlich an der Grenze der Matrix der Kralle und geht in die Sohlenmatrix über.

3. Die **Fleischsohle**. Sie liegt an der Volarseite des Zehengliedes und besitzt zahlreiche kleine, stumpfe Papillen. An der Spitze des Zehenkegels bildet das Corium kleine Fältchen, die sich in Zotten auflösen.

4. Einen Teil des Corium, der von der Krallenwurzel aus die äussere Fläche der Krallenplatte eine kurze Strecke überzieht und sich dann in die „Vorhaut" fortsetzt. Dieser Teil ist frei von Papillen und Blättchen.

Die eigentliche Kralle ist mit dem menschlichen Nagel zu vergleichen. Sie unterscheidet sich aber von demselben dadurch, dass sie von beiden Seiten zusammengedrückt wird, am Rückenteil eine bedeutende Verdickung bekommt und in eine hakig gekrümmte Spitze ausgeht und noch dadurch, dass die beiden Seitenränder durch eine hornige Verbindungsplatte (Sohlenhorn) vereinigt sind. Die Krallen stellen also gewissermassen hohle Röhren dar. Sie besitzen eine Rückenfläche, die nach beiden Seiten abwärts bogig gekrümmt ist, und eine von der Rückenfläche überragte, ausgeschweifte Sohlenfläche. Die Kralle zerfällt in die Krallenplatte, das Horn des Krallenbettes und das Sohlenhorn.

1. Die **Krallenplatte** stellt eine feste, von beiden Seiten zusammengedrückte, gekrümmte Hornplatte dar. Sie ist am Knochenfalz am breitesten, verjüngt sich von da ab und läuft, hakenförmig gekrümmt, in eine stumpfe Spitze aus. Ihr Basisrand ist im Knochenfalz versteckt; die Sohlenränder konvergieren spitzenwärts; an dem Basalrande ist die Platte ganz dünn und wird dann, besonders am Rücken, bedeutend dicker. Ihre Oberfläche ist glatt, glänzend, die Unterfläche stellt einen Abdruck der Matrix, also auch des Rückenwulstes, dar.

2. Das **Horn des Krallenbettes** grenzt aussen an die Krallenplatte, innen an das Krallenbett, am Rande an das Sohlenhorn; die Hornplatte ist dünn; sie nimmt spitzenwärts an Dicke zu; sie besteht aus lockerem Blättchenhorn.

3. Das **Sohlenhorn**, eine trockene, bröcklige Hornmasse, bildet eine Platte zwischen den Sohlenrändern der Krallenplatte.

Die **Bänder der Krallen**, resp. des letzten Zehengliedes. Der Hund besitzt zwei gelbe, elastische Bänder, die die Spitze der Kralle vor Abnutzung schützen sollen, indem sie das letzte Zehenglied gegen das vorletzte zurückkrümmen (s. S. 96). Ihre Antagonisten sind die Beugesehnen.

Die beiden Bänder (Fig. 38 e) entspringen von den seitlichen proximalen Bandhöckern des zweiten Zehengliedes, umfassen die Strecksehnen und enden an der Aussenfläche des Knochenfalzes des dritten Zehengliedes.

Infolge der Anspannung der Bänder treten die Hunde nicht mit der Krallenspitze auf; sollen die Krallenspitzen gebraucht werden, dann treten die Beugesehnen in Aktion.

Die Gefässe und Nerven der Haut sind in der Angiologie und Neurologie besprochen worden. Ausserdem werden dieselben auch noch in der anhängenden Tabelle Erwähnung finden. Aus Kulczycki's Arbeit über die Hautarterien des Hundes sei folgendes erwähnt:

Die Versorgung der Haut mit Arterien erfolgt nicht regellos; es werden vielmehr gewisse Hautdistrikte beständig durch dieselben Arterien versorgt.

Die beiderseitigen Hautarterien zeigen ein symmetrisches Verhalten; einer jeden Hautarterie der einen Seite entspricht eine ganz ähnliche der anderen Seite.

Die Hautarterien teilt K. in drei Gruppen ein, in: 1. solche, welche in der Hautmuskulatur, 2. solche, welche in der Unterhaut verlaufen und 3. solche, welche in die Cutis selbst eindringen.

Die Länge der Hautarterien ist verschieden; an Stellen, wo die Unterhaut und die Hautmuskulatur stark entwickelt sind, sind die Gefässe in der Regel bedeutend länger, als an anderen Stellen.

Die einzelnen Stämmchen der Hautarterien sind durch grosse und in der Regel viele Anastomosenzweige unter einander verbunden. Daher kommt die Netzbildung der Arterien der Haut. Die über die ganze Haut verbreiteten Anastomosennetze (Arteriennetze) sind am mächtigsten an der Dorsalseite von Rumpf und Kopf (Stirn, Scheitel, Occiput, Nacken, Rücken) und an der Streckseite der Gelenke.

Die Zahl und Verteilung der Hautarterien des Stammes entspricht im allgemeinen der Metamerenbildung des Körpers.

Die Hautmuskeln.

Dieselben liegen in der Subcutis und bilden ein fast den ganzen Stamm überziehendes Muskelsystem. Ein grosser Muskel ist für Bauch und Brust bestimmt, ein anderer für Hals und Kopf. Als Abteilung dieser Hautmuskeln sind der M. praeputialis, M. orbicularis oris, M. risorius Santorini, Fortsetzungen auf den Schweif etc. zu betrachten. Diese kleinen Muskeln sind aber an anderen Stellen abgehandelt worden.

Musculus subcutaneus faciei et colli (Fig. 208 b, b') (Gesichts- und Halshautmuskel). Beim Hunde geht der Halshautmuskel ohne jede Grenze in den Gesichtshautmuskel über. An dem gemeinsamen Muskel kann man mehrere Schichten unterscheiden. 1. Das **Stratum superficiale** (b') liegt dem Corium direkt an und stellt einen vom Manubrium sterni bis in den Kehlgang reichenden Quermuskel dar, welcher die ventrale Seite des Halses gurtartig umgiebt und aus einzelnen, dünnen und schmalen Querbündeln besteht, die ungefähr von der Mitte der einen Seitenfläche des Halses zu der der anderen reichen. Sie entspringen thoracalwärts im Corium resp. in der Subcutis, kopfwärts dagegen von dem Stratum profund. Gegen das Manubrium sterni hin ist der Muskel am deutlichsten und am dicksten; er entspringt aber nicht an demselben. Kopfwärts geht er in eine Aponeurose aus, die das Strat. med. im Kehlgange überzieht. Er bedeckt einen Teil der tieferen Portion und den Sterno-cleido-mastoideus. 2. **Stratum medium** (Nackenportion, Platysma myoides) (b). Diese Portion entspringt in der dorsalen Mittellinie des Halses, wo sie mit der der anderen Seite zusammenstösst, an der Aponeurose oder in der Haut. Die Fasern verlaufen schräg ventro-

oral und bedecken dabei die Seitenflächen des Halses, erreichen die Gegend der Parotis und ziehen an dem Ohrgrunde lateral und ventral vorbei über die Parotis, Submaxillaris, den Unterkiefer und einen Teil des Oberkiefers weg. Ein Teil biegt am Masseter dorsalwärts um und tritt mit dem M. zygomaticus (1) und dem Schildknorpel in Verbindung. Ein anderer Teil seiner Fasern strahlt auf die Seite der Backe aus und verliert sich hier entweder allmählich oder geht als M. zygomaticus minor (s. diesen) an das untere Augenlid. Der übrige Teil des Muskels setzt sich als Risorius Santorini bis zum Mundwinkel fort und endet in der Unterlippe. Die ventrale Grenze dieses Stratum bezeichnet eine Linie, die von dem Nackenwinkel der Scapula nach dem ventralen Rande der Mandibula gezogen wird. 3. **Stratum profundum** (M. submentalis). Es ist ein ventral gelegener Quermuskel, der sich in der Kopfpartie des Halses befindet und bis in den Kehlgang reicht. Die Fasern strahlen von der Mitte des Kehlganges und des Halses nach beiden Seiten bis zum Ohre aus und bedecken dabei den Masseter und einen Teil der Parotis. Die aborale Grenze ist durch den M. depressor auris bestimmt, welcher gleichsam als ein Bündel dieses Stratum erscheint.

Unter dem ganzen Hals-Gesichtshautmuskel liegt bei gut genährten Hunden eine grosse Fettschicht.

Der Gesichtshautmuskel bedeckt die oberflächlichen Muskeln am Halse (s. Fig. 65), den Detrahens conchae, den Masseter, Biventer, Backen- und Lippenmuskeln.

An der Unterfläche des Muskels liegen: die V. jugularis, die V. maxill. ext. und int. (mit den Anfangsteilen), die V. facialis mit ihren Aesten, die Gland. parotis und submaxillaris, die Kehlgangslymphdrüsen, zum Teil die Nn. buccales und der N. mylo-hyoideus, Endzweige der Halsnerven, Zweige der A. und V. auricul. post. und des N. auric. magnus, der Nn. subcutanei colli, ein Teil des Ductus Stenonianus.

M. cutaneus maximus, M. subcutaneus abdominis et pectoris (Bauchhautmuskel) (Fig. 208 a). Er bedeckt die Seitenwand der Brust und des Bauches und reicht von der Schulter und dem Arme bis an das Becken, bisweilen sogar noch auf dessen laterale Fläche, von der Rücken- bis fast zur Bauchmitte. Neben der Linea alba bleibt eine kleine Strecke frei von ihm. Hier liegt der M. praeputial. Die Umgebung des Nabels und die Regio hypogastrica (pubis) werden nicht mehr vom Bauchhautmuskel selbst, sondern nur noch von seiner Sehnenhaut überzogen. Gegen den Hinterschenkel hin (caudal) geht der Muskel in der dorsalen Partie in die Aponeurose der Gesässmuskeln über; ventral

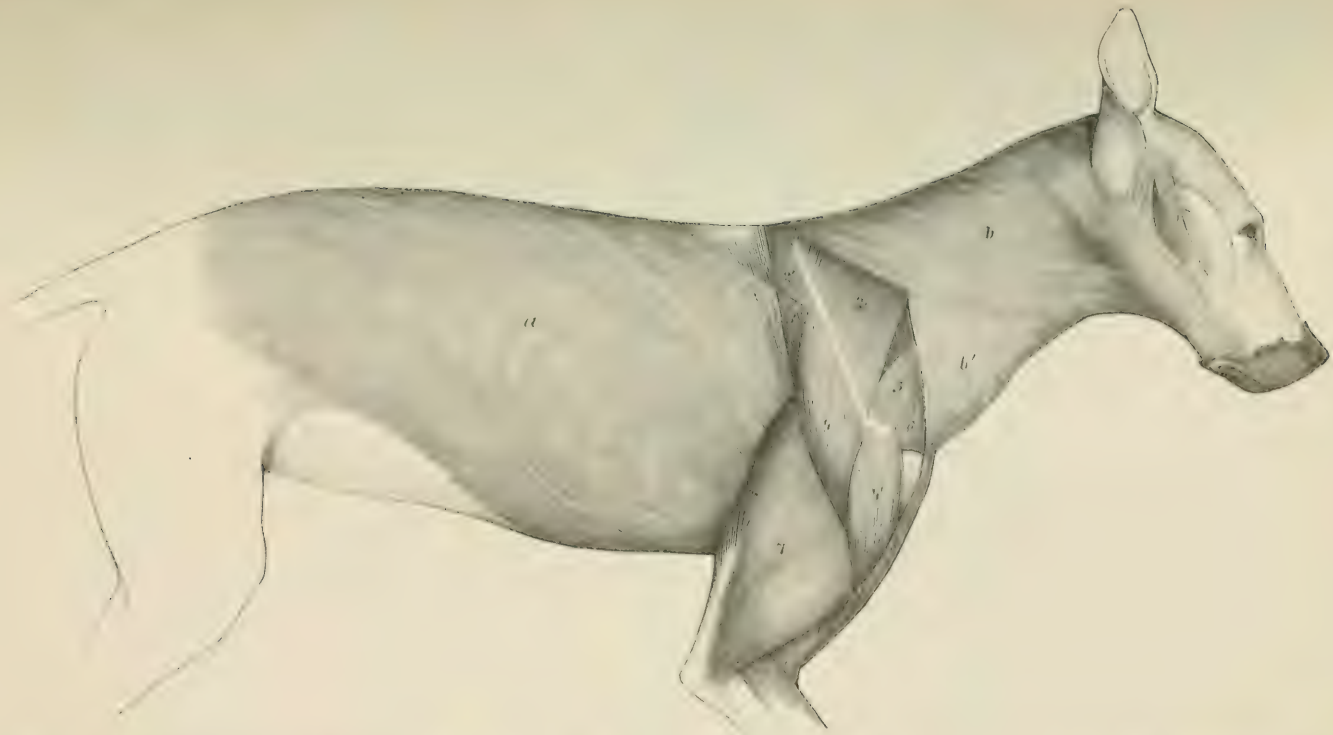

Fig. 208. Hautmuskeln. a M. cutaneus maximus, b M. subcutan. faciei et colli (Nackenportion), b' dessen Stratum superficiale. 1 M. zygomaticus, 2 M. trapezius sup., 2' M. trapezius inf., 3 M. infraspinatus, 4 M. deltoideus pars scapular., 4' M. deltoid. pars acromial., 5 M. levator scapul. ventralis, 6 M. supraspinat., 7 Anconäen, 8 M. sterno-cleido-mast. pars clavicular.

bildet er eine Falte vor der Kniescheibe (Kniefalte) und strahlt in die Fascia cruris aus. Dorsalwärts bildet der Muskel eine Aponeurose, die mit der der anderen Seite und mit der Haut verschmilzt, ohne sich an die Dornfortsätze zu befestigen. Manchmal gehen die Muskelfasern bis zur Mittellinie. Schulterwärts verschwindet die dorsale Partie des Muskels in der Aponeurose des M. cucull.; armwärts wird er stärker, verbindet sich mit dem Latissimus dorsi, tritt unter die Anconaeen (7) und verschmilzt mit der Aponeurose des Latissim. dorsi und Teres major und heftet sich mit dieser am Humerus an; auch geht die Aponeurose in die Fascia antibrachii über. Sie dient ausserdem dem Ext. antibrachii longus zum Ursprunge. Ventral erreichen am Schaufelknorpel die Muskelfasern die der anderen Seite, von hier geht eine Aponeurose nach dem Manubrium sterni. Am Bauche liegt eine schmale Aponeurose, welche den rechten und linken Bauchhautmuskel verbindet.

Der Cutaneus maximus bedeckt den Panniculus adiposus, die oberflächlichen Bauch-, Rücken- und Brustmuskeln (s. Fig. 65) und eventuell den Tensor fasc. latae. — Er hilft die Tunica dartos des Scrotum bilden. Das Ligamentum suspensorium mammae resp. penis wird von Bindegewebe und nicht vom Hautmuskel hergestellt. Der Muskel bedeckt Endzweige der Aa., Vv. und Nn. intercostales, der A. lumbo-dorsalis, die Aa. und Nn. lumbales, den N. ileo-inguinal. und ileo-hypogastric., die A. und V. abdominal. und den N. cutan. femor. extern.

Tabellarische Uebersicht der Versorgung der einzelnen Teile des Hundekörpers mit Arterien und Nerven.

In dieser Tabelle sind alle Teile des Körpers mit Ausnahme der Knochen berücksichtigt. Die Versorgung der letzteren mit Arterien ergiebt sich von selbst, da jeder Knochen von den an ihm oder in seiner Nähe verlaufenden, grösseren Arterien periostale Zweige erhält. Wirkliche, durch grosse und konstante Foramina nutritia eintretende Ernährungsgefässe fanden wir wesentlich nur bei den grösseren Knochen der Gliedmassen und bei den Wirbeln. Diese direkten Vasa nutritia sind mit Leichtigkeit bei den entsprechenden Arterien nachzusuchen. — Die Versorgung der Knochen mit Nerven haben wir deshalb nicht aufgenommen, weil wir nicht bis zu jedem Knochen die ihn innervierenden Nervenfäden mit Sicherheit verfolgt haben.

Von den Arterien sind nur die hauptsächlichsten und die direkt für das betreffende Organ bestimmten aufgenommen worden: es ist selbstredend, dass vielfach in einen Teil noch kleine Zweige der Arterien für Nachbar-Organe eindringen, wie sich dies schon aus dem Princip der Anastomosenbildung ergiebt.

In die Rubrik: „Versorgung der einzelnen Teile mit Nerven" haben wir nur diejenigen Nerven aufgenommen, welche wir direkt präpariert haben; es ist deshalb nicht ausgeschlossen, dass sich hier und da noch Lücken einstellen werden.

Die Versorgung der Haut mit Arterien und Nerven wurde aus leicht ersichtlichen Gründen nicht tabellarisch, sondern fortlaufend geschildert.

Auf eine Tabelle der Anastomosen der einzelnen Organe unter einander glaubten wir verzichten zu können, weil diese Verhältnisse schon früher von uns*) in ausführlicher Weise veröffentlicht worden sind.

---

*) Siehe Baum: Die Arterien-Anastomosen des Hundes und ihre Bedeutung für den tierischen Organismus. Deutsche Ztschr. für Tiermedizin und vergl. Pathologie Bd. XIV. S. 273.

I. Eingeweide.

a) Verdauungsorgane.

Name des Organes	Arterien	Nerven
Lippen.	A. sublingualis. — A. labialis sup. et inf. — A. angularis oris. — A. alveolaris inf. et sup.	Nn. infraorbitales. — N. facialis. — N. alveol. inf.
Backen inkl. Backendrüsen.	A. labialis inf. et sup. — A. angularis oris. — A. buccinatoria.	N. facialis. — N. buccinatorius. — Nn. infraorbitales.
Orbitaldrüse.	A. temporal. prof. — A. orbitalis.	N. buccinatorius. — N. sympath.
Harter Gaumen.	A. palatina minor u. major.	N. palatinus major.
Zähne u. Zahnfleisch.	A. alveolaris inf. et sup. — A. palatina major.	Nn. alveolares sup. und inf. — Nn. incisivi (N. alveol. inf.). — N. palatinus major. — Ggl. spheno-palatin.
Zunge. (Muskeln s. unten.)	A. lingualis. — A. maxillaris externa (Rami musculares). — A. carotis externa (Rami linguales).	N. lingualis. — N. glossopharyngeus.
Weicher Gaumen. (Muskeln s. unten.)	A. lingualis. — A. maxillaris externa. — A. temporal. prof. — A. palatina minor.	Ramus maxillaris sup. n. trigemini. — N. sphenopalatinus. — N. lingualis. — N. glosso-pharyngeus. — N. vagus.
Parotis.	A. auricularis magna. — A. temporalis superficialis.	Nn. parotidei des N. auriculo-temporalis. — N. zygomatico-temporalis.
Submaxillaris.	Rami glandulares der A. maxillaris externa. — A. auricularis magna.	N. lingualis (Chorda tymp. n. facialis). — N. sympathicus.
Sublingualis.	Rami glandulares der A. maxillaris externa	N. lingualis (Chorda tymp. n. facialis). — N. sympathicus.
Rachenhöhlenwand.	Aa. temporal. profund.	N. glosso-pharyngeus. — N. vagus.
Schlundkopf und Schlund.	A. thyreoidea inf. und sup. — A. lingualis. — Aa. oesophageae. — A. coronaria ventriculi sinistra.	N. glosso-pharyngeus. — Plexus gastrici n. vagi. — Ramus pharyngeus sup. und inf. n. vagi. — N. vagus (Rami oesophagei). — N. laryng. inf. und sup. — N. sympathicus.

Name des Organes	Arterien	Nerven
Magen.	A. coronaria ventriculi sinistra und dextra. — A. gastro-epiploica dextra u. sinistra. — A. lienalis. — A. phrenica.	Plexus gastrici n. vagi. — Plexus coeliacus n. sympathici.
Dünndarm.	A. pancreatico - duodenalis. A. ileo-colica. — A. jejunalis.	Plexus coeliacus u. mesentericus sup. n. sympathici. — N. vagus.
Dickdarm.	A. colica media, dextra und sinistra. — A. ileo-colica. — A. haemorrhoidalis sup. — A. vesicularis inf. — A. haemorrhoidalis media und inf.	Nn. haemorrhoidales. — Plexus mesentericus sup. u. inf. und hypog. n. sympathici.
Leber u. Gallenblase.	A. hepatica. — A. phrenica.	Plexus gastrici n. vagi. — Plexus hepaticus n. sympathici.
Milz.	A. lienalis. — A. gastro-epiploica dextra.	Plexus lienalis n. sympathici.
Pankreas.	A. hepatica. — A. lienalis.	N. sympathicus (Plexus solaris und mesent. sup.).

b) Atmungsorgane.

Nase (Schnauze).	A. infraorbitalis. — A. labialis sup. — A. sphenopalatina.	N. ethmoidalis. — Nn. infraorbitales.
Nasenhöhlen.	A. ethmoidalis ant. — A. septi mobilis. — A. ethmoidalis post. — A. palatina major. — A. sphenopalatina.	N. ethmoidalis. — N. nasalis posterior. — N. olfactorius.
Nasenmuscheln.	A. ethmoidalis ant. — A. ethmoidalis post. — A. palatina major. — A. sphenopalatina.	N. ethmoidalis. — N. nasalis posterior. — N. olfactorius.
Kehlkopf.	A. pharyngea adscendens. — A. crico-thyreoidea. — A. laryngea sup.	N. laryng. sup. (Schleimhaut). — N. laryngeus inf. (Muskeln).
Trachea.	A. thyreoidea inf. und sup.	N. vagus (Rami tracheales). — N. laryng. inf. (Rami tracheales).
Lunge.	Aa. bronchiales anteriores und posteriores.	Plexus pulmonales.
Schilddrüse.	A. thyreoidea sup. und inf.	Ramus pharyngeus inf. und laryngeus sup. n. vagi. — N. sympathicus.

c) Urogenitalsystem.

Name des Organes	Arterien	Nerven
Nieren inkl. Nierenfett.	A. renalis. — A. phrenico-abdominalis. — Aa. supra- und infrarenales. — A. spermatica interna. — A. abdominalis.	N. sympathicus (Plexus renalis).
Ureter.	A. renalis. — A. vesicularis sup.	N. haemorrhoidalis post. Sympathicus.
Harnblase.	A. vesicularis sup.	N. haemorrhoidalis post. — Plex. hypog.
Nebennieren.	Aa. suprarenales.	Plexus suprarenalis. — N. sympathicus.
Hoden.	A. spermatica interna. — A. deferentialis.	Plexus spermaticus n. sympathici.
Hodenhüllen.	A. spermatica externa.	N. lumbo-inguinalis.
Nebenhoden.	A. spermatica interna. — A. deferentialis.	Plexus spermaticus n. sympathici.
Vas deferens.	A. deferentialis.	Plexus spermaticus n. sympathici.
Harnröhre.	A. vesicularis inf. — A. bulbosa.	N. pudendus int. — N. haemorhoidalis post. — Plex. hypog.
Prostata.	A. vesicularis inf. und sup.	N. pudendus int. — Plex. hypog.
Penis.	A. dorsalis penis. — A. profunda penis.	N. pudendus internus. — Plexus hypogastricus n. sympathici. — Nn. erigentes.
Penishüllen.	A. pudenda externa. — A. dorsalis penis.	N. lumbo-inguinalis. — N. pudendus internus.
Ovarien.	A. spermatica interna. — A. uterina.	Plexus spermaticus n. sympathici.
Tubae Fallopianae.	A. spermatica interna. — A. uterina.	Plexus spermaticus n. sympathici.
Uterus.	A. spermatica interna. — A. uterina. — A. vesicularis inf.	Plexus uterinus und spermaticus n. sympathici.
Vagina und Vulva.	A. vesicularis inf. — A. perinaei.	Plexus hypog. n. sympathici. — N. pudend. int.
Mamma.	A. mammaria externa und interna. — Aa. intercostales. — A. abdominalis. — A. pudenda externa.	Thoracalnerven. — N. lumbo-inguinalis.

d) Circulations-Apparat.

Name des Organes	Arterien	Nerven
Herz mit Herzbeutel.	Aa. coronariae cordis. — Aa. mediastinales anteriores. — A. pericardiacophrenica.	N. depressor (n. vagi). — Rami cardiaci n. sympathici. — Rami cardiaci n. vagi.
Gland. lymphat. submaxillares.	A. sublingualis.	N. mylo-hyoideus.
Gland. submaxillaris post.	A. temporalis superf.	N. buccalis sup.
Gland. retro-pharyngeales.	A. laryngea sup. — A. thyreoidea sup.	Plexus pharyngeus.
Gland. cervicales.	A. cervicalis superficialis. — A. subscapularis.	Nn. cervicales besonders der ventrale Ast des fünften).
Gland. bronchiales.	Aa. bronchiales.	Rami bronchiales n. vagi.
Gland. iliacae.	A. abdominalis. — Rami glandulares der A. femoralis.	N. lumbo-inguinalis.
Pankreas Aselli.	A. phrenico-abdominalis. — Aa. suprarenales.	N. sympathicus.
Gland. inguinal. et pubis.	A. pudenda externa.	N. lumbo-inguinalis.
Gland. poplitaea.	A. femoralis postica inf.	N. suralis.
Gland. axillaris.	A. thoracico-dorsalis.	

e) Sinnesorgane und Nervensystem.

Gehirn mit Häuten.	A. carotis interna. — A. occipitalis. — A. meningea media. — A. ethmoidalis.	N. trigeminus.
Rückenmark.	A. occipitalis. — A. vertebralis.	
Auge und Adnexe. (Muskeln s. unten.)	A. temporalis superficialis. — A. ophthalmica. — A. carotis interna. — A. malaris.	N. opticus. — N. oculimotorius (Nn. ciliares breves). — N. frontalis. — N. ciliaris longus. — N. lacrymalis. — N. subcutaneus malae. — N. zygomatico-temporalis. — N. infratrochlearis.
Ohrmuschel.	A. auricularis magna. — A. auricularis anterior. — A. vertebralis.	N. auricularis ant. et post. — N. auricularis internus. — Ramus auricularis n. vagi.

II. Muskeln (alphabetisch geordnet).

Name des Muskels	Arterien	Nerven
Mm. abductores auris.	A. auricularis magna. — A. auricularis anterior. — A. occipitalis.	N. auricularis posterior.
Mm. abductores caudae.	A. caudalis lateralis superficialis. — A. hypogastrica (Rami musculares). — Aa. caudales.	Nn. coccygei.
M. abductor cruris.	A. ischiadica (Rami musculares).	N. ischiadicus.
M. abductor digiti V.	Aa. intermetacarpeae volares. — Aa. digitorum communes volares.	N. medianus oder ulnaris?
M. abductor pollicis brevis.	Aa. intermetacarpeae volares. — Aa. digitorum communes volares.	N. medianus.
M. abductor pollicis longus.	A. interossea communis. — A. collateralis radialis sup.	N. radialis.
Mm. adductores auris.	A. auricularis ant. — A. temporalis superficialis (Rami temporales).	Nn. auriculares anteriores (n. facialis).
M. adductor digiti V.	Aa. intermetacarpeae (-tarseae) vol. s. plant. — Aa. digitorum communes vol. s. plant.	N. medianus resp. tibialis.
M. adductor digiti II.	Aa. intermetacarpeae (-tarseae) vol. s. plant. — Aa. digitorum communes vol. s. plant.	N. medianus resp. tibialis.
M. adductor femoris longus.	A. profunda femoris. — A. circumflexa femoris interna und externa. — A. femoralis postica sup.	N. obturatorius.
M. adductor femoris magnus et brevis.	A. profunda femoris. — A. circumflexa femoris interna. — A. femoralis postica sup. und media.	N. obturatorius.
M. adductor pollicis.	Aa. intermetacarpeae volares. — Aa. digitorum communes volares.	N. medianus oder ulnaris?
Mm. anconaei.	A. circumflexa humeri post. — A. circumflexa scapulae. — A. subscapularis (Rami musculares). — A. profunda brachii. — A. collateralis ulnaris sup. — A. interossea communis.	N. radialis.
M. antitragicus.	A. temporalis superfic. — A. auricul. ant.	N. zygomatico-temporalis.

Name des Muskels	Arterien	Nerven
M. arytaenoid. transvers.	A. pharyngea adscendens. — A. laryngea sup.	N. laryngeus inf. n. vagi.
M. attollens auris.	A. auricularis post. — A. temporalis superficialis.	N. auricularis post.
M. attrahens auris.	A. auricularis ant. — A. temporalis superficialis (Rami temporales).	N. zygomatico - temporalis.
M. baseo-glossus.	A. lingualis (Rami musculares).	N. hypoglossus.
M. biceps brachii.	A. circumflexa humeri ant. — A. brachialis anterior. — A. collateralis radialis sup. — A. brachialis (Rami musculares).	N. musculo-cutaneus.
M. biceps femoris.	A. femoralis postica inf. — A. ischiadica (Rami musculares).	N. ischiadicus. — N. peroneus.
M. biventer.	A. occipitalis. — A. lingualis. — Rami musculares der A. maxillaris externa. — A. sublingualis.	N. mylo-hyoideus. — N. digastricus.
M. biventer cervicis (siehe M. semispinalis cervicis et capitis).		
M. brachialis internus.	A. cervicalis adscendens. — A. circumflexa humeri post. — A. collateralis radialis inf. und sup.	N. musculo-cutaneus. — N. radialis (?).
M. bulbo-cavernosus.	A. bulbosa.	N. pudendus internus.
M. buccalis (siehe M. buccinator).		
M. buccinator.	A. labialis inf. und sup. — A. angularis oris. — A. alveolaris inf. — A. buccinatoria.	N. facialis.
M. caninus.	A. labialis sup. — A. angularis oris. — A. infraorbitalis.	N. facialis.
M. capsularis.	A. profunda femoris. — A. circumflexa femoris externa.	N. cruralis.
M. cervicalis descendens.	A. vertebralis. — Aa. intercostales post. — A. cervicalis profunda.	Nn. cervicales.

Name des Muskels	Arterien	Nerven
M. coccygeus.	A. hypogastrica (Rami musculares). — Aa. caudales. — A. vertebralis. — A. cervicalis profunda.	N. sacralis II.
M. complexus (major) (siehe M. semispinalis cervicis et capitis).		
M. complexus minor (siehe M. longissimus capitis).		
Mm. constrictores pharyngis.	A. pharyngea adscendens. — A. laryngea sup. — A. occipitalis.	Ramus pharyngeus sup. und inf. n. vagi. — N. laryngeus sup. und inf. n. vagi. — N. glossopharyngeus.
M. coraco-brachialis.	A. circumflexa humeri ant. und posterior.	N. musculo-cutaneus.
Mm. corrugatores supercilii.	A. temporal. superficialis. — A. infraorbitalis.	N. zygomatico - temporalis.
M. cremaster.	A. spermatica externa.	N. lumbo-inguinalis.
Mm. crico-arytaenoidei.	A. pharyngea adscendens. — A. crico-thyreoidea.	N. laryngeus inf. n. vagi.
M. crico-pharyngeus (siehe Mm. constrictores pharyngis).		
M. crico-thyreoideus.	A. pharyngea adscendens. — A. crico-thyreoidea.	Ram. pharyng. sup. n. vagi. — N. laryngeus sup. n. vagi.
M. cucullaris.	A. auricularis magna. — A. subscapular. — A. vertebralis. — A. cervicalis profunda und superficialis.	N. accessorius.
M. deltoideus.	A. cervicalis adscendens. — A. subscapularis. — A. circumflexa humeri post. — A. acromialis.	N. suprascapularis. — N. axillaris.
M. depressor anguli oris.	A. labialis inferior.. — A. anguli oris. — A. alveolaris inf.	N. facialis.
Mm. depressores caudae.	A. caudalis lateralis superficialis. — Aa. sacrales.	Nn. coccygei.
M. depressor conchae.	A. auricularis magna. — A. temporalis superficialis.	N. subcutaneus colli sup.
M. depressor lab. inf. (siehe M. depressor anguli oris.		

Name des Muskels	Arterien	Nerven
M. diaphragma.	Aa. intercostales. — A. pericardiaco-phrenica. — A. musculo-phrenica.	N. phrenicus. — Thoracalnerven.
M. extensor antibrachii longus (siehe Mm. anconaei).		
M. extensores antibrachii (siehe Mm. anconaei).		
M. extensor carpi radial.	A. collateralis radialis inferior. — A. interossea communis.	N. radialis.
M. extensor carpi ulnaris.	A. interossea communis. — Rami musculares der A. ulnaris.	N. radialis.
Mm. extensores caudae (siehe Mm. levatores caudae).		
M. extensor digiti minimi (siehe M. extensor digitor. lateralis).		
M. extensor digitorum brevis (siehe M. extensor digitor. lateralis).		
M. extensor digitorum communis.	A. collateralis radialis inf. — A. interossea communis.	N. radialis.
M. extensor digitorum lateralis.	A. interossea communis.	N. radialis.
M. extensor digitorum pedis longus.	A. tibialis recurrens. — A. tibialis antica (Rami musculares).	N. peroneus.
M. extensor indicis propr. (siehe M. extensor pollicis longus).		
M. extensor hallucis longus.	A. tibialis antica (Rami musculares).	N. peroneus.
M. extensor pollicis longus.	A. interossea communis.	N. radialis.

Name des Muskels	Arterien	Nerven
M. flexor carpi radialis.	A. collateralis ulnaris inf. — A. antibrachialis (Rami musculares). — A. volaris antibrachii.	N. medianus.
M. flexor carpi ulnaris.	A. collateralis ulnaris inf. — A. interossea communis. — A. volaris antibrachii.	N. ulnaris.
Mm. flexores caudae (siehe Mm. depressores caudae).		
M. flexor digiti V brevis.	Aa. intermetacarpeae volares. — Aa. digitorum communes volares.	N. medianus oder ulnaris?
M. flexor digitorum pedis brevis (siehe M. flexor digitorum pedis sublimis).		
M. flexor digitorum pedis profundus.	A. poplitaea (Rami musculares). — A. tibialis postica.	N. tibialis.
M. flexor digitorum pedis sublimis.	A. femoralis postica inf. — A. poplitaea (Rami musculares). — A. tibialis antica (Rami musculares).	N. tibialis.
M. flexor digitorum perforans.	A. collateralis ulnaris inf. — A. interossea communis. — A. volaris antibrachii.	N. medianus. — N. ulnaris.
M. flexor digitorum perforatus.	A. collateralis ulnaris inf. — A. interossea communis. — A. volaris antibrachii.	N. medianus. — N. ulnaris.
M. flexor pollicis brevis.	Aa. intermetacarpeae volares. — Aa. digitorum communes volares.	N. medianus.
Mm. gastrocnemii.	A. femoralis postica inf. — A. poplitaea (Rami musculares).	N. tibialis.
Mm. gemelli.	A. ischiadica (Rami musculares).	N. ischiadicus.
M. genio-glossus.	A. lingualis (Rami musculares). — A. sublingualis.	N. hypoglossus.
M. genio-hyoideus.	A. lingualis. — A. sublingualis.	N. hypoglossus.

Name des Muskels	Arterien	Nerven
Mm. glutaei.	A. ileo-lumbalis. — A. femoralis anterior. — A. glutaea sup. — A. circumflexa femoris externa. — A. glutaea inferior.	Nn. sacrales. — N. glutaeus sup. und inf.
M. gracilis.	A. femoralis postica sup. und media. — A. saphena.	N. obturatorius.
M. helicis.	A. auricularis ant.	N. zygomatico-temporalis.
M. hyo-epiglotticus.	A. lingualis (Rami musculares).	N. hypoglossus.
M. hyo-glossus (siehe M. baseo-glossus).		
M. hyo-pharyngeus (siehe Mm. constrictores pharyngis).		
M. hyo-thyreoideus.	A. laryngea sup. — A. thyreoidea sup.	N. hypoglossus.
M. ileo-costalis.	A. intercostalis suprema. — Aa. intercostales poster. — Aa. lumbales.	Thoracalnerven und Lumbalnerven.
M. ileo-psoas.	A. abdominalis. — A. profunda femoris. — A. circumflexa femor. ext. — Aa. intercostales post. — A. phrenico-abdominalis. — Aa. lumbales. — A. ileolumbalis.	Plexus lumbalis (Rami musculares). — N. cruralis.
M. infraspinatus.	A. circumflexa humeri post. — A. circumflexa scapulae. — A. subscapularis (Rami musculares). — A. acromialis.	N. suprascapularis. — N. axillaris.
Mm. incisivi.	A. sublingualis. — A. labialis inf. — A. labialis sup. — A. infraorbitalis.	N. facialis.
Mm. intercostales.	Aa. intercostales anteriores und posteriores. — A. musculo-phrenica.	Thoracalnerven.
Mm. interossei.	Aa. intermetacarpeae resp. intermetatarseae volares resp. plantares. — Aa. digitorum communes volares resp. plantares.	N. medianus oder ulnaris? resp. N. tibialis.
Mm. interspinales dorsi et lumb.	Aa. intercostales post. — Aa. lumbales.	Thoracalnerven und Lumbalnerven.

Name des Muskels	Arterien	Nerven
Mm. interspinosi cervicis.	A. vertebralis. — A. occipitalis.	Nn. cervicales.
Mm. intertransversales cervicis.	A. vertebralis.	Nn. cervicales.
Mm. intertransversales dorsi et lumb.	Aa. intercostales post. — Aa. lumbales.	Thoracalnerven und Lumbalnerven.
M. ischio-cavernosus.	A. bulbosa.	N. dorsalis penis.
M. kerato-hyoideus.	A. lingualis (Rami musculares).	N. glosso-pharyngeus. — N. hypoglossus.
M. kerato-pharyng. (siehe Mm. constrictores pharyng.).		
M. laryngo-pharyngeus (siehe Mm. constrictores pharyng.).		
M. latissimus dorsi.	A. thoracico-dorsalis. — Aa. intercostales post.	Thoracalnerven. — Nn. thoracici.
M. levator anguli oris (siehe M. caninus).		
M. levator ani.	A. hypogastrica (Rami musculares).	N. obturatorius. — N. sacralis II.
Mm. levatores auris.	A. auricularis post. — A. temporalis superficialis.	N. auricularis post.
Mm. levatores caudae.	A. caudalis lateralis superficialis. — Aa. sacrales.	Nn. sacrales. — Nn. coccygei.
Mm. levatores cost.	Aa. intercostales post.	Thoracalnerven. — N. cervical. VIII.
M. levat. labii sup. propr.	A. labialis sup. und A. angularis oris. — A. infraorbitalis.	N. facialis.
M. levator lab. sup. et alae nasi.	A. labialis sup. und A. angularis oris. — A. infraorbitalis.	N. facialis.
M. levator palpebrae super.	A. ophthalmica.	N. oculi-motorius.
Mm. levatores scapulae.	A. occipitalis. — A. auricularis magna. — A. vertebralis. — A. acromialis. — A. cervicalis superficialis.	N. accessorius. — Nn. cervicales.

Name des Muskels	Arterien	Nerven
M. levator veli palatini.	A. maxillaris interna.	N. glosso-pharyngeus.
M. lingualis.	A. lingualis. — A. carotis externa (Rami musculares).	N. hypoglossus.
M. longissimus capitis.	A. occipitalis. — A. vertebralis.	Nn. cervicales.
M. longissimus cervicis.	A. vertebralis. — A. intercostalis suprema. — A. cervicalis profunda.	Nn. cervicales. — Thoracalnerven.
M. longissimus dorsi.	A. intercostalis suprema. — Aa. intercostales posteriores. — A. phrenico-abdominalis. — A. abdominalis. — Aa. lumbales.	Thoracalnerven und Lumbalnerven.
M. longus atlantis.	A. occipitalis. — A. vertebralis.	Nn. cervicales.
M. longus capitis.	A. occipitalis. — A. vertebralis.	Nn. cervicales.
M. longus colli.	A. occipitalis. — A. vertebralis. — A. costo-cervicalis.	Nn. cervicales.
Mm. lumbricales.	Aa. digitor. communes volares resp. plantares.	N. medianus resp. N. tibialis.
M. masseter.	Rami masseterici der A. temporal. superf. — A. temporal. prof.	N. massetericus (n. trigemini).
M. multifidus spinae et cervicis.	Aa. intercostales post. — Aa. lumbales. — A. vertebralis.	Nn. cervicales und lumbales. — Thoracalnerven.
M. mylo-hyoideus.	A. lingualis. — A. sublingualis.	N. mylo-hyoideus. — N. hypoglossus.
Mm. obliqui capitis.	A. occipitalis. — A. vertebralis.	Die dorsalen Aeste der Nn. cervicales.
Mm. obliqui oculi.	A. ophthalmica. — A. malaris.	N. oculi-motorius (M. obliquus inf.). — N. trochlearis (M. obliquus sup.).
M. obliquus abdom. ext.	Aa. intercostales. — A. phrenico-abdominalis. — A. abdominalis.	Thoracalnerven. — N. ileo-hypogastricus. — N. ileo-inguinalis.
M. obliquus abdom. int.	A. epigastrica superior und inf. — A. abdominalis. — A. spermatica externa. — Aa. intercostales. — A. phrenico-abdominalis.	Thoracalnerven. — N. ileo-hypogastricus. — N. ileo-inguinalis.

Name des Muskels	Arterien	Nerven
M. obturator externus.	A. profunda femoris. — A. ischiadica.	N. obturatorius.
M. obturator internus.	A. profunda femoris. — A. hypogastrica (Rami musculares). — A. ischiadica (Rami musculares).	N. ischiadicus.
M. occipitalis.	A. occipitalis. — A. auricularis magna.	N. auricularis post. — N. zygomatico-temporalis.
M. orbicularis oris.	A. labialis inf. und sup. — A. anguli oris. — A. alveolaris inf.	N. facialis.
M. orbicularis palpebrarum.	A. temporalis superficial. — A. ophthalmica.	N. zygomatico-temporalis.
M. palato-pharyngeus.	A. palatina minor.	N. glosso-pharyngeus.
M. palatinus.	A. palatina minor.	N. glosso-pharyngeus.
Mm. palmares.	A. ulnaris (Rami musculares).	N. medianus.
Mm. pectorales.	A. cervicalis adscendens. — A. mammaria externa und interna. — Aa. intercostales.	Thoracalnerven. — Nn. thoracici.
M. perninaei.	A. perinaei.	N. haemorrhoidalis medius.
M. peroneus brevis.	A. tibialis antica (Rami musculares).	N. peroneus.
M. peroneus longus.	A. tibialis recurrens. — A. tibialis antica (Rami musculares).	N. peroneus.
M. peroneus tertius.	A. tibialis antica (Rami musculares).	N. peroneus.
M. piriformis.	A. glutaea sup. — A. hypogastrica (Rami musculares).	N. ischiadicus.
M. poplitaeus.	Aa. articulares genu posteriores. — A. poplitaea (Rami musculares). — A. tibialis antica.	N. tibialis.
M. praeputialis.	A. pudenda externa.	N. ileo-hypogastricus. — N. ileo-inguinalis. — Nn. intercostales.
M. pronator teres.	A. brachialis (Rami musculares). — A. collateralis ulnaris inf.	N. medianus.
M. pronator quadratus.	A. interossea communis (Ramus interosseus).	N. medianus.

Name des Muskels	Arterien	Nerven
M. psoas major.	A. phrenico-abdominalis. — Aa. intercostales post. — Aa. lumbales.	Plexus lumbalis (Rami musculares).
M. psoas parvus.	A. phrenico-abdominalis. — Aa. intercostales post. — Aa. lumbales. — A. abdominalis. — A. ileo-lumbalis.	Plexus lumbalis (Rami musculares).
M. pterygoideus.	A. maxillaris externa. — A. palatina minor.	N. pterygoideus (n. trigemini).
M. pterygo-pharyngeus.	A. palatina minor u. major.	N. glosso-pharyngeus.
M. pyramidalis.	A. labialis sup. — A. angularis oris. — A. infraorbitalis.	N. facialis.
M. quadratus femoris.	A. ischiadica (Rami musculares).	N. ischiadicus.
M. quadrat. lab. inf. (siehe M. depressor lab. inf.).		
M. quadriceps femoris.	A. profunda femoris. — A. femoral. postica inf. — A. circumflexa femoris interna. — A. circumflexa femoris externa. — A. femoralis anterior.	N. cruralis.
M. quadratus lumborum.	A. phrenico-abdominalis. — Aa. intercostales post. — A. abdominalis. — Aa. lumbales.	Plexus lumbalis (Rami musculares).
M. rectus abdominis.	A. epigastrica superior und inf. — Aa. intercostales. — A. circumflexa femoris externa.	Thoracalnerven. — N. ileo-hypogastricus. — N. ileo-inguinalis.
Mm. recti capitis (antici, lateralis und medial., major und minor und postici).	A. laryngea sup. — A. occipitalis. — A. vertebralis.	Nn. cervicales.
M. rectus femoris (siehe M. quadriceps).		
Mm. recti oculi.	A. carotis interna. — A. ophthalmica.	N. oculi-motorius. — N. abducens (für den R. lateralis).
M. retractor oculi.	A. ophthalmica.	N. oculi-motorius.
M. retrahens auris.	A. occipitalis. — A. auricularis magna.	N. auricularis post.

Name des Muskels	Arterien	Nerven
M. rhomboideus.	A. vertebralis. — A. cervicalis transversa. — Aa. intercostales post.	Nn. cervicales. — Thoracalnerven.
M. risorius Santorini (siehe M. subcutaneus faciei).		
M. rotator auris.	A. auricularis magna. — A. auricularis ant.	N. auricularis post.
M. sacro-lumbalis (siehe M. ileo-costalis).		
M. sartorius.	A. femoralis anterior. — A. articularis genu suprema. A. saphena.	N. cruralis.
M. scalenus.	A. vertebralis. — A. cervicalis transversa. — Aa. intercostales post.	Nn. cervicales. — Thoracalnerven.
M. scutularis.	A. auricularis magna. — A. temporalis superficialis. — A. auricularis ant.	N. lacrymalis. — N. zygomatico-temporalis.
M. semimembranosus.	A. profunda femoris. — A. femoralis postica media. — A. ischiadica.	N. ischiadicus. — N. peroneus.
M. semispinalis cervicis et capitis.	A. occipitalis. — A. vertebralis. — A. intercostalis suprema. — A. cervicalis profunda.	Nn. cervicales. — Thoracalnerven.
M. semitendinosus.	A. femoralis postica inf. — A. ischiadica.	N. ischiadicus.
M. serratus anticus major.	A. vertebralis. — A. costocervicalis. — A. cervicalis transversa. — Aa. intercostales post.	N. thoracicus longus.
M. serratus posticus.	A. intercostalis suprema. — Aa. intercostales post.	Thoracalnerven.
M. sphincter ani.	A. haemorrhoidalis media.	N. haemorrhoidalis medius.
M. sphincter oris.	A. labialis sup. et inf. — A. angularis oris. — A. alveolaris inf.	N. facialis.
M. spinalis dorsi et cervicis et lumb.	A. vertebralis. — A. intercostalis suprema. — Aa. intercostales post. — Aa. lumbales.	Nn. cervicales. — Thoracalnerven und Lumbalnerven.
M. spino-transversalis (siehe M. splenius).		

Name des Muskels	Arterien	Nerven
M. splenius.	A. occipitalis. — A. vertebralis. — A. intercostalis suprema. — A. cervicalis profunda.	Nn. cervicales.
M. sternalis (siehe M. transversus costarum).		
M. sterno-cleido-mastoideus.	A. occipitalis. — A. auricularis magna. — A. vertebralis. — A. cervical. adscendens. — A. subscapularis. — A. collateral. radialis inf.	N. accessorius. — Nn. cervicales. — N. suprascapularis.
M. sterno-hyoideus.	A. crico-thyreoidea. — A. lingualis. — A. thyreoidea sup. — A. laryngea sup. — A. cervical. adscend. — A. cervicalis superf. — — A. mammaria externa.	N. hypoglossus. — N. cervicalis I.
M. sterno-thyreoideus.	A. crico-thyreoidea. — A. mammaria externa. — A. thyreoidea sup. — A. cervical. adscend.	N. hypoglossus. — N. cervicalis I.
M. stylo-glossus.	A. lingualis. — A. maxillaris externa.	N. glosso-pharyngeus. — N. hypoglossus.
M. stylo-hyoideus.	A. occipitalis. — A. lingualis. — A. auricularis magna.	N. facialis.
M. stylo-maxillaris (siehe M. biventer).		
M. stylo-pharyngeus.		N. glosso-pharyngeus.
M. subcutaneus abdom.	A. thoracico-dorsalis. — A. abdominalis. — Aa. intercostales.	Thoracalnerven. — Nn. thoracici.
M. subcutaneus colli et faciei.	A. vertebralis. — A. auricularis magna. — A. occipitalis. — A. cervicalis adscendens und superficialis. — A. labialis inf. und sup. — A. transversa faciei. — A. angularis oris. — A. temporalis superficialis.	Ramus malaris des N. auriculo-temporalis. — N. mylo-hyoideus. — N. subcutaneus colli sup. — Die dorsalen Aeste der Nn. cervicales.
M. subscapularis.	A. cervicalis transversa. — A. scapularis medialis. — A. circumflexa scapulae. — A. subscapularis (Rami musculares).	Nn. subscapulares.
M. supinator brevis und longus.	A. collateralis radialis inf.	N. radialis.

Name des Muskels	Arterien	Nerven
M. supraspinatus.	A. cervicalis transversa. — A. scapularis medialis. — A. acromialis. — A. subscapularis.	N. suprascapularis.
M. temporalis.	A. auricularis magna. — Aa. temporales profundae.	N. temporalis profundus.
M. tensor fasciae latae.	A. femoralis anterior. — A. ileo-lumbalis.	N. gluteus sup.
M. tensor veli palat.		N. glosso-pharyngeus.
M. teres major.	A. thoracico-dorsalis. — A. subscapularis (Rami musculares). — A. circumflexa humeri ant.	Nn. thoracici. — Nn. subscapulares. — N. axillaris.
M. teres minor.	A. circumflexa humeri post. — A. subscapularis.	N. suprascapularis. — N. axillaris.
Mm. thyreo-arytaenoidei.	A. pharyngea adscendens. — A. crico-thyreoidea. — A. laryngea sup.	N. laryngeus inf. n. vagi.
M. thyreo-pharyngeus (siehe Mm. constrictores pharyngis).		
M. tibialis anticus.	A. tibialis antica (Rami musculares).	N. peroneus.
M. tibialis posticus.	A. tibialis postica.	N. tibialis.
M. trachelo-mastoid.	A. intercostalis suprema. — A. cervicalis profunda. — A. vertebralis.	Nn. cervicales.
Mm. tragici.	A. auricularis ant.	Nn. auriculares anteriores.
M. transversalis capitis (siehe M. trachelo-mastoideus).		
M. transversalis cervicis.	A. vertebralis. — Aa. intercostales post. — A. cervicalis profunda.	Nn. cervicales.
M. transversus abdominis.	A. epigastrica superior et inf. — A. spermatica externa. — Aa. intercostales. — A. phrenico-abdominalis. — A. abdominalis.	Thoracalnerven. — N. ileo-hypogastricus. — N. ileo-inguinalis.
M. transversus auris.	A. auricularis magna. — A. temporalis superficialis.	N. auricularis post.

Name des Muskels	Arterien	Nerven
M. transversus costarum.	Aa. intercostales ant. et post.	Thoracalnerven.
M. trapezius (siehe M. cucullaris).		
M. triangularis sterni.	A. mammaria interna.	Thoracalnerven.
M. triceps surae (siehe Mm. gastrocnemii).		
M. urethralis.	Aa. vesiculares.	Plexus hypogastricus.
Mm. vasti femoris (siehe M. quadriceps).		
M. Wilsonii.	Aa. vesiculares.	N. pudendus internus (?)
M. zygomaticus.	A. labialis inf. — A. transversa faciei. — A. auricularis ant.	N. buccalis sup.
Zwerchfell.	A. pericardiaco-phrenica. — A. musculo-phrenica. — Aa. intercostales.	N. phrenicus. — Thoracalnerven.

III. Haut.

a) Die Haut wird von folgenden **Arterien** versorgt.*)

1. Die Haut des **Kopfes** und zwar an der Nase von der A. temporalis superficialis und der A. infraorbitalis, an der Backe von der A. labialis sup. und inf., angularis oris, buccinatoria und infraorbitalis, im Kehlgange von der A. sublingualis, in der Masseter-Gegend von der A. transversa faciei, in der Parotis-Gegend von der A. temporalis superficialis und der A. vertebralis, in der Scheitel- und Occiput-Gegend von der A. occipitalis, auricularis magna und ant., temporalis superficialis und vertebralis, an der Stirn von der A. temporalis superficialis und am Ohre von der A. auricularis magna und anterior.

2. Die Haut des **Halses** wird versorgt von der A. vertebralis, ferner von der A. auricularis magna (am ersten und zweiten Halswirbel bis zum Occiput), von der A. cervicalis adscendens und thyreoidea sup. (vordere Halsregion) und von der A. cervicalis profunda und superficialis (Schulterhälfte des Halses).

3. Die Haut des **Thorax** wird versorgt im allgemeinen von den Aa. intercostales, ferner von der A. intercostalis suprema (Skapularregion des

*) Die von Kulczycki: Haut-Arterien des Hundes (Vortrag, gehalten in der Sektion für theoretische Medizin der V. poln. Naturforscherversammlung in Lemberg am 20. Juli 1888) gemachten, weniger ausführlichen Angaben stimmen im wesentlichen mit den unsrigen überein.

Rückens), der A. thoracico-dorsalis (Gegend des M. latissimus) und der A. mammaria externa (Gegend der Brustmuskeln).

4. Die Haut des **Bauches** wird versorgt von den letzten Aa. intercostales und den Aa. lumbales, ferner von der A. abdominalis und der A. pudenda externa und interna, der A. epigastrica inf. und sup.

5. Die Haut der **Brustextremität** wird versorgt: an der lateralen Schulterfläche von der A. subscapularis, thoracico-dorsalis, intercostalis suprema und cervicalis superficialis, an der lateralen Fläche des Armes von der A. profunda brachii, collateralis radialis sup., circumflexa humeri post. und cervicalis adscendens; am Vorarme und Carpus von der A. collateralis radialis sup., A. volaris antibrachii, A. radialis, A. digitorum communis volaris I, A. collateralis ulnaris sup., A. interossea communis (Ramus volaris); an dem Metacarpus und den Zehen von den Aa. digitorum communes dorsales und volares, den Aa. intermetacarpeae dorsales und volares und der A. digitorum communis volaris I.

6. Die Haut der **Beckenextremität** wird versorgt: am Becken von der A. abdominalis und A. ischiadica: an der lateralen Oberschenkelfläche von der A. abdominalis, A. ischiadica; an der oralen Oberschenkelfläche: A. abdominalis und A. femoralis anterior; an der medialen und caudalen Oberschenkelfläche von der A. pudenda externa, femoralis anterior, femoralis postica sup., articularis genu suprema und saphena; am Crus und dem Tarsus: A. saphena und A. tibialis antica: am Metatarsus und den Zehen: Aa. digitorum communes dorsales und plantares und Aa. intermetatarseae dorsales und plantares.

7. Die Haut am **Schweife** wird versorgt von der A. caudalis lateralis superficialis, den Aa. sacrales und der A. caudae lateralis profunda.

b) Die Haut wird von folgenden **Nerven** versorgt.

1. Die Haut des **Kopfes** wird versorgt an der Nase und Oberlippe von dem N. nasalis externus und den Nn. infraorbitales, an der Backe von den Nn. infraorbitales, dem N. buccinatorius und dem N. malaris, in der Umgebung der Augenlider und an der Stirn vom N. infratrochlearis, lacrymalis, frontalis, subcutaneus malae, zygomatico-temporalis, in der Scheitel-Gegend vom N. lacrymalis und dem N. auriculo-temporalis, am Ohre vom N. auriculo-temporalis, von dem N. auricularis post. und ant. und dem Ramus auricularis n. vagi; in der Parotis-Gegend: Nn. subcutanei colli, in der Masseter-Gegend: N. malaris, im Kehlgange, Kinn und Unterlippe: N. subcutaneus colli sup., N. mylo-hyoideus und N. alveolaris inf. und eventuell N. buccinatorius.

2. Die Haut am **Halse** wird versorgt von den Nn. cervicales und dem N. auricularis magnus.

3. Die Haut des **Rücken** und **Thorax** wird versorgt von den Thoracalnerven und an der Brust von den Nn. thoracici.

4. Die Haut des **Bauches** wird versorgt von den letzten Thoracalnerven, dem N. ileo-hypogastricus (N. cutan. femor. ant.), dem N. ileo-inguinalis, dem N. lumbo-inguinalis und dem N. cutaneus femoris ant. externus, in der Lendengegend von den Nn. cutanei clunium superiores.

5. Die Haut der **Brustextremität:** an der Schulter von den Nn. cervicales und zum Teil von den ersten Thoracalnerven; am Arme vom N. cutaneus humeri post. (N. axillaris) und dem Hautnerven des N. suprascapularis, am Vorarme und dem Carpus und zwar an der dorsalen und lateralen Seite vom N. radialis superficialis und vom N. ulnaris (Ramus dorsalis), zum Teil noch vom N. cutaneus brachii ext. (N. musculo-cutaneus), an der medialen und volaren Seite vom N. suprascapularis, vom N. cutaneus brachii externus (N. musculo-cutaneus), vom Ramus palmaris des N. medianus und vom N. cutaneus brachii internus major (N.

ulnaris); am Metacarpus und den Zehen und zwar an der dorsalen Fläche vom N. radialis superficialis, den Nn. digitorum dorsales communes und den Nn. digitales dorsales proprii und vom Ramus dorsalis des N. ulnaris, an der volaren Fläche von den Nn. intermetacarpei volares und den Nn. digitorum communes volares.

6. Die Haut der **Beckenextremität:** am Becken vom N. cutaneus femoris ant., den Nn. cutanei clunium post. et inf., den Nn. haemorrhoidales und dem N. cutaneus femor. post., am Oberschenkel und zwar an der caudalen und lateralen Fläche vom N. cutaneus femoris post. und zum Teil noch vom N. cutaneus femor. ant. ext., an der oralen und medialen Fläche vom N. cutaneus femoris ant. ext., von dem N. lumbo-inguinalis und dem N. saphenus; am Crus und Tarsus und zwar an der medialen Fläche vom N. saphenus, an der lateralen und plantaren Fläche vom N. cutaneus cruris post. (N. ischiadicus) und dem N. suralis, an der dorsalen Fläche vom N. peroneus superficialis; am Metatarsus und den Zehen und zwar an der dorsalen Fläche von dem N. saphenus, den Nn. intermetatarsei dorsales und den Nn. digitorum pedis dorsales communes, an der plantaren Fläche von den Nn. digitorum communes plantares und den Nn. intermetatarsei plantares.

7. Die Haut am **Schweife** von den Nn. cutanei clunium post. (Nn. sacrales) und den Nn. coccygei, am Schwanz-Ansatze noch vom N. cutaneus femoris post.

Register.

(Die Zahlen hinter den Namen bedeuten die Seiten.)

Accomodationsmuskel 585.
Acetabulum des Beckens 97. 101.
Achillessehne 255.
Acromion 83.
Adergeflecht 483. 510.
Aditus ad aquaeductum Sylvii 484. 485. 486.
— ad infundibulum 484. 485. 486.
Afterdrüsen 302.
Aftermuskeln 303.
Afterrutenband 305. 348.
Afterrutenmuskel 305. 348.
Afterschammuskel 305. 356.
Afterschweifband 302.
Alae cinereae 475.
— oss. sphen. 28. 29.
Alveus 507.
Ammonshorn 506.
Analbeutel 303.
Analdrüsen 303.
Angiologie 358.
Annulus abdominalis 164. 166. 341.
— cruralis 245.
— inguinalis 164. 166.
— tympani 576.
Ansa Vieussenii 564.
Anthelix 572. 573.
Antibrachium 86.
Antitragus 574.
Antrum pylori 290.
Aorta 365, abdominalis 405, adscendens 366, arcus aortae 366, descendens 403, thoracica 403.
Aortenbogen 366.
Apertura piriformis 45..
Aperturae nasi 45. 65. 317. 313.
Apophysen der Wirbel 3.
Aquaeductus Sylvii 483.
— im Ohre 579.
Arachnoides 510.
Aranti'sches Knötchen 364.
Arbor vitae cerebelli 479.
Arcus aortae 366.
— mandibulo-maxillaris 267.
— ossium pubis 103.
— palatinus 278.
— palato-glossi 279.
— palato-pharyngei 280.
— plantaris 425.
— plantaris venosus 453.
— superciliaris 24.
— volaris carpi profundus 399, sublim. 400. 403.
— volaris venosus 448.
— zygomaticus 64.
Armbein 84.
Armgeflecht 542.
Armmuskeln 197.
Arteria. Arteriae.
— abdominalis 412.
— acromialis 390.
— alveolaris inferior 382, sup. 384.
— angularis oris 378.
— antibrachialis 394.
— — sublimis 399.
— articulares genu post. 424, lateral. 425, suprema 420.
— auditiva interna 375.
— auriculares 381. 379. 382.
— — magna 379, posterior 379.
— axillaris 392.
— basilaris cerebri 375.
— brachialis 394, anterior 395, interna 395.
— bronchiales ant. 391, poster. 405.
— buccinatoria 384.
— bulbosa 430.
— carotis communis 368, externa 376, interna 371.
— caudales 428. 431.
— caudalis later. superficial. 428.
— centralis retinae 587.
— cerebelli anterior, infer. et sup. 375.
— cerebralis 371.

Arteria. Arteriae.
— cerebri anterior 372, media 372, posterior 373.
cervicales 374.
cervicalis adscendens 390, profunda 388, superficialis 390, superior 387, transversa 388.
— ciliares anticae 383, posticae 384.
circumflexa fem. ext. 419, int. 418, lateral. 419, medial. 418.
— — humeri ant. 393, post. 393.
— — scapulae 393.
coeliaca 406.
colica dextra 408, media 408, sinistra 412.
— collateralis radialis inf. 398, sup. 396.
— collateralis ulnaris inf. 398, sup. 396.
condyloidea 374.
— coronaria cordis dextra u. sinistra 366.
— — labii inf. 378, sup. 379.
— — ventriculi dextra 406, sinistra 406.
costo-cervicalis 388.
— crico-thyreoidea 369.
cruralis 414.
— deferentialis 411. 430.
— digitales pedis propriae dorsales 422, plantares 426.
— — propriae dors. 397. 398, vol. 402.
digitorum communes dorsales 397, communes volares 401.
— — communis vol. I. 401.
— — pedis comm. dors. III u. IV 421, plantaris 425. 426.
— dorsalis nasi 385.
Arteria. Arteriae.
— dorsalis penis 346. 430.
— epigastrica inferior 418, superior 392.
ethmoidalis 384.
facialis 377.
— femoralis 414.
— femoralis anterior 419.
— — postica sup. 420, med. 421, inf. 424.
fossae Sylvii 372.
frontalis 384.
— gastricae breves 408.
gastro-duodenalis 406.
— gastro-epiploica dextra 406, sinistra 408.
— gastro-lienalis 406. 408.
glutaea inferior 428, superior 427.
— hämorrhoidalis media 430, sup. 412.
— hepatica 406.
— hyoidea 376.
— hypogastrica 426. 427.
— jejunalis 409.
— ileo-coeco-colica 408.
— ileo-colica 408.
— ileo-lumbalis 427.
— iliaca interna (medial.) 426, 406, ext. (lateral.) 406.
infraorbitalis 384.
— infra- et suprarenalis 411.
— intercostales ant. 391.
— — post. s. dorsales 403.
intercostalis suprema 388.
— intermetacarpeae dorsal. 400. 401, vol. 399. 400.
— intermetatarseae dorsales 426.
— — plantar. 422.
— interossea communis 399.
Arteria. Arteriae.
— iridis medialis 587, temporalis 587.
— ischiadica 428.
— labialis inferior 378, superior 379.
lacrymalis 384.
— laryngea sup. 371.
— lienalis 407.
— lingualis 376.
— lumbales 414.
lumbo-abdominalis 410.
malaris 385.
— malleolaris lateral. 422, medial. 422. 426.
— mammaria ext. 391, int. 391.
— massetericae 381.
mastoidea 381.
— maxillaris externa (lateral.) 377, interna (medial.) 379.
— mediastinales ant. 391.
— medullae oblongatae 375.
— meningea media 383.
— meningea postica 375, superior 375.
— mesaraica inf. 412, sup. 408.
— mesenterica inf. 412, sup. 408.
— metatarsea 426.
— musculo-phrenica 392.
— narium laterales post. 386.
— nasalis ant. 384.
— — lateralis 385, post. 386.
— obturatoriae 428.
— occipitalis 373.
— oesophageae 405.
— omo-cervicalis 390.
— ophthalmica 383.
— — externa 587, interna 587.
— orbitalis 385.

Arteria. Arteriae.
— palatina descendens 386.
— — major 386, minor 384.
— palato-nasalis 386.
— pancreatico-duodenalis 406.
— penis dorsalis 430, profunda 430.
— pericardiaco-phrenica 391.
— perinei 430.
— pharyngea adscendens 369.
— phrenicae 409.
— phrenico-abdominalis 410.
— plantaris lateral. 422, medial. 422, media 422.
— poplitaea 422.
— profunda brachii 394.
— — femoris 415.
— — penis 430.
— pudenda ext. 417, int. 430.
— pulmonalis 365.
— pylorica 406.
— radialis 394. 401.
— renalis 410.
— sacralis lateralis 431, media 431.
— saphena 421.
— scapularis medial. 390.
— septi narium ant. 386.
— — — mobilis 385.
— spermatica externa 417, interna 411.
— spheno-palatina 386.
— spinales cervicis 387.
— spinalis anterior 376.
— sternales 391.
— stylo-mastoidea 381.
— subclavia. Verzweigungen 387.
— sublingualis 377.
— subscapularis 392.
— tarsea lateral. 422, medialis 422, 426.
Arteria. Arteriae.
— temporalis profunda 383.
— — superficialis 381.
— thoracico-dorsalis 392.
— thymicae 391.
— thyreoidea inf. 368, sup. 869.
— tibialis antica (dorsalis) 424. 425, plantaris (postica) 424, recurrens 425.
— transversa colli 388.
— — faciei 381.
— — scapulae 390.
— ulnaris 394.
— umbilicalis 429.
— uterina 417. 412.
— veli palatini 384.
— vertebralis 387.
— vesicularis inf. 430, sup. 430.
— volaris antibrachii 400.
— zygomatico-orbitalis 381.
Arterien 365.
Articulationen 14. 15. 16. 52. 93. 94. 95. 96. 112. 113. 114. 115. 116.
Aryknorpel 319.
Astragalus 109.
Atlantoepistrophealgelenk 15.
Atlantooccipitalgelenk 15.
Atlas 4.
Atmungsorgane 313.
Atrium cordis dext. 362, sinist. 363.
Aufhängeapparat der Bulbi 594.
Augapfel 583, Gefässe 587, Litteratur 590, Muskeln 588.
Auge 579.
Augenaxen 581. 583.
Augenbrauen 582. 593.
Augenhöhlen 53. 64. 579.
Augenhöhlenaxen 581.
Augenkammern 587.
Augenlider 581.
— Muskeln 123.
Augenwimpern 581.

Backen 267.
Backendrüsen 268.
Backenschleimhaut 267.
Backzähne 70.
Bänder d. Armgelenks 93.
— d. Beckengliedmassen 112.
— „ Beckens 112.
— „ Brustbeins 16.
— „ Brustgliedmassen 93.
— „ Brustkastens 16.
— „ Carpus 94.
— „ Cranio-Mandibulargelenks 52.
— „ Crus 115.
— „ Eierstocks 350.
— „ Harnblase 336.
— „ Hüftgelenks 113.
— „ Kehlkopfs 320.
— „ Kniegelenks 113. 114.
— „ Kopfgelenks 15.
— „ Kreuzdarmbeingelenks 112.
— „ Leber 310.
— „ Lunge 327.
— „ Magens 294.
— „ Metacarpus 95.
— „ Rippen 16.
— „ Rumpfes 14.
— „ Schultergelenks 93.
— „ Sesambeine 96.
— „ Sprungelenks 115.
— „ Tarsus 115.
— d. Thorax 6. 16.
— d. Tibia u. Fibula 114.
— d. Unterkiefers 52.
— d. Unterschenkels 114.
— d. Uterus 352.
— d. Vorarmes 94.
— d. Vorarmgelenks 94.
— d. Wirbelsäule 14.
— d. Zehen 96.
— d. Zungenbeins 52.

Balkenstrahlung 504.
Ballen 593.
Ballenhöcker 93.
Bartholin'scher Gang 273.
Basis cranii 60.
Bauchfell 265.
Bauchhautmuskel 598.
Bauchhöhle 265.
Bauchregionen 160.
Bauchring 164. 166. 341.
Bauchspeicheldrüse 312.
— Ausführungsgänge 312.
Bauhini'sche Klappe 296.
Beckengürtel 96, Rassenunterschiede 98, Geschlechtsunterschiede 99, Bänder 112.
Bifurcation der Trachea 325.
Bindehaut des Auges 582.
Blinddarm 300.
Blinzhaut 581.
Blinzknorpel 581.
Blutleiter des Gehirns 442.
Bogenfurchen des Gehirns 492.
Botalli'scher Gang 365.
Brachia conjunctiva eminent. quadrigem. 482. 484.
Brachia conjunctoria cerebelli 479.
Brachia lateralia eminent. quadrigem. 482.
Brachia pontis 475. 479.
Brachycephali 73. 80.
Bronchien 327.
Brücke 475.
Brühl's Organ 275.
Brunner'sche Drüsen 296.
Brustbein 13.
Brustfell 264.
Brustgürtel 81.
Brusthautmuskel 598.
Brusthöhle 264.
Brustkorb, Knochen 12.
Brustmuskeln 188.
Brustnerven 541. 544.
Brustwand, Regionen 157.
Bulbi fornicis 488. 505.
Bulbus glandis 345.
— oculi 583, Gefässe 587, Litteratur 590, Muskeln 588.
— olfactorius 502.
— urethrae 342.
Bulla nuchae mediana 18.
— ossea 31.
Burdach's Strang 468. 471.
Bursa ani 303.
— omentalis 294. 295.

Calamus scriptorius 474.
Calcaneus 110.
Canales alveolares 43. 49.
— semicirculares 579.
Canaliculi lacrymales 582.
Canalis caroticus 576.
— cruralis 246.
— Fallopianus 34.
— hypoglossi 19.
— infraorbitalis 42. 43.
— inguinalis 166.
— lacrymalis 582.
— naso-lacrymalis 42.
— nervi trigemini 34.
— occipitalis 18.
— petroso-basilaris int. 34.
— pterygoid. 30.
— pterygo-palatin. 39. 44.
— transversarius 4.
— transversus 18.
— tubarius 576.
— urogenitalis 341. 353.
— Vidianus 30. 41.
Capitulum costae 12.
— scapulae 81.
Capsula interna und externa (Gehirn) 487.
Caput femoris 103.
— humeri 84.
— tali 110.
Cardia 291.
Caro quadrata 261.
Carpalballen 595.
Carpus 89
— Bänder 94.
Cartilago annularis (Ohr.) 574.
— arytaenoidea 319.
— conchae 571.
— corniculata 319.
— costae 14.
— cricoidea 320.
— cuneiformis 320.
— epiglottidis 319.
— interarticularis des Cranio-Mandibulargelenkes 52.
— meatus audit. ext. 574.
— nictitans 581.
— Santoriniana 319.
— scapulae 81.
— thyreoidea 318, Cornua 318, Linea obliqua 319.
— Wrisbergii 320.
— xiphoidea 13.
Cauda equina 407. 538.
Cava mediastini 265.
Cavitates nasales (nasi) 65. 313. 316.
Cavum buccale 267.
— cranii 66.
— labiale 266.
— laryngis 324.
— nasale 62.
— orbitale 63.
— oris internum 266.
— pharyngo-laryngeum 283.
— pharyngo-nasale 282.
Cella lateralis cerebri 507.
— Cella media cerebri 507.
Cellulae ethmoidales 35.
Centrum semiovale Vieussenii 508.
— tendineum 160.
Cerebellum 476, Lappen 477, Struktur 478, Schenkel 479.
Cerebrum (s. Gehirn) 469.
Cervix uteri 351.
Chiasma nervor. optic. 488.
Choanae 65.
Chorda tympani 519. 522.

Chordae tendineae cordis 363.
Chorioidea 584.
Cimba 573.
Cingulum (Zähne) 69. (Gehirn) 508.
Circuli arteriosi oculi 587.
Circulus venosus Redleyi 443.
Circulus Willisii 373.
Circumanaldrüsen 303.
Cisterna chyli 464.
Clava 471.
Clarke's Säulen 468.
Claustrum 487.
Clitoris 355.
Clivus Blumenbachii 26. 68.
Cochlea auris interna 579.
Coecum 300.
Colliculi eminentiae quadrigeminae 481.
Colliculus seminalis 339.
— striatus 486.
Collum uteri 351.
Colon 300.
Columna vertebralis 3.
— fornicis 505.
Commissura anterior (cerebri) 505. 508. 485.
— magna anterior cerebri 503.
— maxima cerebri 503.
— media cerebri 483.
— mollis cerebri 483.
— cerebri posterior 482.
— medullae spin. 467. 468.
Conarium 486.
Concha auris 571. 572.
Conchae ethmoidales 36.
— nasales 48.
— sphenoidales 28.
Condyli fem. 105.
— tibiae 107.
— sphenoidales 28.
Conjunctiva des Auges 582.
Cor 359.
Cornea 584.
Cornu Ammonis 506.
Cornu antitragi posterius 574.
Cornua cerebri 507. 508.
— medullae spinalis 467.
— sphenoidalia 28.
Corona radiata 508.
Corpus callosum 503.
— candicans 488.
cavernosum penis 344, urethrae 342.
— ciliare 585.
— geniculatum laterale 484.
— — mediale 484.
— mamillare 488.
— medullare cerebelli 478.
— medullare cerebri 508.
— quadrigeminum 481.
— restiforme 471.
— striatum 486, Caput et Cauda 486.
trapezoides 470.
— ventriculi 289.
Costae 12.
Cowper's Drüsen 343.
Craniomandibulargelenk. 52.
Crista condyloidea 50.
— coronoidea 50.
— ethmoidalis 40. 42.
frontalis 67.
— galli 35.
— ileo-pectinea 101.
lacrymalis 45.
— lambdoidea 17.
— mediana 18.
— mylo-hyoidea 49.
— nasalis (des Nasale) 47.
— — (Gaumenbein) 38.
— — (Oberkieferb.) 44.
occipitalis 18. interna 19.
— sagittalis 18. 53.
— orbital. ant. 28. 56.
— — post. 28. 39. 57.
— orbito - sphenoidalis 27. 68.
— ossis ilei 99.
— palatina 38.
Crista parietalis 23.
— petrosa 33. 68.
— sagittalis externa (Parietale) 21.
— — interna (Parietale) 21.
— sphenoidalis 28.
— tibiae 106.
— turbinalis 42, anterior 47.
Crus 106.
— Rassenunterschiede 109.
Crura cerebelli 475. 479.
— cerebri 479.
— fornicis 505.
— penis 344.
Culmen. Kleinhirn 477.

Darmbein 99. 296.
Darmkanal 296.
Declive. Kleinhirn 477.
Dens sectorius 71.
Dentes 69.
— canini 70.
— incisivi 69.
— molares 70.
— prämolares 70.
Diaphragma 159.
— pelvis 304.
Dolichocephali 73. 80.
Douglas'sche Falte 353.
— Raum 353.
Drosselrinne 168.
Ductus Bartholinianus 273.
— Botalli 365.
— choledochus 308.
— cysticus hepatis 308. 309.
— ejaculatorius 339.
— hepatici 308.
— incisivus 269.
lactiferus 355.
naso-lacrymalis 582.
— naso-palatinus 269. 317.
— Nuckiani 268.
— Riviniani 273.
— Stenonianus 267. 270. 317.
— thoracicus 460.

Ductus Wirsungianus 313.
Duodenum 297.
Dura mater 510.

Eckzähne 69.
Eichel 344. 345. 346. 355.
Eichelwulst 345.
Eichelzwiebel 345.
Eierstock 349.
Eierstocksbänder 350.
Eierstockstasche 349.
Eingeweidelehre 264.
Ellenbogenbein 88.
Eminentia collateralis (Ammonshorn) 507.
— fasciculi teretis 474.
— fossae conchae 572.
— frontalis 55.
— ileo-pubica 101.
— intercondyloidea tibiae 107.
— media 107.
— parietalis 21. 55.
— quadrigemina 481.
— teretis 474.
Encephalum 469.
Ephippium 26.
Epicondyli fem. 105.
— hum. 86.
— tibiae 107.
Epididymis 339.
Epiglottis 319.
Epistropheus 5.
Erbsenbein 90.
Ethmoidale 35.
Eustachische Tuba 577.
Excavatio Douglasii 353.
— recto-uterina 353.
— vesico-uterina 353.

Facies articularis pelvis 101.
— auricularis pelvis 101.
— iliaca pelvis 101.
Fallopi'sche Tuben 350.
Falx cerebri 510.
cerebelli 510.
Fascien d. Auges 580.
— d. Beckengliedmasse 261.
d. Brustextremität 222.
Fascien d. Halses 137. 175.
— d. Kopfes 137.
— d. Rumpfes 175.
Fascia abdominalis superficialis 175.
— antibrachialis 223.
— bucco-pharyngea 138.
— caudalis (coccygea) 157. 175. 261.
— colli 175. 288.
— cruris 262.
— dentata Tarini (Gehirn) 506.
— dorsalis pedis 223.
— dorso-lumbalis 175.
— endothoracica 264.
— femoralis medial. 262.
— glutaealis 261.
— ileo-pectinea 262.
— iliaca 263.
— intrathoracica 264.
— lata 262.
— lumbo-dorsalis 175.
— palatina 280.
—parotideo-masseterica 138.
— pedis plantaris et dorsalis 263.
— — volaris 224.
— pharyngis 281.
— scapulo-brachialis 222.
— subscapularis 222.
— temporalis 137.
— transversa 166.
Fasciculi teretes pontis 483.
Fasciculus arcuatus (Gehirn) 508.
— longitudinalis 509.
— uncinatus 509.
Fastigium 474.
Fauces 280.
Femorotibialgelenk 113.
Femur 103.
— Rassenunterschiede 105.
Fenestra cochleae 576.
— ovalis 578.
— vestibuli 576.
Fersenbein 109.
Fersengelenk 109.
Fibrae arciformes ext. 471.
— zonales 471.
Fibula 108.
Filum terminale medullae spin. 467.
Fimbria cerebri 505. 506. 507.
— ovarii 350.
Finger 92.
Fissura ansata 494, minor 493.
— centralis 494.
— cerebelli longitud. 476.
— chorioidea (Gehirn) 507.
— confinis 495.
— coronalis 494.
— cruciata 491.
— — minor 496.
— dentata 490.
— ectolateralis 494.
— ectosylvia 492.
— entolateralis 494.
— genualis 496.
— Glaseri 31. 62.
— hippocampi 490.
— interparietalis 493.
— lateralis 493.
— — post. 494.
— longitudinalis medullae spin. anterior 467, posterior 467.
— mediana medullae spin. ant. et post. 467.
— medilateralis 494.
— occipitalis transversa 494.
— occipito-temporalis 496.
— olfactoria 494.
— orbitalis 29. 30. 57.
— orbito-temporalis dorsalis 63.
— — — ventralis 63.
— palatina 63.
— parietalis 493.
— petroso-occipitalis 20. 33.

Fissura posteruciata 494.
— postlateralis 494.
— postsplenialis 496.
— praecruciata 494.
— praesplenialis 496.
— praesylvia 492.
— prorea 495.
— rhinalis 490.
— rhinalis posterior 490.
— splenialis 496.
— subfrontalis 496.
— subparietalis 496.
— supraorbitalis 496.
— suprasplenialis 496.
— suprasylvia 492. 493 (ant., med., post.).
— Sylvii 492.
— transversa cerebelli 475.
— tympanico - mastoid. 33.
Fissurae (des Grosshirns) 490. 500—502.
— frontales 500.
— occipitales 502.
— orbitales 500.
— parietales 500.
— temporales 501.
Flocculus (Kleinhirn) 478.
Flügelbein 40.
Folium cacuminis 477.
Follikel, solitäre, des Darms 296.
Fontanellen 53.
Foramen. Foramina.
— caroticum 29. 33.
— coecum ant. 475. 469, post. 474.
— — palati 280.
— condyloideum 19. 60.
— cribrosa 37.
— ethmoidale 25. 58.
— incisivum 44.
— infraorbitale 42. 59.
— jugulare 20.
— lacerum 20. 33. 34. 62.
— lacrymale 45.
— magnum 17. 20. 69.
— mandibulare 49.
— maxillare post. 49.
— mentale 49.
Foramen. Foramina.
— Monroi 505. 507.
— obliquum atlantis 4.
— obturatum 97. 102. 103.
— occipitale 17. 20.
— opticum 29. 30. 57.
— ovale (Kopf) 28. 30, des Beckens 97. 102. 103.
— palatin. ant. 63, med. 44, post. 39.
— palato-nasale 39. 40.
— pterygoid. 30.
— rotundum 28. 30. 58.
— sacralia 107.
— spheno-palat. 39. 58.
— spinosum 28. 30. 31.
— stylo-mastoideum 33. 34.
— supraorbitale 24.
— transversarium 4. 5.
— tubarium 576.
Forceps anterior 504, major 505, minor 504, posterior 505.
Fornix cerebri 505, descendens 505, pharyngis 281.
Fortsätze der Wirbel 3.
Fossa acetabuli des Beckens 97.
— articularis (Temporale) 31.
— cerebelli 19.
— condyloidea (Occiput) 19.
— cranii (ant, med, post.) 67. 68.
— cubiti 86.
— ethmoidalis 37. 47. 67.
— frontalis 25. 55.
— glenoidea oss. tempor. 31.
— gutturalis 62.
— hypophyseos 26.
— ileo-pectinea 245.
— infraspinata 83.
— innominata (Ohrmuschel) 572.
— intercondyloidea fem. 105.
Fossa lacrymalis 24. 45.
— mandibularis 31.
— masseterica 49. 50.
— maxillaris 58.
— mediana 19.
— naso-pharyngea 62.
— occipitalis 19.
— oculi 24. 57. 64.
— ösophagea hepatis 308.
— olecrani 85.
— olfactoria 67.
— optica 27.
— ovalis 362.
— pterygoidea 58.
— renalis hepatis 308.
— rhomboidea 471. 473. 474.
— sphenoidalis 27.
— spheno-maxillaris 58.
— spheno-palatina 58.
— subscapularis 82.
— subtemporalis 56.
— supraspinata 82.
— supratrochlearis hum. ant. 86, post. 85.
— Sylvii 503.
— temporalis 56. 64.
— transversa ant. des Scheitels 55, post. 55. 21.
— transversa hepatis 307.
— trochanterica fem. 103.
— trochlearis 24.
— venae cavae hepatis 308.
Fovea anterior u. posterior der Medulla oblong. 475.
— jugularis 168.
— maxillaris 42.
— patellaris 105.
— vestibuli et cochleae 34.
Frenulum epiglottidis 274. 325.
— glosso - epiglotticum 274.

Frenulum labior. 267.
— linguae 269. 274.
— veli medullaris 481.
Frontale 23.
Frontalhirn 499.
Fühlhaare 593.
Fundus ventriculi 294.
— uteri 351.
Funiculi medullae spinalis 468.
— — oblongatae 471.
Funiculus cuneatus 471. 468.
— gracilis 471.
— lateralis 471.
— pyramidalis 469.
— spermaticus 341.
— teres 468. 474.
Furchen des Grosshirns 490.
— der Kleinhirnfläche des Grosshirns 496.
— d. Occipitalhirns 502.
— der medialen Fläche des Grosshirns 497.
— des Scheitelhirns 500.
— „ Schläfenhirns 501.
— „ Stirnhirns 500.
Fussmuskeln 260.

Galea aponeurotica 129.
Gallenblase 309.
Ganglia coeliaca 569.
— dorsalia 566.
— lumbalia 567.
— sacralia 569.
— thoracica 566.
Ganglion cervicale infimum 563, medium 564, supremum 564.
— ciliare 512.
— Gasseri 513.
— geniculi 522.
— intervertebrale 537.
— jugulare 526.
— nodosum 526.
— oticum 518.
— petrosum 525.
— spheno-palatinum 516.
— spinale 537.
— stellatum 564.
Ganglion submaxillare 519.
— thoracicum primum 564.
Gaumen, harter 268.
— weicher 278.
Gaumenbein 38.
Gaumenbögen 279.
Gaumenpapille 269.
Gaumenschleimhaut 269.
Gaumensegel 278.
Gaumensegeldrüsen 280.
Gaumensegelmuskeln 283.
Gaumenstaffeln 268.
Gebärmutter 350.
— Bänder 352.
Gefässhaut des Auges 584.
Gefässlehre 358.
Gehirn 469.
— Adergeflechte 510.
— Arterien 372. 375.
— Einteilung und Gewicht 469.
— Gefässe 372. 375. 441. 442. 461.
— Hemisphäre 508. 489.
— Häute 510.
— Innere Teile 503.
— Kammern 473.
— Lage 509.
— Lappen 499.
— Nerven 510.
— Oberfläche 490.
— Venen 441.
Gehirnzelt, häutiges 510.
— knöchernes 19.
Gehörgang, knöcherner 574.
— knorpeliger 573. 574.
Gehörknöchelchen 577.
Gehörorgan 571.
Gekröse 295.
Gekröswurzel 295.
Gelenke, s. Articulationen u. Bänder.
Genu corporis call. 504.
Geruchsorgan 592.
Geschlechtsapparat 337.
Geschlechtsorgane, männliche 337, weibliche 349.
Geschlechtsorgane, Muskeln 347. 356.
Geschmacksorgan 592.
Gesichtshautmuskel 597.
Gesichtsteil des Kopfes 55.
Giessbeckenknorpel 319.
Giesskannenknorpel 319.
Glabella 24. 55.
Glandula lacrymalis 582.
— parotis 269.
— pinealis 486.
— sublingualis 272.
— submaxillaris 271.
— thymus 332.
— thyreoidea 331.
Glandulae buccales 268.
— labiales 267.
— lactiferae 355.
— lymphaticae 457.
— — auricul. 457.
— — axillares 458.
— — brachiales 458.
— — bronchiales 459.
— — cervicales 457.
— — cubitales 458.
— — iliacae 459.
— — inguinales 458.
— — lumbales 459.
— — maxillares post. 457.
— — mediastinales 459.
— — mesentericae 459.
— — poplitaeae 458.
— — pubis 458.
— — retropharyngeales 457.
— — submaxillares 457.
— orbitales 268.
— palatinae 280.
— parathyreoideae 332.
— parotides accessoriae 271.
— salivales 269.
— suprarenales 337.
Glans penis 344.
Glaskörper 587.
Gliedmassenmuskeln des Stammes 176.
Glossa 273.
Glottis 325.

Goll's Stränge 468.
Grenzstreif (Gehirn) 487.
Grimmdarm 300.
Grosshirn 489, Furchung 490.
Grosshirnschenkel 479, Struktur 481.
Gyri des Gehirns 497. 500—502.
— frontales 500.
— occipitales 502.
— orbitales 500.
— parietales 501.
— temporales 501.
Gyrus centralis 497. 498.
— cinguli 499.
— compositus 498.
— coronalis 497.
— ectolateralis 497.
— ectosylvius 497.
— entolateralis 497.
— fornicatus 499.
— genualis 499.
— hippocampi 499. 503. 506.
— marginalis 497.
— olfactorius 502.
— orbitalis 498.
— postsplenialis 497.
— praesplenialis 497.
— splenialis 497.
— Subprorea 498.
— supracallosalis 499.
— supraorbitalis 498.
— suprasplenialis 497.
— suprasylvius 497.
— sylvius 497.
— uncinatus 499.

Habenulae 484.
Hakenzähne 70.
Halsfascie, tiefe 288.
Halshautmuskel 597.
Halsmuskeln 167.
Halsnerven 538.
Halswirbel 4. Erster 4, zweiter 5, dritter bis siebenter 6, 7.
Halswirbelkanal 4.
Hamulus pterygoidei 41.
Handmuskeln 219.
Handwurzel 89.
Harder's Drüse 581.
Harnapparat 334.
Harnblase 336, Bänder 336.
Harnleiter 335.
Harnorgane 334.
Harnröhre 341.
Harnröhrenscheidenmuskel 357.
Harnschneller 347.
Hasenscharte 266.
Hauptfurche, mediale 496
— obere longitudinale 494.
— laterale, bogenförmige 493.
Haut. Gefässe 596, Muskeln 597.
— äussere 592, Behaarung 593, Drüsen 593.
Helix 573.
Helmont's Spiegel 159. 160.
Hemisphären des Gehirns 489. 508.
Hepar 305.
Herz 359, Aeusseres 359, Lage 360, Muskulatur 362, Knorpel 362, Binnenräume 362, rechte Vorkammer 362, linke Vorkammer 363, rechte Kammer 363, linke Kammer 364.
Herzarterien 366, -Venen 432.
Herzbeutel 358.
Highmor's Körper 338.
Hilus lienalis 311.
— renalis 334.
Hinterbackenmuskeln 236.
Hinterhauptsbein 17.
Hinterhauptslappen des Gehirns 501.
Hinterhirn 469.
Hintermittelfuss 111.
Hippocampus 506.
Hirnanhang 489.
Hirnbalken 503.
Hirnkammern 472. 473. 484. 485. 486. 507.
Hirnklappen 474.
Hoden 338.
Hodensack 337.
Hohlvenenblatt 265.
Hornhaut, durchsichtige 584.
— undurchsichtige 584.
Houston's Muskel 347.
Hüftdarm 298.
Hüftgelenk 113.
Hüftmuskeln, innere 224, äussere 227.
Humerus 84. Rassenunterschiede 86.
Hunter's Kanal 245.
Hymen 354.
Hypoglossuslinien 469.
Hypophyse 489.

Jacobson'sches Organ 316.
Jejunum 298.
Ileum 298.
Impressiones digitatae 21.
Incisura. Incisurae.
— cerebelli ant. 476, marsupial. 476, posterior 476, semilunaris 476.
— condylo-jugularis 19.
— ethmoidalis (Sphenoideum) 28, (Frontale) 25.
— iliaca 100.
— intercondyloidea 19.
— interlobulares hepatis 308.
— intermaxillaris (Vomer) 38.
— intertragica 574.
— ischiadica major 100.
— — minor 102.
— jugularis 19.
— maxill. (Maxillare) 43. 58. des Frontale 23.
— nasalis (Intermax.) 45. des Nasale 47. des Frontale 23.

Incisura occipitalis (Parietale) 21.
— palatina 44.
— poplitaea 107.
— scapulae 81.
— semilunaris auris 574. (Unterkiefer) 50, antibrachii 88, sigmoidea 88.
— sphenoidalis (Vomer) 38.
— spinosa 31.
— ulnaris radii 88.
Infundibulum 488, 507.
Insel Reil's 492.
Integumentum commune 592.
Interphalangealverbindungen 96.
Interstitium cruris 106. 108, metacarpi 92.
Intumescentia cervicalis 467.
— lumbalis 467.
Jochbein 46.
Isthmus faucium 279.
— glandulae thyreoid. 331.
Iris 585.
Juga alveolaria 42.
Juga cerebralia 21.
Jugale 46.
Jugum sphenoidale 27.

Kahnbein 90. 110.
Kaumuskeln 130.
Kehldeckel 319.
Kehlkopf 317 (s. Larynx).
Kehlkopfhöhle 324.
Kehlkopfmuskeln 321.
Kehlkopfrachen 282.
Keilbein 26.
Keilstränge 471.
Klaue (Ammonshorn) 506.
Kleinhirn (s. Cerebellum) 476.
Kniescheibe 106.
Knochen d. Beckengliedmasse 96.
— d. Brustgliedmasse 81.
Knochen d. Brustkorbes 12.
— d. Kopfes 17.
— d. Rumpfes 3.
— d. Stammes 3.
— d. Thorax 12.
— d. Wirbelsäule 3.
Knorpel,
Blinzhaut- 581.
Brustbein- 14.
Giesskannen- 319.
Kehldeckel- 319.
Kehlkopf- 318.
Luftröhren- 325.
Nasen- 313.
Ohr- 569. 574.
Rippen- 14.
Roll- 580.
S- Knorpel 315.
Schaufel- 13.
Schulterblatt- 81.
Wirbel- 16.
Zungenbein- 51.
Zwischen- 16. 113. 152.
Kopf, Knochen 17, als Ganzes 52, Rassenunterschiede 73.
Kopfbeuger s. Mm. recti antici.
Kopfgelenk 15.
Kopfstrecker s. Mm. recti post.
Krallen 595, Weichteile 595, Hornteile 596, Bänder 596.
Kreuzgeflecht 556.
Kreuznerven 555.
Kreuzwirbel 10.
Kürass 574.

Labia oris 266.
Labrum glenoidale 113.
Labyrinth (Ohr) 577.
Labyrinthi ethmoidales 35.
Lacrymale 45.
Lacus lacrymalis 582.
Lamina cinerea 474, anterior 486.
Lamina cribrosa (Siebbein) 37.
— medull. circumvoluta 507.
— medullaris externa 486.
— papyracea 28. 35.
— perforata anterior 503, lateralis 503, media 480. 488, posterior 480. 488.
— pterygoidea int. 30.
— semicircularis (Gehirn) 485. 487.
— tympanica 33.
Laqueus 482.
Larynx 317.
— Bänder 320.
— Inneres 324.
— Knorpel 318.
— Muskeln 321.
Leber 305.
Lappung 305, Flächen 307, Ränder 308, Lage 309, Ausführungsgänge 308, Bänder 310.
Leberpforte 307.
Leerdarm 298.
Leistendrüsen 356.
Leistenkanal 166.
Leistenring 164. 166.
Lemniscus 476. 482.
Lendengeflecht 551.
Lendennerven 551.
Lendenwirbel 9.
Lens crystallina 586.
Lieberkühn's Drüsen 296.
Lien 310.
Ligamenta, s. Bänder.
Ligamenta. Ligamentum.
— annulare (Ohr) 576.
— annularia 249.
— arytaenoid. transversum 321.
— Atlantis et Epistrophei 15.
— Botalli 365.
— capsulare antibrachii et humeri 94.
— capsulare coxae 113.

Ligamenta. Ligamentum des Kopfgelenks 15, des Atlanto-Epistrophealgelenks 15, des Tibiofibulargelenks 115, des Tibiofemoralgelenks 113, des Kreuz-Darmbeingelenks 112, des Metacarpus 96, des Humeroscapulargelenks 93, der Phalangealgelenke 96, des Carpalgelenks 95, des Tarsalgelenks 115.
— carpi dorsalia 95, interossea 95, lateralia 95, volaria 95.
— cartilaginum semilunarium des Tibiofemoralgelenks 114.
— costo-sternalia 16, -vertebralia 16.
— coxae 114.
— crico-arytänoideum capsul. 320.
— — -thyreoideum capsul. 320.
— — — lat. et med. 320.
— — -tracheale 321.
— cruciatum anticum et posticum 114.
— dorsalia d. Phalangealgelenke 96.
— epididymidis 340.
— gastro-duodenale 294.
— — -hepaticum 294.
— — -lienale 294.
— — -phrenicum 294.
— hepatis dextrum et sinistrum 310.
— hepato-gastro-duodenale 310.
— — -renale 310.
— hyo-epiglotticum 321.
— hyo-thyreoideum capsul. 320.
— — medium 320.
— — laterale 320.
Ligamenta. Ligamentum — ileo-sacrum breve et longum 113.
— intercarpalia 95.
— intercruralia 15.
— interosseum antibrachii 94.
— interspinalia 15.
— intertarsalia 115. 116.
— intertransversalia 16.
— intervertebralia 16.
— lata uteri 352.
— laterale anticum ileosacrum 112.
— — dentis 15.
— lateralia antibrachii 94.
— — Atlantis 15.
— — d. Phalangealgelenke 96.
— laryngis 320.
— longitudinale ant. vertebrarum 14, post. 14.
— metacarpi interossea 95.
— — lateralia 96.
— nuchae 14.
— obturatorium ant. des Kopfgelenks 15.
— orbitale 65. 579.
— ossium sesamoideorum cruciatum 96, laterale 96, transversum 96, volare rectum 96.
— ovarii 350.
— patellae capsulare 114, laterale et mediale 114, rectum 114.
— pectinatum oculi 585.
— posterius 115,
— pubo—vesicale 337.
— pulmonale dextr. et sin. 327.
— radii annulare 94.
— reno-ovariale 350.
— rotunda uteri 352.
— sterno-costalia 16.
— supraspinale 14.
Ligamenta. Ligamentum — suspensorium hepatis 310.
— — mammae 355.
— tarsi dorsalia 116, lateralia 115, interossea 115.
— teres coxae 113.
— — hepatis 310.
— — uteri 352.
— — vesicae 337.
— thyreo-arytaenoideum sup. 321, inf. 321.
— thyreo-epiglotticum 321.
— tibiae mediale u. laterale 114.
— transversum dentis 15.
— triangularia hepatis 310.
— tuberoso-et spinososacrum 113.
— uteri 352.
— vesicae laterale 337.
— vesico-umbilicale 336.
— vocale 321.
— — spurium 321.
— volare antibrachii 94.
— volaria 116.
Ligula 474.
Limbus cartilagineus coxae 113.
Linea. Lineae.
— alba 161.
— arcuata pelvis ext. inf. 100, sup. 101.
— aspera fem. 103.
— capitis hum. 85.
— masseterica 50.
— nuchae mediana 18.
— nuchalis inf. 18, sup. 17. 55. 59. 31.
— occipitales internae 19.
— occipitalis transversa 19.
— orbito-temporalis 24. 56. 57.
— poplitaea 107.

Linea. Lineae.
— pterygoideae (Gaumenbein) 40.
— semicircul. inf. 18. sup. (Occiput) 17.
— semicircularis oss. front. 23. 24.
— temporalis 31.
— tuberculi maj. et min. hum. 85.
— transversa fem. 103.
— tympanica 31.
— zygomatica 23. 24.
Lingua 273.
Lingula, Kleinhirn 477.
Linse des Auges 586.
Lippen 266, Muskulatur 117, Lippenbändchen 267, Lippendrüsen 267, Lippenrinne 266, Lippenschleimhaut 267, Lippenspalte 267.
Lobi des Gehirns 500.
Lobi optici 483.
Lobus caudatus hepatis 307.
— centralis, Kleinhirn 477.
— cuneiformis, Kleinhirn 478.
— falciformis 502.
— frontalis cerebri 499.
— lunatus ant. et inf., Kleinhirn 478.
— mamillaris 503.
— occipitalis 501.
— parietal. 500.
— piriformis 503.
— quadrangularis, Kleinhirn 478.
— quadratus, Leber 305.
— semilunaris, Kleinhirn 478.
— Spigelii 306.
— temporal. 501.
Locus coeruleus 475.
Lower'scher Hügel 362.
— Sack 362.
Luftröhre 325.
Lungen 326, Arterien 365, Venen 432, Bänder 327.
Lymphdrüsen der Bauchhöhle 459.
— — Beckenhöhle 459.
— — Beckenextremität 458.
— — Brustextremität 458.
— — Brusthöhle 459.
— des Halses 457.
— — Kopfes 457.
Lymphgef. 457. 460.
— der Bauchhöhle 464.
— — Bauchwand 464.
— — Beckengliedmasse 462.
— — Beckenhöhle 464.
— — Brustgliedmasse 462.
— — Brusthöhle 466.
— — Brustwand 463.
— des Darmkanals 465.
— der Gallenblase 465.
— — Geschlechtsorg. 464.
— des Halses 461.
— der Harnorgane 465.
— des Herzens 466.
— — Kopfes 461.
— der Leber 465.
— — Lungen 466.
— des Magens 465.
— — Mediastinum 466.
— der Milz 465.
— des Netzes 465.
— — Zwerchfells 464.
Lyra cerebri 505.
Lyssa 275.

Magen 289, Bänder, Verbindungen 294.
Malleolus lateralis 108, medialis 108.
Malpighi'sche Körperchen der Milz 311.
Mammae 355.
Mandel 280.
Mandelkern 487.
Mandibula 48.
Manubrium sterni 13.
Margo orbitalis 24.
— supraorbitalis 23. 24.
Markkügelchen 488.
Marksegel 474.
Mastdarm 302.
Maxilla inferior 48.
— superior 41.
Maxillare minus 44.
Mayer's Organ 275.
Meatus auditor. ext. 574.
— ethmoidales 36.
— temporalis 18. 31. 34. 60.
Mediastinum 265.
Medulla oblongata 469, Struktur 472.
— spinalis 467.
Meibom's Drüsen 581.
Membrana hyo-thyreoidea 320.
— nictitans 581.
— orbitalis 579.
— tympani 576.
Menisci des Kniegelenks 113, Bänder derselben 114.
— des Unterkiefergelenks 52.
Mesenterium 295.
Mesoarium 349.
Mesocoecum 296.
Mesocolon 296.
Mesoduodenum 296. 298.
Mesometrium 352.
Mesorchium 340.
Mesorectum 296.
Metacarpophalangealgelenke 96.
Metacarpus 91, Bänder 95.
Metatarsus 111.
Milchdrüsen 355.
Milchzähne 72.
Milz 310.
Mittelfell 265.
Mittelfellräume 265.
Mittelfleisch 354. 357.
Mittelfleischmuskel 305.
Mittelfuss 111.
Mittelhand 91.

Mittelhirn 479.
Mittelohr 576.
Moll's Drüsen 581.
Monroi'sches Loch 507.
Monticulus, Kleinhirn 477.
Morsus diaboli 350.
Mundhöhle 266, Boden 269.
Musculi. Musculus.
— abdominales 160.
— abductor auris brevis 128, longus 128.
— abductor brachii 190.
— — caudae (coccygis) ext. 156, int. 156.
— — cruris 238.
— — digiti quinti 221.
— — pollicis brevis 211 u. 220, longus 211.
— adductor auris inferior, medius et superior 127.
— — digiti V 221. 261, digiti II 221.
— — fem. longus 247, magn. et brevis 248.
— — pollicis 221.
— anconäus brevis 201, externus 201, internus 202, lateralis 201, longus 200, medialis 202, parvus 204, posterior 203, quartus 204. vastus 200.
— antitragicus 575.
— arytaenoid. transvers. 322.
— attollens auris 126.
— attrahens auris 127.
— auricularis ant. 127, sup. 126, post. 128.
— basco-glossus 277.
— biceps brachii 197.
— — femoris 236.
— biventer 134.
— — cervicis 151.
— brachialis internus 198.
— brachio-radialis 205.
Musculi. Musculus.
— broncho-oesophageus 289.
— buccalis 121.
— buccinator 121.
— bucco-labialis 122.
— bulbo-cavernosus 347.
— caninus 120.
— capsularis 244.
— cervicalis descendens 149.
— cervico- (occipito-) auricul. 128.
— cervico-scutularis 126.
— chondro-pharyng. 286.
— coccygeus 156.
— complexus 151.
— — major 151, minor 151.
— compressor urethrae transv. 349.
— — venae dors. penis 347.
— constrictor cunni 357.
— — pharyngis inf. 287, medius 286, sup. 285.
— — urethrae transv. 349.
— — vaginae 356.
— — vestibuli 356.
— coracobrachialis 199.
— corrugator supercilii medial. 124, lateralis 124.
— cremaster externus 349, internus 341.
— crico-arytaenoideus post. 321, later. 323.
— crico-pharyngeus 287.
— crico-thyreoideus 321.
— cruralis 244.
— cucullaris 176, 178.
— curvator coccygis 156.
— cutaneus colli et faciei 597.
— — maximus 598.
— deltoideus 190.
— depressor anguli oris 117.
Musculi. Musculus.
— — caudae longus 156, brevis 157.
— — conchae 127.
— — lab. inf. 120, sup. 120.
— detrahens (s. depressor) auris 127.
— dilatator iridis 585.
— — tubae 577.
— epicranius 129.
— epistrophico-atlanticus 153.
— erector trunci 141.
— erectores pilorum 593.
— extensor antibrachii longus 200.
— — brevis digiti ped. V. 251.
— — carpi radial. 205, ulnaris 209.
— — caudae lat. 155, medial. 155.
— — cruris quadriceps 242.
— — digiti III, IV, V propr. 208.
— — digiti minimi 209.
— — digitorum comm. brevis 207. 208, lateralis 208.
— — digitorum pedis longus 250, brevis 260.
— — dorsi commun. 141.
— — hallucis longus 254.
— — indicis propr. 210.
— — pollicis longus 210.
— flexor carpi radialis 213, ulnaris 215.
— — caudae lat. 156, medial. (brevis) 157.
— — digiti V brevis 221.
— — digitorum pedis brevis 255.

Musculi. Musculus.
— — digitorum pedis communis longus 258, perforans 258, profundus 258, perforatus 255, plantaris 255, sublimis 255.
— — digitorum perforans 216, perforatus 214, profundus 216, sublimis 214.
— — hallucis longus 258.
— — pollicis brevis 221.
frontoscutularis 126.
— gastrocnemius 254.
— gemelli 233.
genio-glossus 277.
genio-hyoideus 136.
— glutaeus maximus 229, medius 231, minimus 231.
gracilis 247.
helicis 575.
— hyo-epiglotticus 322.
— hyo-glossus 277.
— hyo-pharyngeus 286. lateral. 286.
— hyo-thyreoideus 170.
— ileo-costalis 145.
— ileo-psoas 226.
— incisivi 121.
infraspinatus 194.
— interarytänoideus 322.
intercostales 157.
intermedius scutulorum 125.
— interossei 220.
— interspinales dorsi 147.
— interspinosi cervicis 154.
intertransversales cervicis 154, dorsi 147.
— ischio-cavernosus 347.
— ischio-urethralis 347

Musculi. Musculus.
— kerato-glossus 137.
— — -hyoideus 137.
— — -pharyng. 286.
— laryngo-pharyngeus 287.
— latissimus dorsi 185.
— levator anguli oris 120.
— — — scapulae sup. 180.
— — ani 303.
— — auris longus 129, medius 126.
— — caudae lat. et medial. 155.
— — cost. 157.
— — lab. sup. et alae nasi 118.
— — labii sup. propr. 118.
— — menti 120.
— — palpebrae super. 123.
— — scapulae dorsalis 180, ventralis 179.
— — veli palatini 285.
— lingualis 278.
— longissimus capitis 151.
— — cervicis 149.
— — dorsi 143.
— longus atlantis 151.
— — capitis 172.
— — colli 171.
— lumbricales 220.
— malaris 119. 124.
— masseter 130.
— molaris 121.
— multifidus spinae 146, cervicis 152.
— mylo-glossus 136.
— mylo-hyoideus 136.
— obliqui oculi 589.
— obliquus abdom. ext. 162, int. 165.
— — capit. inf. 153, sup. 154.
— obturator ext. 235, int. 224.
— occipitalis 129.

Musculi. Musculus.
— omohyoideus 168.
— opistothenar 141.
— opponens pollicis 220.
— orbicularis oris 123, palpebrarum 123.
— palatinus 283.
— palato-pharyngeus 283.
— palmaris brevis 220, longus 219.
— papillares cordis 363. 364.
— parotideo-auricul. 127.
— parotideus 127.
— pectinati 362. 363.
— pectineus 247.
— pectoralis major 188, minor 188, superficialis 188, profundus 188.
— perinei 357.
— peroneo-tibialis 259.
— peroneus brevis 253, longus 252, tertius 251.
— petro-salpingo-staphylinus 285.
— petro-staphylinus 285.
— piriformis 232.
— pleuro-oesophageus 289.
— poplitaeus 259.
— präputialis 166.
— pronator quadratus 219, teres 212.
— psoas minor (parvus) 227.
— pterygoideus lateralis 132, medialis 133.
— pterygo-pharyngeus 285.
— pyramidalis 167 u. 232.
— quadratus femoris 233.
— — lab. inf. 120, sup. 118.
— quadratus lumborum 167.
— quadriceps femoris 242.

Musculi. Musculus.
— radialis externus 205, internus 213, lateralis 205, medialis 213, volaris 218.
— recti oculi 588.
— rectus abdominis 162.
— — capit. antic. major 172, minor 173.
— — capitis lateralis 154, major 153, medius 153, minor 154, post. 153.
— — femoris 243.
— retractor oculi 589.
— retrahens auris 128.
— rhomboideus 180.
— risorius Santorini 117.
— rotator auris 129.
— sacro-lumbalis 145.
— sacrospinalis 141.
— sartorius 241.
— scalenus 173.
— scutularis 125.
— scutulo-auricul. inf. s. int. 129.
— semimembranosus 239.
— semispinalis cervicis et capitis 151.
— semitendinosus 238.
— serratus anticus major 182, posticus 139. 141.
— soleus 255.
— spheno-salpingo-staphylinus 285.
— spheno-staphylinus 285.
— sphincter ani internus 305, externus 304.
— — iridis 585.
— — oris 123.
— spinalis dorsi et cervicis 143.
— spino-transversales 149.
— splenius 149.
— sternalis 158.
— sterno-cleido-mastoid. 184.
Musculi. Musculus.
— — -hyoideus 168.
— — -thyreoideus 169.
— stylo-glossus 276.
— — -hyoideus 135.
— — -maxillaris 134.
— — -pharyngeus 286.
— subcutaneus abdominis et pectoris 598.
— — faciei et colli 597.
— submentalis 598.
— subscapularis 195.
— supinator brevis 210, longus 205.
— supraspinatus 192.
— temporalis 131.
— tensor chorioideae 585.
— — fasciae antibrachialis 200.
— — — latae 228.
— — veli palat. 285.
— teres major 196, minor 195.
— thyreo-arytaenoid. inf. 323, sup 323.
— — -hyoideus 170.
— — -pharyngeus 287.
— tibialis anticus 249, posticus 259.
— trachelo-mastoid. 151.
— tragicus 575.
— transversalis capitis 151.
— — cervicis 149.
— transverso-spinalis cervic. 152.
— transversus abdominis 165.
— — auriculae (auris) 575.
— — costarum 158.
— — perinei 305.
— trapezius 176. 178.
— triangularis 117.
— — sterni 158.
— triceps surae 255.
— ulnaris externus (lateral.) 209, internus (medial.) 215, volaris 218.
Musculi. Musculus.
— urethralis 349, 357.
— vastus fem. externus 243, internus 243, medialis 243, lateralis 243.
— Wilsonii 349.
— zygomaticus major 118, minor 119.
Muskellehre 117.
Muskeln d. Afters 303.
— d. Augapfels 588.
— „ Augenlider 123.
— „ Bauchwand 160.
— „ Beckenextremität 224.
— „ Beckengliedmasse 224.
— „ Beckens 224.
— „ Brustextremität 190.
— „ Brustgliedmasse 190.
— „ Brustkastens 157.
— „ Fusses 260.
— „ Gaumensegels 283.
— „ Gesichts 117.
— „ Geschlechtsorgane, männl. 347, weibl. 356.
— „ Halses, vordere Halsregion 167.
— „ Hand 219.
— „ Haut 597.
— „ Hinterbacke 236.
— „ Hüfte 224.
— „ Kehlkopfs 321.
— „ Kopfes 115.
— „ Mundöffnung und Backen 117.
— „ Nackens 138. 147.
— „ Nase 123.
— „ Oberarmes 197.
— „ Oberschenkels 235.
— „ Ohres 124. 575.
— „ Rachenhöhle 283. 285.
— „ Rückens 138. 139.
— „ Rumpfes 138.
— „ Schädeldaches 129.

Muskeln d. Schlundkopfs 283. 285.
.. Schulter 190.
.. Schultergliedmasse 190.
.. Schwanzes 155.
.. Stammes 138.
.. Thorax 157.
.. Unterkiefers 130.
— .. Unterschenkels 249.
— .. Vorarmes 204.
— .. Vorderfusses 219.
.. Zehen 220.
.. Zunge 275.
— .. Zungenbeins 134.
Myologie 117.

Nachhirn 469.
Nacken, Region 138.
Nackenband 14.
Nackenwarzenmuskel 185.
Nägel 595.
Näte. s. Suturae.
Nares 313, internae 65.
Nase 313.
— Knorpelgerüst 313.
— Muskeln 123.
— Schleimhaut 317.
— Schwellkörper 317.
Nasenbein 47.
Nasengänge 316.
Nasengaumenkanal 317.
Nasenhöhlen 65. 313. 316.
Nasenknorpel 313.
Nasenlöcher 313. 317.
Nasenmuscheln 48.
Nasenrachen 282.
Nasenscheidewand 313.
Nasenspiegel 313.
Nebenhoden 339.
Nebenhodentasche 340.
Nebennieren 337.
Nebenschilddrüsen 332.
Nervenkerne 473. 482. 483.
Nervenlehre 467.
Nervensystem, centrales 467.
Nervi. Nervus.
— abducens 522.
accelerantes cordis 530. 566.
Nervi. Nervus.
— accessorius Willisii 535.
— acusticus 525, Ursprung 475.
— alveolaris sup. 516, inf. 520.
— auriculares 528.
auricularis anterior 514, internus 523, magnus 539, posterior 523, superior 523.
— auriculo-temporalis 519.
— axillaris 545.
— bronchiales 533.
— buccalis inferior 524, superior 524.
— buccinatorius 518.
— bucco-labialis inferior 524, superior 524.
— cardiaci 530. 532. 566.
— cervicales 538.
— cervicalis descendens 540.
— ciliares breves 513.
— — longus 514.
— coccygei 562.
— communicans tibialis 561.
— cruralis 553.
— cutanei abdominales lat. 541.
— cutaneus brachii ext. 546, post. inf. 548, intern. major 550.
— cutanei clunium sup. 551, inf. 558, post. 555.
— cutaneus cruris post. 560.
— — dorsi pedis lateralis 560, medius 560, internus 560, medialis 560.
— cutanei femoris 558.
— cutaneus femoris ant. externus 552. 553.
— — femoris post. 558.
— — femoris et tibiae post. longus 561.
Nervi. Nervus.
— — humeri post. 545.
— cutanei pectoris laterales 541.
— dentales 516. 520.
— depressor 529.
— digastricus 523.
— digitales dorsal. proprii 548, volares proprii 547. 550.
— — pedis proprii dors. 560. 561, plant. 562.
— — plantares proprii 562.
— digiti I pedis comm. plantaris 561.
— digitorum dorsal. commun. 548, volar. I commun. 550.
— — pedis commun. dors. 560, plant. 561. 562.
— dorsales spinales 541.
— dorsalis scapulae 545.
— — penis 557.
— ethmoidalis 514.
— facialis 522.
— femoralis 553.
— fibularis 560.
— frontalis 514.
— gastrici 570.
— glandulae sublingual. 519, submaxill. 519.
— glosso-pharyng. 525.
— glutaei inf. 558, sup. 557.
— haemorrhoidalis medius 556, post. 562.
— hepatici 570.
— hypogastrici 570.
— hypoglossus 536.
— ileo-hypogastricus 552.
— ileo-inguinalis 552.
— incisivi 520.
— infraorbitales 516.
— infrascapulares 545.
— infratrochlearis 514.
— intercostales 541. 542.
— intermetacarpei volares 547. 550.

Nervi. Nervus.
— intermetatarsei plantares 562, dorsales 561.
— interosseus 547.
— ischiadicus 558.
— labiales superiores 516, infer. 520.
— lacrymalis 515.
— laryngeus medius 528, inferior 532, superior 529.
— lienalis 570.
— linguales 525. 537.
— lingualis 519.
— lumbales 551.
— lumbo-inguinalis 553.
— malaris 519.
— mandibularis 518. 520.
— masseterici 521.
— massetericus 518.
— maxillaris superior 515, inferior 518.
— meat. auditorii ext. 519.
— medianus 546.
— mentales 520.
— musculo-cutaneus 545.
— mylohyoideus 520.
— nasales inferiores 517, posteriores 517, superiores 517, laterales 516.
— nasalis 514, ext. 514, int. 514.
— naso-ciliaris 514.
— obturatorius 555.
— occipitalis 538, minor 540.
— oculi-motorius 511.
— oesophagei 532. 533.
— olfactorius 510.
— ophthalmicus 513.
— opticus 511, Eintritt in das Auge 584, Vascularisation 586.
— palatini 520.
— palatinus major 517, minor 517.
— parotidei 519.
— patheticus 513.
Nervi. Nervus.
— pectorales 541. 544.
— perinei 558.
— peroneus 560.
— — profundus 561.
— petrosus profundus 517, superficialis 517. 522, superficialis minor 518.
— pharyngei 526. 528. 529.
— phrenicus 540.
— plantaris externus 562, lateralis 562, internus 561, medialis 561.
— pneumogastricus 526.
— pterygoideus 519.
— pterygo-palatinus 517.
— pudendus internus 556.
— pulmonales 532. 533.
— radialis 547, profundus 548, superficialis 548.
— recurrens 532.
— renales 569.
— respiratorius 544.
— sacrales 555.
— saphenus 555.
— spermaticus externus 553.
— spheno-palatinus 516.
— spinales 537.
— splanchnicus major 567, minor 567. 569.
— stapedius 522.
— subcutaneus colli inferior 539. 540, medius 539, superior 524.
— — malae 515.
— suboccipitalis 538.
— subscapulares 545.
— supraclaviculares 540.
— suprascapularis 543.
— suralis 561.
— sympathicus 563, Halsteil 563, Brustteil 564, Bauchteil 567.
temporales 524.
Nervi. Nervus.
— temporalis profundus 518, superficialis 519.
— tensoris tympani 519.
— thoracales 541.
— thoracici 541. 544.
— thoracico-dorsalis 544.
— thoracicus longus 544.
— tibialis 561, communicans 561.
— tonsillares 526.
— trachealis 532.
— trigeminus 513, Ram. ophthalmicus 513, Ram. maxill. sup. 515, Ram. maxill. inf. 518.
— trochlearis 513.
— tympanicus 525.
— ulnaris 548.
— vagus 526, Kopf und Halsteil 528, Brustteil 530, Bauchteil 533.
— vesicularis 562.
— vidianus 517.
— zygomatico-temporalis 524.
— zygomaticus 524.
Netz 294.
Netzbeutel 294. 295.
Netzhaut des Auges 586.
Neurologie 467.
Nieren 334.
Nierenbecken 335.
Nodulus (Kleinhirn) 477.
— Santorini et Wrisbergii 324.
Nuck'sche Gänge 267. 268.
Nuclei cerebelli 478. 479.
— nervorum 473. 475.
— pontis 476.
Nucleus amygdalae 487.
— bulbi fornicis 505.
— caudatus 487.
— lentiformis 487.
— tectorius 479.

Oberarmbein 84.
Oberkieferbein 41.

Oberschenkelbein 103.
Obex 474.
Occipitale 17.
Occipitalfurchen 502.
Occipitalhirn 501.
Occiput 17.
Oesophagus 288.
Ohr 571, äusseres 571, mittleres 576, inneres 577, Bänder 576, Fettpolster 576, Muskeln 124, 575.
Ohrmuschel 571.
Ohrmuskel, gemeinschaftl. 125.
Ohrmuskeln 124.
Ohrspeicheldrüse 269.
Ohrtrompete 577.
Oleeranon 88.
Omentum 294.
— majus 294.
— minus 294.
Opticuseintritt 584.
Orbita 53, 64, 65, 579.
Orbitaaxen 581.
Orbitaebenen 581.
Orbitaldrüsen 268.
Orbitalfurchen des Gehirns 500.
Orbitalregion d. Kopfes 56.
Organa digestionis 266.
— genitalia femin. 349, mascul. 337, Muskeln 347, 356.
respirationis 313.
— uropoëtica 334.
Orlando's Strang 471.
Os capitatum 91.
— carpale I, II, III, IV, V 91.
— carpi accessorium 90.
— radiale 90, ulnare 90.
ethmoideum 35.
femoris 103.
frontis 23.
hamatum 91.
hyoides 51.
ilium 99.
intermaxillare 44.
Os ischii 102.
— lacrymale 45.
linguae 51.
magnum 91.
malae 46.
maxillare sup. 41.
— multangulum majus 91, minus 91.
nasale 47.
nasi 47.
naviculare 90, 110.
occipitale 17.
palatinum 38.
parietale 21.
penis 344.
petrosum 33.
pisiforme 90.
priapi 344.
pterygoideum 40.
pubis 101.
sacrum 10.
sphenoideum 26.
squamosum 30.
tarsale I, II, III, IV, V 111.
— tarsi centrale 110, tibiale 109, fibulare 110.
— temporis 30.
— triquetrum 90.
tympanicum 31.
uncinatum 91.
— Vomer 37.
— zygomaticum 46.
Ossa sesamoidea 93, 112.
Ossicula auditus 577.
— Bertini 28.
Osteologie 1.
Ostium praeputiale 346.
— urethrale 342, 354.
Ovarialsack 349.
Ovarium 349.

Palatinum 38.
Palatum durum 268, molle 278, osseum 63.
Palma plicata uteri 351.
Palpebrae oculi 581.
Pancreas 312.
— Aselli 459.
Papilla foliata 275.
Papilla optica 586.
— renalis 334.
Papillae lactiferae 355.
— linguae 274, circumvallatae 274, clavatae 274, filiformes 274, foliatae 275, fungiformes 274, vallatae 274.
Parietale 21.
Parietalfurchen 500.
Parietalhirn 500.
Parotis 269.
Pars mamillaris 33.
— mastoidea 33, 34.
— nuchalis occipitis 17.
— petrosa 33.
— pyramidalis 33, 58.
Patella 106.
Paukenhöhle 576.
Pedunculi cerebelli 479.
— cerebri 479.
— conarii 484.
— septi pellue. 506.
Pedunculus corporis mamillaris 480, 488.
Pelvis renalis 335.
Penis 343, Knochen 344.
Pericardium 358.
Perinaeum 354, 357.
Periorbita 579.
Peritonaeum 265.
Pes hippocampi major 506.
— pedunculi cerebri 481.
Petrosum 33.
Peyer's Platten 296.
Pflugscharbein 37.
Pfortader 450.
Phalangealgelenke 96.
Phalangen 92, 112.
Pharynx 280.
Philtrum 266, 313.
Phrenicusfalte 265.
Pia mater 510.
Placenta 352.
Planum poplitaeum 104.
Platysma myoides 597.
Pleura 264, pericardiaca 358.

Plexus aorticus 567. 569.
— auricularis ant. 524.
— axillaris 542.
— brachialis 542.
— cardiacus 530.
— caroticus 563.
— caudalis 556.
— cervicalis 538.
— chorioidei 483. 475. 510.
— coccygeus 556. 562.
— coeliacus 569.
— gastricus 570, anterior 533, post. 535.
— haemorrhoidalis 570.
— hepaticus 570.
— hypogastricus 570.
— lienalis 570.
— lumbalis 551.
— lymphaticus aorticus 464, axillaris 462, femoralis 463, hypogastricus 464.
— mesentericus inf. 570, sup. 570.
— nodosus 526.
— oesophageus 530.
— pampiniformis 341. 450.
— parotideus 539.
— pharyngeus 529.
— pulmonalis 533.
— renalis 569.
— sacralis 556.
— solaris 570.
— spermaticus 570.
— suprarenalis 569.
— thyreoideus 566.
— trachealis 532.
— uterinus 570.
— vaginalis 570.
— venosus oculi 587.
— vertebralis 566.
Plica ary-epiglottica 324.
— Douglasii 353.
— glosso-epiglottica 274. 325.
— pterygo-mandibularis 267.
— thyreo-arytaenoidea inf. 325, sup. 325.
Plica tubae 350.
Pollux 92.
Pomum Adami 318.
Pons Varoli 475.
Ponticulus 470.
Porta hepatis 367.
Portio cardiaca 290, pylorica 290.
Porus acusticus ext. 31, int. 34, 68.
Präcentralfurche, untere 492.
Praemaxillare 44.
Praeputium 346.
Proc. accessorius der Wirbel 7. 8. 9.
— alveolaris 42.
— anonymus 19.
— articular. post. oss. temp. 31.
— ascendens, (Unterkiefer) 50.
— auditus ext. 31.
— basilaris oss. occipit. 20.
— clinoidei 26. 29.
— condyloidei occipitis 19.
— condyloideus (Unterkiefer) 50.
— corniculatus 319.
— coronoideus 50. 72. 88.
— frontalis (Gaumenbein) 39. 40, (Oberkieferbein) 43, (Intermaxillare) 45, (Lacrymale) 45.
— — post. (Jochbein) 46, (Nasenbein) 47.
— haemales der Wirbel 12.
— hamatus oss. ethmoid. 37.
— interparietalis 18.
— jugalis s. Proc. zygomaticus.
— jugularis 19. 59.
— lacrymalis sup. 45.
— malaris 31.
— mamillaris d. Wirbel 8. 10.
Proc. mastoideus 34.
— maxillaris (Frontale) 23.
— nasalis (Frontale) 23. (Intermaxillare) 45, (Maxillare) 43.
— neuralis 3.
— odontoides 5.
— opercularis 50.
— orbitalis (Gaumenbein) 40, orbitalis (Jochbein) 46.
— palatinus (Maxillare) 43, (Intermaxillare) 44.
— parietalis oss. temp. 34.
— pleuralis oss. temp. 3.
— postglenoidalis oss. temp. 31.
— pterygoideus (Sphenoidale) 29, (Maxillare) 43.
— pyramidalis (Gaumenbein) 39.
— sphenoidalis (Frontale) 24, (Palatinum) 39.
— spinosus 29.
— styliformis 33.
— styloides radii 88. ulnae 89.
— styloideus occipitis 19, oss. tempor. 33.
— temporalis (Jochbein) 46, (Unterkiefer) 50.
— uncinatus (Siebbein) 37, (Ohr) 574.
— urethralis 342.
— vocalis 319.
— zygomaticus 24. 55. (Temporale) 31. (Maxillare) 43.
Promontorium (Ohr) 576. (Kreuzbein) 10.
Propons 470.
Prostata 342.
Protuberantia laryngea 318.
— occipit. ext. 17. 60. interna 18.

Psalterium 505.
Pterygoideum 40.
Pulmones 326.
Pulvinar der Sehhügel 484.
Pylorus 291.
Pyramiden Medull. obl. 469.
Pyramidenbahnen 468.
Pyramides posterior. 474.
Pyramis. Kleinhirn 477.

Rachenfascie 280. 281.
Rachenhöhle 280.
Radiatio caudicis 508. corporis call. 504. 508. thalami optici 508.
Radices fornicis ascendentes 505. descendentes 505.
Radius 87.
Radix mesenterii 295.
Raphe pharyngis 282. 283.
Rasseverschiedenheiten der Hunde 5. 6. 11. 73—80. 83. 86. 89. 98. 99. 105. 109.
Rautengrube 471. 473. 474.
Recessus conarii 486. laterales der 4. Hirnkammer 474.
— opticus 486.
— suprapinealis 486.
Rectum 302.
Rectusscheide 161.
Regenbogenhaut 585.
Regio olfactoria 317.
— subthalamica 486.
Regionen des Bauchs 160. der Brust 157, des Halses 138. des Rückens 138.
Reil's Insel 492.
Reisszahn 71.
Renes 334.
Respirationsorgane 313.
Rete carpi dorsale und volare 400. 401.
Retina 586.
Riechfeld 503.
Riechlappen des Gehirns 502.
Riechnerv 510.
Riegel im Gehirn 474.
Ringknorpel, Kehlkopf 320. Ohr 574.
Rippen 12.
Rippenbogen 14.
Rippenknorpel 14.
Rivini'sche Gänge 273.
Rolando's Strang 471.
Rollbein 110.
Rollknorpel 580.
Rostrum cerebri 504.
— olecrani 88.
— sphenoidale 27.
Rücken (Regionen) 138.
Rückenmark 467. Arterien 376. 468. Faserverlauf 468. Nerven 537. Venen 444. 468.
Rückennerven 541.
Rückenwirbel 7.
Rumpfarmmuskeln 184 u. 185.
Rumpfgliedmassenmuskeln 176.
Rumpfschultermuskeln 176.
Rutenknochen 344.

Sacculus epididymidis 340.
Saccus coecus ventric. 291.
— lacrymalis 582.
Samenampulle 339.
Samenblasen 339.
Samenleiter 339.
Samenschneller 347.
Samenstrang 341.
Santorinischer Knorpel 319.
Scapha 573.
Scapula 81. Rasseunterschiede 83.
Schädel 53.
Schädelhöhle 66.
Scham 351.
Schambein 101.
Schamschnürer 356.
Scheide 353.
Scheidenvorhof 353.
Scheidewand, halbdurchsichtige (Gehirn) 506.
Scheitelbein 21.
Scheitellappen des Gehirns 500.
Schenkelblatt 164.
Schenkelkanal 245.
Schenkelring 245.
Schienbein 106.
Schilddrüse 331.
Schildknorpel des Kehlkopfes 318, des Ohres 574.
Schildspanner 125.
Schläfenbein 30.
Schläfengrube 56. 64.
Schläfenlappen des Gehirns 501.
Schleife 482.
Schlund 288.
Schlundeingang 289.
Schlundkopf 280.
Schlundkopfmuskeln 283. 285.
Schnauze 313.
Schneidezähne 69.
Schreibfeder 474.
Schulterblatt 81, Knorpel 81, Rasseverschiedenheiten 83.
Schultergelenk 93.
Schultergürtel 81.
Schultermuskeln 190.
Schwalbennester 474.
Schwanzwirbel 11.
Schweifmuskeln 155.
Schweifnerven 562.
Schwellknoten d. Eichel 345.
Sclera 584.
Scrotum 337.
Scutulum (Ohr) 574.
Sehgürtel 586.
Sehhügel 483.
Schleiste 586.
Sehnervencintritt 584.
Sehorgan 579.
Sella equina 26.

Sella turcica 26.
Septum linguae 275.
— narium osseum 35, mobile 313, fixum 315.
— pellucidum 506.
— pontis 476.
Sesambeine 93. 112.
Sichellappen d. Gehirns 502.
Siebbein 35.
Siebbeinmuscheln 35.
Sinnesorgane 571.
Sinus cerebri 510.
— — columnae vertebrales 444.
— frontalis 25. 65.
— des Gehirns 510.
— lactiferus 356.
— maxillaris 40. 42.
— medullae spinalis 444.
— Morgagni 325.
— piriformis 324.
— renalis 334.
— rhomboidalis 471. 473. 474.
— sphenoidalis 27.
— tarsi 110. 111.
— venosi cerebri 442.
Situs encephali 509.
Sitzbein 102.
Skelet 1. 2.
Knorpel der Nase 315.
Sohlenballen 594.
Sohlenspanner 219. 220.
Spannapparat der Ballen 594.
Spatium interosseum antibrach. 86, cruris 106. 108.
Speiche 87.
Speicheldrüsen 269.
Sphenoidale 26.
— basale 26.
— laterale 28. 29.
Spiegel's Lappen 306.
Spina angularis 29.
— — oculi 29.
— condyloidea hum. lat. 86, medial. 86.
Spina helicis anterior inferior 574, media 574, superior 573.
— — posterior inferior 574, media 574. superior 574.
— humeri 85.
— iliaca anterior inf. 100, sup. 100, post. inf. 100, sup. 100.
— nasalis posterior 38, 63.
— occipital. ext. 17.
— ossis ischii 102.
— pterygoidea 43.
— scapulae 82.
— sphenoidalis 29.
Spinoscapularmuskeln 176.
Splanchnologie 264.
Splen 310.
Splenium corp. call. 504.
Sprungbein 109.
Sprunggelenk 109.
Squama oss. occip. 17.
Squamosum 30.
Stammarmmuskeln 185.
Staphyle 278.
Stellknorpel des Kehlkopfes 319.
Stenson'scher Gang 270.
Stenson'scher Kanal 317.
Sternebrae 13.
Sternum 13.
Stimmritze 325.
Stirnbein 23.
Stirnfurche, untere 492.
Stirnfurchen 495. 500.
Stirnhöhlen 65.
Stirnlappen des Gehirns 499.
Stränge des Rückenmarks 468, des verlängerten Marks 471.
Strahlenkranz des Auges 585.
Streifenhügel 486.
Stria cornea 485. 487.
— medullaris thal. opt. 484.
— terminalis 485. 487.
Striae acusticae 471.
— corporis callosi 504.
— medullares der 4. Kammer 474.
— olfactoriae 503.
Substantia perforata media s. post. 480.
Sulci cerebri s. Fissurae.
— cordis 359.
— laterales medullae spin. 467.
— medullae oblongatae 471. 474.
Sulcus arteriae meningeae med. 28. 31. 33.
— auris transversus 572.
— caroticus 26.
— corporis callosi 490.
— dorsalis intermedius 471.
— ethmoidalis (Nasale) 47.
— flexoris hallucis 110.
— interarticularis tarsi 110.
— intercondyloid. tibiae 107.
— intertubercularis humeri 84.
— lateralis mesencephali 481.
— longitudinalis (Parietale) 21.
— longitudinalis 67.
— malleoli lateral. 109.
— medio-nasalis 266.
— medullae oblongatae 20.
Sulcus Monroi 483.
— obturatorius 102.
— palatinus (Intermaxillare) 44, (Maxillare) 44.
— petrosus anterior 576, superior 68.
— pontis basilaris 475.
— sagittalis 21.
— transversus 21.
— tubarius 41.
— tympanicus 576.
— urethralis 344.

Sustentaculum calcanei 110.
Sutura coronalis 25.
frontalis 25.
- lambdoidea 20.
- sagittalis 21.
Suturae d. Ethmoidale 38.
- d. Frontale 25.
- „ Intermaxillare 44. 45.
„ Jugale 47.
- „ Lacrymale 46.
- „ Maxillare 44.
- „ Nasale 47.
„ Occipitale 20.
— „ Palatinum 38. 40.
— „ Parietale 23.
„ Temporale 34.
„ Sphenoidale 30.
Sylvi'sche Wasserleitung 483.
Symphyse des Beckens 96. 102.
Symphysis pelvis 112.
Syndesmologie 1.

Taenia pontis 480.
- terminalis 487.
thalami optici 484.
Taeniae recessus suprapinealis 484.
Talus 109.
Tapetum oculi 584.
Tarsus 109.
— der Augenlider 581.
Tasthaare 267.
Tegmentum caudicis 481.
Temporale 30.
Temporalfurchen 500.
Temporalhirn 501.
Tendo Achillis 255.
Tenon'scher Raum 581.
— Scheide 581.
Tentorium cerebelli 510.
- osseum 19. 21.
Testes 338.
Testiculi 338.
Thalami optici 483.
Thebesi'sche Klappe 362.
Thoracalnerven 541.
Thorax 264.
Thoraxknochen 12.
Thoraxregionen 157.
Thränenbein 45.
Thränendrüse 582.
Thränenkanal 582, Oeffnung 315.
Thränenkarunkel 582.
Thränenorgane 582.
Thränenpunkte 582.
Thränensack 582.
Thränensee 582.
Thymusdrüse 332.
Tibia 106, Rassenunterschiede 109.
Tibiofibulargelenk 114.
Tollwurm 275.
Tonsilla 280.
— Kleinhirn 478.
Trabeculae carneae cordis 363.
Trabs cerebri 503.
Trachea 325.
Tractus intestinorum 296.
— olfactorius 502.
— opticus 485. 488.
— peduncularis transversus 480.
Tragus auris 573.
Trapezium 91.
Trichter im Gehirn 488. 507.
Trigonum inf. d. Gehirns 482.
— intercrurale 488.
— olfactorium 503.
- pedunculare 480.
— post. des Gehirns 482.
Tripus Halleri 406.
Trochanter major 103, minor 103, tertius 103.
Trochlea der Orbita 580, des Armbeins 85, der Tibia 108, des Femur 105.
Trommelfell 576.
Truncus corporis callosi 503.
— lymphat. comm. 460.
— trachealis dexter 460.
Tuba Eustachii 577, Eustachii ossea 33. 577.
Tubae Fallopianae 350.
Tuber calcanei 110.
— cinereum 488.
— frontale 24.
— ischiadicum 102.
— parietale 21.
— scapulae 82.
— ulnae 89.
— valvulae, Kleinhirn 477.
Tuberculum acusticum 475.
— anterius der Sehhügel 484.
— ant. et post. atlantis 4.
— caudatum hepatis 307.
— costae 12.
— deltoideum 85.
— faciale 471.
— ileo-pectineum 101.
— jugulare 19.
— Loweri 362.
— majus humeri 84, minus humeri 84.
— nuchale 20.
— papillare hepatis 306.
— pharyngeum lat. 20, med. 20.
— pubicum 101, pubis 101.
— sellae turcicae 26.
Tuberositas ulnae 89.
Tubus cartilagineus des Ohres 573. 574.
Tunica abdominalis 162.
— vaginalis communis 339, propria 340.
Tunicae vaginales 339.
Tympanicum 31.

Ulna 88.
Uncus 403.
Unterarm 86.
Unterkieferbein 48.
Unterkieferdrüse 271.
Unterschenkel 106, Rasseunterschiede 109.
Unterschenkelbein 106.
Unterschenkelbinde 262.

Unterzungendrüse 272.
Ureter 335.
Urethra 341.
Uterus 350, Orificium 351, Lage 351, trächtiger 352, Bänder 352.
Uvea 584.
Uvula 278.
— Kleinhirn 477.

Vagina 353.
Vallecula 274. 476.
Valvula Bauhini 296.
— cerebri ant. 474, post. 474.
— coeco-colica 296.
— coli 296.
— epididymidis 340.
— ileo-coecalis 296.
— Thebesii 362.
— vaginae 354.
Valvulae aortae 364.
— cordis 363. 364.
Varol's Brücke 475.
Vas deferens 339.
Vasa lymphatica 460, s. Lymphgefässe.
Vena. Venae.
— abdominalis 449.
— alveolar. inf. 441.
— angularis oculi 437.
— auricularis post. s. magna 441.
— axillaris 446.
— azygos 433.
— brachialis 448.
— buccinatoriae 439. 440.
— cardinalis dextra 433.
— caudalis lateral. superfic. 452.
— cava, an der Leber 308.
— — ascendens 448, descendes 433, inferior 448, sup. 433.
— centralis medullae spin. 445.
— cephalica 446.
— cerebelli inf. 444, sup. 444.
Vena. Venae.
— cerebrales inferiores 444, profundae 444, superiores 444.
— cerebralis inferior 445, superior 441.
— cerebro-facialis 437.
— cervicalis descendens 437.
— columnae vertebrales 444.
— cordis magna 432, media 432, parva 433.
— coronaria cordis magna 432.
— coronaria labii inf. 440, sup. 438.
— corporis callosi 442.
— costo-cervicalis 436.
— digitales popr. dors. 446, vol. 447.
— dorsalis nasi 437.
— — penis 451.
— facialis anterior (s. maxill. ext.) 437, communis 439, posterior 440, profunda 438, superficialis 437.
— femoralis 453.
— gastro-lienalis 450.
— glutaea sup. 453.
— haemorrhoidal. media 452.
— hemiazygos 433.
— hepaticae 450.
— hypogastrica 451.
— ileo-lumbalis 453.
— iliaca communis 451, externa 453, interna 451.
— infra- u. suprarenales 450.
— jugularis externa 436, interna 445, lateralis 436, medialis 445.
— labialis inf. 440, sup. 438.
— lateralis nasi 438.
Vena. Venae.
— lingualis 440.
— lumbales 449.
— magna cordis 432.
— — Galeni 442.
— malaris 439.
— mammaria ext. 448, int. 436. 448.
— masseterica 441.
— maxillaris ext. 437, int. 440, later. 437, medialis 440.
— mediana cubiti 446.
— mesenterica magna 450.
— — parva 450.
— nasal. inf. 438, sup. (s. dors. nasi) 437.
— occipitalis 445.
— oesophageae 446.
— ophthalmica inf. 439.
— ophthalmo-cerebralis 439.
— perinei 451.
— phrenica 449.
— portarum 450.
— profunda penis 451.
— pulmonalis 432.
— renalis 450.
— salvatella 448.
— saphena magna 456, parva 456.
— spermatica int. 450.
— spinales laterales 444. 445.
— spinalis mediana ant. 445, post. 445.
— subcutaneae colli 436.
— sublingualis 440.
— submentalis 440.
— temporalis profunda 441, superficialis ventr. 441, superficialis oralis 439.
— thyreoidea sup. 446.
— trachealis 446.
— transversa faciei 441.
— — scapulae 437.
— umbilicalis 453.
— ventriculi et lienalis 450.

Vena. Venae.
vertebralis 435.
— vorticosae 587.
Venen 432.
Velum medullare cerebri ant. 474. 481, post. 474.
- palatinum 278.
— terminale 487.
Ventriculi laterales cerebri 507.
Ventriculus 289.
— bulbi olfact. 502.
— cerebelli 473.
— cordis dexter 363, sinister 364.
— Morgagni 325.
— quartus cerebri 473.
— septi pellue. 506.
— tertius 484. 485. 486.
Verdauungsorgane 266.
Vermis cerebelli 476.
Vertebrae 3, caudales 11, cervicales 4, coccygeae 11, dorsales 7, lumbales 9, sacrales 10.
Vesica bilis 309, fellea 309.
— urinaria 336.
Vestibulum auris 578.
— oris 266.
— vaginae 353.
Vidi'scher Nerv 517.
Vierhügel 481.
Vomer 37.
Vorarm 86, Rassenunterschiede 89.
Vorarmbinde 223.
Vorarmgelenk 94.
Vorarmmuskeln 204.
Vorderfusswurzel 89.
Vorderhirn 489.
Vordermittelfuss 91.
Vorhaut 346.
Vorsteherdrüse 342.
Vulva 354.

Wadenbein 108.
Wharton'scher Gang 272.
Willisi'scher Cirkel 373.
Windungen des Gehirns 497.
— des Occipitalhirnes 502, Scheitelhirnes 501, Schläfenhirnes 501, Stirnhirnes 500.
Winslow'sches Loch 295.
Wirbel 3, des Halses 4, des Kreuzes 10, der Lende 9, des Rükkens 7, des Schweifs 11.
Wirbelgelenke 15.
Wirbelsäule, Knochen 3, Bänder 14.
Wrisberg'sche Knorpel 320.

Xaphoid 90.
Xknorpel der Nase 315.

Zähne 69, Stellung derselben 73, Rassenunterschiede 79.
Zahnausbruch 73.
Zahnfleisch 268.
Zahnwechsel 73.
Zehen 112.
Zehen des Hinterfusses 112, des Vorderfusses 92.
Zehenballen 594.
Zehenbeuger, tiefer 216.
Zelt der 4. Hirnkammer 474.
Zirbel 486.
Zonula Arnoldi 471.
Zunge 273.
Zungenbälge 275.
Zungenbändchen 269. 274.
Zungenbein 51.
Zungenbeinknorpel 51.
Zungenmuskeln 275.
Zungenpapillen 274.
Zwerchfell 159.
Zwerchfellsarterien 409, -Nerv 540.
Zwinge, Gehirn 508.
Zwischenhirn 483.
Zwischenkieferbein 44.
Zwölffingerdarm 297.

Berlin, Druck von W. Büxenstein.

TAFELN.

Gefrierschnitte.

Es sind Gefrierschnitte durch den Rumpf, durch die Gliedmassen und den Kopf gemacht worden. Der Rumpf wurde in transversaler, sagittaler und horizontaler Richtung durchschnitten. Von den Gliedmassen wurden nur Querschnitte und vom Kopf Quer- und Sagittalschnitte angefertigt. Der Kontrole halber wurde jede Art der Durchschneidungen an mehreren Hunden ausgeführt. Selbst die Durchschnitte durch ein trächtiges Tier konnten kontroliert werden, indem noch eine zweite trächtige Hündin zu vergleichenden Durchschneidungen benutzt werden konnte.

Die nachfolgenden Zeichnungen stellen Abbildungen der Durchschnitte durch je eine Hündin dar; dieselben sind von uns vermittelst eines besonderen Zeichenapparates angefertigt worden und entsprechen genau den natürlichen Verhältnissen. Die Kontroldurchschnitte sind auch abgezeichnet worden; sie wurden aber, abgesehen von zweien, in das Buch nicht aufgenommen.

In Bezug auf die nachfolgenden Abbildungen ist noch folgendes zu bemerken: Das in ziemlich grossen Mengen bei allen verwendeten Hunden vorhandene Fett ist in den Zeichnungen durch einen blauen Ton gekennzeichnet worden, die Arterien erscheinen in den Zeichnungen rot, die Venen schwarz, die Muskeln sind in den Querschnitten weiss gelassen, mit Ausnahme des muskulösen Teiles des Zwerchfells und des Herzens, welche gestrichelt sind; die Knochen sind durch Punktierung abgehoben. Die Sehnen sind durch unterbrochene Linien markiert worden.

Die Muskelnamen sind stets nur auf einer Seite der Zeichnungen, und zwar nur bei den Querschnitten, eingetragen worden.

Wir hielten die Bestimmung der Muskeln und die Eintragung der Namen bei den anderen Schnitten für überflüssig. — Die Namen der einzelnen Teile sind in die Zeichnungen eingetragen worden, soweit es die Grösse des Bildes der durchschnittenen Teile gestattete; im andern Falle konnten nur Buchstabenbezeichnungen gewählt werden.

Der M. triangularis sterni ist irriger Weise als M. sternalis bezeichnet.

Die durch den Kopf angelegten Schnitte sind, weil topographisch zu wenig demonstrierend, nicht aufgenommen worden; ausserdem dürften die betreffenden Beschreibungen auch ohne Zeichnungen ausreichen.

Alle zu den Gefrierschnitten verwendeten Hunde befanden sich im Exspirationszustande; ehe wir sie gefrieren liessen, wurde das Arteriensystem injiziert; die übrige Behandlung der Schnitte geschah in der üblichen Weise.

Von den angefertigten Zeichnungen haben Aufnahme gefunden:

1. von Querschnitten durch den Stamm: 23,
2. von Querschnitten durch die Gliedmassen: 12,
3. von Horizontalschnitten durch den Rumpf: 6,
4. von Horizontalschnitten durch ein trächtiges Tier: 7,
5. von Sagittalschnitten 5.

Tafel I.

Regionen-Einteilung des Hundekörpers.

Tafel I.

Regionen-Einteilung des Hundekörpers (in der Seitenansicht).

Der Rücken (C) (s. S. 138) dessen seitliche resp. ventrale Grenze durch die seitliche Rückenlinie, welche man vom Acromion zu der Spina iliaca anterior inferior zieht, gegeben ist, zerfällt in vier Regionen, nämlich in die *a.* Scapular-, *b.* mittlere Thoracalregion, *c.* Lenden-, *d.* Kreuz- und *e.* Schweifregion.

Der Hals (s. S. 138) wird in eine dorsale Abteilung, die Nackenregion (*l*), und in eine ventrale Abteilung, die vordere Halsregion (*m*), durch eine Linie zerlegt, die vom Proc. mastoid. an den Querfortsätzen der Halswirbel entlang zur Spina scapulae gezogen wird.

Die Brustwandung (s. S. 265) teilen wir ein in die dorsale Brustregion (*a* und *b*), die Extremitätenregion (*f*), die mittlere Brustgegend (*g*), in die abdominale Region der Brustwand (*h* und *h'*) und die ventrale Brustregion, Vorderbrust (*g'*). Die Brusthöhle ist nicht in Regionen abgeteilt worden. Sie könnte in eine präcordiale, cordiale und postcordiale zerlegt werden.

Die Bauchhöhle zerfällt in drei Gegenden, das Epi-, Meso- und Hypogastrium. Das erstere (*h*, *h'* und *h''*) wird oral vom Zwerchfell und aboral von einer Querebene des Körpers begrenzt, welche den aboralen Rand der beiderseitigen 12. Rippe schneidet: das Mesogastrium (*i*, *i'* und *i''*) reicht von dieser Ebene bis zu einer solchen, welche die lateralen Darmbeinwinkel trifft: das Hypogastrium (*k*, *k'*) von dieser letzteren bis zu einer Ebene, die senkrecht am oralen Rande des Schambeins gelegt wird. Die drei Regionen werden durch eine schräge Ebene, welche durch zwei Linien bestimmt wird, die jederseits vom Schaufelknorpel zum Coxalgelenk gezogen werden (Linea coxo-xiphoidea), je in eine mittlere und zwei seitliche Regionen abgeteilt, welch letztere dorsal durch die seitlichen Rückenlinien begrenzt werden.

Danach unterscheiden wir am Epigastrium 1. die Regio xiphoidea s. Scrobiculus cordis (*h''*) als mittlere Region, 2. die zwei Seitenregionen. Jede der letzteren zerfällt wieder in die Regio parachondriaca (*h*), welche oral durch das Zwerchfell und aboral durch den Rippenbogen bestimmt wird und äusserlich mit der abdominalen Brustwandregion zusammenfällt und in die Brustweiche (*h'*), die vom Rippenbogen bis zur Linea coxo-xiphoidea und zur gen. ersten Querebene reicht. Das Mesogastrium zerfällt 1. in die paarige Regio iliaca (*i'* und *i''*) und 2. in die unpaarige, mittlere Regio umbilicalis (*i*). Die Regio iliaca trennen wir durch eine Horizontalebene, welche sie halbiert, in die (dorsale) Flankenregion (*i''*) und die (ventrale) Bauchweiche (*i'*). Die dorsalste Partie des Mesogastrium stellt die Lendengegend der Bauchhöhle dar und fällt äusserlich mit der Lendengegend des Rückens zusammen.

Bemerkenswert ist, dass der Nabel ganz oral in der Nabelgegend liegt, während sich im aboralen Teil dieser Gegend schon ein Teil des Präputiums und des Penis befindet.

Das Hypogastrium zerfällt in die Regio pubis (*k*) und die beiderseitigen Regiones inguinales (*k'*). Aboral von ihnen liegt die Beckenhöhle (*n*).

W. & M. Meyer, Lith. Inst.

Verlag von **Paul Parey** in Berlin S.W.

A. Querschnitte durch den Rumpf.

Dieselben wurden möglichst senkrecht zur Längsaxe, resp. zur Medianebene des Körpers gelegt. Bei Durchschnitten durch den Hals wurden die Wirbel, bei Durchschnitten durch die Brust die Rippen als Anhaltepunkte für die anzulegenden Schnittebenen benutzt und zwar deshalb, weil diese Teile nach Abziehen der Haut durchzufühlen waren. Die Rückenwirbel konnten von aussen nicht festgestellt, also auch nicht als Durchschnittspunkte benutzt werden. Am toten Cadaver zogen wir dorsoventrale Linien, welche die Mitte der Rippen in der Gegend der stärksten Wölbung derselben trafen. Diese Linien geben die Schnittrichtung an. Die durch die Durchschneidungen hergestellten Scheiben wurden nach entsprechender Vorbereitung von der caudalen Seite gezeichnet, sodass die einzelnen Seiten des Schnitts (die rechte, linke, dorsale, ventrale) denen des Tieres entsprechen. Der Schlund war zum Teil mit Speisemassen angefüllt.

Tafel II.

1) Figur 1. Querschnitt durch den Hals in der Höhe des Epistropheus.

An diesem Schnitte interessiert besonders das Verhältnis der Stimmritze zu den Kehlkopfsknorpeln etc., ferner das Lageverhältnis des Schlundeinganges.

a. Halsmark, *b.* M. longus capitis, Mm. intertransversales etc., *c.* Schlundkopf-Constrictoren, *d.* Cartilago thyreoidea, *e.* M. thyreohyoideus, *f.* Cartilago arytaenoid. *g.* die im Kehlkopfsinnern gelegenen Kehlkopfmuskeln, *h.* Stimmritze, *i.* A. carotis externa, *k.* V. maxill. int., *l.* V. maxill. ext., *m.* Gland. thyreoidea.

2) Fig. 2. Querschnitt durch den Hals in der Höhe des 3. Halswirbels.

Dieser Schnitt zeigt ausser dem Lageverhältnis der einzelnen Muskeln zu einander, besonders die Lage von Schlund und Trachea und die der A. carotis lateralis und des N. vagus.

a. Nackenband, *b.* Halsmark, *c.* A. und V. vertebralis, *d.* A. carotis, *e.* N. vagus und sympathicus, *f.* V. jugularis externa.

1.

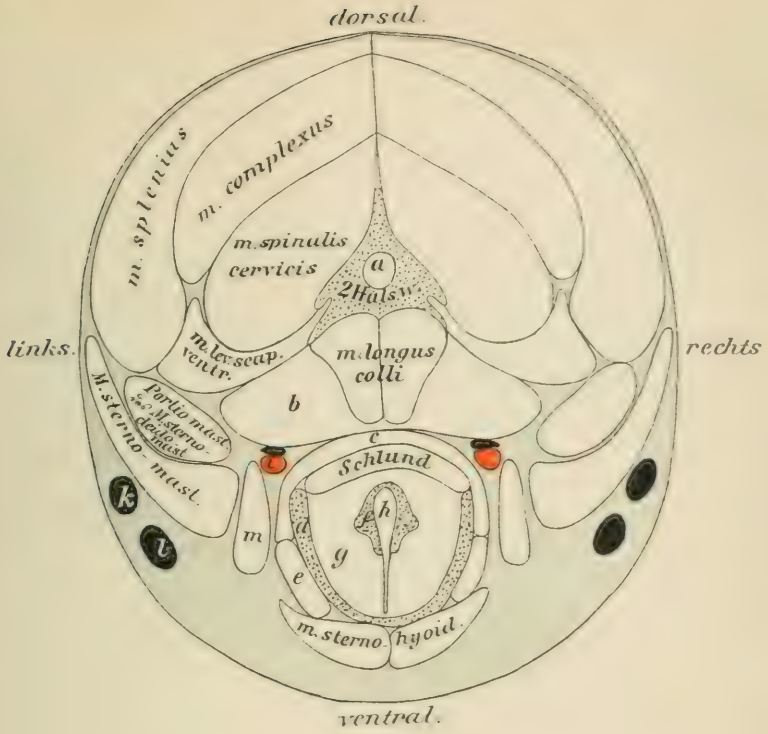

2.

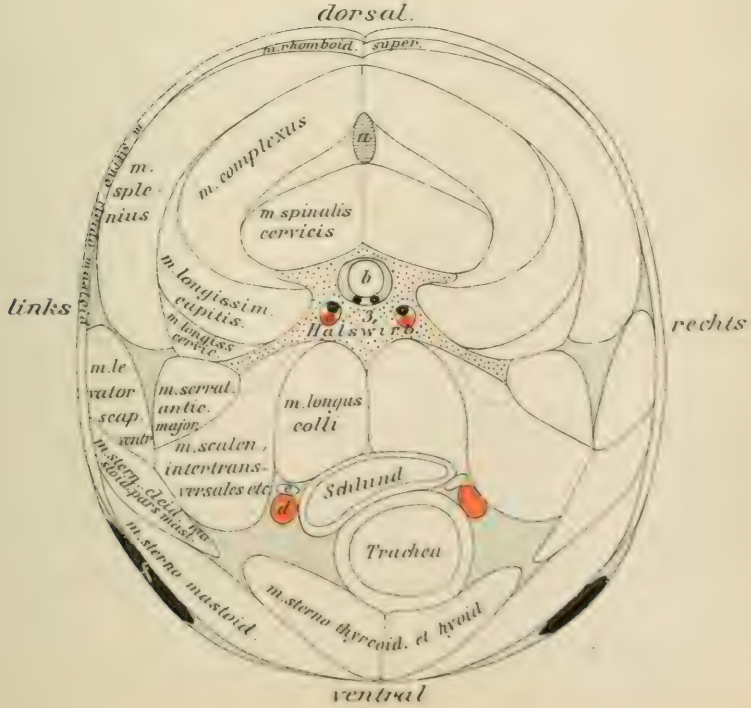

Verlag von Paul Parey in Berlin SW. 10. Hedemannstr.

Tafel III.

Querschnitt durch den Hals

in der Höhe des 5. Halswirbels.

Tafel III.

Querschnitt durch den Hals in der Höhe des 5. Halswirbels.

Dieser Schnitt zeigt, wie inzwischen der Schlund an die linke Fläche der Trachea gelangt ist, womit natürlich auch das Lageverhältnis des N. vagus und sympathicus ein anderes wird.

a. Nackenband, *b.* Halsmark, *c.* A. und V. vertebralis, *d.* A. carotis, *e.* N. vagus und sympathicus, *f.* V. jugularis lateralis.

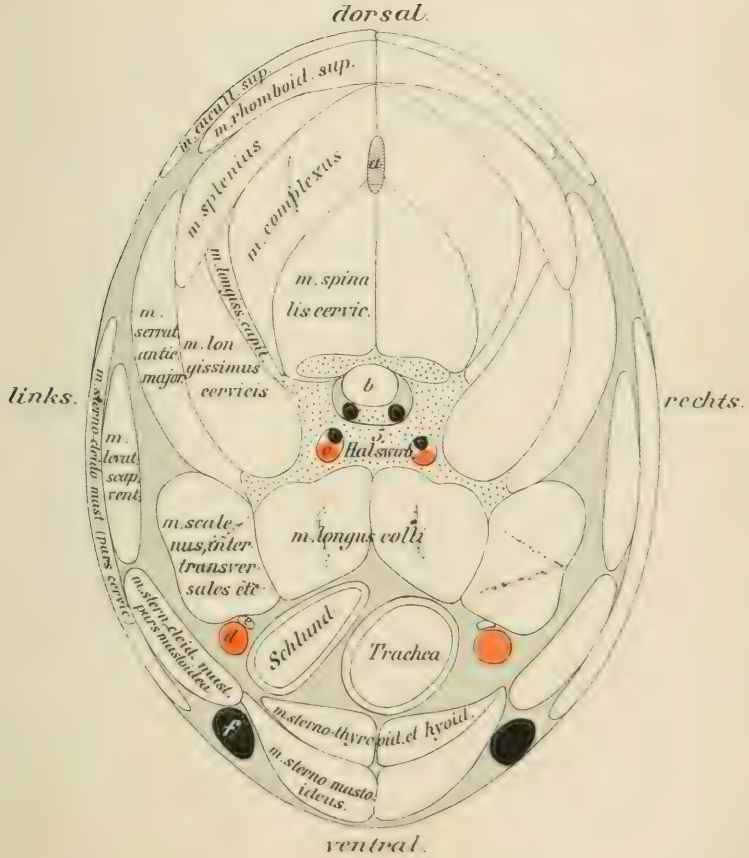

Verlag von Paul Parey in Berlin SW, 10 Hedemannstr.

Tafel IV.

Querschnitt durch den Hals

in der Höhe des 6. Halswirbels.

Tafel IV.

Querschnitt durch den Hals in der Höhe des 6. Halswirbels.

Der Schlund zeigt auf diesem Schnitte, der nahe dem Brusteingange geführt ist, noch dieselbe Lage wie auf dem vorhergehenden d. h. links an der Trachea; hingegen hat sich das Lageverhältnis der grossen Gefässe insofern geändert, als die Vena jugularis lateralis und die A. carotis communis nahe an einander liegen.

a. Halsmark, *b.* A. und V. vertebralis, *c.* Mm. intertransversales, *d.* Scapula, *e.* A. carotis comm. mit N. vagus und sympathicus, *f.* M. trachelo-mastoideus.

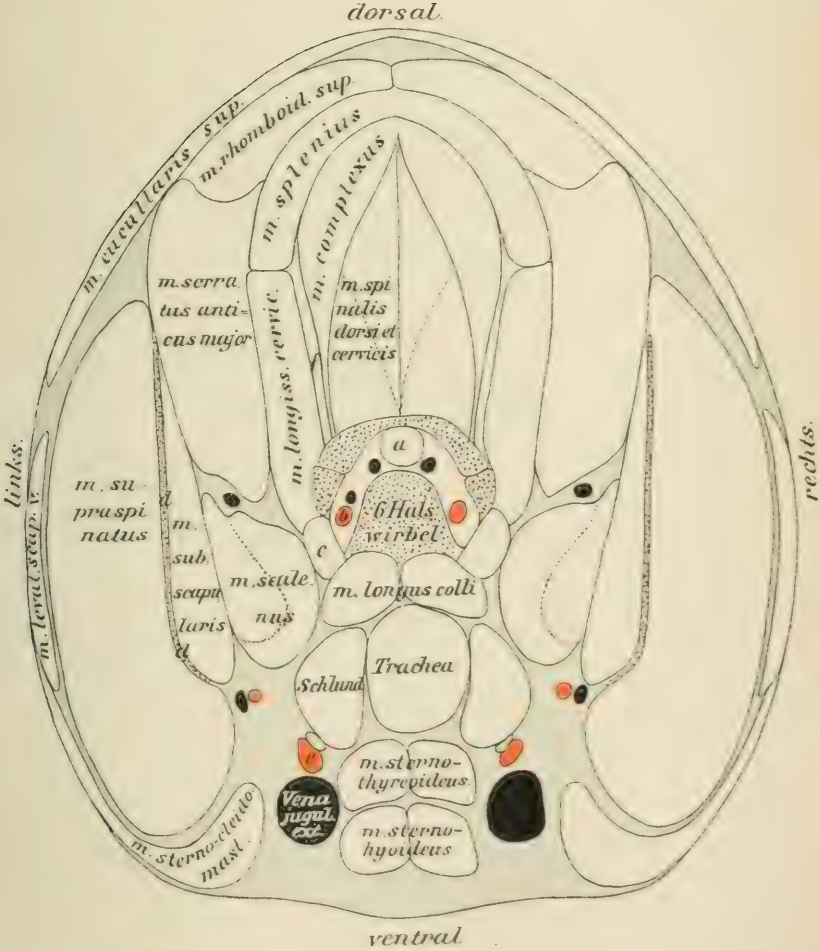

Verlag von Paul Parey in Berlin SW., 10 Hedemannstr.

Tafel V.

Querschnitt durch den Hundekörper

in der Höhe der 1. Rippe.

Tafel V.

Querschnitt durch den Hundekörper in der Höhe der 1. Rippe.

Dieser Schnitt hat genau den Brusteingang getroffen, sodass von Brusteingeweiden noch wenig zu sehen ist. Er demonstriert die Lage des Schlundes zur Trachea und zeigt, dass beide in der Höhe der ersten Rippe noch nebeneinander liegen, der Schlund links, die Trachea rechts, beide ventral von dem M. longus colli. Der Schnitt legt ferner die Lage der grossen Gefässe am Brusteingange dar und beweist, dass die Lungenspitzen thatsächlich bis in den Brusteingang, bis zwischen die ersten Rippen hineinragen. Wir bemerken nämlich gegen den Boden der Brusthöhle, also ventral von den Gefässen und von Trachea und Oesophagus, jederseits eine Lungenspitze, die beiderseits und ventral an der Brustwand, am Sternum, an den Intercostalmuskeln, den Rippenknorpeln und den Rippen liegen. Zwischen den die Brusthöhle oral abschliessenden, vorstehend genannten Teilen liegt viel Fett. Der Schnitt zeigt ferner, dass die grossen Venen am Brusteingange medial von den Arterien liegen.

Ausser den genannten und den in der Figur mit Benennungen versehenen, keiner Erläuterung bedürfenden Teilen sind im Schnitte noch getroffen:

a. Rückenmark, *b.* A., *c.* V. costo-cervicalis, *d.* A. vertebralis, *e.* A. carotis, *f.* A. mammaria interna, *g.* A., *h.* V. axillaris, *i.* Plexus brachialis.

Mit dem M. teres major ist der M. latissimus dorsi vereint getroffen. Die Vv. subclaviae sind ganz nahe ihrer Vereinigung durchschnitten.

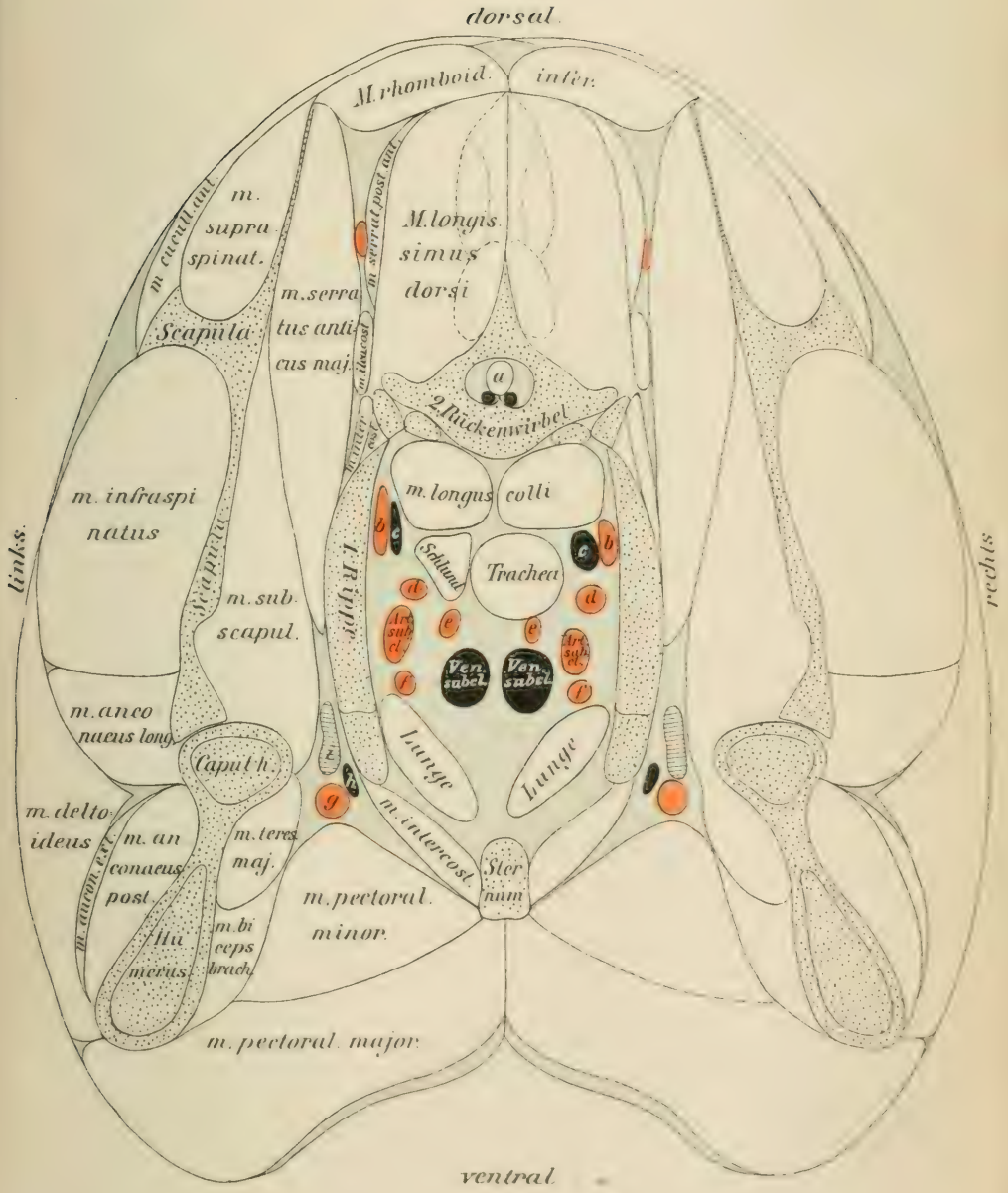

Verlag von Paul Parey in Berlin SW. 10 Hedemannstr.

Tafel VI.

Querschnitt durch den Hundekörper

zwischen 2. und 3. Rippe.

Tafel VI.

Querschnitt durch den Thorax zwischen der 2. und 3. Rippe, in der Höhe des 3. Rückenwirbels.

Dieser Schnitt zeigt, dass der Schlund in der Höhe des 2. Intercostalraums zwar schon mehr dorsal als am Brusteingange, dass er aber immer noch links von der Trachea liegt und dass sich ventral von ihm die A. anonyma befindet, während der Luftröhre ventral die Vena cava sup. anliegt. Beide Teile liegen mit der A. subclavia sinistra an der ventralen Fläche des M. longus colli. Auch das Lageverhältnis der A. und V. mammaria interna zum Sternum und zu dem M. triangularis sterni, ferner das Lageverhältnis der an der medialen Fläche der Arme verlaufenden grossen Gefässe und Nerven und das der Gland. axillaris wird durch diesen Schnitt schön demonstriert.

Von dem Innenraum der Brusthöhle wird in dieser Gegend ca. $^1/_3$ von dem Schlunde, der Luftröhre, den grossen Gefässen und dem zwischen ihnen liegenden Fett eingenommen. Den übrigen Teil der Brusthöhle füllen Lungenteile aus. Der linke Lungenlappen reicht dorsal nicht nur bis zum M. longus colli, sondern liegt zum Teil noch an dessen lateraler Fläche. Man sieht ferner, dass die rechte Lunge ventral die Medianebene überragt und grösser als die linke Lunge ist.

a. Rückenmark. *b*. A. subclavia sinistra, *c*. Gland. axillaris, *d*. Rippenknorpel, *e*. M. intercostalis internus, *f*. A. mammaria int., *g*. V. mammaria int., *h*. V. brachialis, *i*. N. ulnaris, *k*. A. collat. ulnaris, *l*. N. medianus, *m*. A. brachialis, *n*. N. musculo-cutaneus, *o*. M. sterno-cleido-mastoideus.

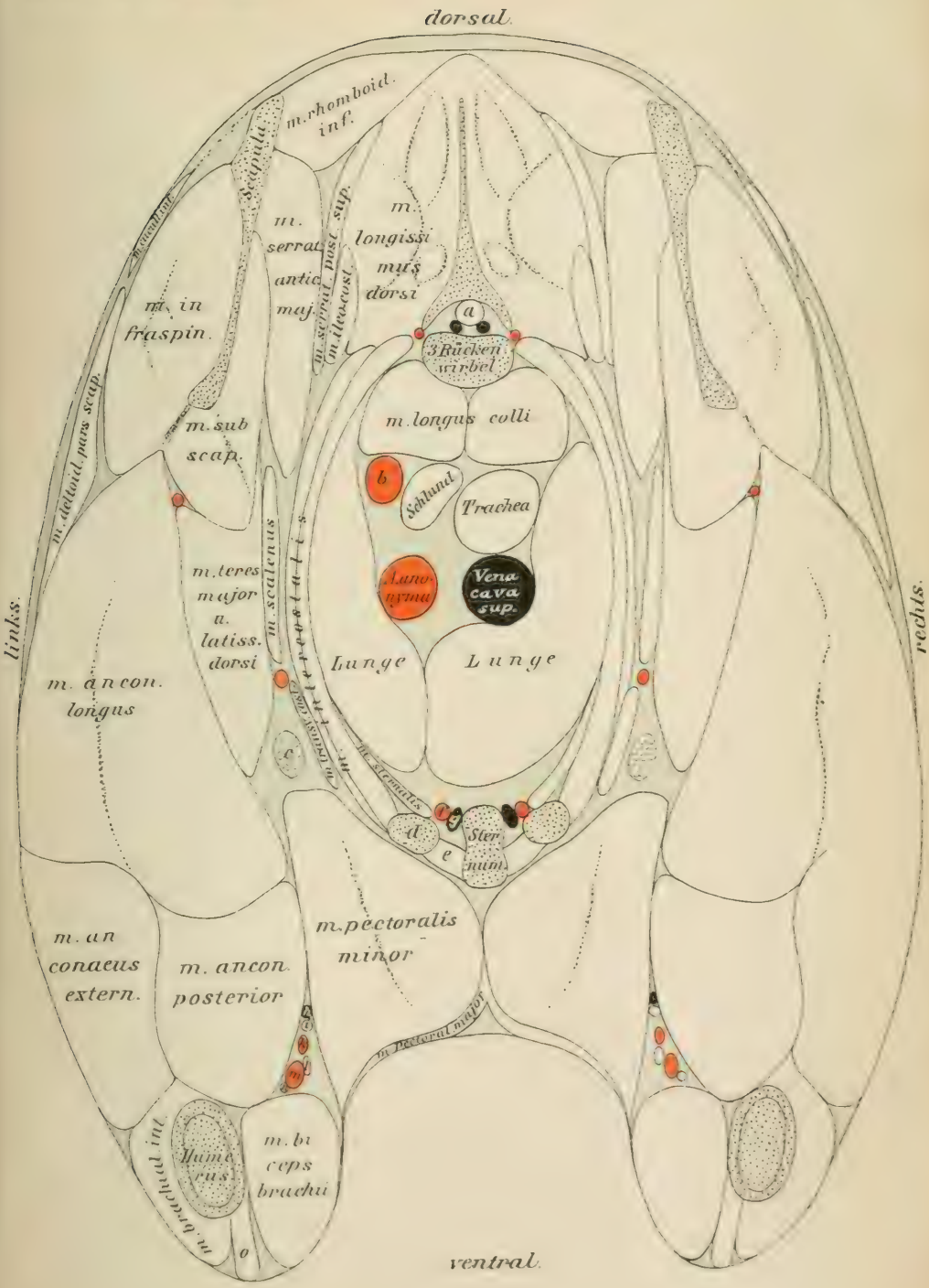

Verlag von Paul Parey in Berlin SW., 10. Hedemannstr.

Tafel VII.

Querschnitt durch den Thorax

in der Höhe der 4. Rippe.

Tafel VII.

Querschnitt durch den Thorax in der Höhe der 4. Rippe und des 5. Rückenwirbels.

Dieser Schnitt demonstriert besonders das Lageverhältnis des Herzens. Wir sehen, dass das Herz in dieser Region der Brusthöhle ventral der Brustwand, dem Sternum, resp. dem M. triangularis sterni und den Rippen anliegt, während es dorsal die Wirbelsäule nicht erreicht, vielmehr ca. $^1/_3$ der Höhe des Thorax freilässt. Seitlich stösst das Herz an die Lungen (schiebt sich also zwischen dieselben ein) und dorsal an die grossen Gefässe, die Trachea und den Schlund. Da dieser Schnitt nur das rechte Herz geöffnet, während der nächste die Höhle des linken getroffen hat, so erhellt daraus, dass das rechte Herz oral und rechts vom linken liegt. — Der Schnitt legt auch das Lageverhältnis der grossen Gefässe zur Trachea und zum Schlunde und den Verlauf der Aorta, die der Schnitt zweimal quer getroffen hat, und den Verlauf der Lungenarterie dar. Die Aorta ist an ihrem Ursprung und in der Umbiegung der Aorta ascendens in die Aorta descendens getroffen. Der dazwischen liegende Abschnitt der Aorta ascendens liegt in der Schnittscheibe, also im 3. Intercostalraume. Auch die Lungenarterie hat der Schnitt mehreremale getroffen, sodass ihr Verlauf leicht zu combinieren ist; sie liegt zum grössten Teile im 3. Intercostalraume.

Ueber den Verlauf des Schlundes zeigt der Vergleich dieses Schnittes mit den vorhergehenden, dass der Schlund vom ersten Zwischenrippenraume ab, woselbst er an der linken Seite der Trachea liegt, sich dorsalwärts wendet, sodass er in der Höhe des 4. Intercostalraumes direct dorsal von der Trachea an der ventralen Seite des M. longus colli liegt. Der Anfang der Aorta descendens liegt links neben dem Schlunde, also auch dorsal und links von der Trachea, an der linken Lunge.

Die Trachea erscheint in diesem Schnitte schon sehr abgeplattet, weil sie ganz nahe der Bifurcation durchschnitten wurde. Der Schnitt lehrt also, dass die Bifurcation in der Höhe des 4. Intercostalraumes stattfindet.

a. Rückenmark, *b.* Rippe mit Knorpel, *c.* Bronchialdrüse, *d.* A. pulmonalis (Sie ist auf der Schnittfläche nicht sichtbar, liegt aber in der Schnittscheibe).

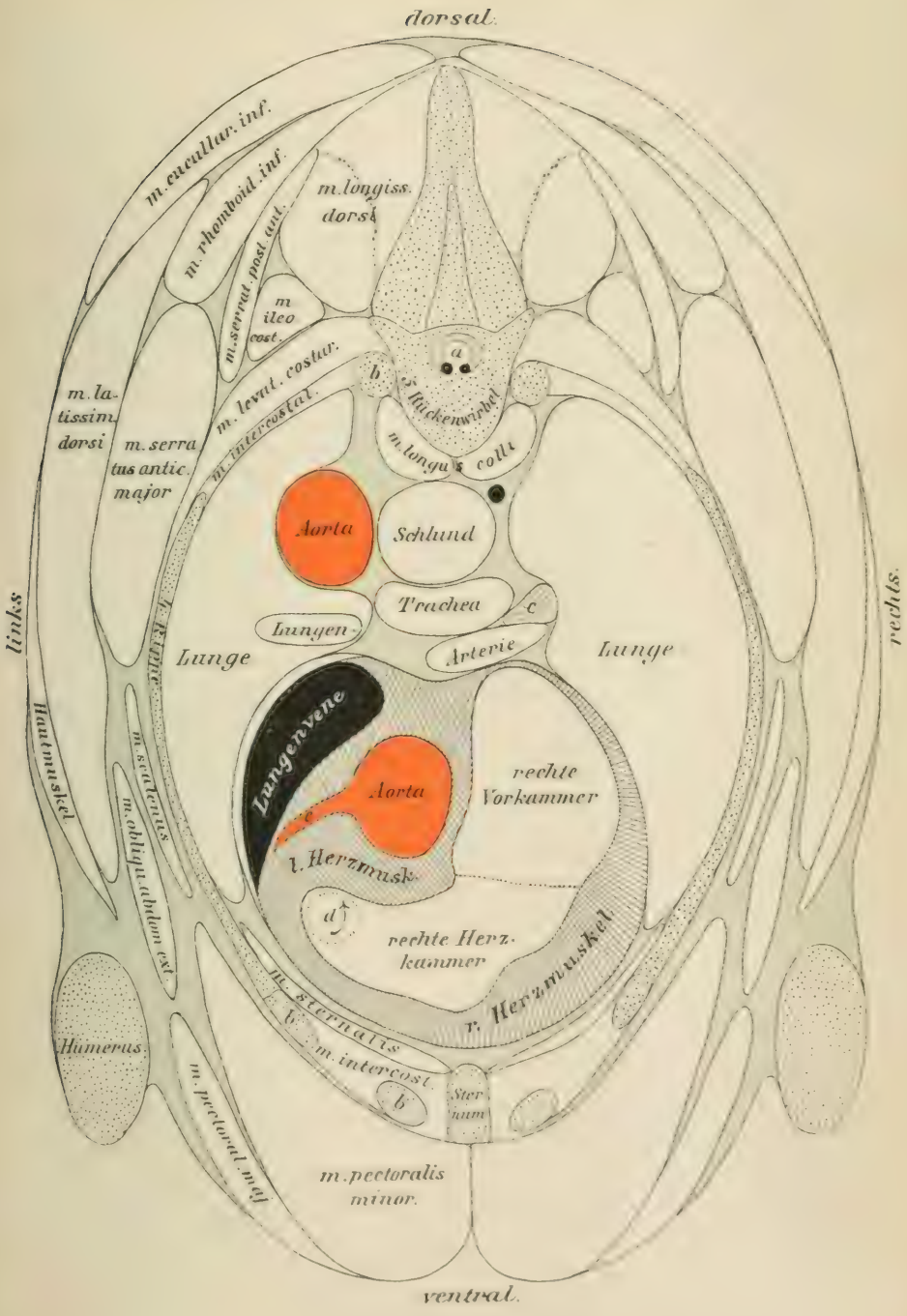

Verlag von Paul Parey in Berlin SW, 10. Hedemann

Tafel VIII.

Querschnitt durch den Thorax

in der Höhe der 5. Rippe.

Tafel VIII.

Querschnitt durch den Thorax in der Höhe der 5. Rippe und des 6. Rückenwirbels.

Dieser Schnitt demonstriert weiterhin die Lage- und baulichen Verhältnisse des Herzens, die Verhältnisse der Lungen und die Lage des Schlundes und der Aorta. Er zeigt, dass der M. longus colli und die Trachea nicht bis zum 6. Rückenwirbel reichen und dass die Bifurcation der letzteren oral von der 5. Rippe stattfindet, dass also die Lungenwurzel in der Höhe des 4. Intercostalraumes liegt. Man sieht demgemäss von der Trachea und dem M. longus colli, die im vorigen Schnitte noch einen grossen Raum einnehmen, nichts mehr.

Der Schlund liegt zwischen den Lungen in der Medianebene ventral von der Wirbelsäule und ist von dieser nur durch Fett geschieden. Er liegt direct dorsal an der linken Vorkammer; links und dorsal von ihm, also links von der Medianebene, befindet sich die Aorta, welche die Lunge hier, wie auch an der 4. Rippe (s. vor. Schnitt) einbuchtet. Seitlich neben dem ventralen Teile des Schlundes bemerkt man in den Lungen je einen quergeschnittenen Bronchus.

Das Herz nimmt einen grossen Teil der Brusthöhle an dieser Stelle ein; beide Atrien und beide Ventrikel sind geöffnet. Von der rechten Herzhöhle sieht man jedoch nur noch wenig, während die linke in voller Ausdehnung getroffen ist, ein weiterer Beweis dafür, dass das linke Herz caudalwärts vom rechten liegt. Von der Lunge sieht man links 2, rechts 3 Lappen.

a. Rückenmark, *b.* Dornfortsatz, *c.* A. intercostalis, *d.* Rippen und Rippenknorpel, *e.* Hautmuskel, *f.* Ein Muskelbündel vom M. pectoralis minor, *g.* A. mammaria int. und neben ihr die entsprechende Vene.

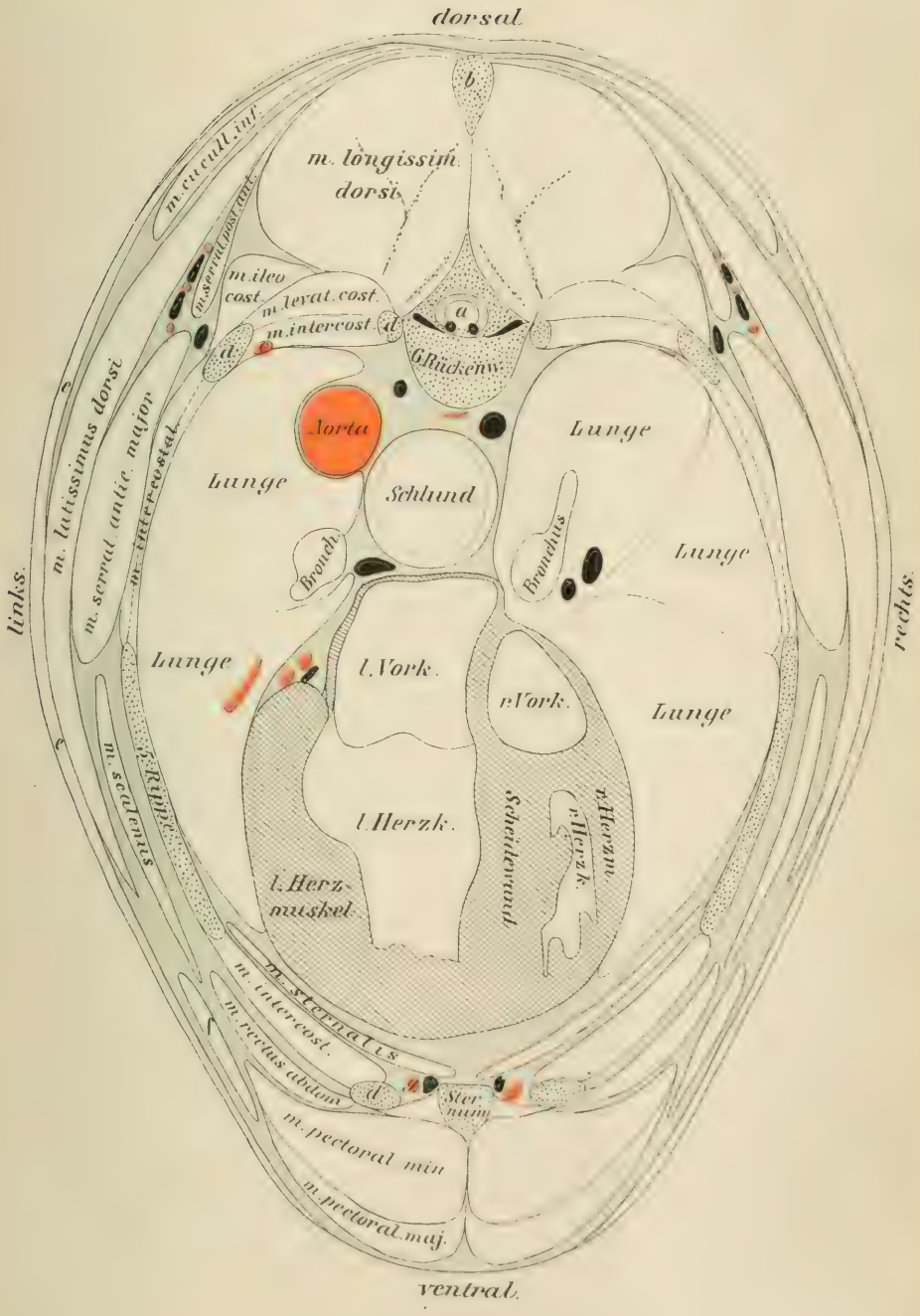

Verlag von Paul Parey in Berlin SW, 10. Hedemannstr.

Tafel IX.

Querschnitt durch den Thorax

in der Höhe der 6. Rippe.

Tafel IX.

Querschnitt durch den Thorax in der Höhe der 6. Rippe und des 7. Rückenwirbels.

Dieser Schnitt hat nur noch den ventralen und aboralen Teil des Herzens und zwar des Myocards getroffen. Er zeigt also, dass das Herz beim Exspirationszustand der Lungen nur bis in den 6. Intercostalraum reicht, dass seine Höhlen aber oral von der 6. Rippe liegen, denn von ihnen ist in der Schnittfläche nichts mehr sichtbar. Der sichtbare Herzteil liegt asymmetrisch und zwar nach links, nur ein kleiner Teil überragt nach rechts die Medianebene. Ventral vom Herzen liegt nur Fett. Das Herz erreicht also die ventrale Brustwand (Sternalmuskel und Sternum). Beiderseits und dorsal vom Herzen liegen die Lungen. Von den Lungen sieht man 5 Lappen und zwar 2 linke, den mediastinalen und 2 rechte Lappen. Die Lage des mediastinalen Lappens demonstriert dieser Schnitt am besten. Er giebt uns ausserdem genauen Aufschluss über das Lageverhältnis von Aorta, Schlund und Hohlvene und zeigt, dass die letztere rechts in der Brusthöhle und zwar hier ungefähr in der halben Höhe derselben, zwischen dem mediastinalen und dem Basislappen der rechten Lunge liegt, während der Schlund dorsal vom mediastinalen Lappen zwischen beiden Lungen und zwar asymmetrisch (etwas nach links) unter der Wirbelsäule liegt. Die Aorta verläuft noch immer links von der Medianebene, sie berührt ventral und rechts den Schlund und links in einer Einbuchtung die Lunge.

a. Rückenmark, *b.* Proc. spinosus, *c.* Rippen und Rippenknorpel, *d.* V. azygos, *e.* V. pulmonalis, *f.* A. mammaria int., *g.* V. mammaria int., *h.* M. subcutaneus colli et pectoris.

Die orale Seite dieses Schnittes stimmt genau mit der caudalen des vorhergehenden überein.

Die bedeutende Weite des Schlundes erklärt sich daraus, dass derselbe mit Speise gefüllt war.

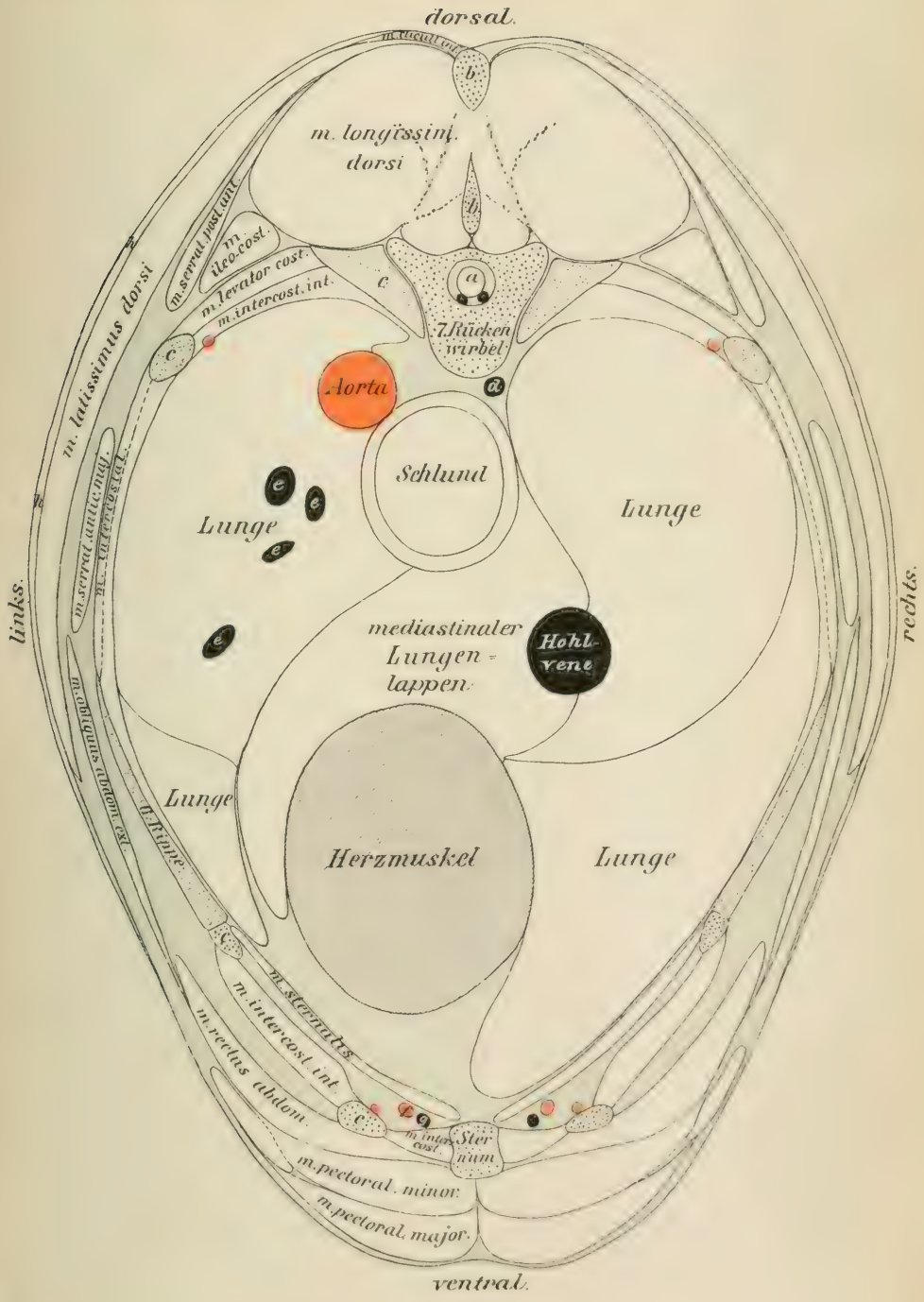

Verlag von Paul Parey in Berlin S.W., 10. Hedemannstr.

Tafel X.

Querschnitt durch den Thorax

in der Höhe der 7. Rippe.

Tafel X.

Querschnitt durch den Rumpf in der Höhe der 7. Rippe und des 8. Rückenwirbels.

Dieser Schnitt hat nicht nur die Brust-, sondern auch die Bauchhöhle, in Folge dessen also auch das Zwerchfell (*g*, *g'*), getroffen. Von letzterem sieht man sowohl einen Abschnitt vom sehnigen (*g'*), als auch vom muskulösen (*g*) Teile. Dorsal vom sehnigen Teile liegt die Brust-, ventral davon die Bauchhöhle. Der fleischige Teil umgiebt die Leber; lateral liegen ihm Lungenteile an. Der Schnitt giebt guten Aufschluss über die Stellung des Zwerchfells und über das Lageverhältnis der Lungen und Leber zu diesem und zu einander. Man sieht von der linken Lunge nur noch einen Lappen, den Basislappen. Er stösst medial an die Aorta, den Schlund, den mediastinalen Lungenlappen und das Zwerchfell. Der mediastinale Lungenlappen liegt dem Helmont'schen Spiegel an und ist nur noch klein; sein rechter Rand hat eine Einbiegung für die Hohlvene; der Basislappen der rechten Lunge hat noch eine beträchtliche Grösse; er stösst medial an den Schlund, den mediastinalen Lungenlappen, die Hohlvene und das Zwerchfell, lateral an die Brustwand und zum Teil an den cordialen rechten Lungenlappen, der aber sehr schmal, wenn auch noch verhältnismässig hoch ist. Von der Leber sind 3 Lappen sichtbar. Der Schnitt zeigt uns, dass der Schlund, welcher eine Einbiegung des mediastinalen Lungenlappens bedingt, am 8. Rückenwirbel mehr rechts als am 7. und zwar fast ganz symmetrisch liegt und dass sich auch die Aorta mehr der Medianebene genähert hat, als dies die vorigen Schnitte demonstrierten.

a. Rückenmark, *b*. Proc. spinosus, *c*. M. spinalis dorsi, *d*. Rippe und Rippenknorpel, *e*. M. intercostalis, *f*. V. azygos, *g*. fleischiger Teil des Zwerchfells, *g'*. sehniger Teil des Zwerchfells, *h*. Hautmuskel.

Die orale Schnittfläche stimmt genau mit der aboralen des vorhergehenden Schnitts überein.

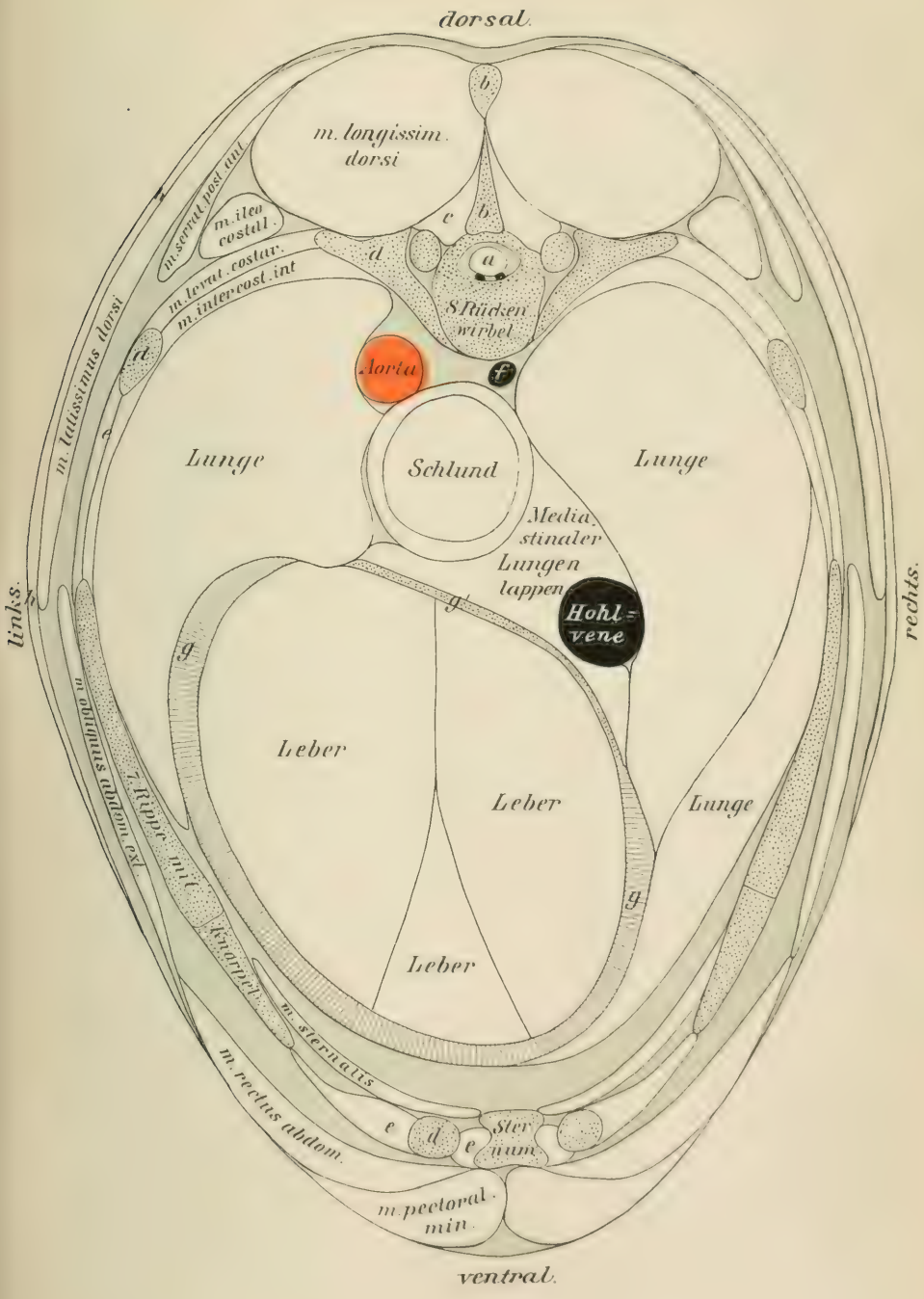

Verlag von Paul Parey in Berlin SW., 10. Hedemannstr

Tafel XI.

Querschnitt durch den Rumpf

in der Höhe der 8. Rippe.

Tafel XI.

Querschnitt durch den Rumpf des Hundes in der Höhe der 8. Rippe und des 9. Rückenwirbels.

Wie der vorherige Schnitt hat auch dieser beide Leibeshöhlen geöffnet; das schräg gestellte Zwerchfell ist quer durchschnitten worden. Der Schnitt demonstriert, dass in der Höhe des 9. Rückenwirbels der Schlund ganz symmetrisch zur Medianebene liegt und dass die Aorta sich noch weiter als am vorhergehenden Wirbel gegen die Mitte gewendet hat, sodass sie zum Teil schon unter dem Wirbelkörper liegt, ferner dass in dieser Körperregion die Bauchhöhle schon den grössten Teil der Leibeshöhle und die Brusthöhle nur noch ca. $^1/_4$ des Leibesinnern einnimmt. Lunge und Leber liegen übereinander, die Lunge dorsal, die Leber ventral. Die rechte Lunge (Basislappen) nimmt noch einen grösseren Raum ein als die linke. Der den Innenraum in die dorsale Torax- und ventrale Bauchhöhlen-Abteilung zerlegende Abschnitt des Zwerchfells bildet, wie schon im vorhergehenden Schnitte, eine schräge, nach rechts abfallende Linie, die im vorhergehenden Schnitte gerade, in diesem aber in der Mitte von dem Schlunde eingebogen ist. Rechterseits liegt ventral von der Zwerchfellsquerlinie die V. cava descendens. Der ganze, grosse, vom Zwerchfell rund umschlossene, ventrale Raum, der $^3/_4$ des Innenraums repräsentiert, wird von der Leber eingenommen. Dieselbe liegt zum grössten Teile direkt der Rippenwand an. Dorsal schiebt sich zwischen Leber inkl. Zwerchfell einer- und der Rippenwand andererseits noch Lunge ein. Die Leber erscheint in diesem Schnitte vierlappig. Dieser Schnitt demonstriert sehr schön die Lage der Hohlvene in der Fossa venae cavae der Leber zwischen dieser und dem sehnigen Teile des Zwerchfells. An dem rechten mittleren Lappen hängt ein Teil der durchgeschnittenen Gallenblase. Dieselbe liegt zum grössten Teile in dieser Scheibe; ihr blindes Ende reicht genau bis zur oralen Fläche derselben.

a. Rückenmark, *b*. Rippe und deren Knorpel, *c*. Zwerchfellmuskel, *c'*. Zwerchfellsehne, *d*. V. azygos, *e*. M. serrat. post. sup., *f*. M. subcutaneus abdom. et pect., *g*. M. transversus abdominis.

Die orale Fläche dieses Schnittes stimmt mit der caudalen des folgenden überein; aber auf der letzteren ist das blinde Ende der Gallenblase sichtbar.

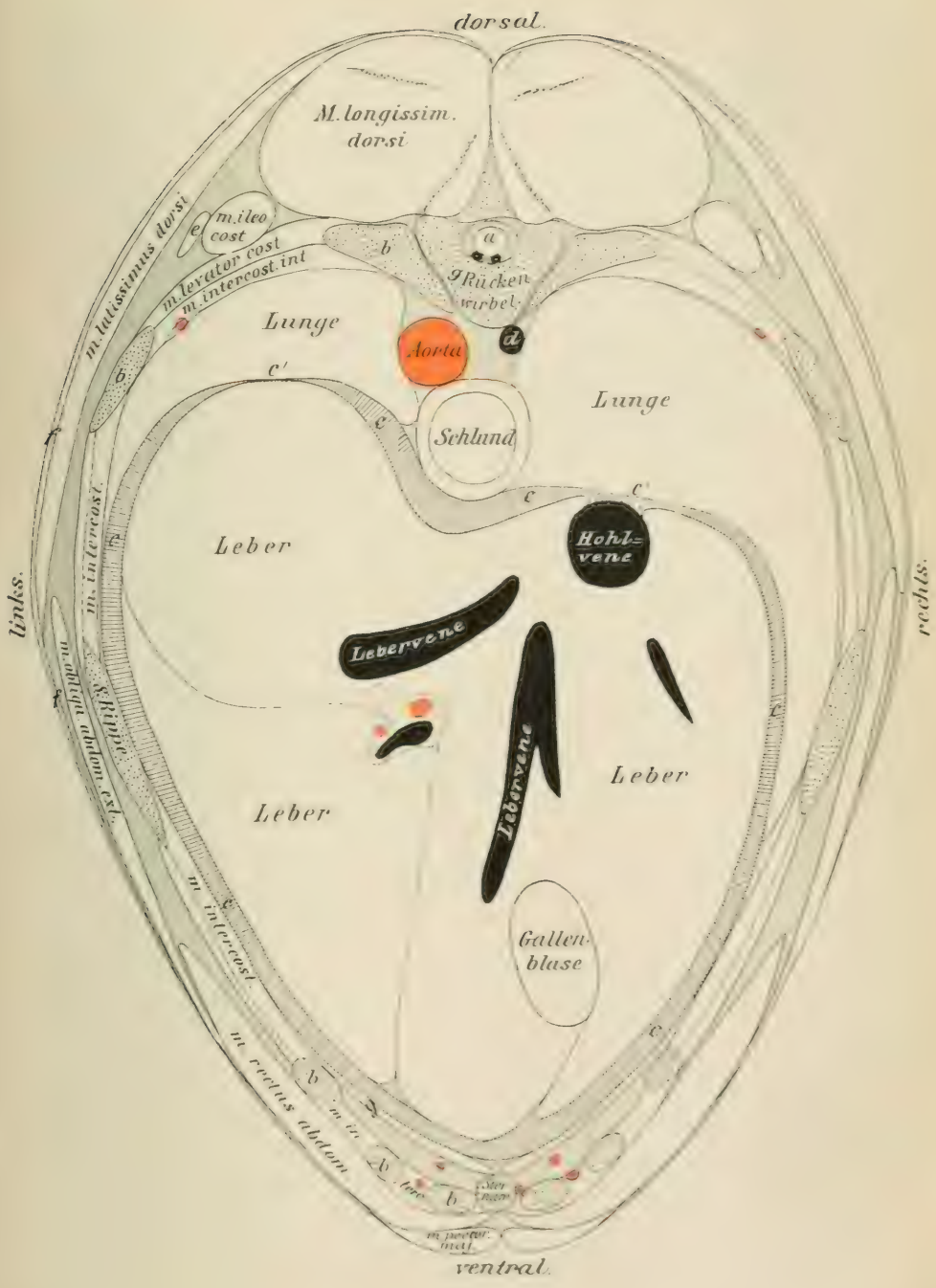

Verlag von Paul Parey in Berlin SW, 10 Hedem

Tafel XII.

Querschnitt durch den Rumpf

in der Höhe der 9. Rippe.

Tafel XII.

Querschnitt durch den Rumpf in der Höhe der 9. Rippe und des 10. Rückenwirbels.

Dieser Schnitt hat ebenso wie die beiden vorhergehenden noch die beiden grossen Körperhöhlen getroffen. Die Brusthöhle bildet aber nur noch einen verhältnismässig kleinen (linkerseits kleineren als rechterseits) Querspalt, in welchem die beiden Lungenenden liegen, welche die Aorta und die Vena azygos zwischen sich haben und an die Lendenmuskeln anstossen. Die rechte Lunge ist hier noch bedeutend grösser als die linke; sie schiebt sich weiter caudalwärts. Die Aorta hat sich noch weiter medianwärts gewendet: sie liegt zu einem erheblichen Teile unter dem Wirbelkörper und zum Teile unter dem Lendenmuskel. Der Schlund liegt am 10. Rückenwirbel nicht mehr an der Aorta; er hat hier schon das Zwerchfell durchbohrt, liegt also ventral von demselben, während die Aorta dorsal auf dem Zwerchfelle liegt. Da die Lendenmuskeln auf der Schnittfläche der vorigen Scheibe noch nicht sichtbar waren, während sie hier bereits deutlich sind, so muss ihr Ursprung zwischen dem 9. und 10. Brustwirbel liegen und zwar, wie der Schnitt demonstriert, lateral am Wirbelkörper und den Rippen. Der Schnitt zeigt ausserdem, dass am 10. Rückenwirbel bereits die unpaare V. azygos (*d*) vorhanden ist und ventral und rechts am Wirbelkörper liegt. Das den Innenraum scheidende Zwerchfell ist median stark ventral eingebogen und wölbt sich seitlich wieder dorsal vor. In Bezug auf die Organe der Bauchhöhle demonstriert dieser Schnitt ganz besonders die Lage der beiden Magenenden und das Verhältnis des Magens zur Leber. Vom Magen sieht man den linken, dorsalen, blinden Sack mit der schrägen, also in der Höhe des 10. Rückenwirbels liegenden Schlundeinmündung und das Pylorusende. Der dorsale Sack liegt mit seiner dorsalen Wand ventral vom Zwerchfell und der linken Lunge, links grenzt er an den linken Leberlappen, rechts liegt er mit dem Schlundende an den Pfeilern des Zwerchfells und ist dem Spigel'schen Lappen der Leber zugekehrt. Das Pylorusende und der Anfang des Duodenum liegen in einer mit Fett gefüllten Grube (Porta) der Leber. Von letzterem Organ sieht man 6 Lappen und die Porta hepatis mit der Capsula Glissonii. In der Porta hepatis ist genau die Umbiegung des Pylorus in das Duodenum vom Schnitt getroffen worden. Die Muskulatur beider ist sehr stark. Der Schnitt beweist uns im Verein mit Schnitt XIII und XIV, dass die linke Magenabteilung, das Corpus ventriculi, schräg dorso-ventral und gleichzeitig beckenwärts und dass die Pylorushälfte wieder brustwärts gerichtet ist, sodass der Brustteil des Corpus ventriculi und der Uebergang des Pylorus in das Duodenum in gleicher Ebene liegen (in dem vorliegenden Schnitte), dass der übrige Teil des Magens aber erst in den folgenden Schnitten getroffen ist. Die Leber nimmt in der Höhe dieses Schnittes die ganze Breite der Bauchhöhle ein und grenzt rechts und links an das der seitlichen Bauch- resp. Rippenwand anliegende Zwerchfell. Der Schnitt demonstriert auch deutlich die Lage der Hohlvene am Spigel'schen Lappen, zwischen diesem und dem rechten Lappen.

a. Rückenmark, *b*. Rippe und deren Knorpel. *c*. Zwerchfellmuskel, *c'*. Zwerchfellsehne, *d*. M. subcutan. abdom. et pector., *e*. Schaufelknorpel, *f*. Pylorusende, *f'*. Duodenumanfang, *g*. V. azygos.

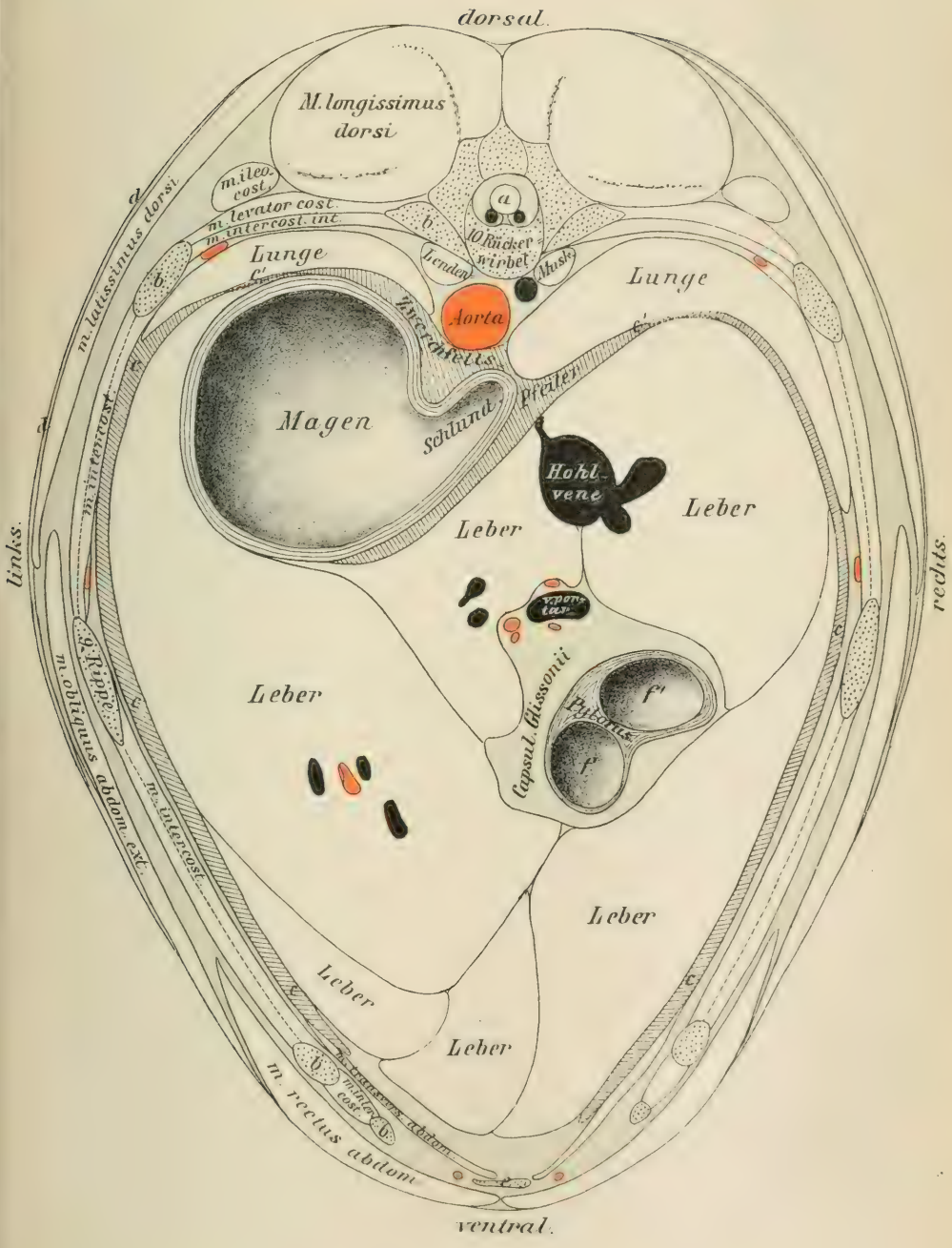
dorsal.
M. longissimus dorsi
m. ileo-cost.
m. levator cost.
m. intercost. inc.
a
b
10 Rücken-wirbel
Lenden-
Muskel
Lunge
Lunge
Aorta
Zwerchfells
Magen
Schlund
Pfeiler
Hohl-vene
Leber
Leber
Leber

Tafel XIII.

Querschnitt durch den Rumpf

in der Höhe der 10. Rippe.

Tafel XIII.

Querschnitt durch den Rumpf in der Höhe der 10. Rippe und 11. Rückenwirbels.

Dieser Schnitt hat nur die Bauchhöhle geöffnet. Zwischen diesem und dem vorigen befindet sich also das Ende der Lunge wie auch das Schlundende, da von beiden nichts mehr zu sehen ist. Besonders schön demonstriert dieser Schnitt das Verhältnis der beiden Zwerchfellspfeiler. Man sieht, dass der rechte tiefer herabreicht als der linke, dass der erstere der Leber, der letztere dem Magen anliegt. Medial zwischen beiden, also dorsal von ihnen, gewissermassen in der Endspitze der Brusthöhle, liegt die Aorta, ventral von den Lendenmuskeln (*c*) und fast genau median. Linkerseits wird die dorsale Hälfte der Bauchhöhle (also ¼ der ganzen) vom Magen (corpus ventriculi), dessen Wand hier schräg getroffen ist, eingenommen. Der bedeutend engere Pylorusteil des Magens ist rechts und mehr ventral durchschnitten worden; zwischen beiden Magenabteilungen liegt Leber. Dies beweist, dass der Magen bogig gekrümmt ist: sein mittelster und sein ventralster Teil sind vom Schnitt nicht getroffen worden (s. Legende des vorigen Schnittes). Rechts und dorsal vom Pylorusteile ist ein Querschnitt des Anfangsteiles vom Duodenum sichtbar: der Schnitt beweist also, dass das Duodenum zunächst dicht am rechten Leberlappen liegt. Ausserdem befinden sich dorsal von der Pylorusabteilung ein Pancreasstück und Fettmassen mit Querschnitten von der Pfortader und der Leberarterie. Der grösste Teil der Bauchhöhle wird in der Höhe der 10. Rippe von der Leber eingenommen. Man bemerkt rechterseits 2 seitlich neben einander liegende Leberlappen (der Spigel'sche und der rechte Lappen), die dorsal von dem Duodenum, dem Pancreas und den Lebergefässen liegen. In der Mitte des Schnittes liegen 2 kleinere Leberlappen, Lobus quadratus und Mittellappen, übereinander. Ventral und links ist der grosse linke Lappen breit und an der rechten Seite ein anderer Lappen schmal getroffen. Ventral von dem linken Lappen liegt viel Fett. Am Spigel'schen Lappen bemerkt man die Hohlvene.

a. Rückenmark, *b*. Rippe, *c*. Lendenmuskeln, *d*. M. serrat. post. inf. *e*. Zwerchfell.

Die orale Fläche dieses Schnittes stimmt mit der caudalen von Schnitt XII überein, nur mit der Abweichung, dass die Pars pylorica des Magens und das Duodenum auf dieser Schnittfläche offene Kanäle darstellen, während sie in Schnitt XII oral blind enden. Der Hautmuskel ist, weil zu dünn, nicht bezeichnet.

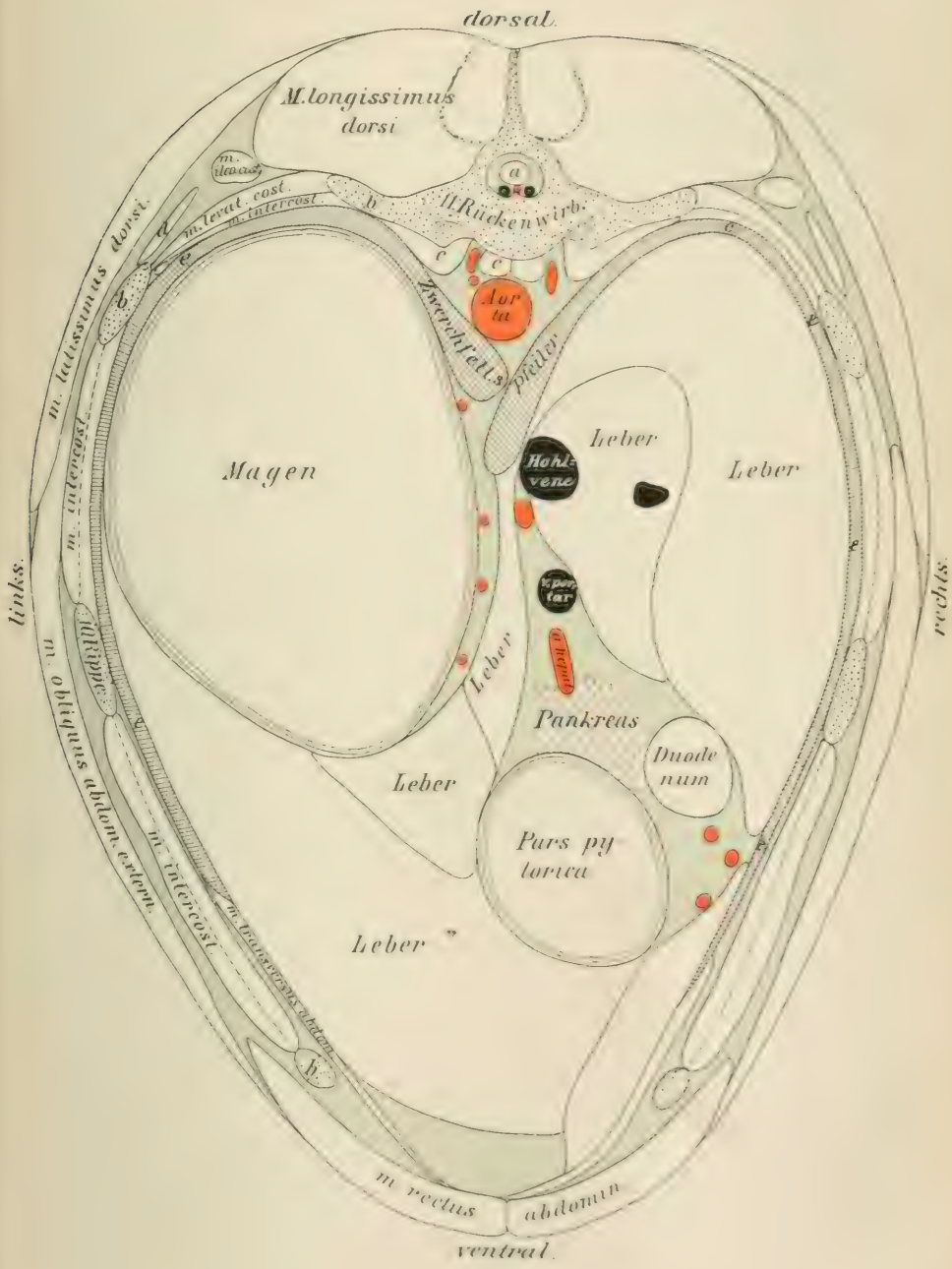

Verlag von Paul Parey in Berlin S.

Tafel XIV.

Querschnitt durch den Rumpf

in der Höhe der 11. Rippe.

Tafel XIV.

Querschnitt durch den Rumpf in der Höhe der 11. Rippe und des 12. Rückenwirbels.

Dieser Schnitt demonstriert vor allem die Lage des Magens; man sieht, dass er schräg von links und vom Rücken nach rechts und gegen den Bauch liegt. Der bei weitem grösste Teil desselben (Corpus ventriculi) befindet sich links neben der Medianebene und stösst dorsal und seitlich an das Zwerchfell, median an Fett, welches ihn von der rechts gelegenen Leber und dem Pancreas scheidet. Der Pylorusteil des Magens, der zum Teil geöffnet ist, überragt die Medianebene und berührt die mit Fett belegte rechte Bauchwand ventralwärts. Median erreicht er die ventrale Bauchwand nicht; hier liegt ein Leberabschnitt zwischen ihm und der Bauchwand. Von der Leber sieht man drei Abschnitte, von denen zwei dorsal und rechts, einer ventral und links liegt. Der Schnitt zeigt uns ferner das Verhalten der Zwerchfellspfeiler und des übrigen Zwerchfells nahe dem Ursprunge und die symmetrische Lage der Aorta unter dem zwölften Wirbelkörper, sie liegt zum Teil ventral und zum Teil zwischen den Lendenmuskeln und dorsal von den Zwerchfellspfeilern. Auch giebt der Schnitt Aufschluss über das Verhältnis der Nieren und über das Lageverhältnis des Anfanges des Duodenum und des Pancreas. Von der linken Niere ist noch nichts zu sehen; dagegen liegt von der rechten Niere bereits ein kleines Stück in dieser Scheibe und zwar in der tiefen Fossa renalis. Die rechte Niere reicht also weiter oralwärts als die linke. Das Duodenum liegt weit rechts an dem rechten Leber- und zum Teil am Spigel'schen Lappen, zwischen ihnen und dem Pylorusteile des Magens. Das Pancreas liegt rechts von der Medianebene, zwischen Magen, Duodenum und Leber. Die Hohlvene (*h*) liegt hier nicht mehr soweit rechts als in den vorhergehenden Schnitten. Die Pfortader (*k*) liegt fast in derselben Sagittalebene eine Strecke ventral von ihr. Zwischen beiden befinden sich die A. hepatica und gastrica und eine Lymphdrüse.

a. Rückenmark, *b*. Rippe, *c*. M. intercost. int., *c'*. M. intercost. ext., *c''*. M. levator cost., *d*. M. obliquus abdom., *e*. Zwerchfell, *f*. M. serrat. post. inf., *g*. Lymphdrüse im Netz, *h*. V. cava ascendens, *i*. Lymphdrüse im Netz, *k*. Pfortader, *m*. Leberarterie, *l* und *n*. Magenarterien.

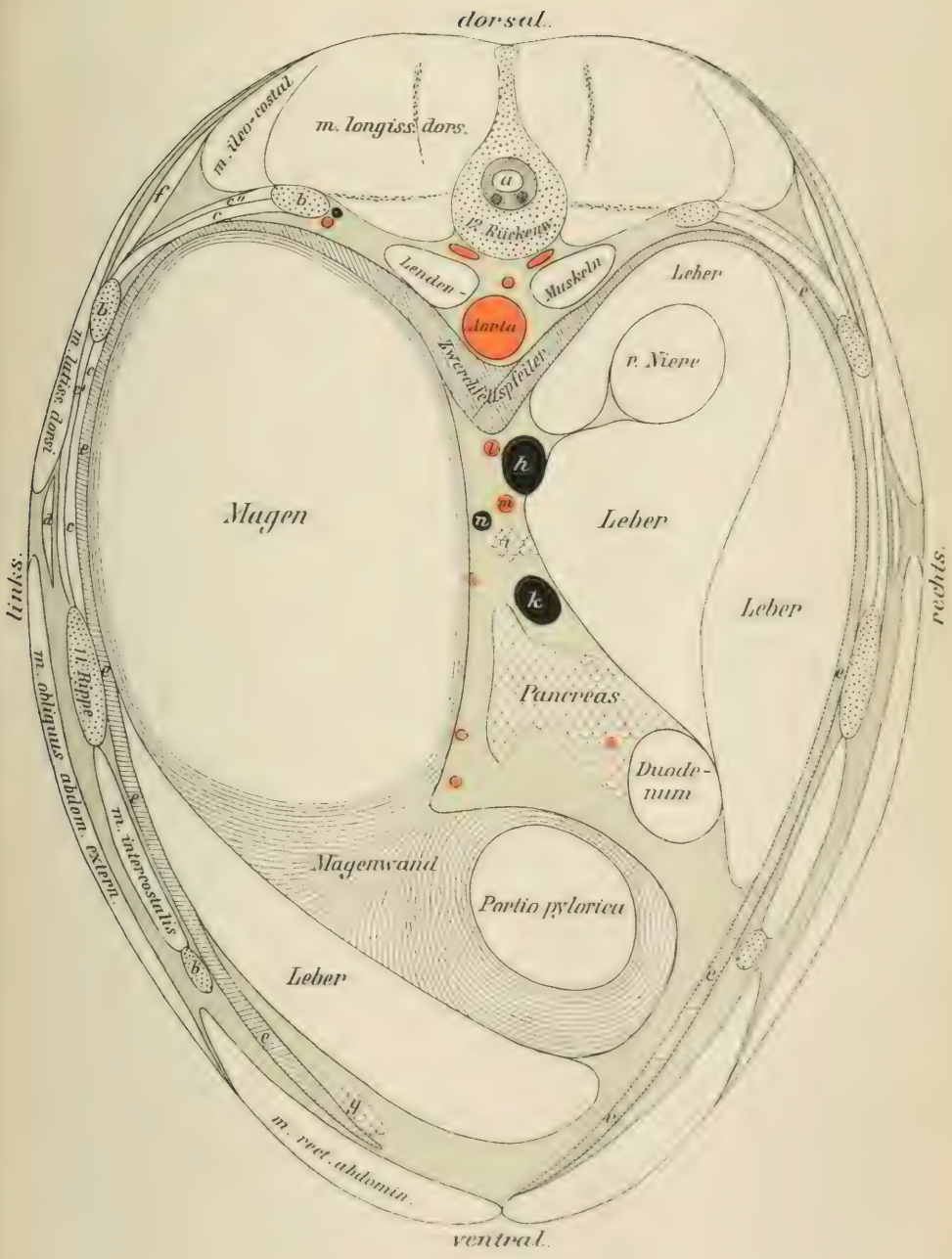

Verlag von Paul Parey in Berlin SW. 10 Hedemannstr.

Tafel XV.

Querschnitt durch den Rumpf

in der Höhe der 12. Rippe.

Tafel XV.

Querschnitt durch den Rumpf: Höhe der 12. Rippe und des 13. Rückenwirbels.

Dieser Schnitt zeigt vor allem, dass der mittlere Teil des Magens am weitesten caudalwärts gelegen ist (vergl. Legende zu Schnitt XIII); der vorletzte Schnitt (T. XIII) hat diesen Teil gar nicht, der letzte (T. XIV) ihn nur in der Wand getroffen, während dieser Schnitt die Höhle geöffnet hat. Der Magen erstreckt sich noch in die nächste Scheibe hinein; erreicht aber deren Rückseite nicht. Das dorsale und das ventrale Magenende ist vom Schnitt nicht mehr getroffen worden; sie liegen mehr oralwärts. Man sieht aber auf dieser Schnittfläche noch einen bedeutenden Teil des Magens, der wesentlich links und zwar schräg nach rechts und ventralwärts liegt. In dieser Schnittfläche liegt der Magen der Bauchwand nicht an. Dorsal und links vom dorsalen, abgerundeten Ende des Durchschnittes liegt die Milz im Querschnitt. Sie bildet einen bogenförmigen, convexen und einen concaven Rand. Der convexe Rand liegt an den Bauch- und Zwischenrippenmuskeln, der concave am Magen. An die rechte (mediale) Seite des Magens legen sich Fett mit Blutgefässe (Aorta, Hohlvene etc.), Teile des Pancreas und Darmschlingen an; links (lateral und ventral) liegen am Magen Darmschlingen, die auf dem M. rectus und transversus abdominis lagern. — Rechts und dorsal bemerkt man in dem Schnitte die rechte Niere derart durchschnitten, dass der Hilus und damit die Nierenarterie und neben dieser einige Arterienzweige in der Fettkapsel getroffen sind. Ventral von ihr liegt noch ein Teil der Leber, der im Durchschnitt ein Dreieck bildet, dessen Spitze medial gewendet ist und dessen breite Seite der Bauchwand anliegt. Es zeigt dieser Schnitt, dass die Leber rechts weiter caudalwärts reicht als links. Ventral liegt der Leber ein Teil des Pancreas, Fett und das Duodenum an. Das Pankreas ist an zwei Stellen vom Schnitt getroffen worden und zwar rechterseits an der Leber und linkerseits am Magen. Vom Dickdarm ist das Colon ascendens, welches hier zwischen den Schenkeln des Pancreas liegt, durchschnitten worden und zwar kurz vor dem Uebergange in das Colon transversum. Das Duodenum liegt zwar noch an der Leber, doch schon ganz nahe der rechten Bauchwand. Die Aorta ist in diesem Schnitte gerade an der Stelle getroffen worden, an welcher sie die A. mesent. sup. abgiebt; letztere ist eine Strecke der Länge nach geöffnet worden. Die Aorta liegt ventral und zwischen den Psoasmuskeln, dem linken aber viel näher als dem rechten. Die Hohlvene liegt rechts von der A. mesent. sup. auf der Leber.

a. Rückenmark, *b*. Dünndarmschlingen.

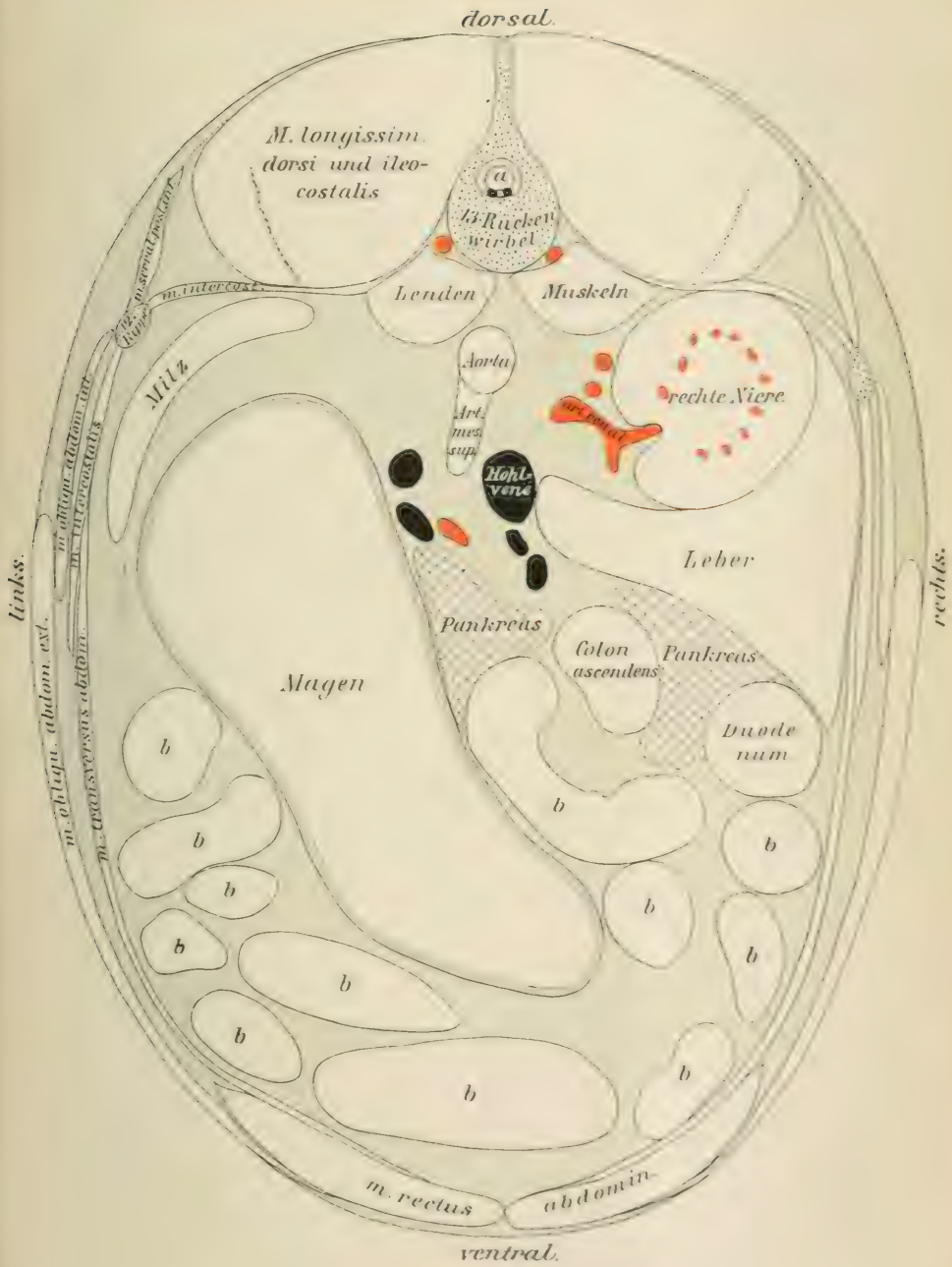

Verlag von Paul Parey in Berlin S.W., 10. Hedemannstr.

Tafel XVI.

Querschnitt durch die Bauchhöhle

in der Höhe des 1. Lendenwirbels.

Tafel XVI.

Querschnitt durch die Bauchhöhle. Der Schnitt ist direkt caudal von der 13. Rippe, in Höhe des 1. Lendenwirbels geführt.

Dieser Schnitt demonstriert besonders die Lage des Darmkanals und das Verhältnis desselben zu dem die Gefässe und viel Fett enthaltenden Gekröse. Das Mesenterium mit seinen Gefässen und einer Lymphdrüse nimmt ungefähr die Mitte des Bildes, aber etwas mehr die rechte und ventrale Partie ein und ist peripher (rechts, links und ventral) und kranzartig wesentlich von durchschnittenen Darmschlingen umgeben. Dorsal grenzt es auch an die Lendenmuskeln, die Nieren und das Pancreas. Die meisten Darmquerschnitte stellen Schnitte durch Dünndarmschlingen dar. Vom Dickdarm sieht man medio-ventral von der linken Niere den Uebergang des Colon descendens in das Colon transversum und lateral von der rechten Niere und dem Pancreas das der Bauchwand (dem M. transversus abdom.) anliegende Colon adscendens. Vom Magen ist auf dieser Schnittfläche nichts mehr zu sehen, wohl aber auf der oralen Schnittfläche der Scheibe; er endet also in dieser Scheibe. Die Nieren sind beide vom Schnitt getroffen worden, die rechte aber nur gegen das dorso-caudale Ende, die linke fast in der Mitte; sie liegt also weiter beckenwärts als die erstere und reicht mit dem ventralen Durchschnittsrande tief herab. Der dorso-mediale Rand beider Nieren ist gegen den ventro-lateralen Rand der Lendenmuskeln gerichtet. Ventral von der rechten Niere und zwar dicht an derselben liegt der Endteil des Pancreas (caput pancreatis) im Querschnitt. Zwischen Pancreas und rechter Niere einer- und der linken Niere andererseits befinden sich der Querschnitt der Aorta und der rechts und ventral von ihr gelegenen Hohlvene, Fett und viele andere Gefässquerschnitte. Die Hohlvene liegt jetzt dicht an der Aorta, während sie im vorhergehenden Schnitt noch eine ganze Strecke ventral von ihr lag. Die Lendenmuskeln erscheinen in diesem Schnitte sehr dick.

Ventral von der linken Niere findet sich, der Bauchwand anliegend, ein dreieckiger Querschnitt der Milz, an dessen medialer Seite eine Vene und zwei Arterien, in Fettmassen liegend, quergeschnitten sind.

a. Rückenmark, *b.* M. transvers. abdom., *c.* M. obliqu. abdom., *d.* Mesenterialdrüsen, *e.* Dünndarmschlingen.

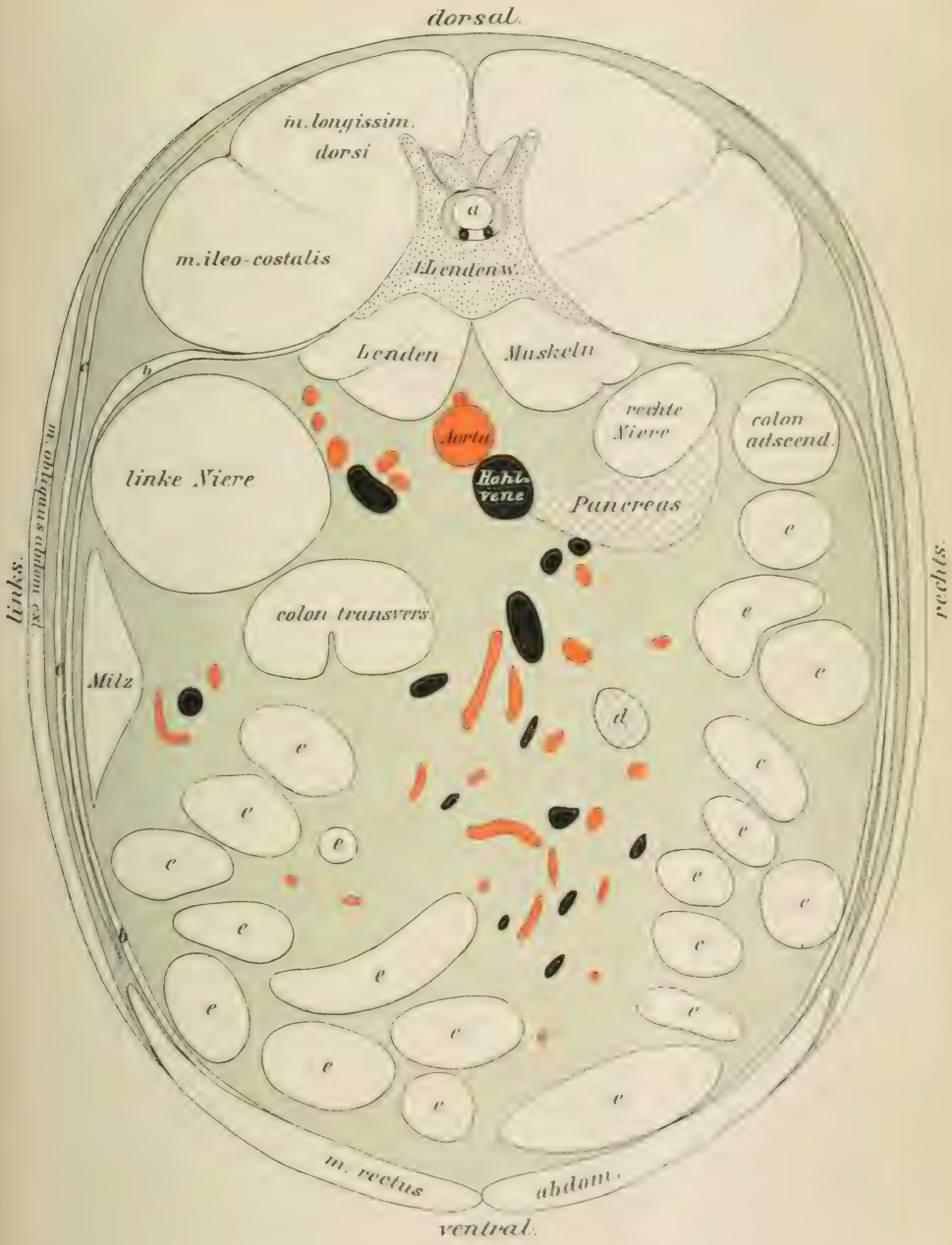

Verlag von **Paul Parey** in Berlin S.W., 10. Hedemannstr.

Tafel XVII.

Querschnitt durch die Bauchhöhle

in der Höhe der 2. Lendenwirbels.

Tafel XVII.

Querschnitt durch die Bauchhöhle. Der Schnitt ist in der Höhe des 2. Lendenwirbels geführt.

Dieser Schnitt giebt Aufschluss über das Lageverhältnis des Dünndarms zur Harnblase und zum Dickdarm. Auch die Lage der linken Niere und des caudalen Milzendes wird ebenso wie das Lageverhältnis der Aorta und Hohlvene markiert. Man sieht, dass hier der Dünndarm wesentlich rechts, der Dickdarm und die Milz links und die Harnblase mitten und ventral liegt. Die gefüllte Harnblase reicht im Querschnitt mit ihrer dorsalen Wand bis über die Hälfte der Höhe der Bauchhöhle ($^2/_3$) hinauf. Sie liegt nahezu symmetrisch, ist aber in ihrer dorsalen Partie nach links gedrängt. Sie ist rundum von Darmschlingen und Fett umgeben. Rechts und dorsal von ihr befinden sich zahlreiche, ventral von ihr nur eine grosse Darmschlinge. An der linken Seite und dorsal liegt ausser anderen Schlingen ein Schrägschnitt des mit Kot gefüllten Colon descendens, welches zum Teil der linken Bauchwand direkt anliegt. In ungefähr halber Höhe der Bauchhöhle bemerkt man ventral und lateral vom Colon an der Bauchwand einen dreieckigen Querschnitt der Milz. Medial und dorsal liegt dem Colon die linke Niere an. Die rechte Niere ist von diesem Schnitte nicht getroffen worden, ein Beweis dafür, dass dieselbe nicht soweit caudalwärts reicht als die linke Niere. Zwischen linker Niere und Bauchmuskeln liegt ein stärkeres Fettpolster. Die Hohlvene und Aorta liegen ventral von der Wirbelsäule im Fett neben einander und zwischen den Psoasmuskeln, welch' letztere auch in diesem Schnitte sehr stark erscheinen.

a. Rückenmark, *b.* M. transversus abdom., *c.* M. obliquus abdom., *d.* Dünndarmschlingen.

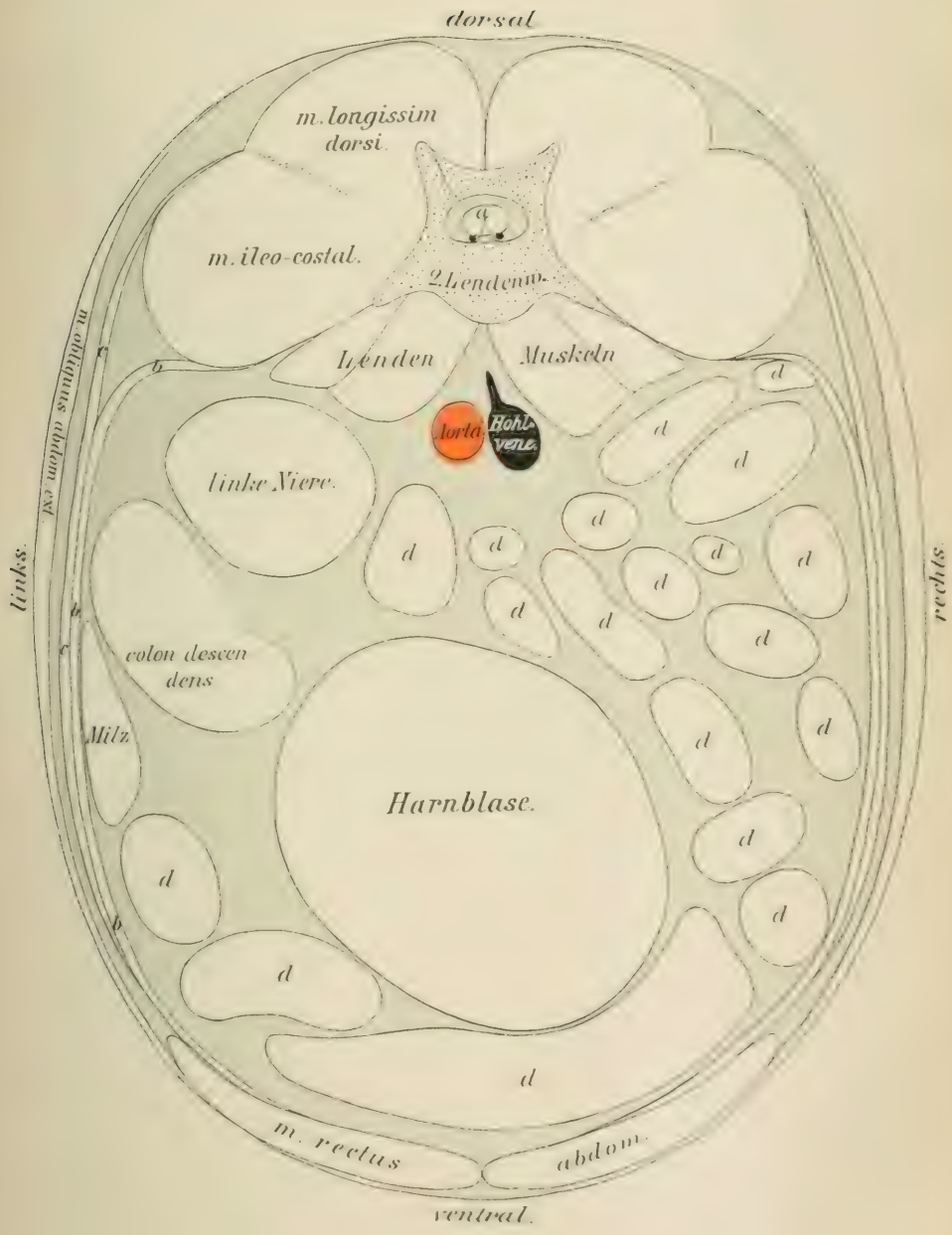

Verlag von Paul Parey in Berlin SW., 10. Hedemannstr.

Tafel XVIII.

Querschnitt durch die Bauchhöhle

in der Höhe der 4. Lendenwirbels.

Tafel XVIII.

Querschnitt durch die Bauchhöhle. Der Schnitt ist in der Höhe des 1. Lendenwirbels, mitten zwischen dem aboralen Rande der 12. Rippe und dem lateralen Darmbeinwinkel geführt.

Die Harnblase, welche in Folge starker Füllung mit Harn in hohem Grade ausgedehnt ist, nimmt an dieser Stelle fast den ganzen Raum der Bauchhöhle ein. Mit ihrer dorsalen Fläche berührt sie Teile des Darmkanales und zwar links das Colon descendens medial und rechts 3 Dünndarmschlingen; ventral und zum Teil seitlich liegt sie der Bauchwand an. Dieser Schnitt zeigt genau das Lageverhältnis der beiden grossen Rücken-Gefässe (Aorta und Hohlvene) zu einander und zu den umliegenden Teilen. Die Hohlvene liegt rechts von der Aorta und von der Medianebene. Beide Gefässe liegen zwischen den Lendenmuskeln und sind von viel Fett umgeben.

a. Rückenmark, *b.* Proc. transversus, *c.* M. abdominis transversus, *d.* Dünndarmschlingen.

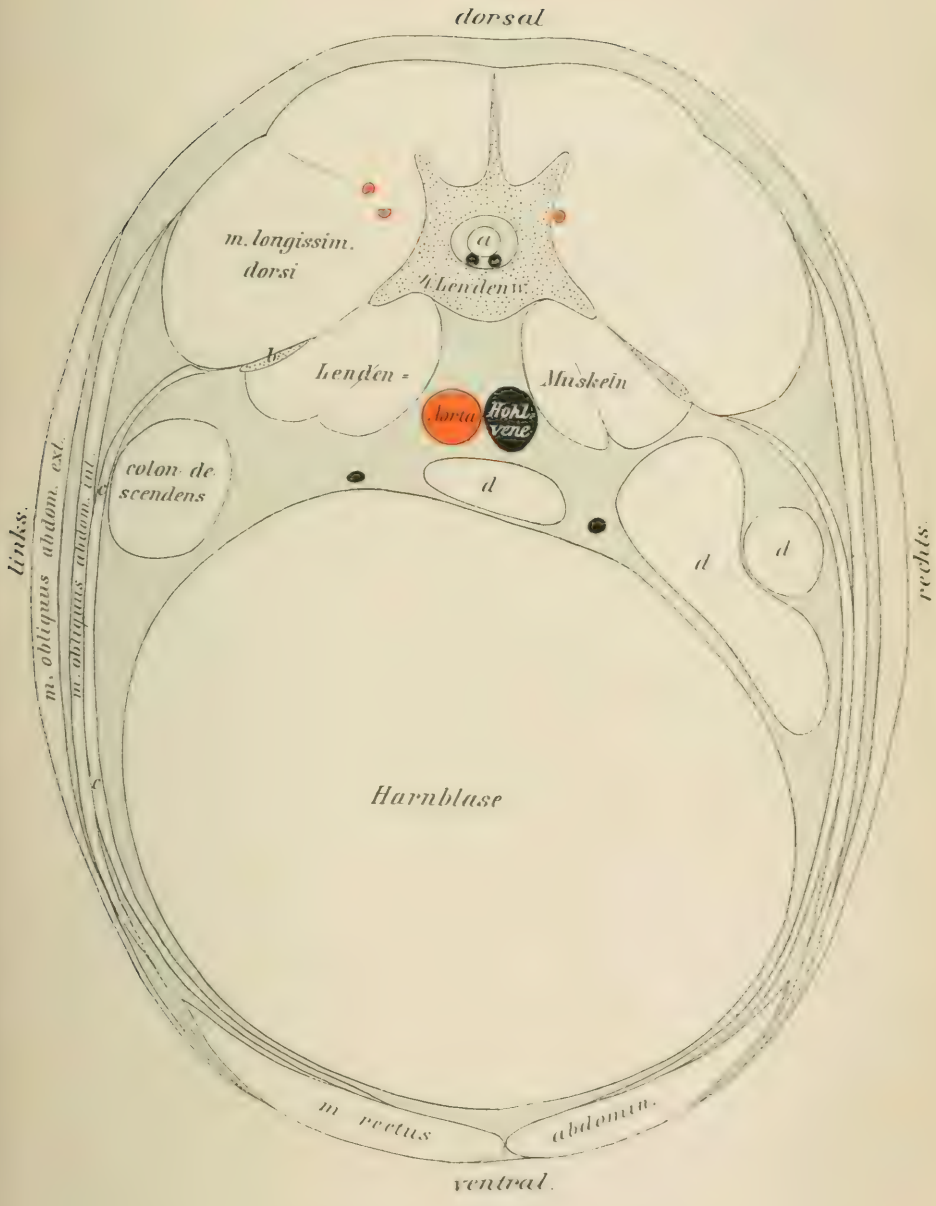

Verlag von Paul Parey in Berlin SW, 10 Hedemannstr

Tafel XIX.

Querschnitt durch die Bauchhöhle

in der Höhe der 7. Lendenwirbels.

Tafel XIX.

Querschnitt durch die Bauchhöhle. Der Schnitt ist in der Höhe des lateralen Darmbeinwinkels resp. des 7. Lendenwirbels geführt.

Von Eingeweiden sind nur das Colon descendens (Rectum) und die Harnblase getroffen worden. Man sieht, dass in dieser Region das Colon an der linken dorsalen Seite der gefüllten Blase liegt, die sich nach rechts stärker ausgedehnt hat als nach links, weil sie links am Colon descendens ein Hindernis fand. Beide Eingeweide sind dorsal von viel Fett umgeben. In ventraler Richtung und seitlich liegt die stark gefüllte Blase in grosser Ausdehnung der Bauchwand an. Die Lage der Gefässe und der Lymphdrüsen wird durch diesen Schnitt sehr deutlich klargelegt. Sie befinden sich hier zwischen den Psoasmuskeln ventral von den Lendenwirbeln und dorsal von der Blase.

a. Rückenmark, *b.* Proc. transversus, *c.* A. sacralis media, *d.* V. hypogastrica (iliaca), *e.* A. cruralis, *f.* A. hypogastrica, *g.* Lymphdrüse, *h.* M. transversus abdominis.

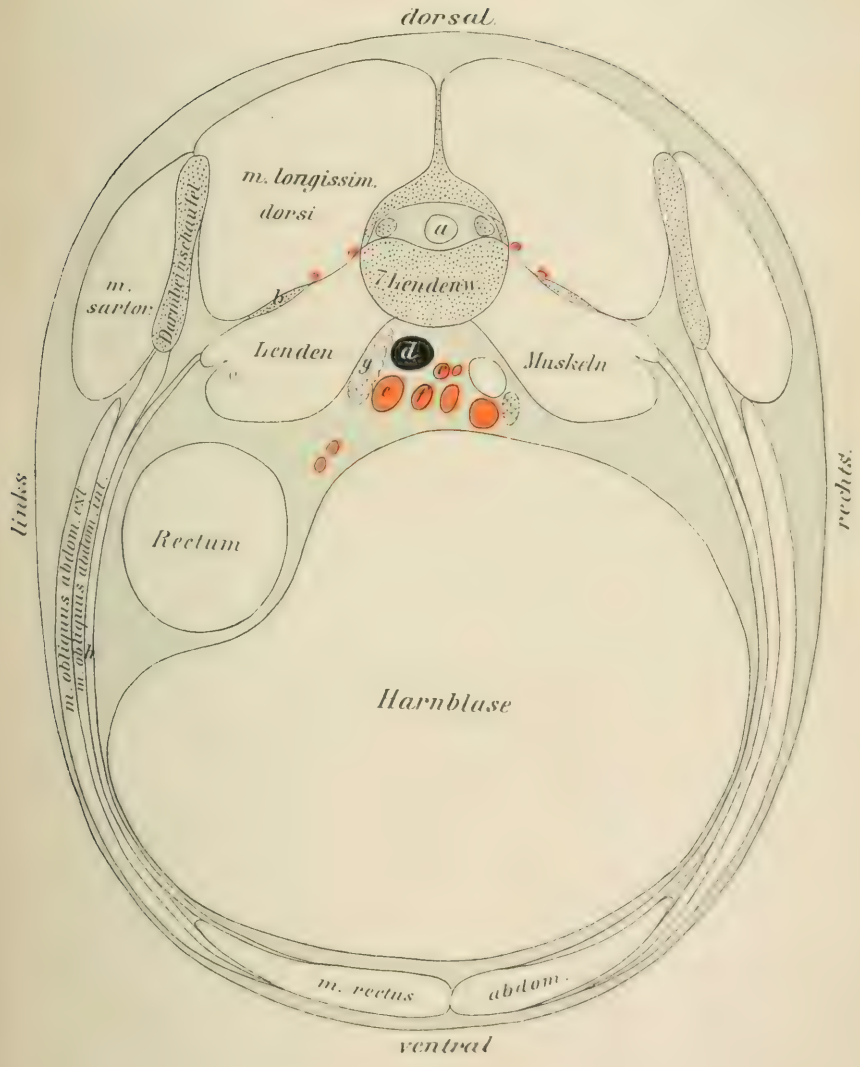

Verlag von Paul Parey in Berlin SW, 10 Hedemannstr

Tafel XX.

Querschnitt durch den Hundekörper

zwischen Kreuzbein und letztem Lendenwirbel.

Tafel XX.

Querschnitt durch die Regio hypogastrica. Der Schnitt ist zwischen Kreuzbein und letztem Lendenwirbel geführt.

Von Eingeweiden sind in diesem Schnitte nur das Rectum resp. das Colon descendens und die Harnblase (nahe dem Blasenhalse) getroffen worden, sodass deren gegenseitiges Lageverhältnis ersichtlich ist. Das Colon descendens resp. Rectum) liegt noch asymmetrisch nach der linken Seite. Der Schnitt demonstriert auch klar das Lageverhältnis der Beckengefässe, der Anfänge der Mm. levatores caudae und das Dünnwerden des Rückenmarkes gegen das Ende der Lendenwirbelsäule.

a. Knorpelscheibe zwischen letztem Lendenwirbel und Kreuzbein.

b. Niederzieher des Schweifes. *c.* A. sacralis media, *d.* A. hypogastrica.

e. V. hypogastrica, *f.* A. cruralis, *g.* Rückenmark.

Von M. tensor fasciae latae ist der orale Bauch, von M. sartorius sind beide Bäuche getroffen: der schmale aborale und der dicke orale.

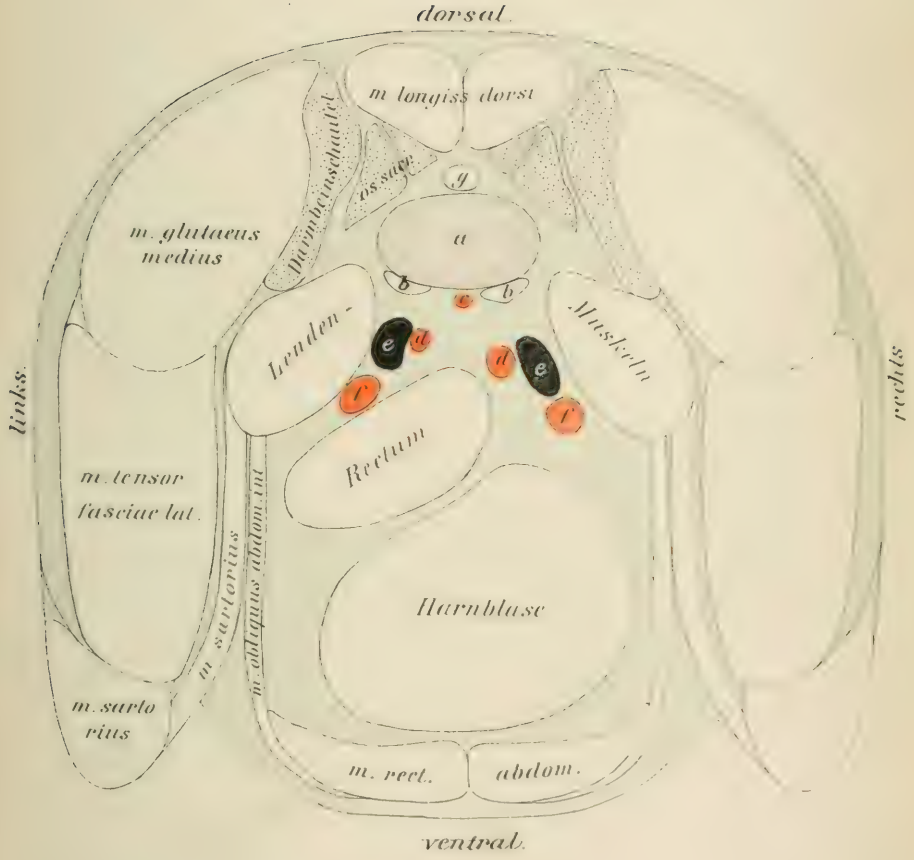

Verlag von Paul Parey in Berlin SW, 10 Hedemannstr.

Tafel XXI.

Querschnitt durch die Beckenhöhle:

der Schnitt ist am oralen Schambeinrande geführt.

Tafel XXI.

Querschnitt durch die Beckenhöhle, resp. die Regio hypogastrica der Bauchhöhle: der Schnitt ist direct am oralen Schambeinrande geführt.

Dieser Schnitt demonstriert das Lage- und Grössenverhältnis der Prostata und des Rectums. Die Prostata grenzt dorsal an das Rectum und ventral an den M. rectus abdominis und umfasst von allen Seiten die Harnröhre. Das Rectum liegt symmetrisch zur Medianebene, ventral von der Wirbelsäule und den Mm. depressores caudae, während das Colon descendens im vorhergehenden Schnitte noch nach links lag. Die Prostata sowohl, als auch das Rectum sind von viel Fett umgeben. Der Schnitt giebt, abgesehen von der Muskeltopographie, auch Aufschluss über die Lage verschiedener Gefässe. Er hat auch die Leistendrüsen und den Penis getroffen. Der M. rectus femoris ist zweimal durchschnitten.

a. Rückenmark, *b.* M. longissim. dorsi und levator caudae longus, *c.* Mm. flexores caudae, *d.* Wandast und *f.* Eingeweideast der A. hypogastrica, *e.* V. hypogastrica, *g.* Tensor fasciae latae, *h.* A. femoris profunda, *i.* Harnröhre, *k.* Leistendrüsen, *l.* A. cruralis, nebenan die V. cruralis, *m.* Os penis, *n.* N. obturatorius.

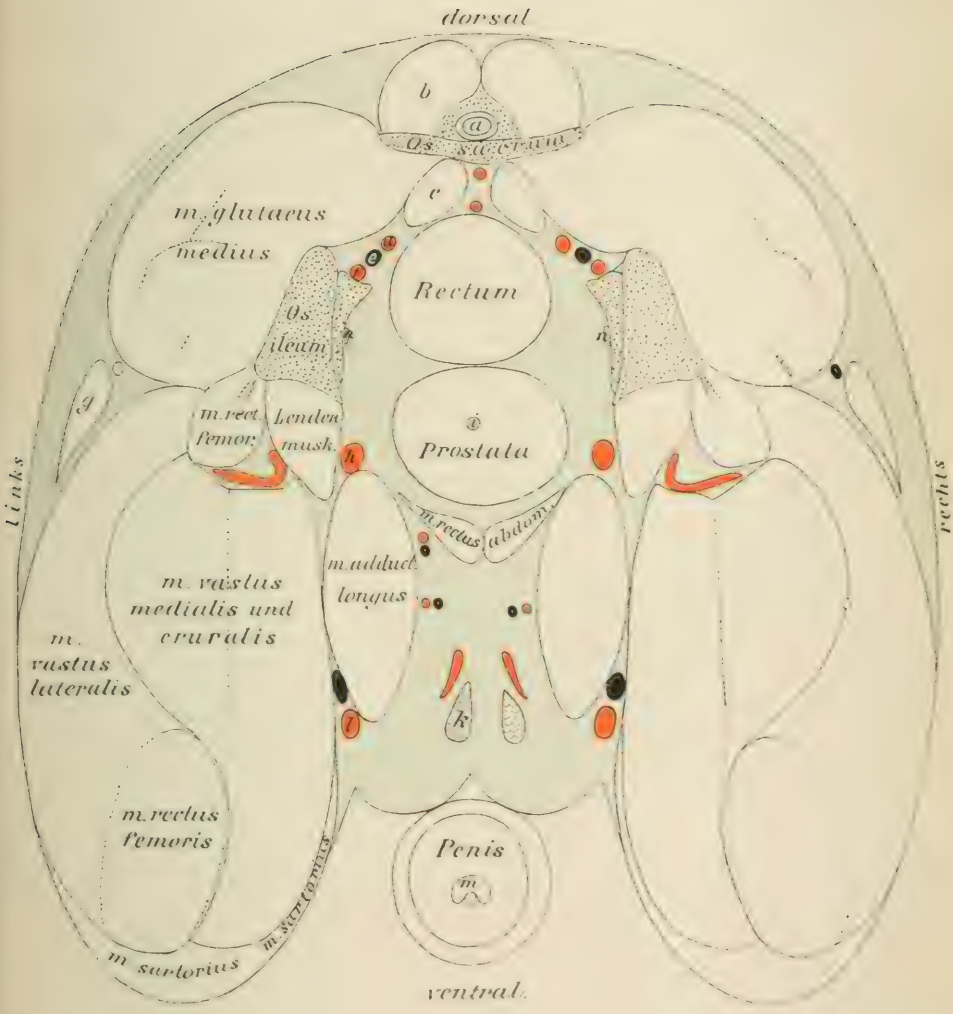

Verlag von Paul Parey in Berlin SW, 10 Hedemannstr.

Tafel XXII.

Querschnitt durch die Beckenhöhle

in der Höhe des Foramen ovale.

Tafel XXII.

Querschnitt durch die Beckenhöhle. Der Schnitt ist in der Höhe des Foramen ovale geführt.

Dieser Schnitt veranschaulicht ausser der Lage der betr. Muskeln zu einander und zu den Knochen die Lage des Rectums zur Harnröhre und die Verhältnisse des Penis und die Lage der Gefässe desselben. Der Mastdarm liegt ventral von den Schweifmuskeln und grenzt seitlich an den Levator ani und Coccygeus. An seiner ventralen Seite liegt symmetrisch zur Medianebene die Harnröhre von Fett umgeben und durch dieses von dem Sitzbeine getrennt. Der Penis liegt zwischen den Schenkeln, symmetrisch zur Medianebene. Der Schnitt demonstriert ausserdem z. T. das Verhältnis der Beckengefässe.

a. Kreuzbein, *b*. Erectores caudae, *c*. Abductores caudae, *d*. Flexores caudae, *e*. Harnröhre, *f*. Sitz- und Schambein, *g*. M. levator ani und M. coccygeus, *h*. Lig. tuberoso-et spinoso-sacrum, i. A. hypogastrica, Wandast, *k*. Penis, *l*. Urethra, *m*. A. sacralis media.

Zwischen M. obturat. ext. und internus liegt das Foramen obturatum.

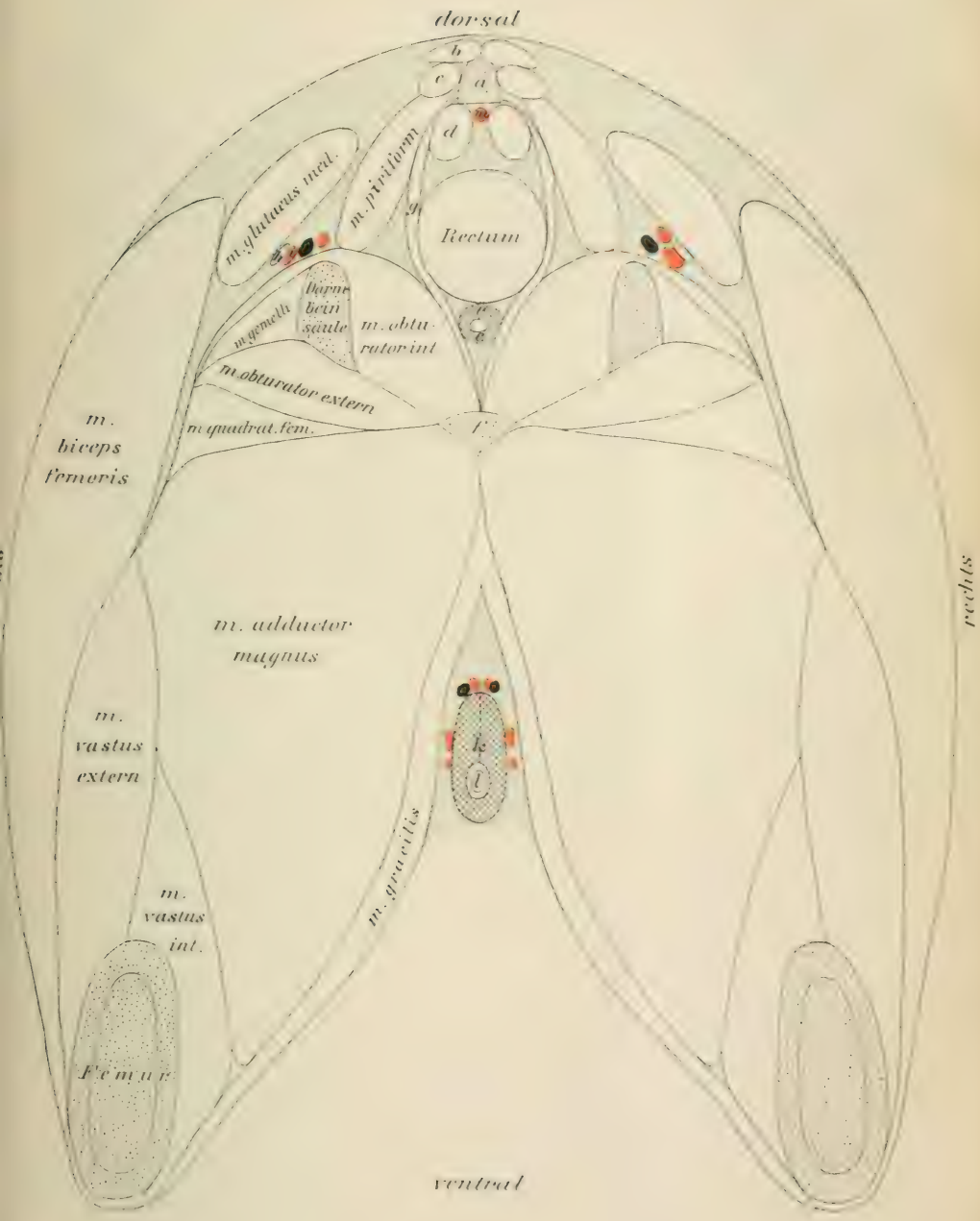

Verlag von Paul Parey in Berlin SW, 10 Hedemannstr.

Tafel XXIII.

Horizontalschnitte durch den Hundekörper.

Tafel XXIII.

Horizontalschnitte durch den Rumpf des Hundes.

Die Schnitte sind so angelegt, wie dies die nebenstehende schematische Zeichnung (Tafel XXIII, Fig 1) angiebt. Die Zahlen bedeuten die Bezeichnung der Schnittscheiben.

Tafel XXIII, Fig. 2, Horizontal-Scheibe 2. Dorsale Fläche. Der Schnitt hat den 9., 10. und 11. Rückenwirbel und einen Teil der Lendenwirbelsäule getroffen. Der dorsalste Teil der Leibeshöhle ist durch diesen Schnitt geöffnet worden; im Uebrigen sind nur Muskeln und Skeletteile durchsägt worden, die keine Aufnahme in der Zeichnung gefunden haben. Man sieht in die Brust- und Bauchhöhle, die durch das bogige Zwerchfell (a) von einander geschieden sind, hinein. In der Brusthöhle bemerkt man rechts und links die Lunge, welche sich dorsal zwischen Zwerchfell und Wirbelsäule einschiebt. Von Bauchorganen sieht man nur den dorsalsten Teil des Magens (links) und der Leber (rechts); beide liegen dem Zwerchfell an. In Schnitt 1 befanden sich ganz kleine Lungen-, Magen- und Leberteile, von denen man in der dorsalen Schnittfläche der Scheibe 2 den Durchschnitt sieht. Der Schnitt zeigt uns, dass in der dorsalen Partie das Zwerchfell links weiter oralwärts gekrümmt ist als rechts, sodass die rechte Lunge weiter caudalwärts reicht als die linke. Er beweist ferner, dass der Magen und die Leber bis zur Wirbelsäule resp. bis zu den Lendenmuskeln reichen. Er zeigt uns auch, ebenso wie der nächste Schnitt, dass die Wirbelsäule des Hundes stark gekrümmt ist.

a. Zwerchfell, *b.* Bauchmuskeln.

1.

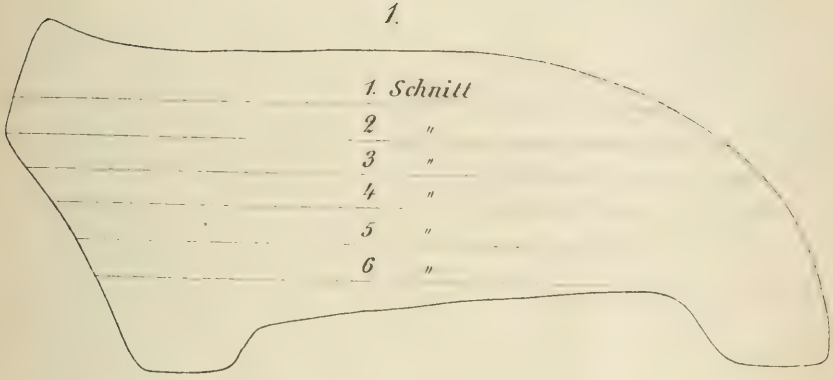

2.

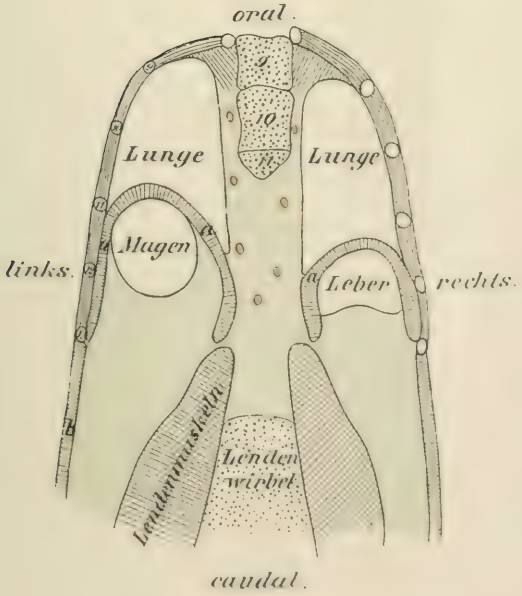

Verlag von Paul Parey in Berlin SW, 10. Hedemannstr.

Tafel XXIV.

Horizontal-Scheibe 3. Dorsale Schnittfläche.

Horizontal-Scheibe 4. Dorsale Schnittfläche.

Tafel XXIV.

Fig. 1, Scheibe 3. Dorsale Fläche.

Auf der Schnittfläche bemerkt man schon einen bedeutenden Teil der Eingeweide der Brust- und Bauchhöhle. Von Brustorganen sieht man beide Lungen und zwischen ihnen den längs geschnittenen Schlund. Der Schnitt demonstriert, dass in dieser Höhe die rechte Lunge bedeutend grösser als die linke ist, dass also das linke Zwerchfell weiter oralwärts reicht als das rechte. Von Bauchorganen sind durch den Schnitt getroffen Magen, Leber, Pankreas, Milz und Nieren. Der Schnitt demonstriert vor allem die Lage des Schlundes zwischen den beiden Zwerchfellspfeilern, ein wenig links von der Medianebene, und die Einmündung des Schlundes in den Magen; er zeigt, dass der Magen in der linken Hälfte der Bauchhöhle und oral und lateral an dem Zwerchfelle liegt und dass die Milz in der Höhe der 13. Rippe sich der Bauchwand anschmiegt. Aus dem Schnitte geht weiterhin hervor, dass der linke Pankreasschenkel (Cauda pancreatica) an der Eingeweidefläche des Magens zwischen diesem und der linken Niere liegt. Wir sehen, dass die linke Niere nicht so weit brustwärts reicht als die rechte, welche in der Fossa renalis der Leber liegt; beide Nieren sind durch eine mehr oder weniger starke Fettlage von der Bauchwand getrennt. Aus dem Schnitte geht endlich noch das gegenseitige Lageverhältnis der grossen Bauchgefässe und die Thatsache hervor, dass zwischen den einzelnen Bauchmuskeln unter Umständen ein starkes Fettpolster vorkommt. Von Knochen sind von der Säge getroffen worden: Die 5 ersten Rückenwirbel, die 13 Rippen, der 6. und 7. Lendenwirbel, das Kreuzbein und Schwanzwirbel, das Os ileum und die Scapula. Man ersieht auch aus diesem Schnitte, ebenso wie aus dem vorigen, wie stark die Krümmung der Wirbelsäule ist. Das Ende der Hals-, die ganze Rückenwirbel- und der grösste Teil der Lendenwirbelsäule liegt noch ventralwärts von der Schnittebene. Nur der Anfang und das Ende fällt in die Schnittrichtung.

a. A. pulmonalis, *b*. Zwerchfell, *b'*. Pfeiler desselben, *c*. Bauchmuskeln, *c'*. M. transversus abdominis, *d*. A. coeliaca, *e*. A. mesenterica sup., *f*. A. coronaria ventriculi sinistra.

Fig. 2, Scheibe 4. Dorsale Schnittfläche.

Der die Scheiben 3 und 4 trennende Schnitt hat die Wirbelsäule nicht mehr getroffen; dagegen sind die Rippen, das Darmbein und das Schulterblatt durchsägt worden. Es liegt sonach die Wirbelsäule von dem 6. Halswirbel bis zum 6. Lendenwirbel in schwacher Krümmung in der Scheibe 3, ohne an einer Schnittfläche derselben sichtbar zu sein. Das Zwerchfell bildet hier einen flacheren Bogen als mehr dorsal und ist an beiden Seiten ziemlich gleich, rechts ein wenig stärker gebogen; sein Hohlvenenschlitz liegt in der Schnittfläche. In der Brusthöhle bemerkt man oral und fast symmetrisch das Herz, dessen linke Vorkammer, die mehr dorsal als die rechte liegt, geöffnet worden ist. Man sieht, dass das Herz nur einen kleinen und zwar den mittleren Teil der Brusthöhle einnimmt und dass es aboral das Zwerchfell nicht erreicht; oralwärts und seitlich stösst die linke Vorkammer an die Vena cava sup., an Lungenvenen und Fett und ist der Luftröhre und den Brochialdrüsen nahe; aboral stösst die Vorkammer an den rechten und linken Basis- und den mediastinalen Lungenlappen und an die Vena cava inferior; seitlich liegt sie Lungenteilen an. Dieser Schnitt demonstriert, dass das linke Herz weiter dorsalwärts reicht als das rechte. Von den Baucheingeweiden liegt in dieser Höhe dem Zwerchfelle nur die Leber an, von welcher 4 Lappen zu sehen sind; aboral von der Leber sind Magen und Pancreas durchschnitten. Der Schnitt markiert, dass nur der linke Teil des Magens dorsalwärts liegt und dass er hier in die Leberhöhlung aufgenommen wird; er zeigt ferner klar das Lageverhältnis des dorsalen und rechten Abschnittes des Pancreas zur Leber und zum Colon transversum und das Verhalten des letzteren und des Colon descendens. Das Pancreas ist hier eingeschoben zwischen Leber, Colon transversum, Colon descendens und Duodenum. Das letztere liegt rechterseits der Bauchwand an und verläuft, ebenso wie das Colon, dorso-caudal. Die rechte Niere ist in diesem Schnitte nicht mehr sichtbar, sie liegt in Scheibe 2 und 3; von der linken Niere ist noch ein kleiner Abschnitt in Scheibe 4 enthalten. Daraus ergiebt sich, dass die linke Niere weiter ventralwärts reicht als die rechte. Die Milz befindet sich links an der Bauchwand und zum Teil neben der Niere. Der aborale Teil des Colon descendens und das Rectum sind der Länge nach durch den Schnitt geöffnet worden. Die Dünndarmschlingen befinden sich in dieser Höhe des Körpers wesentlich rechts.

a. Carotis commun., *b*. A. subclavia sinistra oder axillaris, *c*. A. subclavia dextra, *e*. Aorta, *f*. V. pulmonalis, *g*. Bronchialdrüsen, *h*. Zwerchfell, *i*. Dünndarm, *k*. Mesenterialdrüsen, *l*. Bauchmuskeln, *l'*. M. oliquus abdom. ext.

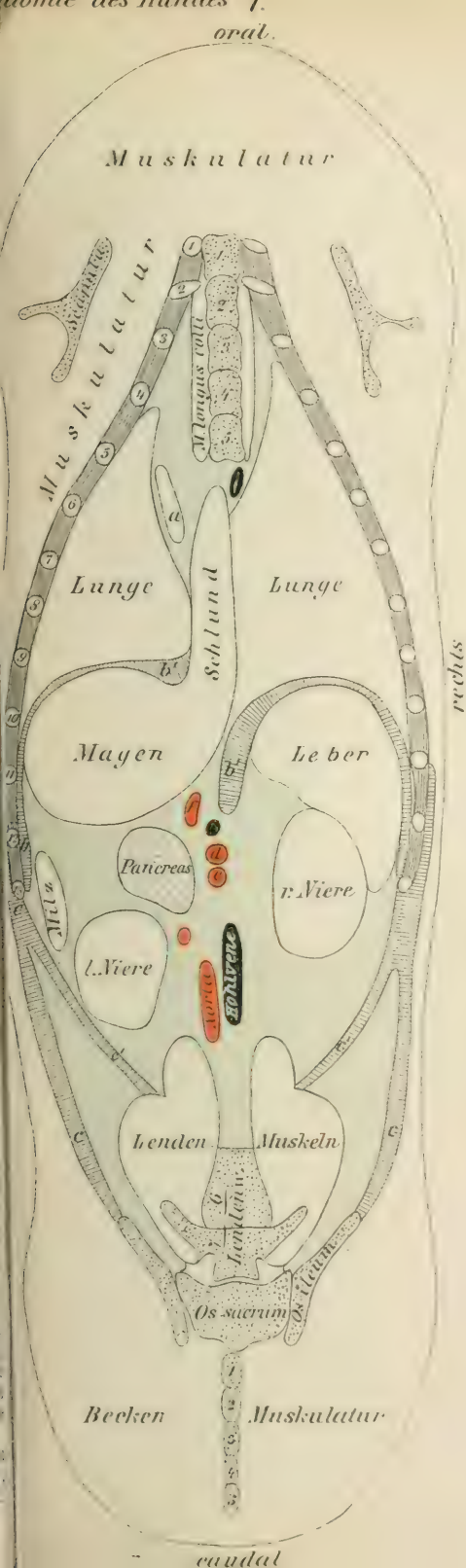
oral.
Muskulatur
Scapula
M. longus colli
Muskulatur
Lunge
Lunge
Schlund
Magen
Leber
Pancreas
r. Niere
l. Niere
Milz
Aorta
Lenden
Muskeln
Lenden
Os sacrum
Os ilium
Becken
Muskulatur
caudal
rechts
links

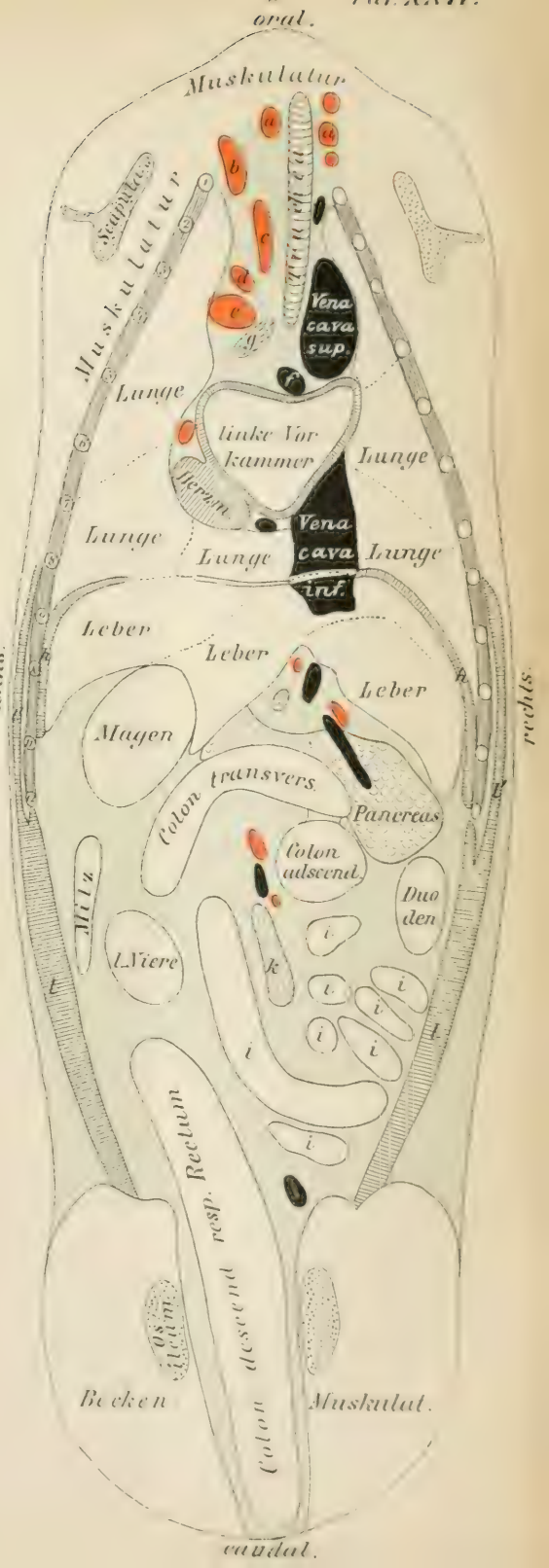
oral.
Muskulatur
Scapula
Muskulatur
Vena cava sup.
Lunge
linke Vorkammer
Herzen
Lunge
Vena cava inf.
Lunge
Lunge
Leber
Leber
Leber
Magen
Colon transvers.
Pancreas
Colon adscend.
Duo den
Milz
l. Niere
Rectum
Colon descend. resp.
Os ilium
Becken
Muskulat.
caudal
rechts

Tafel XXV.

Horizontal-Scheibe 5. Dorsale Schnittfläche.

Horizontal-Scheibe 6. Dorsale Schnittfläche.

Schnitt 1, Scheibe 5. Dorsale Schnittfläche.

Der die Scheiben 4 und 5 scheidende Schnitt hat aboral die Harnblase und die Prostata und oral die ventralen Lungenteile getroffen. Vom Herzen sind alle 4 Höhlen, neben einander liegend, geöffnet. Von der linken Vorkammer (a) sieht man nur noch wenig, die rechte ist dagegen in grosser Ausdehnung geöffnet; in der linken Kammer sind Papillarmuskeln sichtbar. Das Herz nimmt in dieser Höhe bei der Exspiration den grössten und zwar den mittleren Teil der Brusthöhle ein: es berührt seitlich die Brustwand nicht, sondern Lungenteile; aboral liegt es in grosser Ausdehnung dem ziemlich gleichmässig, rechts jedoch etwas stärker gebogenen Zwerchfelle an; oral berührt es Fett und die Spitzenlappen der Lungen. Die Leber ist schräg getroffen und erscheint deshalb sehr dick; sie berührt hier die ganze abdominale Fläche des Zwerchfells: rechts von der Medianebene sieht man in der Leber einen Querschnitt von der Gallenblase (d). An der aboralen Leberfläche liegt die Portio pylorica des Magens und der Anfang vom Duodenum. Die Milz liegt hier der Bauchwand dicht an. Vom Dickdarm ist nichts mehr zu sehen, weil er mehr dorsal liegt. Der Dünndarm ist sehr oft durchschnitten. Seine Schlingen liegen vorwiegend rechts. Der Schnitt hat von Knochen die Scapula, die Rippen, das Scham- und Sitzbein und das Oberschenkelbein getroffen.

a. linke Vorkammer, *b.* Herzohr, *c.* Zwerchfell, *d.* Gallenblase; hier senkt sich der Ductus choledochus in den Darm ein, *e.* Dünndarm, *f.* Bauchmuskeln, *f'.* M. obliqu. abdom. externus.

Fig. 2, Scheibe 6. Dorsale Schnittfläche.

Der Schnitt liegt so tief, dass er oral das Sternum und den Humerus getroffen hat und aboral unter der Beckensymphyse durchgeht. In der Brusthöhle ist von Lungenteilen, da die Lunge sich im Exspirationszustande befand, nichts zu sehen. Die den Boden der Brusthöhle bedeckende Fettlage ist nur sehr dünn. Vom Herzen sind beide Kammern und zwar die rechte noch in grosser Ausdehnung, geöffnet. Dieser Schnitt demonstriert mit den vorhergehenden die schräge Lage des Herzens und zeigt, dass das linke Herz an allen Stellen etwas mehr dorsal liegt als das rechte. Das Herz berührt beiderseits die mit Fett belegte Brustwand und aboral das Zwerchfell. In der Bauchhöhle ist vom Magen, der wenig gefüllt war, nichts zu sehen. Die Leber ist ganz schräg getroffen, ebenso die Gallenblase; auch von der ventralen Partie der Harnblase bemerkt man noch einen Teil. Es zeigt der Schnitt also, dass die Leber zu einem erheblichen Teile der ventralen Bauchwand anliegt und dass dies mit der Harnblase ebenfalls der Fall ist. Oralwärts liegt die Leber dem Zwerchfelle an, welches hier rechts stärker brustwärts vorgebogen ist als links. Dünndarmschlingen sind zahlreich durchschnitten. Die zwölfte Rippe ist vom Schnitt nicht mehr getroffen worden, weil sie nicht so weit ventralwärts reicht.

a. Sternum, *b.* M. triangularis sterni, *e.* linke Herzkammer, *d.* Zwerchfell, *c.* Dünndarm, *f.* Bauchmuskeln.

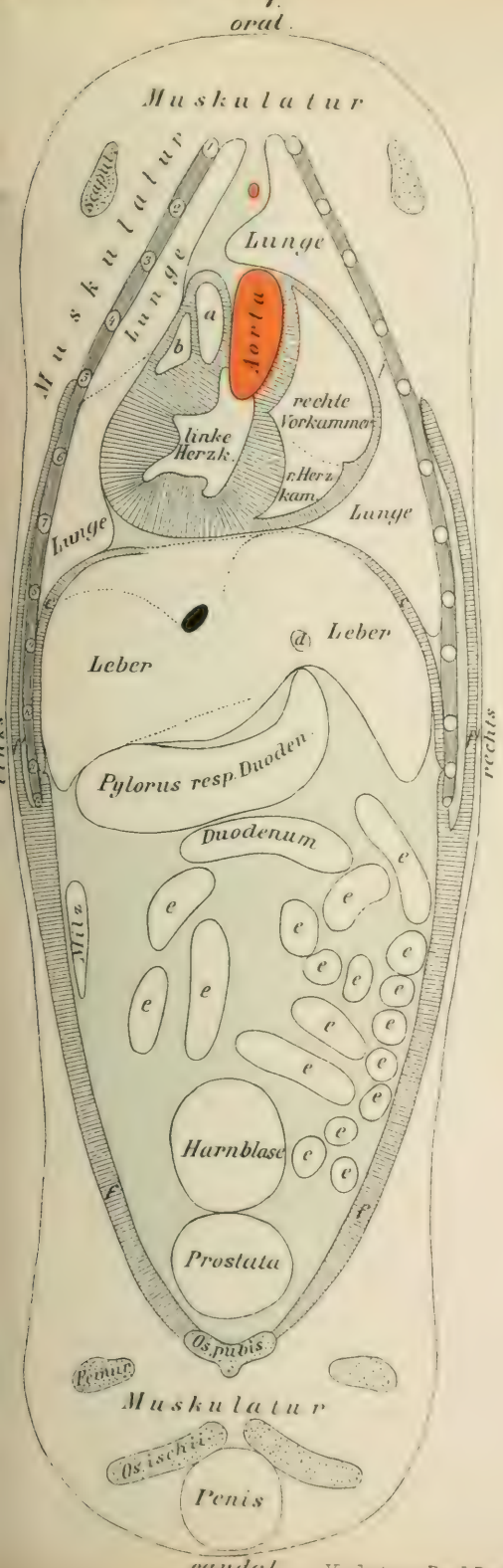

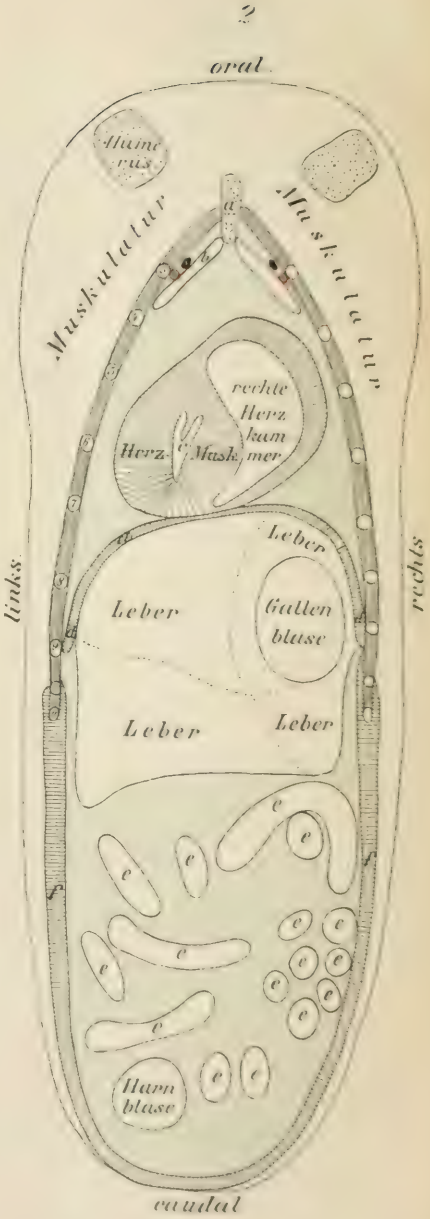

Verlag von Paul Parey in Berlin SW.

Tafel XXVI.

Horizontalschnitte durch trächtige Hündinnen.

Dorsale Schnittfläche von Scheibe 2.

Figur 1. Seitenansicht des zu Horizontalschnitten verwendeten, gefrorenen Hundes (schematisch). Die einzelnen Linien geben die Schnittrichtung an. Die einzelnen Abbildungen stellen stets die dorsale Fläche der entsprechenden Scheibe dar.

Horizontalschnitte durch trächtige Hündinnen.

Zum Studium der Lage der Föten und zur Feststellung der Lageveränderung der Organe der Mutter durch die in der Bauchhöhle lagernden Föten sind zwei hochträchtige Hündinnen in Horizontalscheiben zerlegt worden. Da die Verhältnisse beider Tiere fast ganz dieselben waren, so wurde darauf verzichtet, Zeichnungen der Schnitte beider Tiere anzufertigen; es sind nur die Schnitt-Ansichten der Schnittscheiben von einer Hündin aufgenommen worden. Die Figur 1 auf Tafel XXVI, welche die schematische Seitenansicht einer der zu den Durchschnitten verwendeten Hündinnen darstellt, demonstriert, in welcher Höhe die einzelnen Schnitte geführt worden sind. Die eingetragenen Zahlen bezeichnen die Schnittscheiben, deren dorsale Seite gezeichnet worden ist. Die Mammae sind in der Figur natürlich in Seitenansicht und nicht im Durchschnitt dargestellt; man sieht daraus, wie hoch sich dieselben an der Brust- und Bauchwand hinauf erstrecken. Die Legenden zu den Abbildungen konnten sehr kurz gefasst werden, da eine Vergleichung der vorhergehenden Abbildungen von Horizontalschnitten durch einen männlichen Hund mit den folgenden Abbildungen die durch die Föten bedingten Lageveränderungen der mütterlichen Organe leicht ergiebt. In dem Uterus der Hündin, deren Durchschnitte zu den Zeichnungen benutzt worden sind, fanden sich in beiden Hörnern sieben Junge, von denen drei den Rücken, zwei andere die ventrale Bauchwand der Mutter berührten. Die zwei anderen reichten weder soweit dorsal, noch so weit ventral. Der Uterus muss also eine bogige Lage angenommen und zwei Knickungen vollzogen haben. Die Föten haben eine ganz verschiedene Lage, zum Teil liegen sie sagittal, zum Teil schräg dorsoventral. Scheibe 1 bietet an der ventralen Schnittfläche dasselbe Bild, wie die dorsale Schnittfläche von Scheibe 2.

Figur 2. Dorsale Schnittfläche von Scheibe 2.

Der Schnitt hat oralwärts die Rückenwirbelsäule und die Scapula und caudalwärts das Darmbein getroffen. Die Höhe, in welcher der Schnitt geführt worden ist, ergiebt sich aus diesen Knochendurchschnitten und aus der Thatsache, dass die Vena cava und das Colon descendens der Länge nach durch den Schnitt geöffnet worden sind. Man bemerkt in dieser Höhe bereits die Querschnitte von zwei rechts und einem links gelegenen Fötus. Der Fötus 3 hat sich zwischen die rechte Niere und die Bauchwand eingeschoben und die Niere etwas verschoben und zusammengedrückt; er erreicht die Leber und das Zwerchfell. Die linke Niere liegt der Bauchwand an. Der Schnitt demonstriert in vorzüglicher Weise die Lage des dorsalen Abschnittes des Magens, der Milz, der Leber, des Pancreas und der Nieren und zeigt, dass der dorsale Abschnitt der Brusthöhle nur von den Lungen eingenommen wird, dass also das Herz nicht bis zur Wirbelsäule reicht. Er zeigt auch, dass der linke Zwerchfellpfeiler weiter oralwärts liegt als der rechte und dass das Pancreas nur mit seinem rechten Schenkel fast bis zur Wirbelsäule reicht.

a. Scapula, *b.* 8. und *c.* 9. Rückenwirbel, *d.* Dünndarmschlingen, *e.* Zwerchfell, *f.* Mesenterialdrüsen. *g.* Gland. iliacae, *h.* Bauchmuskeln.

Das Colon transversum biegt auf diesem Schnitte um in das Colon descend., das letztere geht dann am Innenrande der linke Niere (und in diesem Schnitte von ganz wenig Fett bedeckt) beckenwärts und kommt am aboralen Ende der linken Niere zum Vorschein, um an der linken Seite der stark gefüllten Vena cava inf. caudal zu verlaufen; es geht alsdann unter der Vena femoralis hinweg in das Rectum über. — Das Duodenum geht unter der rechten Niere entlang beckenwärts. - Ventral vom Rectum liegt die stark erweiterte Vagina und ventral von dieser wieder die stark zusammengezogene und fast jeden Lumens entbehrende Harnblase, von der auf Schnitt 3 gerade noch der ventrale Teil zu sehen ist.

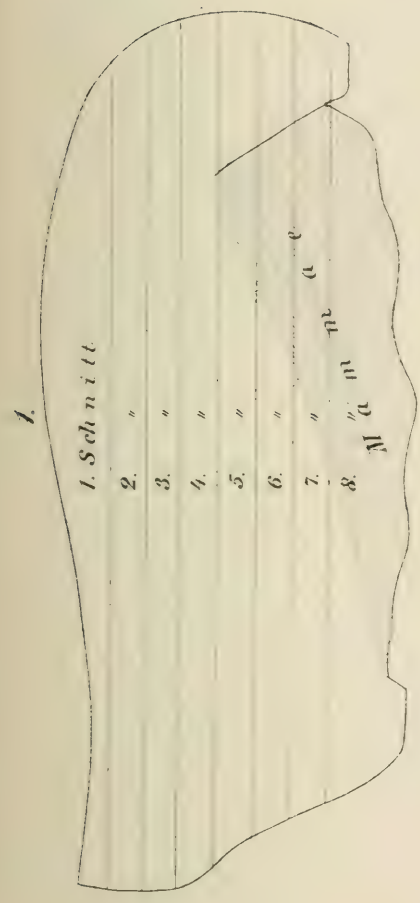

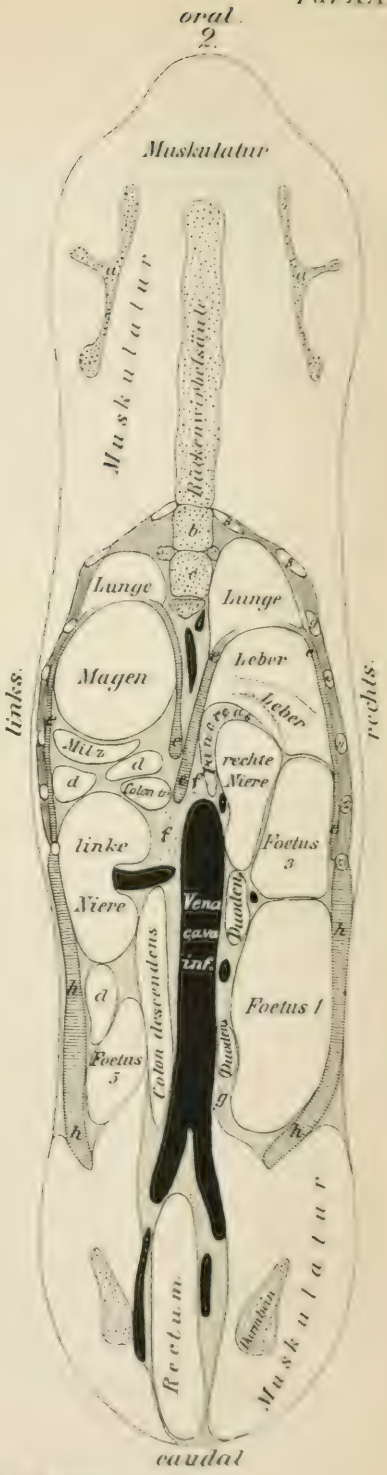

Verlag von Paul Parey in Berlin S. W. Hedemannstr.

Tafel XXVII.

Dorsale Schnittfläche der Horizontal-Scheibe 3.

(Durch eine trächtige Hündin.)

Dorsale Ansicht von Horizontal-Scheibe 4.

(Durch eine trächtige Hündin.)

Tafel XXVII.

Figur 1. Dorsale Schnittfläche der Scheibe 3.

Dieser Schnitt hat oralwärts noch die Wirbelsäule und Scapula, aboral das Os pubis und Os ischii und das Oberschenkelbein getroffen. Fast die ganze rechte Hälfte ist von zwei Föten eingenommen, von denen der eine längs, der andere querdurchschnitten wurde; links sind zwei Föten quer vom Schnitt getroffen worden, die aber wenig Raum einnehmen. Der Darmkanal ist durch den mit Föten gefüllten Uterus nach links verschoben worden. Die Harnblase erscheint stark comprimiert und vollkommen leer. Sie liegt, ebenso wie die Prostata, in der Scheibe; das Duodenum ist durch den Fötus 3 vollkommen von der rechten Bauchwand abgedrängt, in gleicher Weise die linke Niere durch Darmschlingen von der linken Bauchwand. Der linke Zwerchfellpfeiler reicht noch ein wenig weiter oralwärts als der rechte; die Milz liegt jetzt der Bauchwand an, während sie im vorhergehenden Schnitte an der caudalen Fläche des Saccus coecus (Extremitas sinistra) des Magens lag. Der Magen liegt links, die Leber rechts am Zwerchfelle. Ein Fötus erreicht rechterseits sowohl das Zwerchfell als auch die Leber.

a. Scapula, *b.* letzter Hals-, *c.* 1. Rückenwirbel, *d.* Zwerchfell, *e.* Anheftungsstelle des Omentum majus (grosse Curvatur), *f.* Pancreas, *g.* Dünndarmschlingen, *h.* Mesenterialdrüse, *i.* Bauchmuskeln.

Anmerkung: Der Schlund ist von beiden Seiten vollkommen zusammengedrückt; auf dem Schnitte ist er schief getroffen, denn er steigt ein wenig dorsal und beckenwärts auf. — Von der linken Niere ist nur ein ganz kleiner, ventraler Abschnitt getroffen. — Das Coecum ist furchtbar erweitert.

Figur 2. Dorsale Ansicht von Scheibe 4.

Dieser Schnitt hat die Trachea der Länge nach geöffnet; damit ist die Höhe, in welcher der Schnitt geführt wurde, gekennzeichnet. Es sind nur noch zwölf Rippen durchschnitten worden, weil die dreizehnte nicht so weit ventralwärts reicht. In dieser Höhe nehmen die Föten den bei weitem grössten Teil der Bauchhöhle ein. Es sind fünf Föten, die in beiden Uterushörnern liegen, quer durchschnitten. Vom Darmkanale bemerkt man einzelne Abschnitte fast in der Mitte des Schnittes zwischen beiden Hörnern, andere ganz links an der Bauchwand in der Nähe der Milz; sämtlich sind sie stark comprimiert. Der Uterus hat den Darmkanal nach links gedrängt und berührt rechterseits die Seitenwand der Bauchhöhle, das Zwerchfell, das Duodenum, die Leber und das Pancreas; auch linkerseits liegt er zum Teil der Bauchwand an, reicht aber nicht soweit oralwärts; an den Magen stösst er nicht.

a. Bronchial-Lymphdrüsen, *b.* Zwerchfell, *c.* Bauchmuskeln, *d.* Dünndarmschlingen, *e.* Ileum (dasselbe setzt sich im Schnitte entspr. der punktierten Linie fort und ist stark comprimiert), *f.* der dem Magen anliegende Teil des Pancreas, *g.* grosse und *g'* kleine Curvatur, *h.* Mesenterialdrüsen.

Der orale Teil des Ileum ist gerade getroffen, ehe das Ileum in das Colon übergeht; an der Einmündungsstelle in das letztere, welche in Schnitt 3 liegt, befindet sich der bedeutend erweiterte Blinddarm, dessen ventral gerichtetes, blindes Ende auf diesem Schnitte getroffen ist.

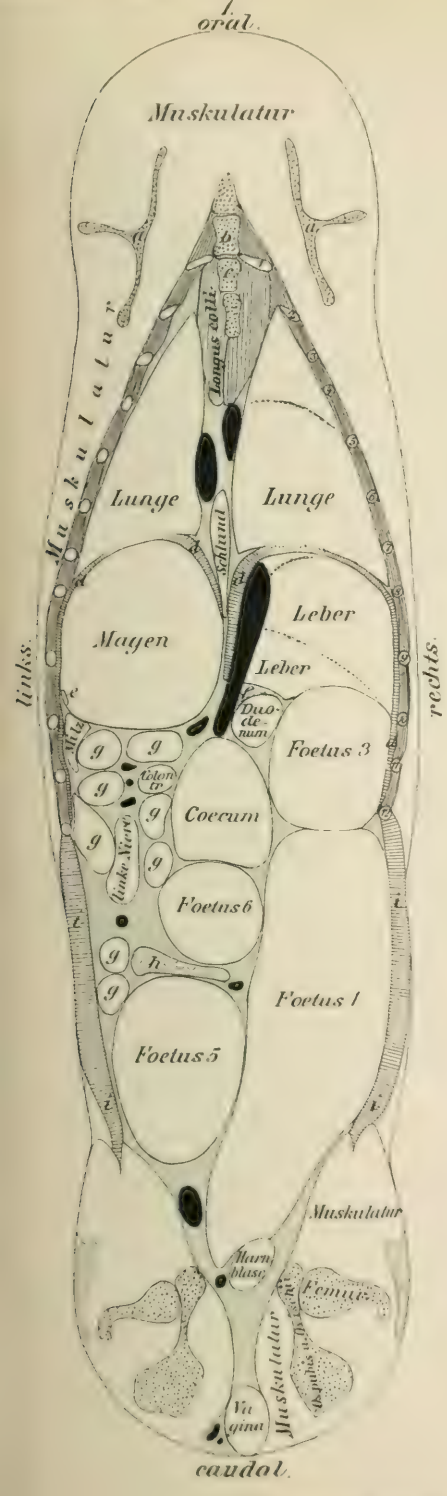

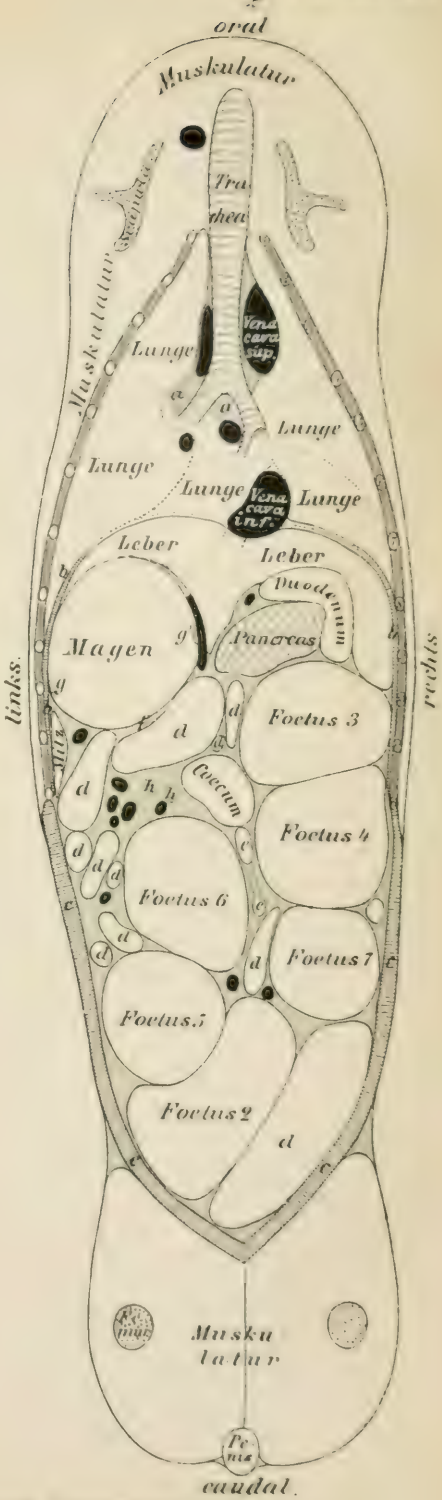

Verlag von Paul Parey in Berlin SW., 10. Hedemannstr.

Tafel XXVIII.

Dorsale Ansicht von Horizontal-Scheibe 5.

(Durch eine trächtige Hündin.)

Dorsale Ansicht von Horizontal-Scheibe 6.

(Durch eine trächtige Hündin.)

Tafel XXVIII.

Figur 1. Dorsale Ansicht von Scheibe 5.

Dieser Schnitt hat die Vorkammern des Herzens und die V. cava descendens geöffnet, während die drei vorigen Schnitte das Herz noch nicht getroffen hatten. Das Herz reicht also nur bis zum dorsalen Drittel der Brusthöhle; dieses lässt es für die Lungen, Gefässe, Schlund, Luftröhre u. s. w. frei. — Der Schnitt demonstriert schön die Lage der Vorkammern des Herzens und die des mediastinalen Lungenlappens. Die Föten 1 und 2, welche eine dorsale Lage hatten und bis zum Rücken der Mutter in die Höhe reichten, sind nicht mehr sichtbar. Sie liegen in den vier vorhergehenden Scheiben. Auf dieser Schnittfläche sehen wir 5 Föten, von denen No. 3, 5 und 6 schon auf der dorsalen Schnittfläche von Scheibe 3, zwei andere (4 und 7) auf Scheibe 4 sichtbar waren. Auch in diesem Schnitte sehen wir, dass das rechte Uterushorn weiter oralwärts reicht als das linke, es stösst oralwärts an den Magen, die Leber und das Zwerchfell und liegt im übrigen der Bauchwand an. Das orale Ende des linken Hornes liegt zwischen Dünndarmschlingen. Das Zwerchfell reicht fast bis zur 6. Rippe oralwärts. Der ganze Darmkanal ist wieder vollkommen nach links gedrängt und stark comprimiert.

a. Zwerchfell, *b.* Ansatzstelle des Oment. majus (grosse Curvatur), *c.* Ansatzstelle des Omentum minus (kleine Curvatur), *d.* Dünndarmschlingen, *e.* Bauchmuskeln, *f.* Zwischenrippenmuskeln, *g.* Mesenterialdrüsen.

Die Rippen resp. deren Knorpel sind mit den entsprechenden fortlaufenden Zahlen 1—12 bezeichnet. Der Pylorus geht auf diesem Schnitte in das Duodenum über, indem er sich dorsal, beckenwärts und rechts biegt und dann aber auf seinem Verlaufe sich mehr der Mittellinie zuwendet.

Figur 2. Dorsalansicht vom Scheibe 6.

Der Schnitt hat den Humerus getroffen und beide Herzkammern geöffnet. Es sind noch dieselben 5 Föten sichtbar wie auf Scheibe 5; dieselben nehmen den grössten Teil der Bauchhöhle ein. Vom Darmkanale bemerkt man auch rechts einige Schlingen, die wohl in einer Knickung des Horns gelagert sind; die Mehrzahl der Schlingen liegt aber links. Das rechte Horn erreicht auch hier Magen, Leber und Zwerchfell. Das letztere ist mit dem Centrum tendineum bis in den fünften Intercostalraum oralwärts gedrängt. Der Magen ist etwas comprimiert. Der Schnitt demonstriert schön das Verhältnis der Herzkammern.

a. Sternum, *b.* Zwerchfell, *c.* Gallenblase (von ihr ist der dorsalste Teil getroffen; sie selbst liegt in der Scheibe in oraler und ventraler (sternaler) Richtung und erreicht in Scheibe 7 ihr Ende), *d.* Ansatzstelle des Omentum majus (Curvatura major), *d'.* Ansatzstelle des Omentum minus (Curvatura minor), *e.* Dünndarmschlingen, *f.* Bauchmuskeln, *g.* Gland. axillaris, *h.* Humerus, *i.* Zwischenrippenmuskeln.

Die Beckengliedmassen sind weggenommen. Die Rippen resp. deren Knorpel sind mit den entsprechenden fortlaufenden Zahlen 1—12 bezeichnet.

1.

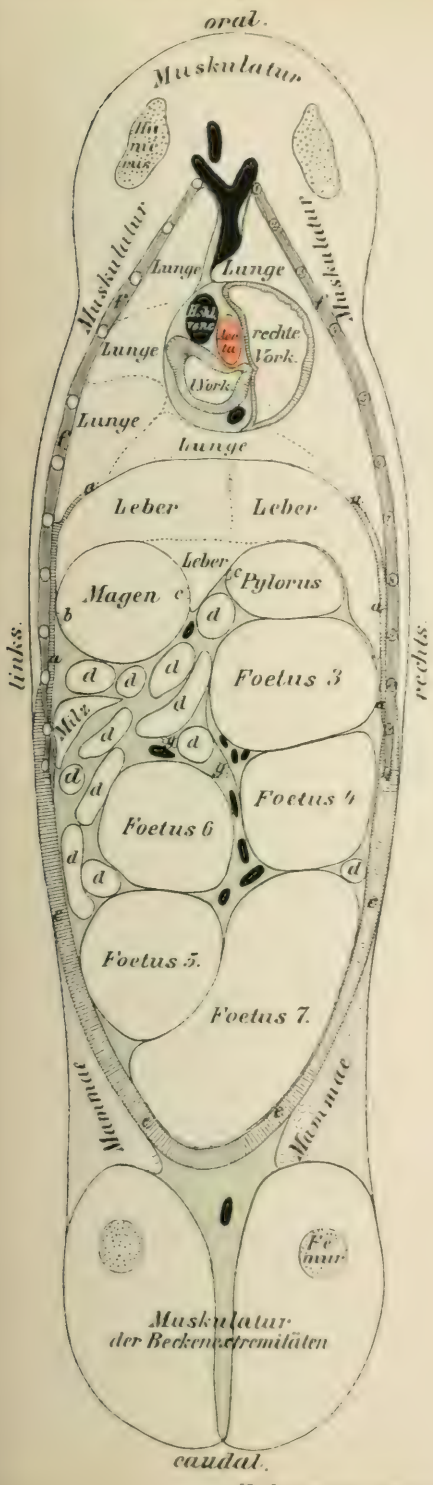

2.

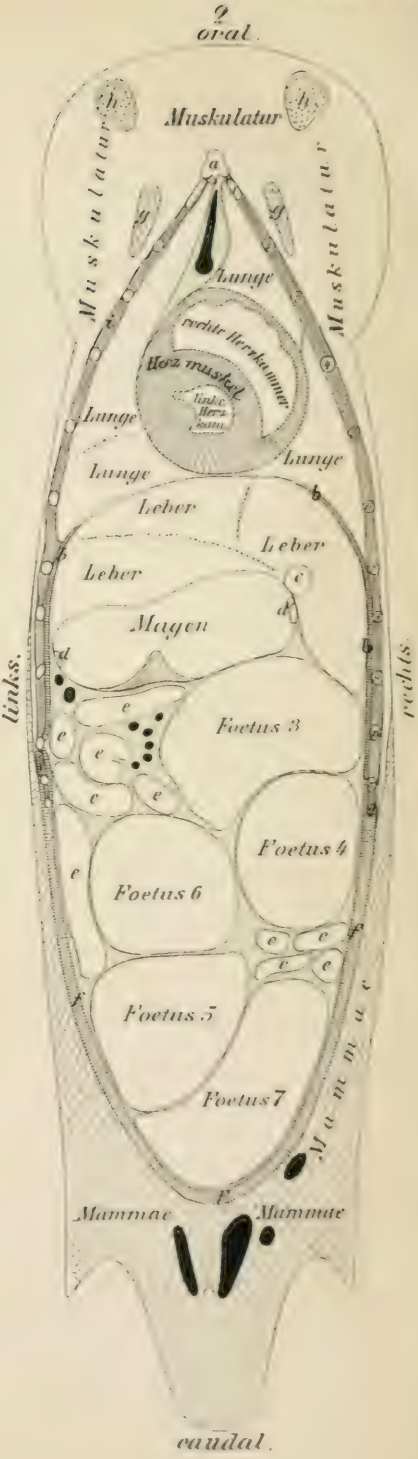

Verlag von Paul Parey in Berlin S.

Tafel XXIX.

Dorsalansicht von Horizontal-Scheibe 7.

(Durch eine trächtige Hündin.)

Dorsalansicht von Horizontal-Scheibe 8.

(Durch eine trächtige Hündin.)

Tafel XXIX.

Dorsalansicht von Scheibe 7.

Dieser Schnitt ist so tief geführt, dass oral schon das Sternum getroffen worden ist und dass nur noch elf Rippen durchschnitten sind. Man bemerkt nur noch zwei Föten (4 und 6), von denen der rechte dem Magen und der Leber anliegt. Hier treten viele Darmschlingen rechterseits auf. Das Zwerchfell ist mit seinem mittleren Teile bis in den vierten Intercostalraum vorgedrängt, die Brusthöhle also in sagittaler Richtung erheblich verkleinert. Der Schnitt beweist uns recht deutlich, in wie grosser Ausdehnung sich die Leber den angrenzenden Organen anzuschmiegen vermag. Auch demonstriert der Schnitt schön das Verhältnis der Herzkammern.

a. Dünndarmschlingen. *b*. Gallenblase, welche ventralwärts in dem Schnitte blind endet; *c*. Grund der linken Herzkammer, *d*. Ansatzstelle des Omentum majus (grosse Curvatur); dieselbe verläuft an dem blind endenden Magen grade von links nach rechts, *e*. Bauchmuskulatur, *f*. Zwischenrippenmuskulatur, *g*. M. triangularis sterni, *h*. Sternum, *i*. Zwerchfell.

Von den Rippen ist die dritte bis elfte getroffen; die dritte dabei zweimal. Die Rippen resp. deren Knorpel sind mit den entsprechenden fortlaufenden Zahlen 3—11 bezeichnet.

Figur 2. Dorsalansicht von Scheibe 8.

Der Scheibe sieben und acht trennende Schnitt ist so tief geführt worden, dass der Boden der Brusthöhle getroffen worden ist; man sieht hier nur das Sternum und eine darauf liegende, ganz dünne Fettschicht. In der Bauchhöhle ist vom Magen nichts mehr zu sehen. Zwei Föten reichen dagegen bis an die Bauchwand ventral herab; der eine liegt an der aboralen Leberfläche.

a. Sternum, *b*. M. triangularis sterni, *c*. Zwischenrippenmuskulatur, *d*. Zwerchfell, *e*. Dünndarmschlingen, *f*. Bauchmuskulatur.

Die Rippen sind mit den entsprechenden fortlaufenden Nummern 5—11 bezeichnet. Die Gliedmassen sind weggenommen.

1.

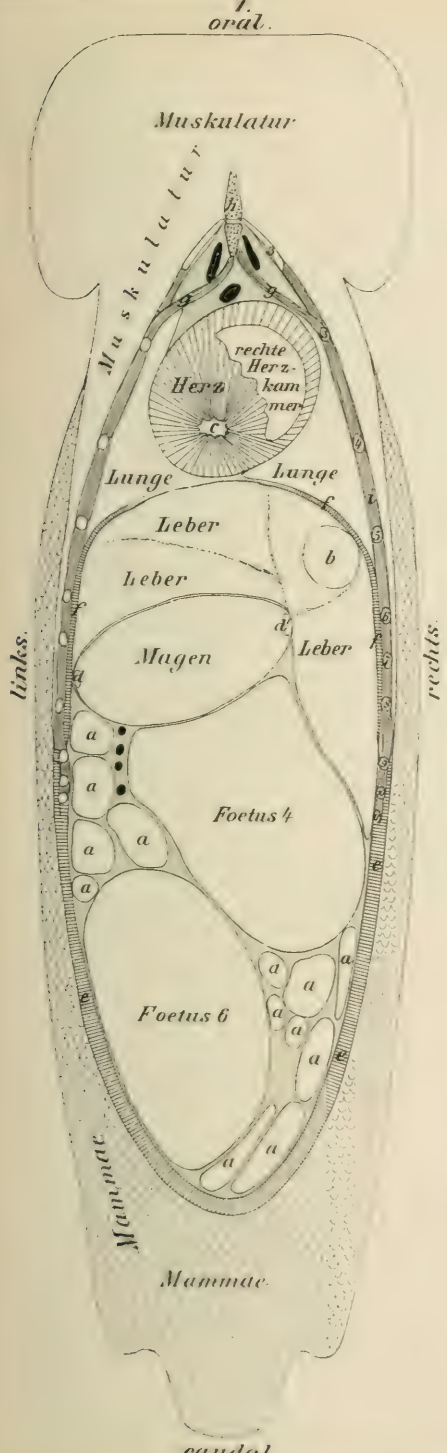

2.

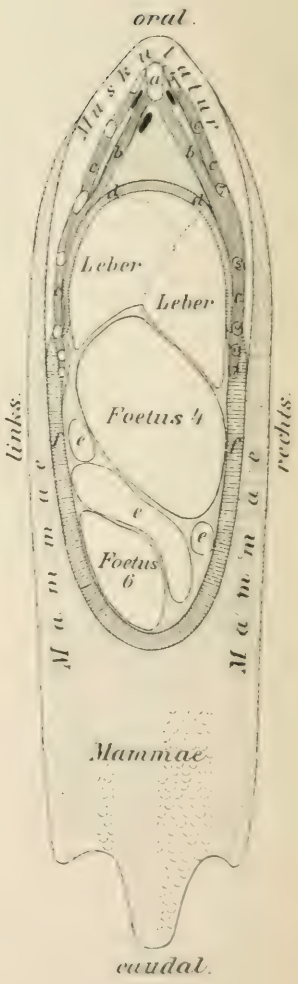

Verlag von Paul Parey in Berlin SW. 10. Hedemannstr.

Tafel XXX.

Linke Schnittfläche von Sagittalscheibe 2.

Sagittalschnitte.

Dieselben wurden durch einen männlichen und durch einen weiblichen Hund geführt. Die Zeichnungen der Schnittflächen der Schnittscheiben des ersteren wurden sämtlich aufgenommen; von der Hündin fanden nur zwei Zeichnungen Aufnahme, um gewisse Dinge demonstrieren zu können, die sich aus den anderen Schnittflächen nicht ergeben. Die drei Schnitte sind so geführt worden, dass der mittlere einen Medianschnittt darstellt, während die beiden anderen möglichst die beiden Körperhälften wieder je in zwei gleiche Teile zerlegen. Von allen Scheiben ist die linke Seite gezeichnet worden. Ein Vergleich der sämtlichen Durchschnitte ergiebt ein absolut klares Bild von der Lage des Zwerchfells. Es wird dies nicht bei jeder Legende von neuem erwähnt werden.

Tafel XXX.

Linke Schnittfläche von Scheibe 2.

Diese Fläche correspondiert mit der rechten von Scheibe 1. Der Schnitt ist ungefähr in der Mitte zwischen Medianebene und linker Körperoberfläche und ausserdem so geführt, dass er oralwärts die Scapula und zum Teil den Humerus, und caudalwärts das Pfannengelenk, den Sitzbeinhöcker und den lateralen Darmbeinwinkel getroffen hat. Dagegen fällt die erste Rippe noch nicht in den Schnitt; der Schnitt ist lateral von ihr, durch die zweite Rippe geführt worden. Dieser Schnitt demonstriert sehr schön die linksseitige und ventrale Lage des Herzens, die orale Lage des rechten und die aborale des linken Ventrikels, den Herzausschnitt der linken Lunge, die dorso-ventrale und linksseitige Lage des Magens, das Verhältnis der linken Niere zum Colon descendens und zur Milz, die Lagerung der Harnblase an der Bauchwand.

a. Linke Vorkammer, *b*. Mediastinaler Lungenlappen, *c*. Zwerchfell, *d*. M. triangularis sterni, *e*. Dünndarmschlingen, *f*. Bauchmuskeln, *g*. Scapula, *h*. Humerus, *i*. Axellymphdrüse, *k*. Aeusserer Darmbeinwinkel, *l*. Darmbein (Pfanne), *m*. Femur, *n*. Sitzbeinhöcker.

Ueber das Verhalten des Colon s. Scheibe 4, Tafel XXXII.

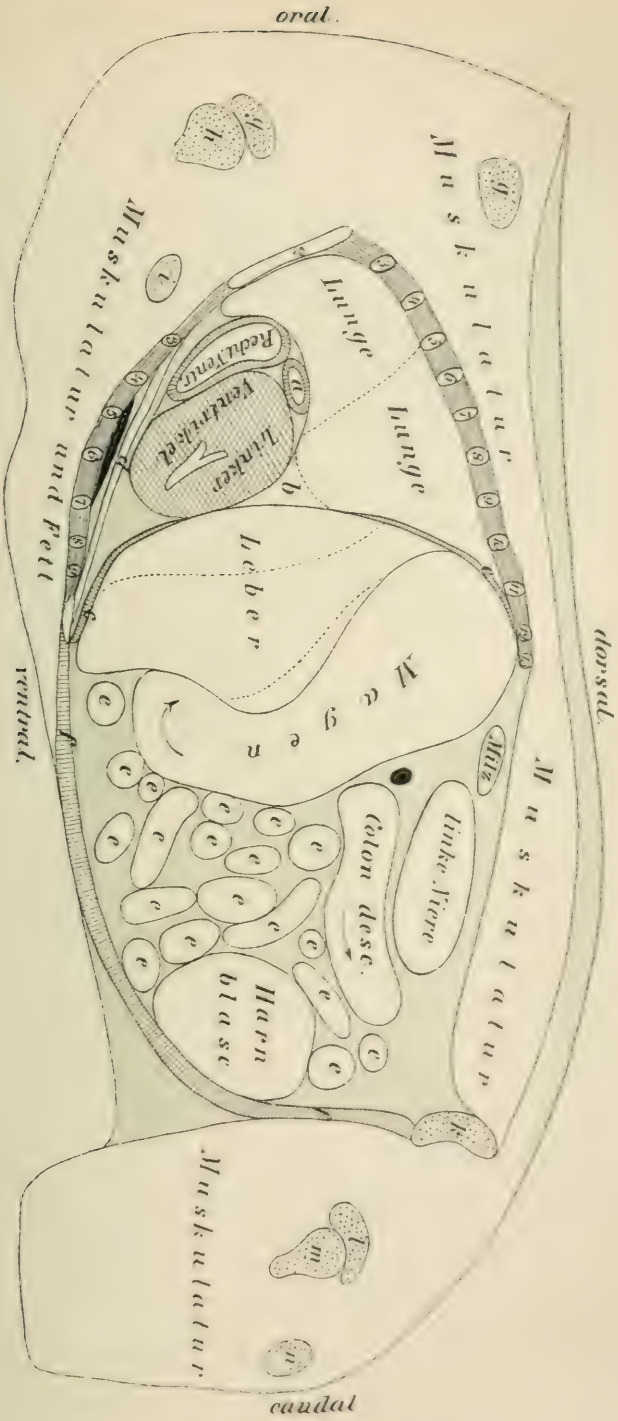

Verlag von Paul Parey in Berlin SW., 10. Hedemannstr.

Tafel XXXI.

Linke Ansicht von Sagittalscheibe 3.

Tafel XXXI.

Linke Ansicht von Sagittalscheibe 3.

Dieser Schnitt kann nahezu als ein Medianschnitt bezeichnet werden. Es sind dorsal die Dornfortsätze aller Wirbel getroffen worden, während ventral das Sternum der Länge nach durchschnitten worden ist; der Schnitt ist vielleicht ein klein wenig rechts von der Medianebene geführt worden. Von den in sagittaler Richtung in oder unmittelbar neben der Medianebene liegenden Hohlorganen sind vom Schnitt der Länge nach getroffen worden: Die V. cava ascendens und descendens (*b*), der Schlund, die Trachea, das Rectum, die Harnblase und ein Teil des Colon ascendens. Von dem asymmetrisch liegenden Herzen ist das rechte Herz geöffnet worden, während vom linken nur die Wand getroffen wurde. Die rechterseits gelegene, aber links die Medianebene erreichende Gallenblase ist in dorsoventraler Richtung vom Schnitt getroffen worden, ebenso die Pars pylorica des Magens und das Colon transversum. Der Schnitt demonstriert die Lage des Schlundes zur Trachea in der Brusthöhle, die Lage der A. anonyma zur Vena cava descendens, die der Thymusdrüse zu Lunge, Herz und Hohlvene; er zeigt uns, dass das Herz eine schräge Lage hat und ventral und aboral am Zwerchfelle liegt; er demonstriert ferner das Verhalten des Zwerchfells in der Medianebene des Körpers, den Verlauf der V. cava inf. und des Rectums und das Verhältnis der Harnblase zu letzterem und zur Bauchwand. Auch das Verhalten des mittleren Teiles des Pancreas und des Colon transversum legt der Schnitt dar.

a. A. anonyma, *b*. V. cava sup., *c*. Linke Vorkammer, *d*. Mediastinaler Lungenlappen, *e*. Zwerchfell, *e'*. Zwerchfellspfeiler, *f*. Pars transversa sup. des Duodenum, *g*. Pars ascendens des Duodenum, *h*. Dünndarmschlingen, *i*. Mesenteriallymphdrüsen, *k*. Bauchmuskeln, *l*. Os pubis, *l'*. Os ischii, *m*. M. longus colli, *n*. M. triangularis sterni. — Die Sternalknorpel sind so ▒ gezeichnet. Die einzelnen Wirbel sind mit den entsprechenden fortlaufenden Zahlen versehen, ebenso die Rippenknorpel.

Die V. cava inf. verläuft in der einpunktierten Richtung, bedeckt vom mediastinalen Lungenlappen, nach der rechten Vorkammer. Die Pars pylorica des Magens steigt in der Richtung des beigezeichneten Pfeiles dorsal, biegt in der Leberpforte, indem sie in die Pars sup. des Duodenum übergeht, wieder ventral um, kommt bei *f* wieder zum Vorschein und geht dann an der rechten Bauchwand aboral und dorsal als Pars descendens des Duodenum (s. Scheibe 4). Nahe dem Becken biegt sie wieder nach rechts und oral um und verläuft in dieser Scheibe oral (*g*). Die Gallenblase mündet im Schnitte in das Duodenum.

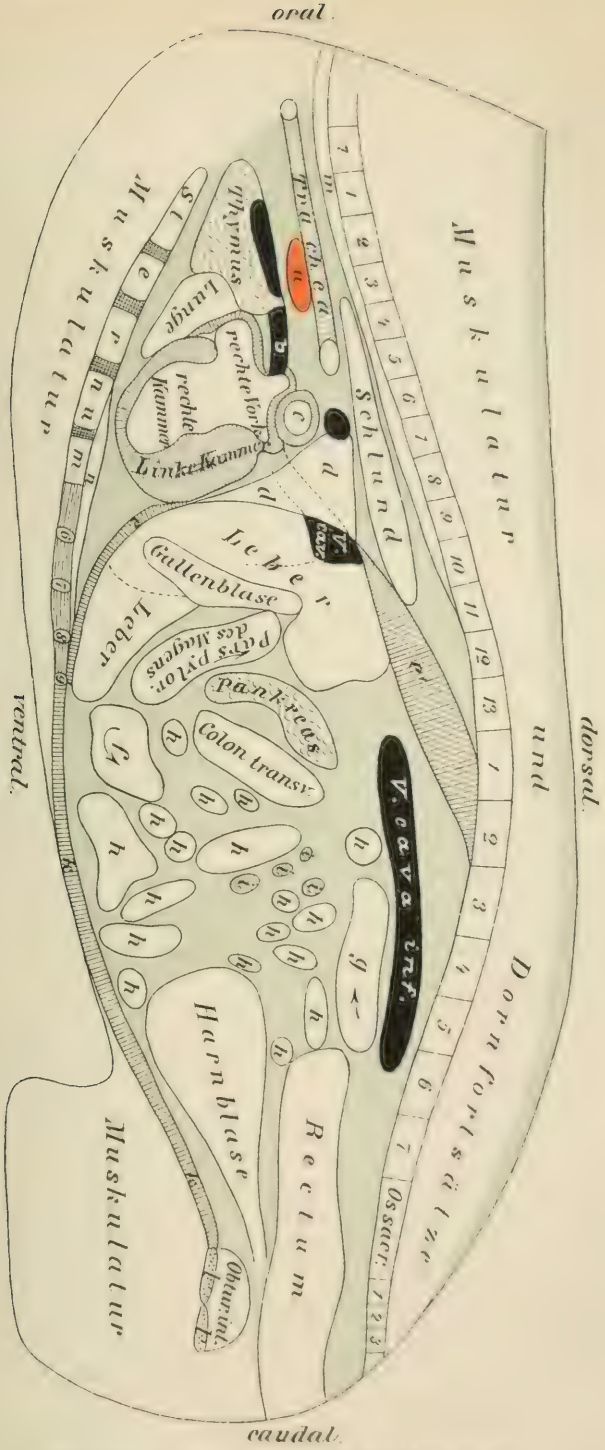

Verlag von Paul Parey in Berlin S.W.

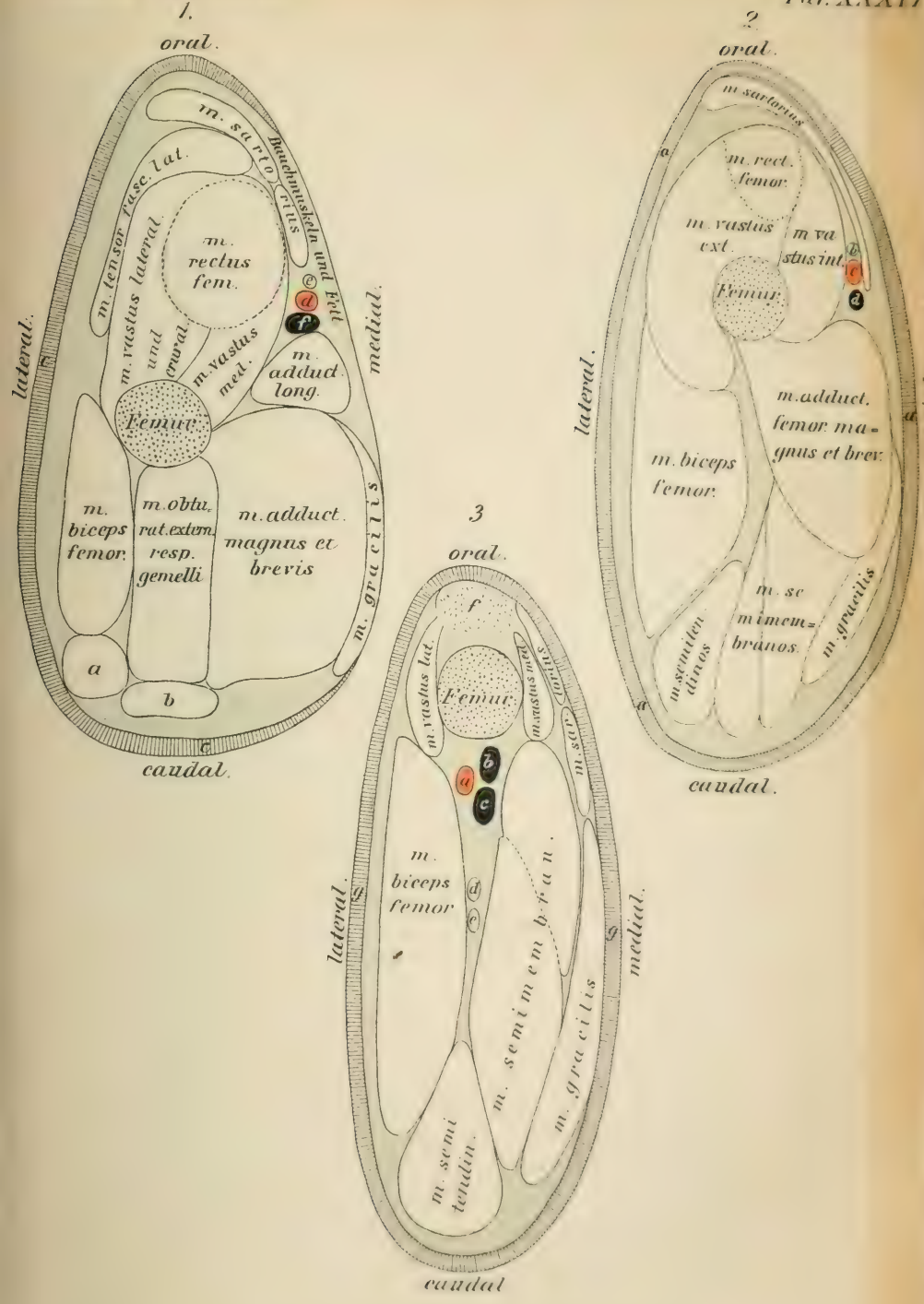

Verlag von Paul Parey in Berlin W. [illegible]

Tafel XXXVII.

Transversalschnitt zwischen 1. (proximalem) und 2. Viertel des Crus.

Transversalschnitt durch die Mitte der Tibia.

Transversalschnitt zwischen 3. und 4. Viertel des Crus.

Tafel XXXVII.

Figur 1. **Transversalschnitt zwischen 1. (proximalem) und 2. Viertel des Crus.** (Der Schnitt ist im rechten Winkel zum Knochen geführt.)

a. Haut, *b.* V. saphena parva, *c.* A. tibialis antica und neben ihr die entsprechende Vene, *d.* A. tibialis postica.

Figur 2. **Transversalschnitt durch die Mitte der Tibia.** (Der Schnitt ist im rechten Winkel zum Knochen geführt.)

a. Fibula, *b.* Sehne des M. extens. digitor. ped. long., *c.* Sehne des M. peroneus longus, *d.* Sehne des M. peroneus tertius, *e.* M. peroneus brevis, *f.* Sehne des M. flexor digitor. (ped.) profundus (spec. flexor halluc. long.), *g.* Vom M. biceps und semitendinosus stammende Unterstützungssehne, *h.* Sehne der Mm. gastrocnemii, *i.* Sehne des M. flexor digit. pedis sublimis, *k.* Sehne des M. flexor digitor. commun. longus, *l.* Sehne des M. tibialis posticus, *m.* A. tibialis antica, *n.* Haut.

Figur 3. **Transversalschnitt zwischen 3. und 4. Viertel des Crus.** (Der Schnitt ist im rechten Wirbel zum Knochen geführt.)

a. Fibula, *b.* Sehne des M. tibialis anticus, *c.* Sehne des M. peroneus longus, *d.* Sehne des M. peroneus tertius, *e.* Sehne des M. peroneus brevis, *f.* Sehne des M. flexor digitor. pedis profund. (flexor hall. long.), *g.* Die vom M. biceps und semitendinosus stammende Unterstützungssehne, *h.* Sehne der Mm. gastrocnemii, *i.* Sehne des M. flexor digitor. sublimis, *k.* Sehne des M. flexor digitor. communis longus, *l.* Sehne des M. tibialis posticus, *m.* A. tibialis antica, *n.* Extens. digitor. commun. longus, *o.* Haut.

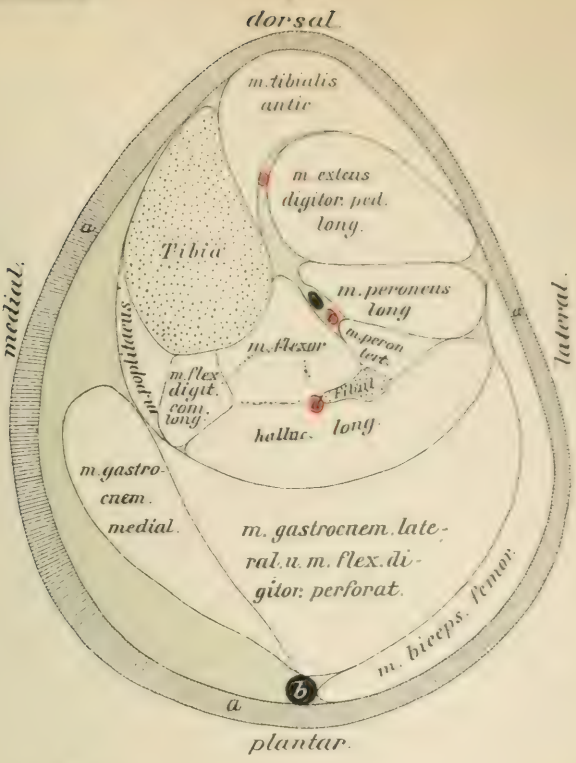

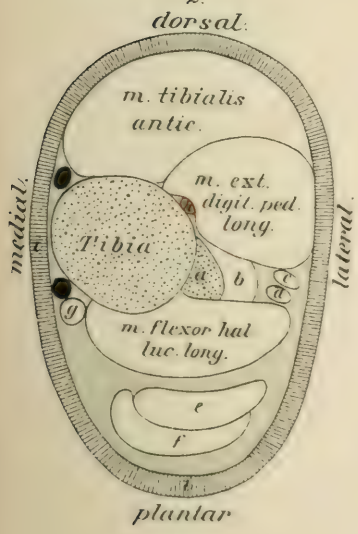

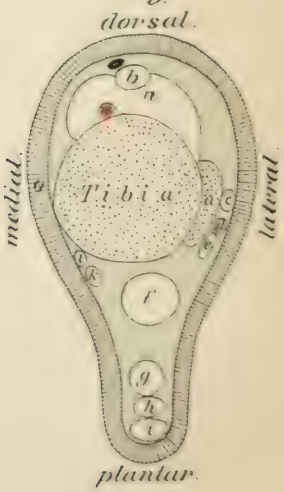

Verlag von Paul Parey in Berlin SW, 10 Hedemannstr.

Tafel XXXII.

Linke Schnittfläche der Sagittal-Scheibe 4.

Tafel XXXII.

Linke Schnittfläche der Scheibe 4.

Dieser Schnitt ist rechts von der Medianebene in der Mitte zwischen dieser und der rechten Oberfläche des Rumpfes geführt worden. Er hat oral den ganzen Humerus, Teile der Scapula und das Vorarmgelenk, caudal das Sitz- und Darmbein und das Oberschenkelbein getroffen. Vergleicht man die rechten mit den linken Scheiben, dann bemerkt man, dass das Zwerchfell rechts in der ventralen Partie weiter in die Brusthöhle vorgewölbt ist als links: in der dorsalen Partie liegt dagegen der linke Pfeiler weiter oralwärts als der rechte. Dieser Schnitt demonstriert, dass das Herz die rechte Brustwand nicht erreicht und dass die rechte Niere in einer tiefen Grube (Fossa renalis) der Leber liegt. Er zeigt die Lage der Pars transversa des Duodenum an der aboralen Leberfläche, den Verlauf des Colon ascendens und der Pars descendens des Duodenum und das Lageverhältnis beider zu einander. Der Schnitt beweist auch, dass der Magen an keiner Stelle die rechte Bauchwand erreicht, sonst müsste er hier sichtbar sein.

a. Scapula, *b*. Axellymphdrüse, *b'*. Lymphdrüse, *c*. M. triangularis sterni, *d*. Pars transversa sup. des Duodenum, *e*. Coecum, *f*. Dünndarmschlingen, *g*. Bauchmuskeln, *h*. Zwerchfell. Die Rippen und Rippenknorpel sind mit den entsprechenden fortlaufenden Zahlen versehen. Der nicht sichtbare Teil des Schulterblattes ist nur von einer ganz dünnen Muskelschicht bedeckt.

Der Uebergang der Pars transversa sup. in die Pars descendens des Duodenum liegt in Scheibe 3 (s. diese); er ist durch die punktierten Linien angedeutet. Das Weitere über das Duodenum s. Scheibe 3. Das Colon ascend. läuft ventro-oral, bildet in Scheibe 3 das Colon transversum und läuft als Colon descend. in Scheibe 4 und gegen das Ende wieder in Scheibe 3 rectalwärts.

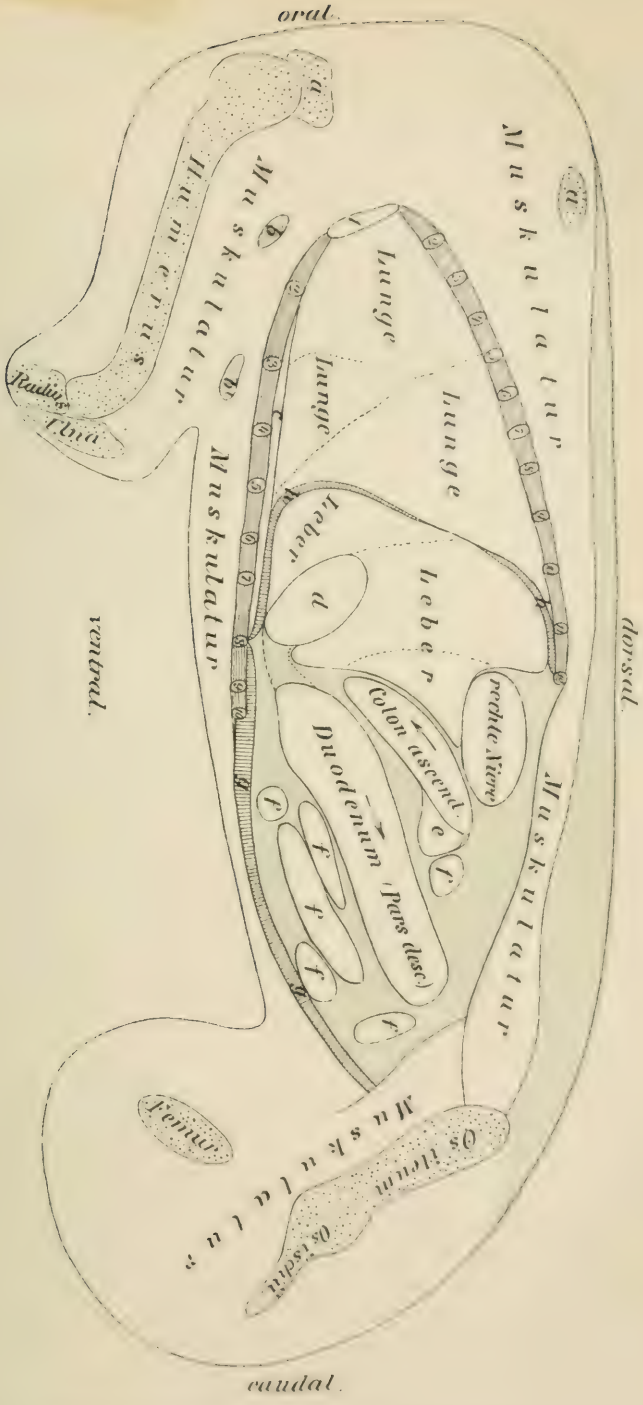
oral
Musk. latissimus
Musk. lumbalis
Musk. iliacus
Musk. femoralis
Musk. ischiadicus
Musk. ischiocaudalis
Musk. ischiocavernosus
Musk. sphincter ani
Musk. caudalis
Musk. rectus femoris
Musk. vastus lateralis
Musk. vastus intermedius
Musk. vastus medialis
Musk. adductor femoris
Musk. biceps femoris
Musk. semitendinosus
Musk. semimembranosus
Musk. gracilis
Musk. pectineus
Musk. adductor femoris
Musk. glutaeus medius
Musk. glutaeus profundus
Musk. glutaeus superficialis
Musk. tensor fasciae latae
Musk. sartorius
Musk. gastrocnemius
Musk. tibialis cranialis
Musk. extensor digitalis longus
Musk. peroneus tertius
Musk. extensor digitalis lateralis
Musk. extensor digitalis communis
Musk. extensor hallucis longus
Musk. tibialis caudalis
Musk. flexor digitalis profundus
Musk. flexor digitalis sublimis
Musk. flexor digitalis communis
Musk. flexor hallucis longus
Musk. flexor carpi ulnaris
Musk. flexor carpi radialis
Musk. pronator teres
Musk. supinator
Musk. extensor carpi radialis
Musk. extensor carpi ulnaris
Musk. extensor digitalis communis
Musk. extensor digitalis lateralis
Musk. extensor digitalis longus
Musk. extensor pollicis longus
Musk. abductor pollicis longus
Musk. extensor indicis proprius
Musk. extensor digiti quinti proprius
Musk. anconaeus
Musk. deltoideus
Musk. teres major
Musk. teres minor
Musk. infraspinatus
Musk. supraspinatus
Musk. subscapularis
Musk. pectoralis
Musk. serratus ventralis
Musk. rhomboideus
Musk. trapezius
Musk. latissimus dorsi
Musk. cucullaris
Musk. sternocephalicus
Musk. sternohyoideus
Musk. omohyoideus
Musk. sternothyreoideus
Musk. cricothyreoideus
Musk. thyreohyoideus
Musk. hyoglossus
Musk. genioglossus
Musk. geniohyoideus
Musk. digastricus
Musk. masseter
Musk. temporalis
Musk. pterygoideus
Musk. buccinatorius
Musk. orbicularis oris
Musk. levator labii superioris
Musk. levator anguli oris
Musk. zygomaticus
Musk. depressor labii inferioris
Musk. depressor anguli oris
Musk. risorius
Musk. nasalis
Musk. levator nasolabialis
Musk. dilatator naris lateralis
Musk. dilatator naris medialis
Musk. levator labii superioris alaeque nasi
Musk. orbicularis palpebrarum
Musk. corrugator supercilii
Musk. frontalis
Musk. auricularis anterior
Musk. auricularis superior
Musk. auricularis posterior
Musk. auricularis profundus
Musk. auricularis longus
Musk. auricularis brevis
Musk. scutularis
Musk. cervicalis ascendens
Musk. cervicalis profundus
Musk. splenius
Musk. longissimus capitis
Musk. longissimus atlantis
Musk. longissimus dorsi
Musk. longissimus lumborum
Musk. iliocostalis
Musk. spinalis et semispinalis dorsi
Musk. spinalis et semispinalis cervicis
Musk. multifidus
Musk. rotatores
Musk. interspinales
Musk. intertransversarii
Musk. levatores costarum
Musk. intercostales externi
Musk. intercostales interni
Musk. transversus thoracis
Musk. transversus abdominis
Musk. obliquus externus abdominis
Musk. obliquus internus abdominis
Musk. rectus abdominis
Musk. pyramidalis
Musk. quadratus lumborum
Musk. psoas minor
Musk. psoas major
Musk. diaphragma
Musk. scalenus
Musk. longus colli
Musk. longus capitis
Musk. rectus capitis anticus major
Musk. rectus capitis anticus minor
Musk. rectus capitis lateralis
Musk. rectus capitis posticus major
Musk. rectus capitis posticus minor
Musk. obliquus capitis superior
Musk. obliquus capitis inferior
Musk. interarticularis colli
Musk. interarticularis dorsi
Musk. interarticularis lumborum
Musk. interarticularis caudae
Musk. levator ani
Musk. coccyge

Tafel XXXIII.

Tafel XXXIII.

Figur 1. Diese Abbildung entspricht der auf Tafel XXX, denn der betreffende Schnitt ist genau in derselben Richtung geführt. Die Zeichnung ist deshalb aufgenommen worden, weil sie besonders das Verhalten der Milz und des Uterus demonstriert. Die Milz liegt der linken Seitenwand der Bauchhöhle direkt an und ist sonach wie diese gebogen; daher kommt es, dass sie beim Durchschneiden sowohl dorsal als ventral durchschnitten wurde, während sie der Schnitt in der Mitte nicht berührte. Ihr dorsaler Abschnitt liegt zwischen der linken Niere und dem Saccus coecus des Magens; der ventrale zwischen Leber, Magen, Darmschlingen und Bauchwand. Der Magen ist gefüllt und nimmt hier einen erheblichen Teil der Bauchhöhle ein; der Schnitt zeigt, dass der Magen ventro-caudal gerichtet ist.

a. Zwerchfell, *a'*. dessen sehniger Teil, *b*. *b'*. Anheftungsstellen des Omentum majus, *c*. *c'*. Darmschlingen, *c'*. liegt lateral vom Uterushorn *d*, welches nach Wegnahme dieser Schlinge in der punktierten Lage zum Vorscheine kam, *e*. Bauchmuskeln.

Figur 2. Diese Abbildung entspricht der auf Tafel XXXII, denn der betreffende Schnitt ist genau in derselben Richtung geführt. Dieser Schnitt hat Aufnahme gefunden, weil aus ihm das Verhältnis des Pylorusteiles des Magens zum Anfangsteile des Duodenum, die Lage des oralsten Abschnittes des Pancreas und die Lage des Uterushornes klar ersichtlich ist, weil er ausserdem zeigt, wie sehr die Leber den einzelnen Teilen sich anzuschmiegen vermag.

a. Zwerchfell, *a'*. Zwerchfellspiegel, *b*. Mesenterialdrüsen, *c*. Pancreas (dasselbe ist zweimal getroffen), *d*. Dünndarmschlingen, *e*. Pars transversa inf. des Duodenum, *f*. Coecum (dasselbe war stark gewunden und ist deshalb mehrfach getroffen), *g*. Durchschnittenes Uterushorn (die punktierte Linie giebt die Richtung des Hornes an, dasselbe reicht bis zur Niere und liegt direkt der Bauchwand an. Der verdeckte Teil nahe der Niere markiert das Ovarium, *h*. Bauchmuskeln.

1.

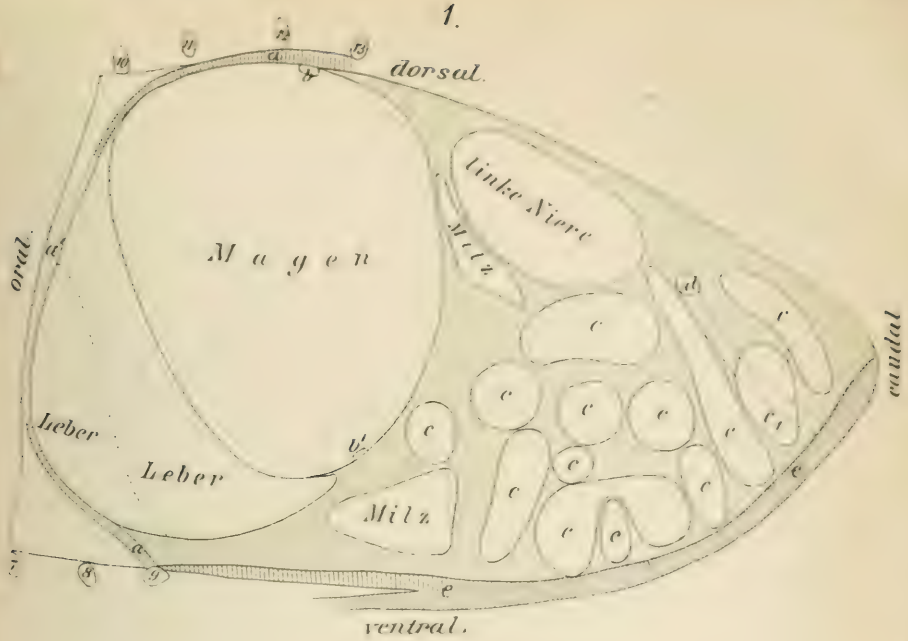

2.

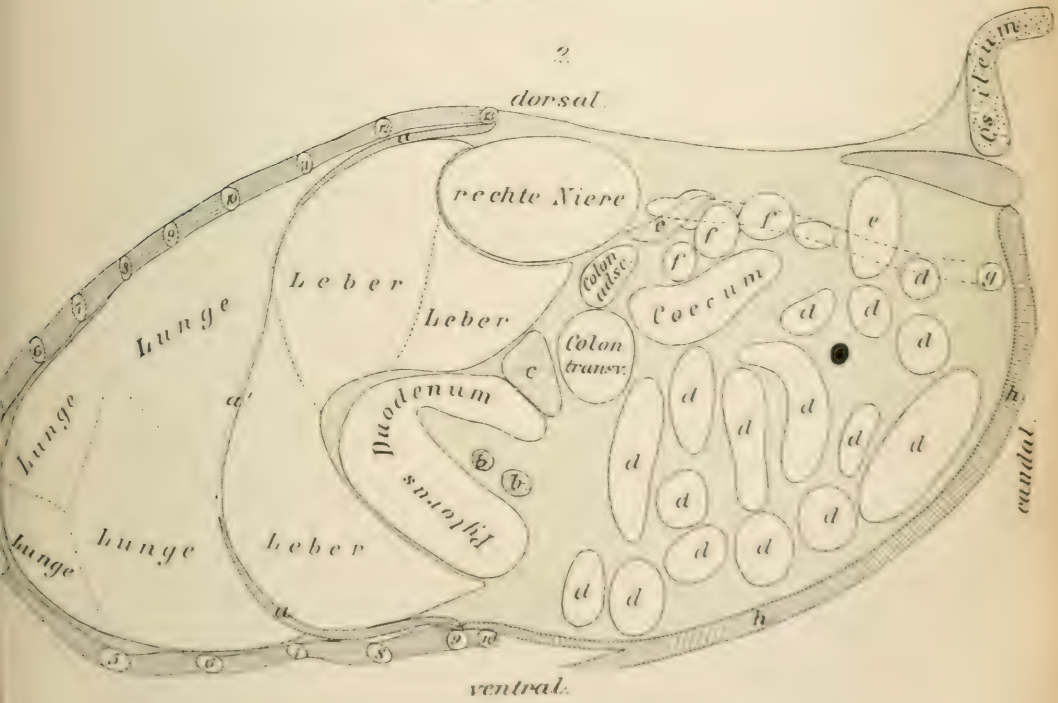

Verlag von Paul Parey in Berlin SW. 10 Hedemannstr.

Tafel XXXIV.

Transversalschnitt zwischen 1. und 2. Viertel des Humerus.

Transversalschnitt durch die Mitte des Humerus.

Tafel XXXIV.

Figur 1. **Transversalschnitt zwischen 1. und 2. Viertel des Humerus.**
(Der Schnitt ist im rechten Winkel zum Knochen geführt.)

a. Haut, *b*. A. circumflexa humeri ant., *c*. N. musculo-cutaneus, *d*. A. brachialis, *e*. N. medianus, *f*. N. ulnaris, *g*. N. radialis, *h*. V. brachialis, *i*. Ast der A. circumflexa humeri post., *k*. V. cephalica humeri.

Figur 2. **Transversalschnitt durch die Mitte des Humerus.**
(Der Schnitt ist im rechten Winkel zum Knochen geführt.)

a. Haut, *b*. N. musculo-cutaneus, *c*. A. brachialis, *d*. N. medianus, *e*. N. ulnaris, *f*. V. brachialis, *g*. V. cephalica humeri, *h*. N. radialis.

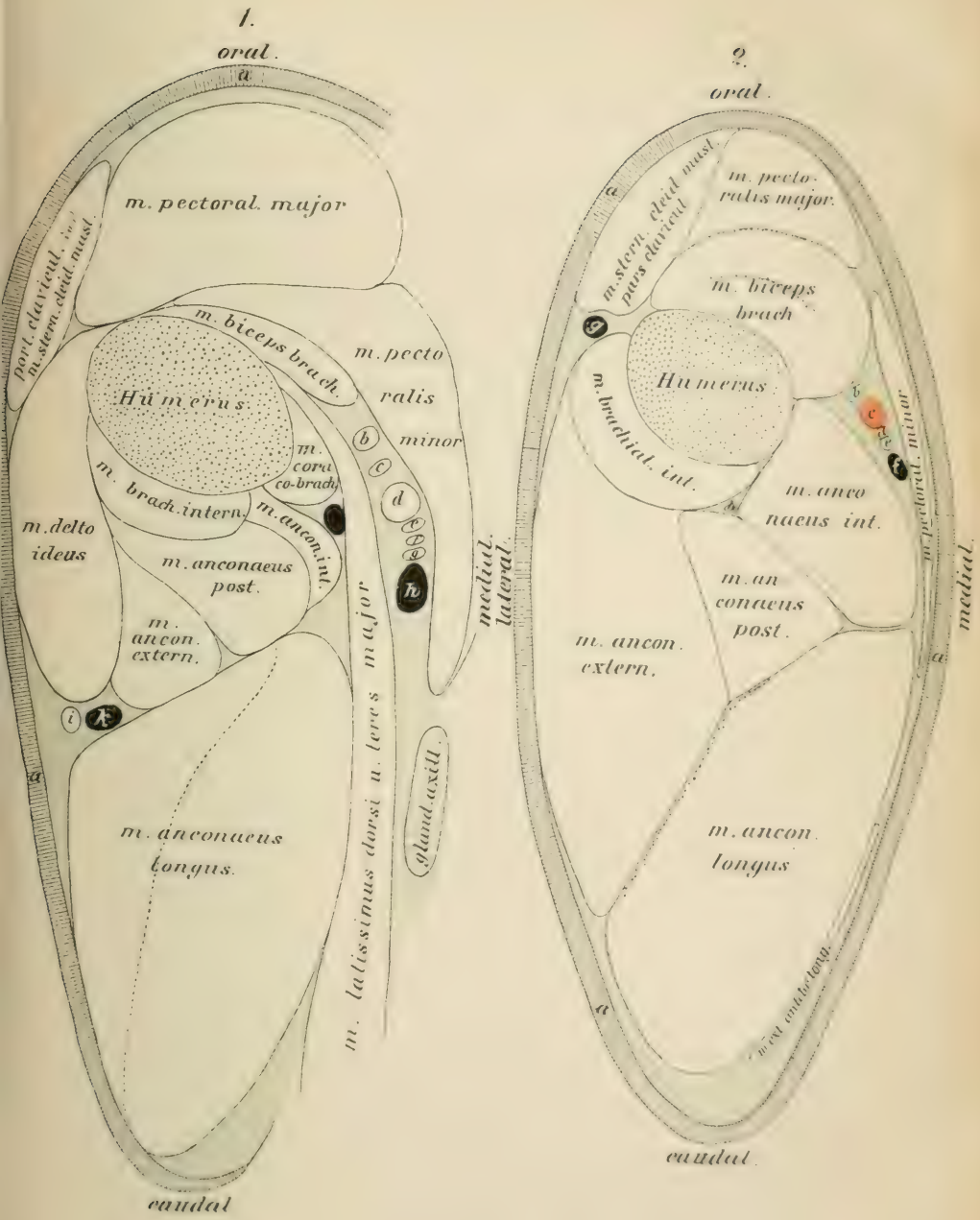

Verlag von Paul Parey in Berlin S.W., 10. Hedemannstr.

Tafel XXXV.

Transversalschnitt zwischen 3. und 4. Viertel des Humerus.

Transversalschnitt durch die Mitte des Vorarmes.

Querschnitt durch die Mitte des Vorames.

Transversalschnitt zwischen 3. und 4. Viertel des Vorarmes.

Tafel XXXV.

Figur 1. **Transversalschnitt zwischen 3. und 4. Viertel des Humerus.** (Der Schnitt ist im rechten Winkel zum Knochen geführt.)

a. V. brachialis, *b.* A. brachialis, *c.* N. musculo-cutaneus, *d.* N. medianus, *e.* A. collateralis ulnaris, *f.* N. ulnaris, *g.* Vena cephalica humeri, *h.* Sehne der Anconaeen-Gruppe, *i.* Haut.

Figur 2. **Transversalschnitt durch die Mitte des Vorarmes.** (Der Schnitt ist im rechten Winkel zum Knochen geführt.)

a. M. pronator quadratus, *b.* M. flexor carpi ulnaris extern., *c.* A radialis, *d.* A. volaris antibrachii, *e.* starker Zweig der A. volaris antibrachii, *f.* A. ulnaris, *g.* Haut.

Figur 3. **Querschnitt durch die Mitte des Vorarmes.** (Der Schnitt ist im rechten Winkel zum Knochen geführt.)

a. N. ulnaris, *b.* A. radialis. *c.* A. ulnaris mit dem N. medianus am oralen (dorsalen) Rande, *d.* A. interossea, *e.* Haut, *f.* M. flexor carpi radialis, *g.* Sehne des M. flexor carpi ulnar. externus, *h.* Radialkopf und *i.* Ulnarkopf des M. flexor digitor. profundus.

Figur 4. **Transversalschnitt zwischen 3. und 4. Viertel des Vorarmes.** (Der Schnitt ist im rechten Winkel zum Knochen geführt.)

a. A. radialis, *b.* A. ulnaris, *c.* N. medianus, *d.* N. ulnaris, *e.* Sehne des M. extens. carpi radialis, *f.* M. pronator quadratus, *g.* M. abduct. long. et ext. brevis pollic., *h.* Sehne des M. extens. digitor. communis, *i.* Sehne des M. extens. digitor. lateralis, *k.* Sehne des M. extensor carpi ulnaris, *l.* Sehne des M. flexor carpi radialis, *m.* Haut.

1.

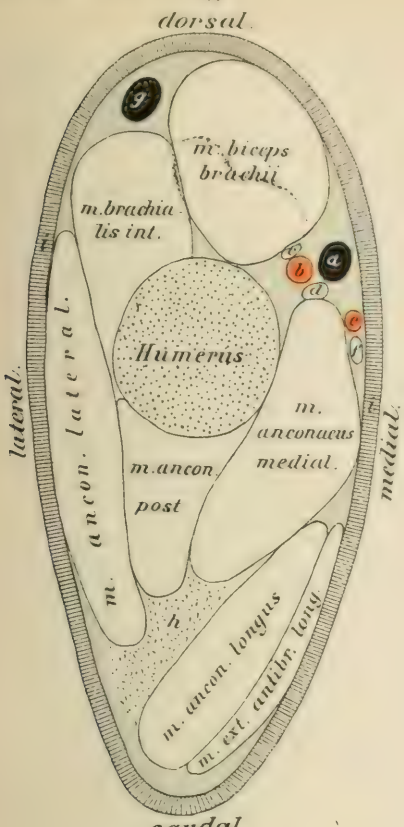

2.

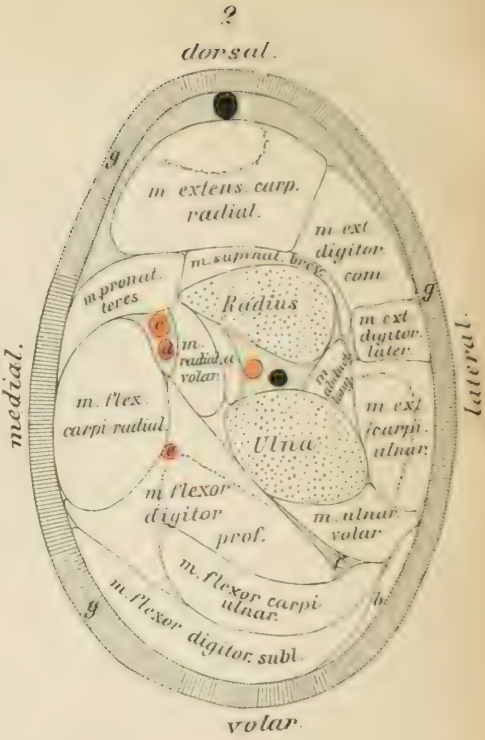

3.

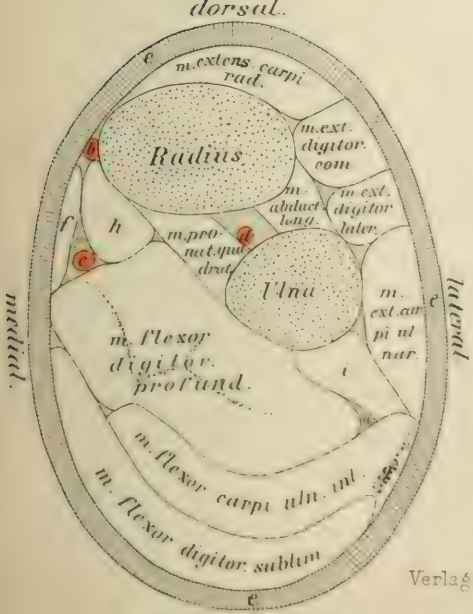

4.

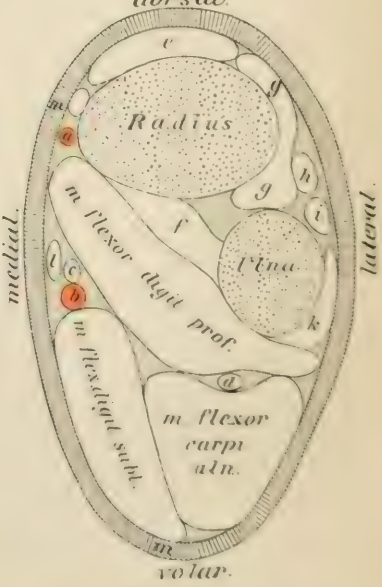

Verlag von Paul Parey in Berlin SW. Hedemannstr.

Tafel XXXVI.

Transversalschnitt zwischen 1. und 2. Viertel des Femur.

Transversalschnitt durch die Mitte des Femur.

Transversalschnitt zwischen 3. und 4. Viertel des Femur.

Tafel XXXVI.

Figur 1. **Transversalschnitt zwischen 1. und 2. Viertel des Femur.**
(Der Schnitt ist im rechten Winkel zum Knochen geführt.)
a. M. semitendinosus, *b.* M. semimembranosus, *c.* Haut, *d.* A. femoralis, *e.* N. saphenus, *f.* V. femoralis.

Anmerkung: 1. Der M. obturator extern. resp. die gemelli erscheinen so gross, weil sie an dieser Stelle fast in der Horizontalebene liegen und in dieser ihr unterster Teil getroffen ist. 2. Penis und Bauchmuskeln sind nicht berücksichtigt. An der medialen Seite des Schnittes ist die Haut natürlich nicht getroffen.

Figur 2. **Transversalschnitt durch die Mitte des Femur.**
(Der Schnitt ist im rechten Winkel zum Knochen geführt.)
a. Haut, *b.* N. saphenus, *c.* A. femoralis, *d.* V. femoralis.

Figur 3. **Transversalschnitt zwischen 3. und 4. Viertel des Femur.**
(Der Schnitt ist im rechten Winkel zum Knochen geführt.)
a. A. femoralis (direkt, ehe sie die A. femor. post. inf. abgiebt, getroffen), *b.* und *c.* die der A. femoralis entsprechenden Venen, *d.* N. peroneus, *e.* N. tibialis, *f.* Sehne des M. quadriceps, *g.* Haut.

BIOL. DEPT.
UNIV. TORONTO.

QL
737
C2E5
Biological
& Medical

Ellenberger, Wilhelm
Systematische und topographische anatomie des hundes

PLEASE DO NOT REMOVE
CARDS OR SLIPS FROM THIS POCKET

UNIVERSITY OF TORONTO LIBRARY